

Федеральное государственное бюджетное образовательное
учреждение высшего образования
«Рязанский государственный медицинский университет
имени академика И.П. Павлова»
Министерства здравоохранения Российской Федерации

ОСНОВНЫЕ ЗАБОЛЕВАНИЯ СЛИЗИСТОЙ ОБОЛОЧКИ РТА

АТЛАС

Рязань, 2019

УДК 616.31 (075.8)

ББК 56.61

О-752

Памяти д.м.н., профессора Н.В. Курякиной посвящается

Рецензенты: **Ю.А. Ипполитов**, д.м.н., доц., зав. кафедрой детской стоматологии с ортодонтией ФГБОУ ВО ВГМУ им. Н.Н. Бурденко;

В.А. Мартынов, д.м.н., проф., зав. кафедрой инфекционных болезней ФГБОУ ВО РязГМУ

Авторы: **С.И. Бородовицина**, к.м.н., доц., зав. кафедрой терапевтической и детской стоматологии;

Н.А. Савельева, к.м.н., доц. кафедры терапевтической и детской стоматологии;

Г.С. Межевикина, к.м.н., доц. кафедры терапевтической и детской стоматологии;

Е.Е. Жильцова, д.м.н., доц., зав. кафедрой дерматовенерологии;

Л.Б. Филимонова, к.м.н., доц., зав. кафедрой хирургической стоматологии

О-752 Основные заболевания слизистой оболочки рта: атлас / С.И. Бородовицина [и др.]; ФГБОУ ВО РязГМУ Минздрава России. – Рязань: ОТСиОП, 2019. – 316 с.

Атлас предназначен для ординаторов по специальности 310873 Стоматология терапевтическая

УДК 616.31 (075.8)

ББК 56.612

© Авторы, 2019

© ФГБОУ ВО РязГМУ Минздрава России, 2019

Введение

Выявлено, что практически не существует патологии, которая не отражалась бы на состоянии слизистой рта. При этом сходство клинического проявления в полости рта различных по этиологии и патогенезу заболеваний, способствует трудностям при постановке окончательного диагноза. Изучение сочетанных поражений кожи, внутренних органов, слизистой рта, их связь с общей патологией необходимо врачу для правильной постановки диагноза.

Существует взаимосвязь большинства патологических процессов, протекающих между слизистой рта и красной каймой губ и различных органов и систем организма, поэтому именно поражения слизистой рта зачастую являются первыми признаками нарушения обмена веществ, а также различных общесоматических заболеваний.

В атласе описаны основные формы клинических проявлений заболеваний со стороны слизистой рта и красной каймы губ, уделено внимание описанию строения слизистой рта, характеристике патологических изменений слизистой рта.

Представлены иллюстрации наиболее широко распространенных заболеваний кожи и слизистых оболочек рта.

При составлении атласа авторы использовали сведения из литературы и собственный клинический материал. Мы надеемся, что данный труд будет способствовать более наглядному изучению патологии слизистой рта студентами стоматологических факультетов.

Авторы

ГЛАВА I. СЛИЗИСТАЯ ОБОЛОЧКА РТА В НОРМЕ

Строение слизистой оболочки полости рта

Слизистая оболочка рта имеет ряд особенностей: она устойчива к воздействию физических, термических и химических раздражителей, препятствует внедрению инфекционных агентов, обладает повышенной регенераторной способностью.

Слизистая оболочка рта покрыта многослойным плоским эпителием, ороговевающим и неороговевающим.

Ороговение эпителия выражено на слизистой оболочке твердого неба, спинке языка, деснах. На этих участках роговой слой представлен несколькими рядами полностью ороговевших и лишенных ядер клеток (рис. 1).

На других участках слизистой поверхностный слой эпителия представлен уплощенными клетками шиповатого слоя - слоем плоских клеток и в норме ороговение не происходит (рис. 2).

Известно, что эпителий полости рта имеет способность накапливать гликоген, больше всего его содержится в эпителии слизистой оболочки щек, мягкого неба, дна полости рта. В остальных отделах слизистой оболочки рта присутствуют только его следы.

Эпителий соединяется с собственным слоем слизистой оболочки посредством базальной мембраны, которая состоит из густой сети аргирофильных волокон.

Собственный слой слизистой оболочки состоит из плотной соединительной ткани и образует многочисленные выступы (сосочки), которые внедряются в эпителий. Выросты эпителия, которые заполняют пространство между соединительно-ткаными сосочками, называются *эпителиаль-*

ными сосочками, которые увеличивают площадь соприкосновения между эпителием и соединительно-тканной основой, что улучшает обмен веществ между ними и более плотное соединение.

Собственный слой слизистой оболочки рта без резкой границы переходит в подслизистый слой, состоящий из рыхлой соединительной ткани, пучков коллагеновых волокон и участков жировой ткани.

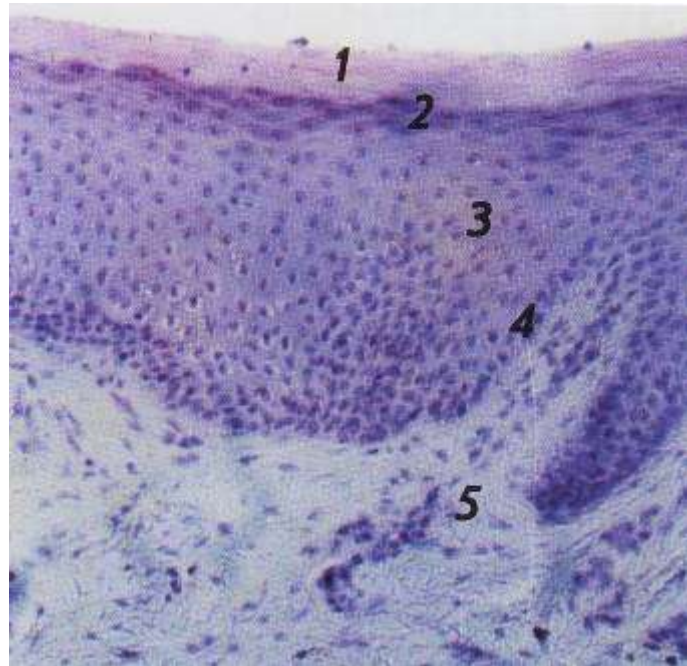


Рис. 1. Ороговевающий многослойный плоский эпителий
x 90.

1 - роговой слой; 2 - зернистый; 3 - шиповатый; 4 - базальный;
5 - собственная пластинка СОПР.

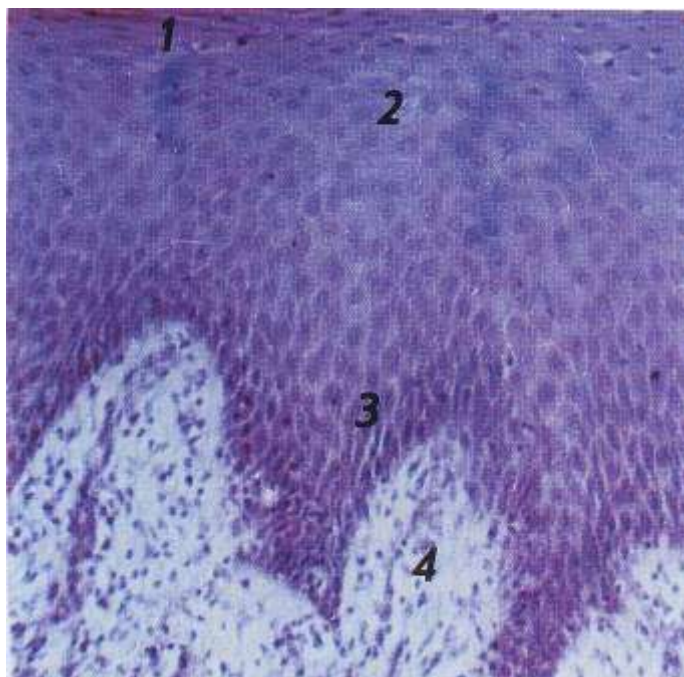


Рис. 2 . Неороговевающий многослойный плоский эпителий
x 90.

- 1- слой плоских клеток; 2 - шиповатый слой; 3-базальный слой;
4 - собственная пластинка слизистой оболочки.

Подслизистый слой отсутствует в слизистой оболочке языка, десен, твердого неба. Собственный слой слизистой оболочки десен и твердого неба неподвижно соединен с надкостницей челюсти (рис. 3).

Межзубные сосочки десны образованы рыхлой соединительной тканью, в которой проходят капилляры и находится большое количество чувствительных нервных окончаний.

Вокруг каждого зуба имеется *зубодесневая бороздка* - щелевидное пространство между шейкой зуба и свободным краем десны. Участок десны, который образует зубодесневую бороздку, покрыт многослойным плоским эпителием, переходящим на поверхность шейки зуба, образуя так называемое эпителиальное покрытие, эпителий на этом участке не ороговекает.

Слизистая оболочка дна рта, переходных складок, губ, щек, мягкого неба имеет хорошо развитый подслизистый слой, что обеспечивает свободные движения мышечных органов рта (рис. 4-6).

Слизистая оболочка языка имеет свои особенности строения. *Язык* - мышечный орган, участвующий в механической переработке пищи, акте глотания, восприятию вкуса формировании речи. Он состоит из мышечной и рыхлой соединительной ткани с сосудами, нервами, жировыми включениями.

Слизистая оболочка нижней поверхности языка равномерно тонкая и гладкая, а на верхней поверхности она обладает характерными особенностями: некоторые заболевания могут вызывать на спинке языка изменения, имеющие диагностическое значение.

Слизистая оболочка дорсальной поверхности языка (рис. 7) разделена на две части: переднюю $2/3$ (ротовая часть), соответствующие телу языка и заднюю (глочная часть), соответствующая корню языка. Эти две части отделяются друг от друга бороздкой в виде буквы У, которая называется "*терминальной бороздкой*" и располагается на верхней поверхности в поперечном направлении.

Эпителий языка имеет различное строение на его дорсальной, вентральной и боковых поверхностях. Наибольшая толщина эпителия на дорсальной поверхности, в области нитевидных и листовидных сосочков.

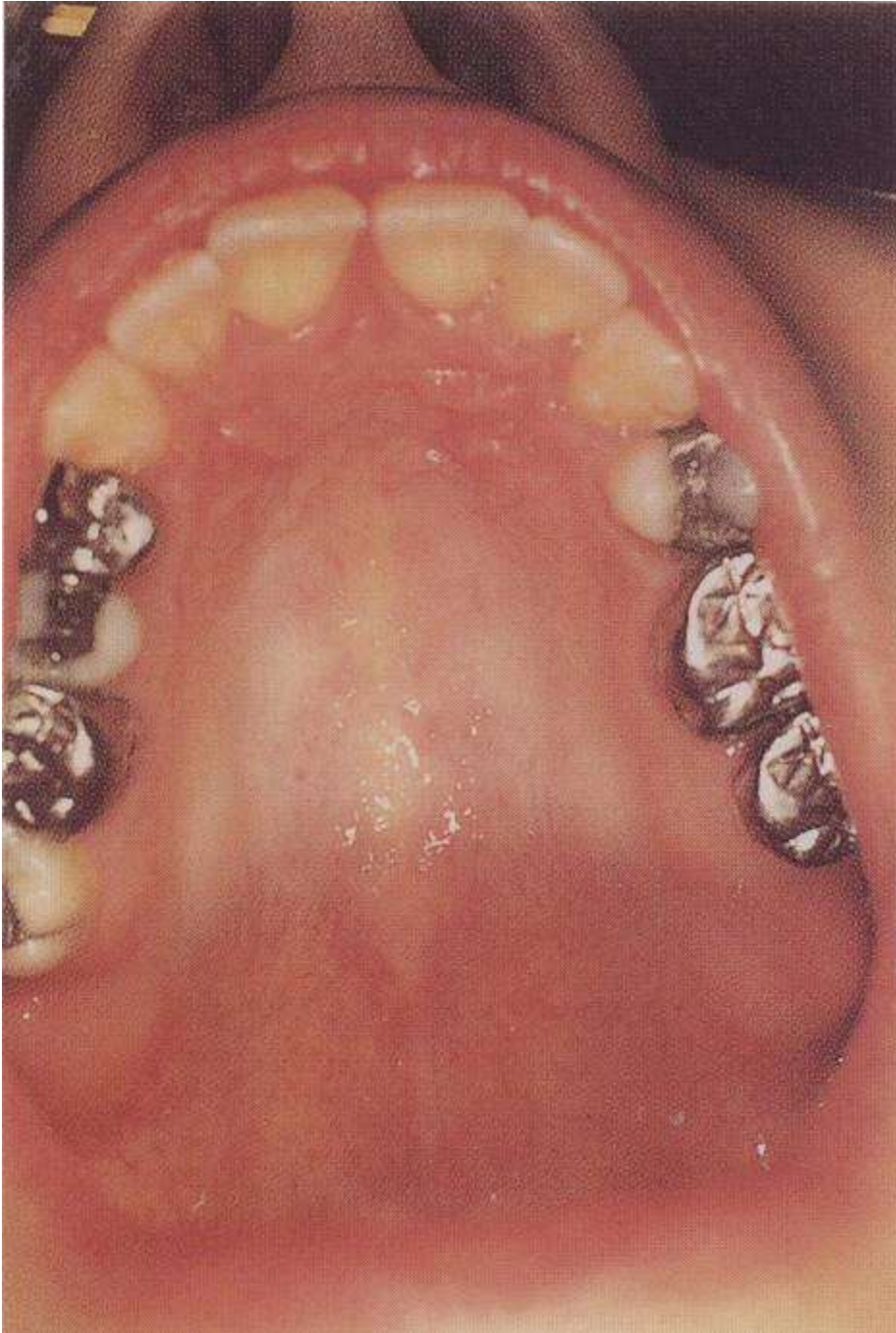


Рис. 3. Твердое небо, слизистая оболочка саяна с надкостницей челюсти.

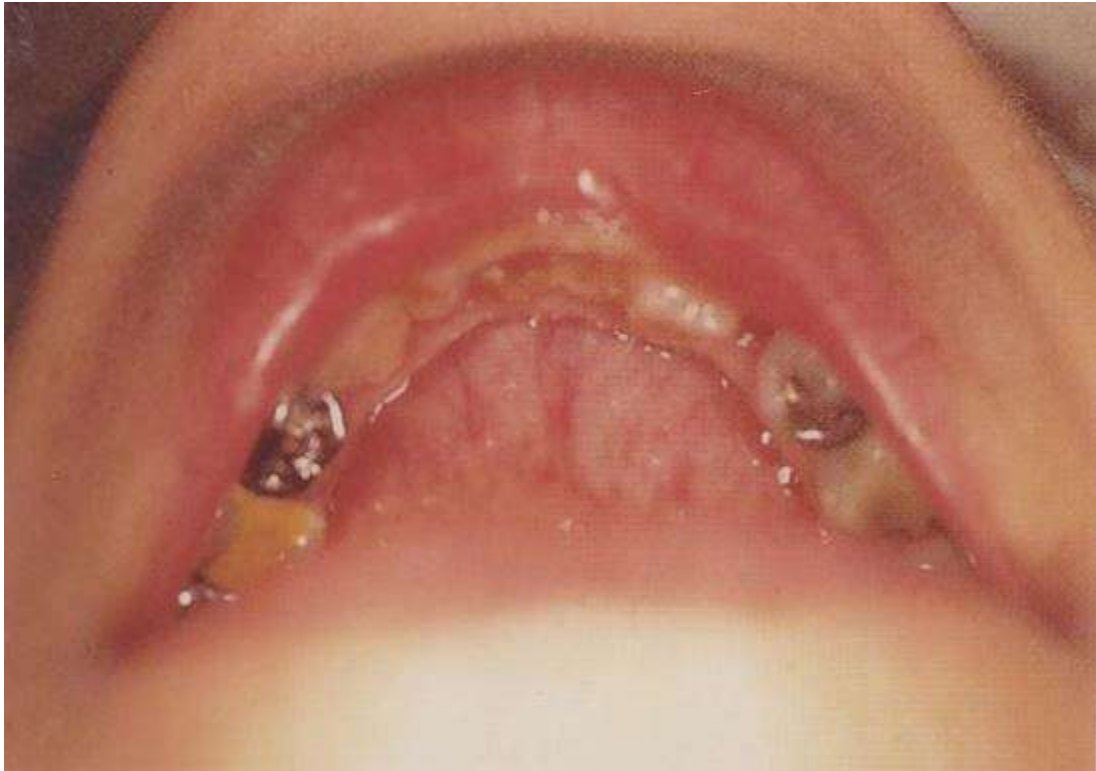

Рис. 4. Передний отдел рта.

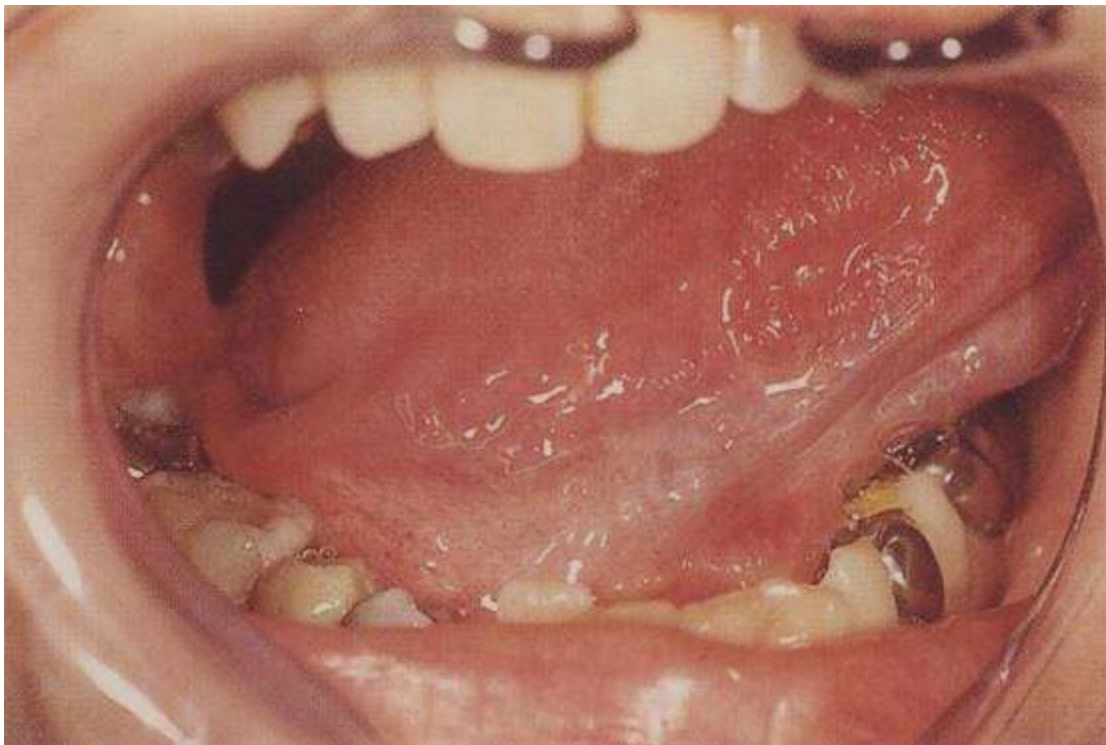


Рис. 5. Задний отдел рта.

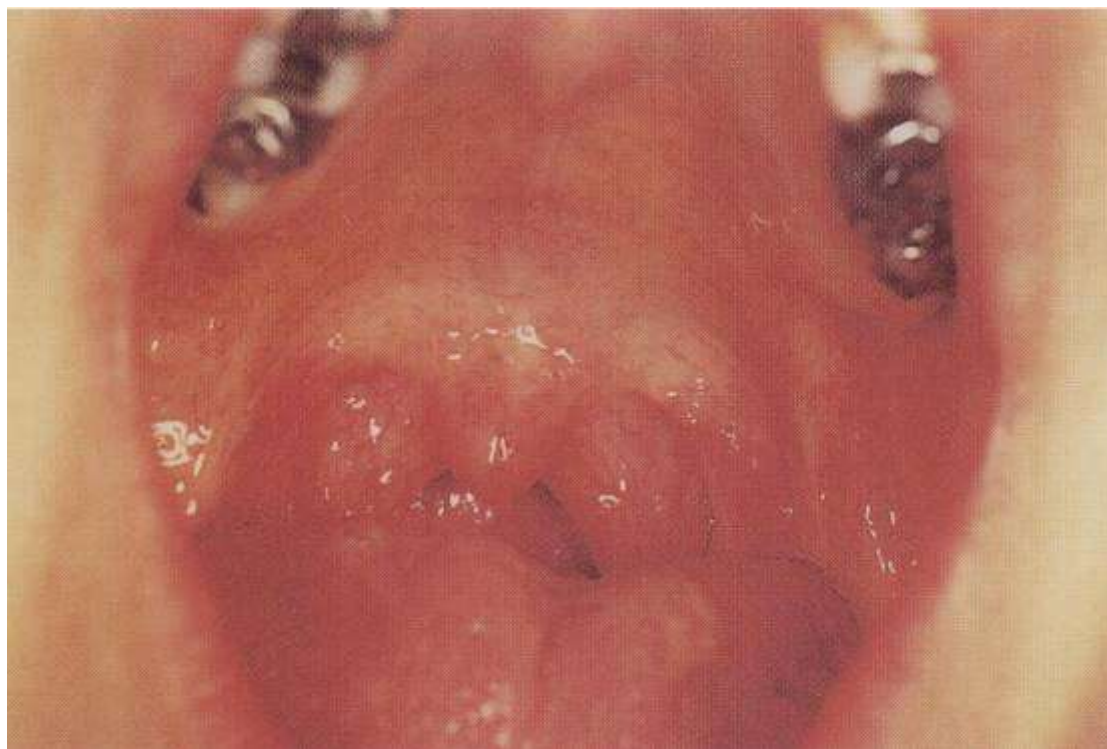


Рис. 6. Небная занавеска.

Слизистая оболочка нижней поверхности языка очень тонкая, через нее просвечивают язычные вены, сосочки на ней отсутствуют (рис. 8).

При переходе слизистой оболочки дна полости рта на нижнюю поверхность языка образуется вертикальная складка (*уздечка языка*).

На спинке языка и его боковых поверхностях располагаются 4 основных вида сосочков: нитевидные, грибовидные, желобковатые и листовидные. Дополнительно выделяют еще конусовидные и чечевицевидные сосочки.

В области корня языка позади слепого отверстия располагается язычная миндалина, образующая вместе с небными и глоточными миндалинами, лимфоидное глоточное кольцо (рис. 9-10).

Губы состоят из мышечного слоя, снаружи покрыты кожей, а со стороны преддверия полости рта - слизистой оболочкой.

Красная кайма постепенно переходит в слизистую оболочку рта. Эпителий слизистой оболочки губ не ороговеет.

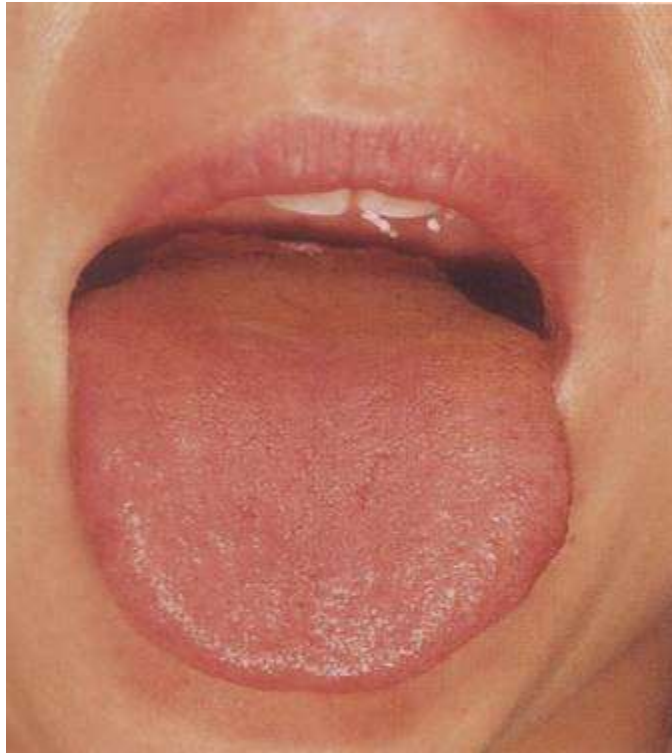


Рис. 7. Дорсальная поверхность языка.

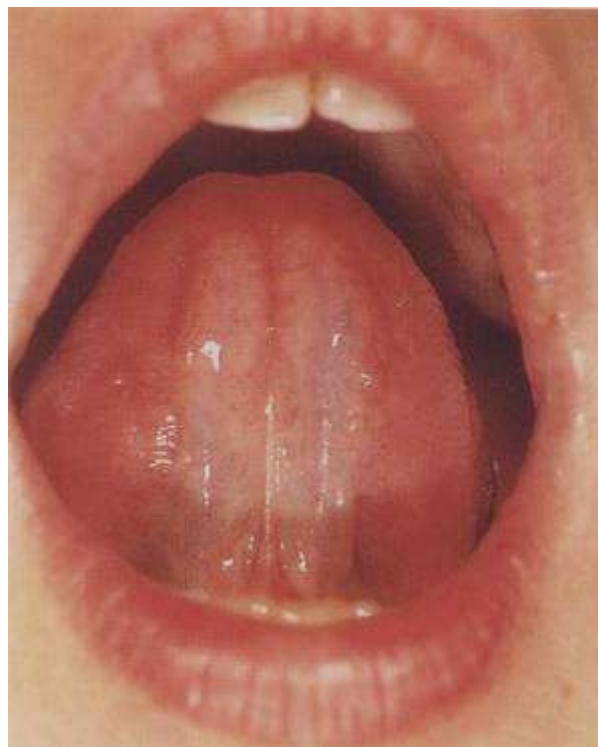


Рис. 8. Вентральная поверхность языка.

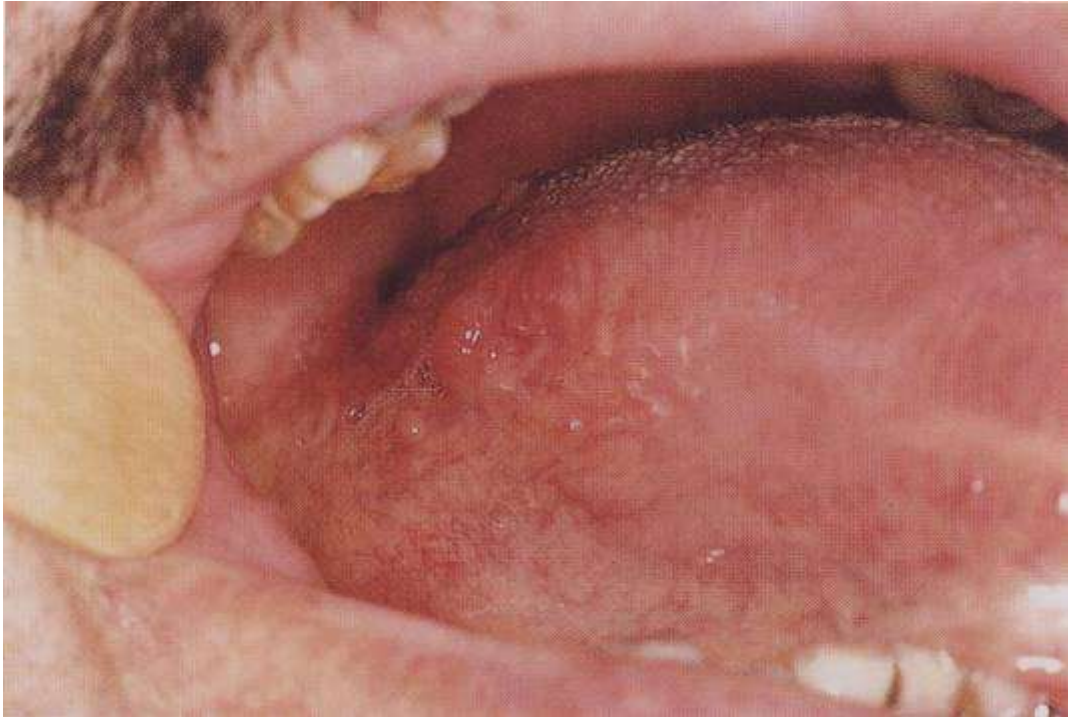

Рис. 9. Язычная миндалина.

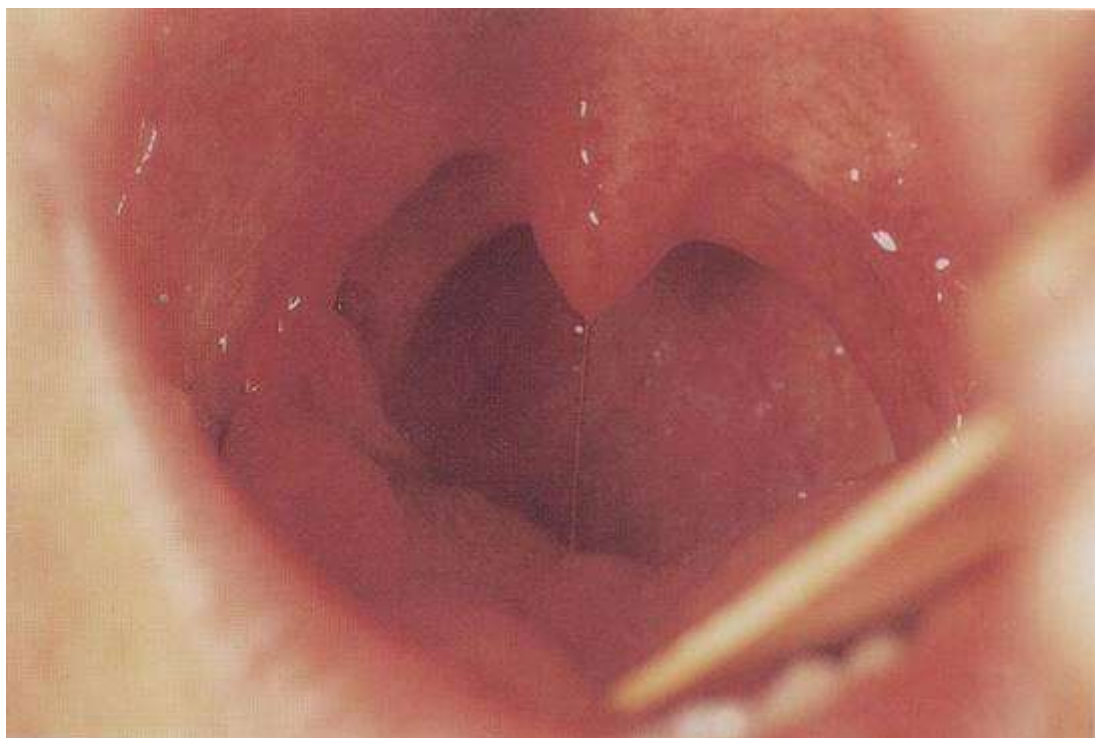


Рис. 10. Лимфоидное глоточное кольцо.

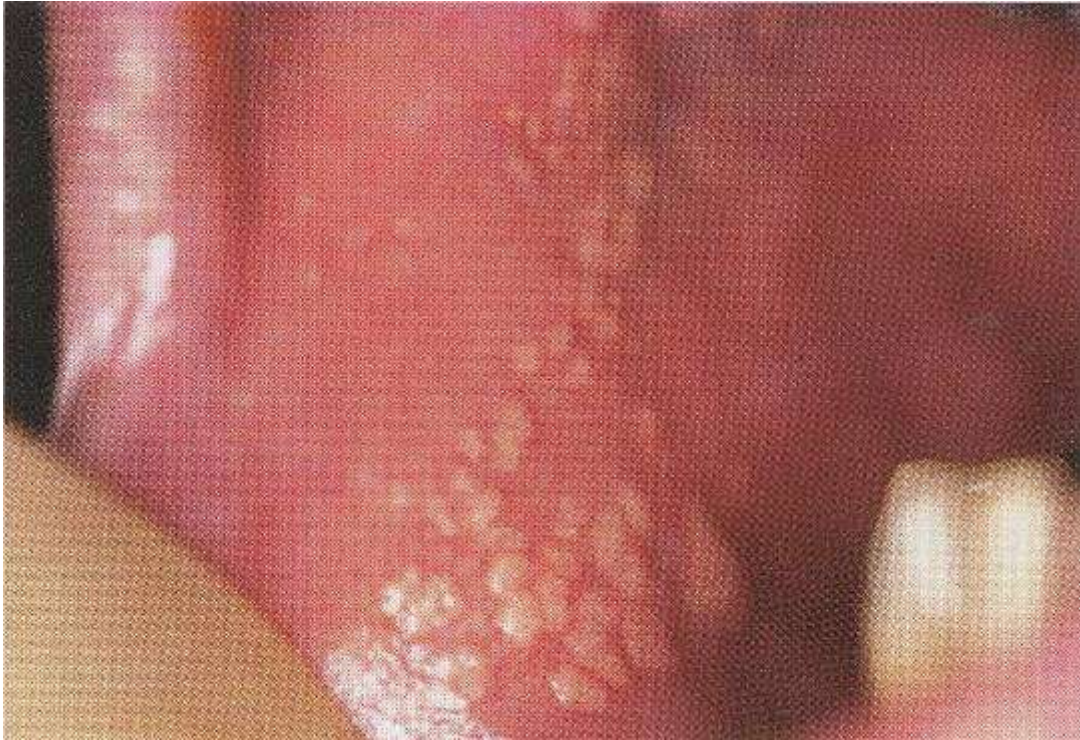

Рис. 11. Железы Фордайса.

Слизистая оболочка щек покрыта многослойным плоским неороговевающим эпителием. Соединительнотканые сосочки умеренно выражены. В подслизистой основе расположены мелкие слюнные и сальные железы (железы Фордайса), а также скопления жировых клеток (рис. 11).

Слизистая оболочка десны покрывает альвеолярные отростки верхней и нижней челюстей. Оральный эпителий ороговеивает.

Патологические изменения слизистой оболочки рта

Заболевания слизистой оболочки рта сопровождаются патоморфологическими изменениями – воспалением, дистрофией или образованием опухолей. Воспаление относится к наиболее распространенным патологическим процессам слизистой оболочки рта и является проявлением защитной реакции организма на влияние патогенного фактора. Течение и ис-

ход воспалительного процесса зависит от реактивности организма, локализации, активности и длительности действия патогенного фактора.

По морфологическим признакам различают три фазы воспаления: альтеративную, экссудативную и пролиферативную. В зависимости от течения воспаление бывает острым и хроническим.

При остром альтеративном воспалении преобладают дистрофические и некротические процессы в клеточных элементах эпителия и соединительной ткани, отек, мукоидное и фибриноидное перерождение стенок сосудов и волокнистого компонента собственной пластинки (рис. 12).

Для экссудативного воспаления более характерны расширение сосудов, набухание эндотелиальных клеток, отек и инфильтрация стенок сосудов и периваскулярной соединительной ткани лейкоцитами (рис. 13).

При пролиферативном воспалении превалируют процессы размножения и трансформации клеток, которые завершаются образованием зрелой соединительной ткани (рис. 14).

Чаще пролиферативная фаза воспаления является следствием экссудативной формы, но иногда процесс сразу приобретает черты хронического продуктивного процесса с периодическими обострениями. Это связано с реактивностью организма и особенностями повреждающего фактора.

При хроническом воспалении преобладает накопление размножающихся соединительнотканых клеток, в основном лимфоидных, плазматических, фибробластов и др.

Изменения эпителия слизистой оболочки рта, развивающиеся в результате различных патологических процессов подразделяют на три типа: нарушение ороговения, экссудативные изменения, нарушения связанные с аутоиммунными механизмами и гипертрофия.

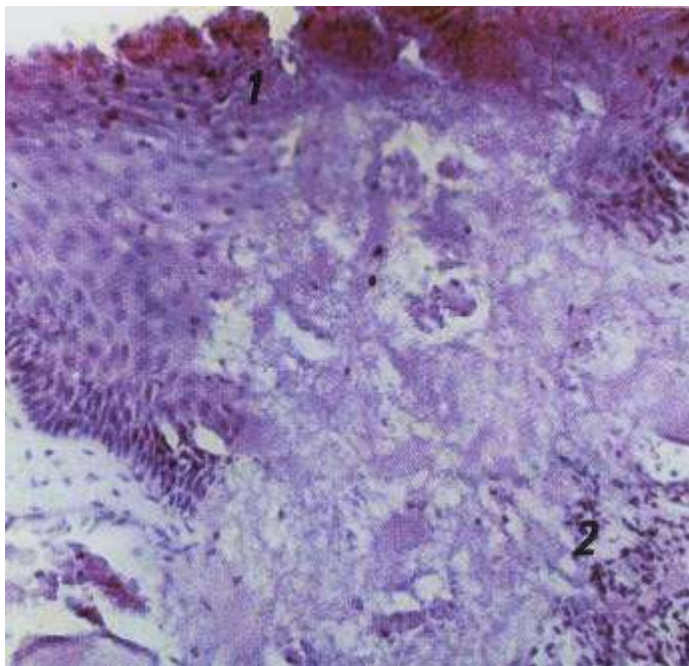


Рис. 12. Острое альтеративное воспаление х 90.

- 1– некробиотические и некротические изменения эпителия;
2 – воспалительный инфильтрат в соединительной ткани.

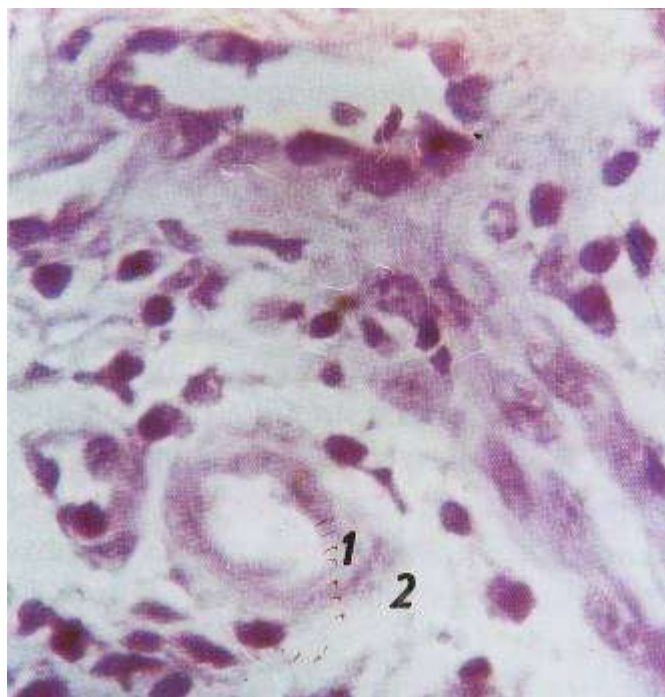


Рис. 13. Острое экссудативное воспаление х 400.

- 1- отек стенки сосуда; 2 - отек периваскулярной соединительной
ткани.

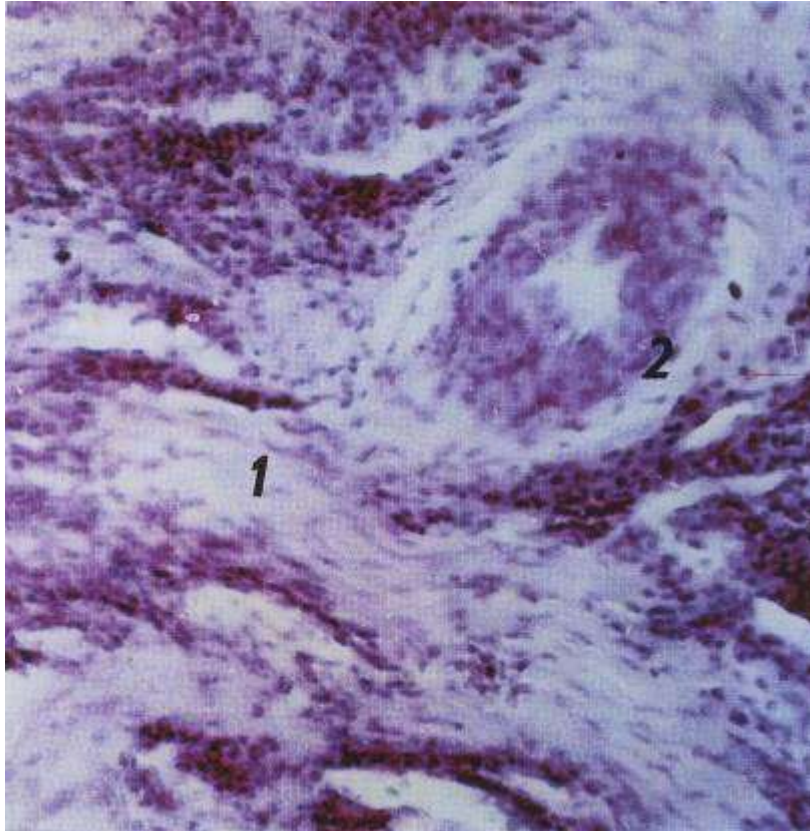


Рис. 14. Хроническое пролиферативное воспаление x 90.

1 – участок фиброза соединительной ткани; 2 – склероз сосудов.

К нарушениям ороговения относят гиперкератоз, паракератоз, акантоз и дискератоз.

Гиперкератоз – чрезмерное утолщение рогового слоя эпителия. Возникает в результате избыточного образования кератина, (когда зернистый, а иногда и шиповатый слои утолщаются, или же при задержке отшелушивания, когда указанные слои тоньше обычных). Клинически это проявляется в виде побеления и утолщения слизистой оболочки (рис. 15).

Паракератоз – неполное ороговение, в связи с потерей способности клеток эпителия вырабатывать кератогиалин. Зернистый слой в этом случае отсутствует, роговой слой утолщается, а его клетки содержат палочковидные ядра. Клинически наблюдается помутнение эпителия (рис. 15).

Акантоз – утолщение эпителиального слоя слизистой оболочки с удлинением межсосочковых отростков за счет пролиферации базальных и шиповатых клеток эпидермиса.

Гиперкератоз – чрезмерное уплотнение рогового слоя эпителия. Возникает в результате избыточного образования кератина, (когда зернистый, а иногда и шиповатый слои утолщаются, или же при задержке отшелушивания, когда указанные слои тоньше обычных). Клинически это проявляется в виде побеления и утолщения слизистой оболочки (рис. 16).

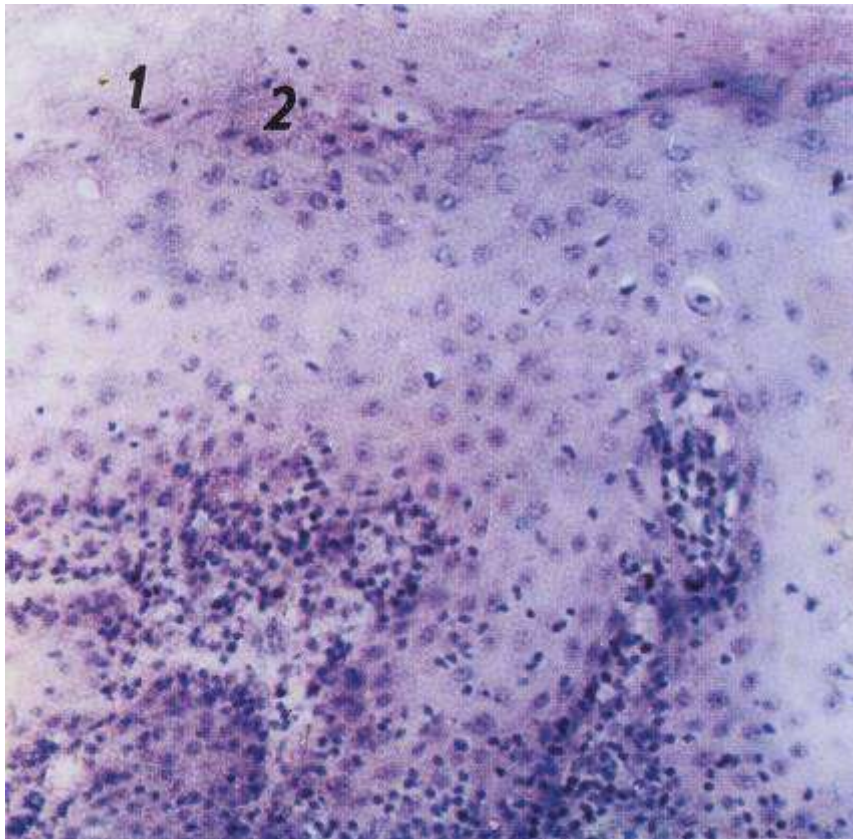


Рис. 16. Паракератоз x 90.

1 - утолщенный роговой слой; 2 – палочковидные ядра в ороговевающих клетках.

Дискератоз – патологическое ороговение отдельных эпителиальных клеток. Они увеличиваются в размере, округляются; ядра в них окрашены интенсивно, цитоплазма эозинофильна, слегка зерниста.

Такие клетки лишены межклеточных связей, располагаются хаотично в большинстве слоев эпителия. При доброкачественном дискератозе образуются круглые тельца и зерна в роговом слое (рис. 17).

В случае злокачественного дискератоза отмечают ороговение незрелых и появление атипичных клеток, что наблюдается при болезни Боуэна и плоскоклеточном раке.

Экссудативные изменения в эпителии являются следствием воспаления.

К ним относят: вакуольную дистрофию, спонгиоз, баллонизирующую дистрофию и акантолиз.

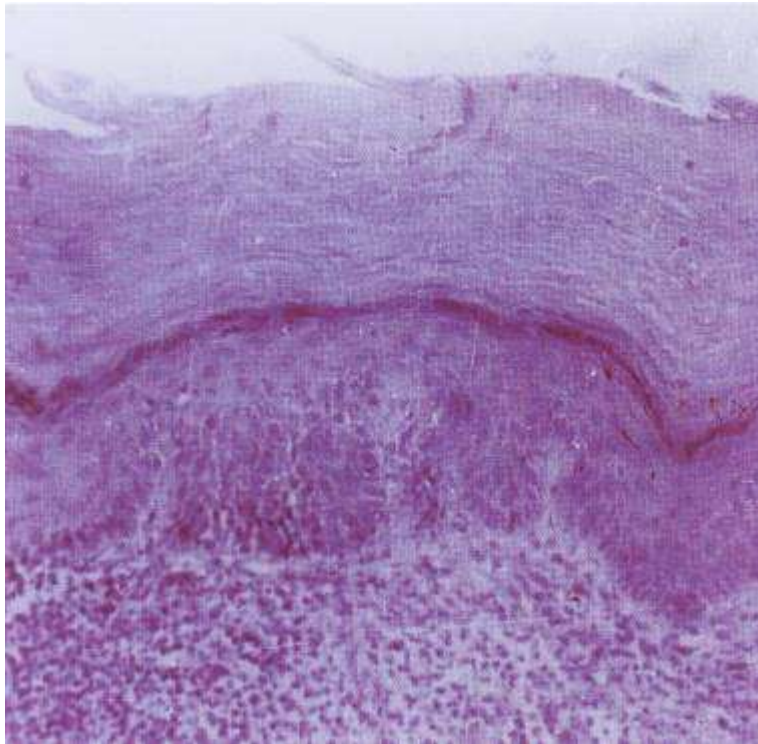


Рис. 15. Гиперкератоз x 90.

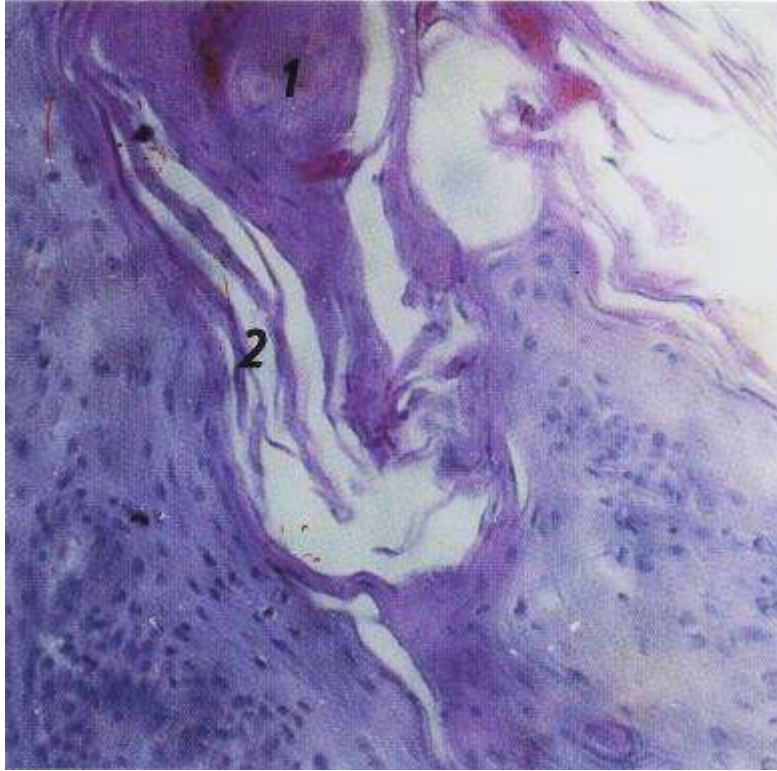

Рис. 17. Дискератоз x 90.

1 – круглое тельце в роговом слое; 2 – расслоение рогового слоя.

Вакуольная дистрофия – скопление жидкости внутри клеток шиповатого и базального слоев: клетки при этом увеличиваются в размере, ядро оттесняется к периферии, изменяет форму и размеры, затем оно распадается, образуя одноклеточную полость. При слиянии нескольких таких полостей образуются полости большего размера (рис. 18).

Спонгиоз, межклеточный отек – скопление жидкости в межклеточных пространствах шиповатого слоя. Серозный экссудат поступает в межклеточные пространства из подлежащей соединительной ткани.

Баллонизирующая дистрофия – нарушение связи между клетками шиповатого слоя.

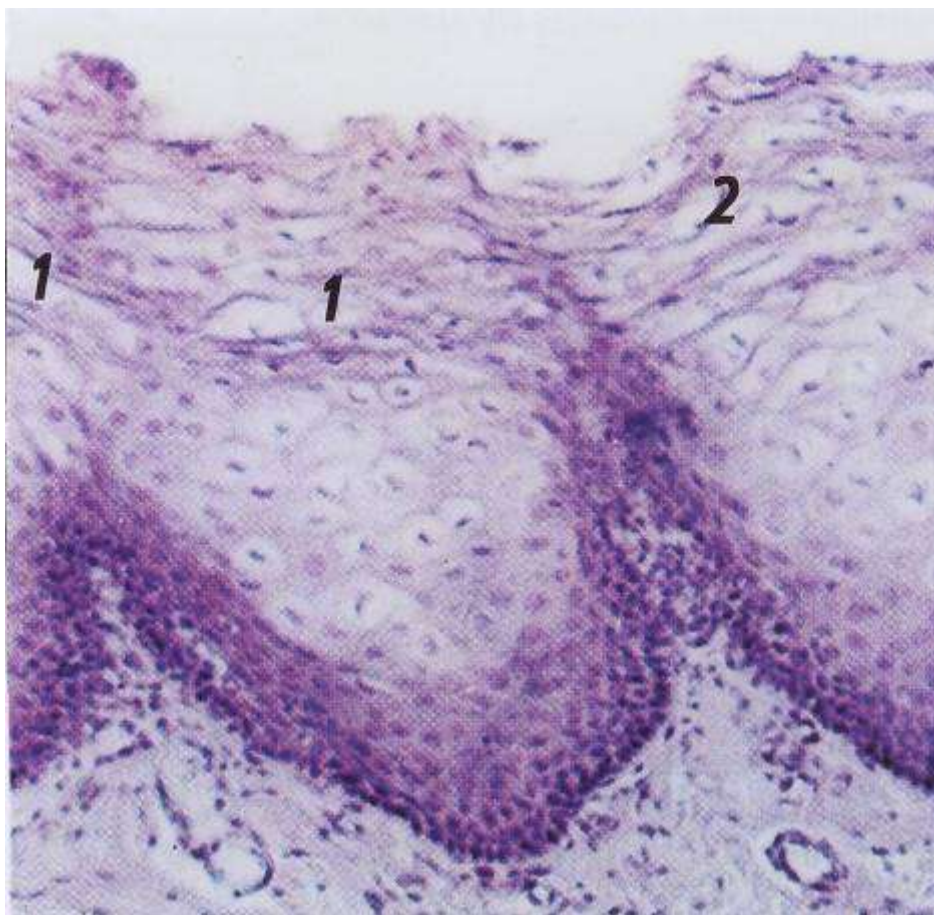


Рис. 18. Вакуольная дистрофия x 90.

- 1 – скопление жидкости в цитоплазме клеток шиповатого слоя;
- 2 – смещение ядер к периферии цитоплазмы.

Вначале эпителий утолщается, появляются эпителиальные клетки как результат amitotического деления ядер при отсутствии деления клетки. В образовавшемся пузырьке или колликативном некрозе такого участка эпителия плавают дистрофически измененные эпителиальные клетки в виде гомогенных шаровидных образований, напоминающих баллоны (рис. 19).

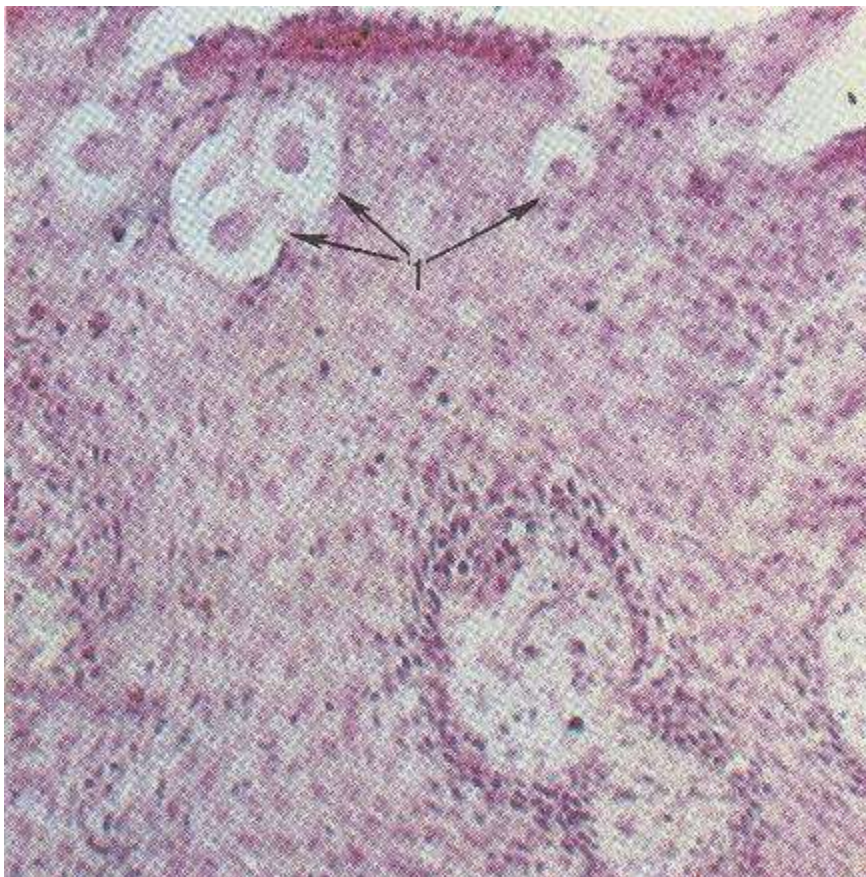


Рис. 19. Баллонизирующая дистрофия.

1 – свободное расположение отдельных дистрофически измененных эпителиальных клеток или их групп в экссудате образующихся пузырьков. Окраска г-э. Об. – 9, ок. 10.

Гипертрофия слизистой оболочки рта:

папилломатоз – разрастание сосочкового слоя собственной пластинки слизистой оболочки и врастание его в эпителий (рис. 20).

Нарушения связанные с аутоиммунными механизмами:

акантолиз (акантолизис) – дистрофический процесс, в основе которого лежит нарушение связей между клетками шиповатого слоя за счет растворения их отростков (аканты – шипы, акантолизис – лизис шипов). Таким образом, между клетками шиповатого слоя образуются щели, в которых накапливается межтканевая жидкость, в результате чего образуются пузыри (характерно для акантолитической пузырьчатки).

В клетках шиповатого слоя происходят дегенеративные изменения. Клетки теряют связи, уменьшаются в размере, округляются, располагаются одиночно или небольшими скоплениями (до 6 – 10 клеток). Они имеют обычно более крупное, чем в норме, темно-окрашенное ядро, иногда даже несколько ядер в одной клетке. Цитоплазма клеток резко базофильна и окрашивается неоднородно: вокруг ядра – светло-голубая зона, по периферии – интенсивно синий цвет. Клетки, лишённые связей, называются акантолитическими (клетки Тцанка). Такие клетки обнаруживаются в мазках-отпечатках со дна пузырей и имеют диагностическое значение при истинной пузырчатке. Метаболизм в клетках минимальный, хотя они и обладают небольшой способностью к синтезу ДНК. В дальнейшем клетки подвергаются деструкции и гибели.

Доброкачественные и злокачественные новообразования:

опухоль (бластома) – патологическое разрастание тканей, в основе которого происходит беспредельное деление клеток, характеризующихся морфологическим и биохимическим атипизмом.

Бластомы слизистой оболочки рта, как и все опухоли делят на зрелые (доброкачественные) и незрелые (злокачественные).

Доброкачественные опухоли слизистой оболочки рта состоят из дифференцированных клеток, мало отличающихся по строению от исходной ткани. От нормальной ткани зрелые опухоли отличаются только тканевым атипизмом.

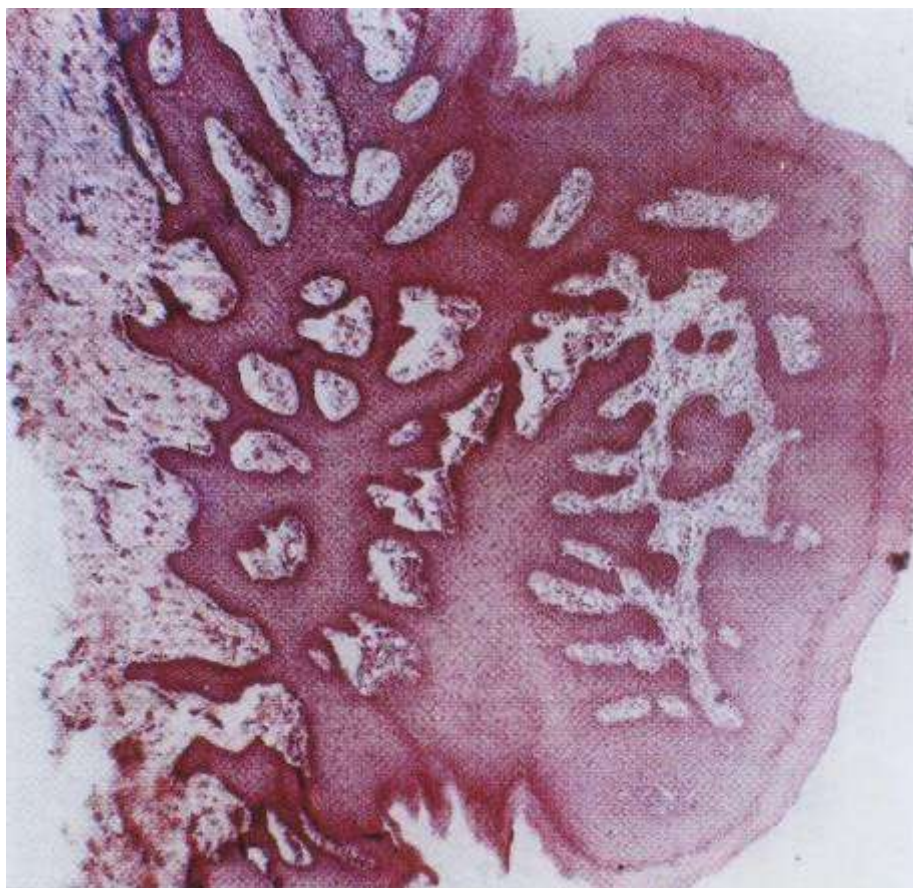


Рис. 20. Патологическая картина папилломы

Доброкачественные опухоли растут медленно и четко отграничены от окружающих тканей. Увеличиваясь в объеме, они не врастают в соседние ткани, а только раздвигают их, как бы отдавливая их (рис. 21).

Злокачественными называют опухоли, состоящие из мало – или недифференцированных клеточных элементов. Имеют отдаленное сходство с материнской тканью или вообще его не имеют.

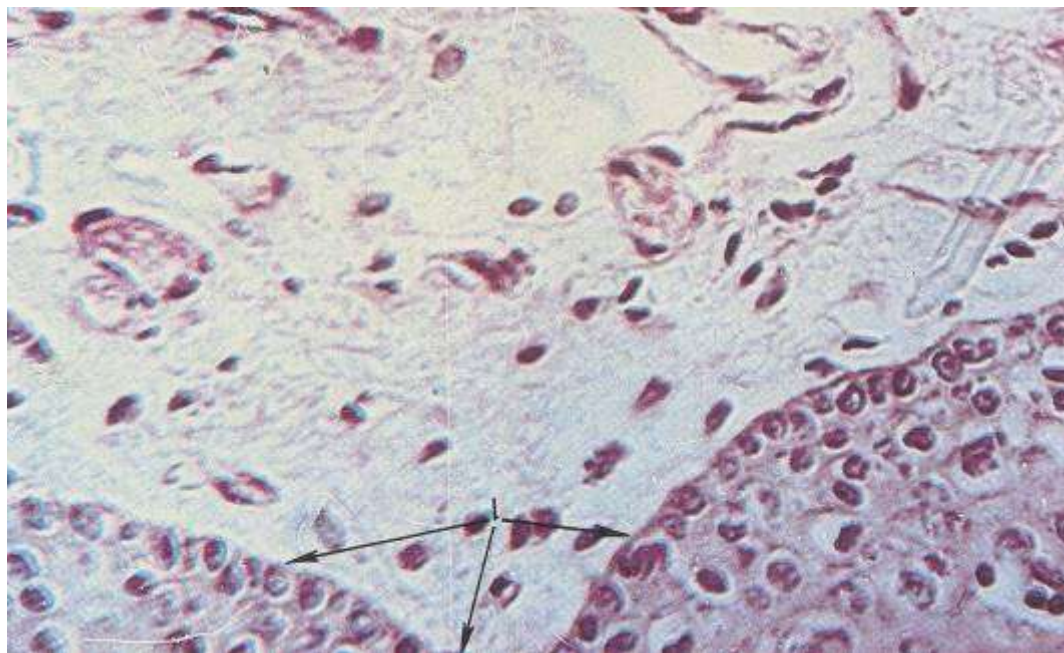


Рис. 21. Эпулид. Целостность базальной мембраны не нарушена. Об. 20, ок 10.

Незрелые опухоли характеризуются не только тканевым, но клеточным атипизмом. Для них характерно изменение формы и увеличение объема клеточных ядер и клеток паренхимы опухоли, несоответствие величины ядра и размера клетки, полиморфизм клеточных элементов, иногда гигантских клеток с одним уродливым и гиперхромным ядром или несколькими ядрами, фигуры митоза, явление цито- и аутофагии.

Предраки – это процессы, на фоне которых возможно развитие злокачественных опухолей.

Предраковые заболевания отличают от злокачественных опухолей отсутствие одного или нескольких признаков, совокупность которых позволяет поставить диагноз злокачественной опухоли (рис. 22).

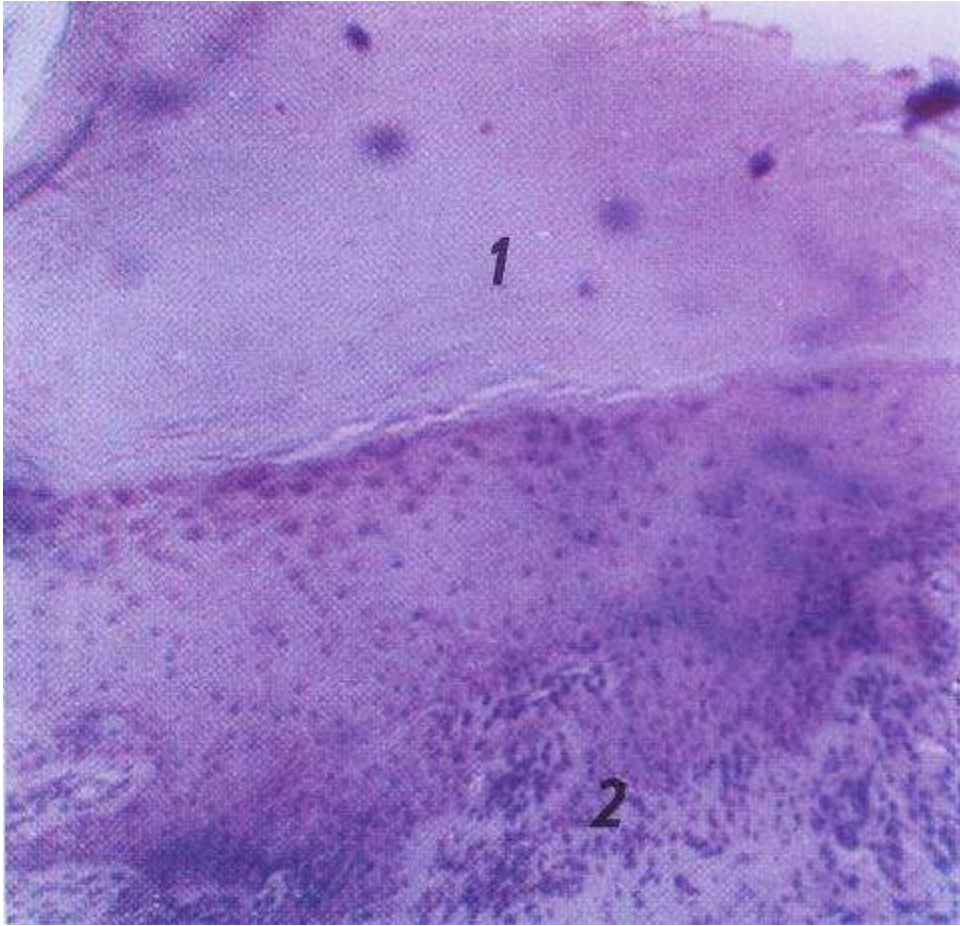


Рис. 22. Предрак слизистой оболочки рта х 90.

1 – резко выраженный гиперкератоз; 2 – периваскулярная очаговая инфильтрация собственной пластинки слизистой оболочки

Злокачественным опухолям присущ быстрый инфильтрирующий деструктивный рост, склонность к метастазированию и рецидивированию.

ГЛАВА II. ПЕРВИЧНЫЕ И ВТОРИЧНЫЕ ЭЛЕМЕНТЫ ПОРАЖЕНИЯ СЛИЗИСТОЙ ОБОЛОЧКИ РТА

Элементы поражения условно делят на первичные (возникающие на неизменной слизистой оболочке) и вторичные (развиваются в результате трансформации или повреждения уже существующих элементов).

Наличие одинаковых первичных элементов на слизистой оболочке считают как мономорфное высыпание, наличие двух и более первичных элементов одновременно на слизистой оболочке является истинным полиморфизмом.

Присутствие на слизистой оболочке одного первичного и нескольких вторичных элементов, образующихся в процессе регресса первичного элемента называют ложным (эволюционным) полиморфизмом высыпаний

Первичные элементы поражения

Пятно – ограниченное изменение цвета слизистой оболочки рта (рис. 23,24).

Пятна не изменяют рельеф слизистой оболочки. Различают воспалительные и невоспалительные пятна. К воспалительным пятнам относятся розеола, эритема. К невоспалительным – геморрагические и пигментные пятна.

Эритема – неограниченное, без четких контуров покраснение слизистой оболочки (рис. 25).

Розеола – небольшая эритема округлой формы, размером от 1,5-2 мм до 10 мм в диаметре с ограниченными контурами.

Геморрагии – пятна, возникающие в результате нарушения целостности сосудистой стенки.

Петехии – точечные геморрагии, большие геморрагии называют *экхимозами*. Геморрагические пятна рассасываются и исчезают без следа.

Телеангиоэктазии – пятна, возникающие вследствие стойкого невоспалительного расширения сосудов или их новообразования. Образуются они тонкими, извилистыми анастомозирующими между собой сосудами.

Пигментные пятна – пятна, обусловленные изменением количества пигмента в коже: его увеличением или уменьшением. В первом случае пятна носят название гиперпигментированных, во втором – де- или гипопигментированных.

Пигментные пятна возникают в результате гиперпигментации - отложения меланина (физиологическая пигментация, Аддисонова болезнь, поражение печени) или экзогенных пигментов при лечении (прием препаратов висмута, полоскание рта растворами антисептиков) или профессиональных вредностей, либо вследствие уменьшения количества пигмента, либо его отсутствия.

Артифициальные пятна – пятна, возникающие в результате прижизненного отложения экзогенных красящих веществ (рис. 26).

Пузырек – полостной элемент, возникающий вследствие скопления жидкости в структуре многослойного плоского эпителия (рис. 27,28). Он имеет округлые очертания, возвышается над окружающими тканями, размер его – 1-5 мм. Его появлению предшествует внутриклеточный отек. Располагается пузырек в шиповатом слое. В связи с тем, что его стенки образованы тонким слоем эпителия, он быстро вскрывается, образуя эрозию.

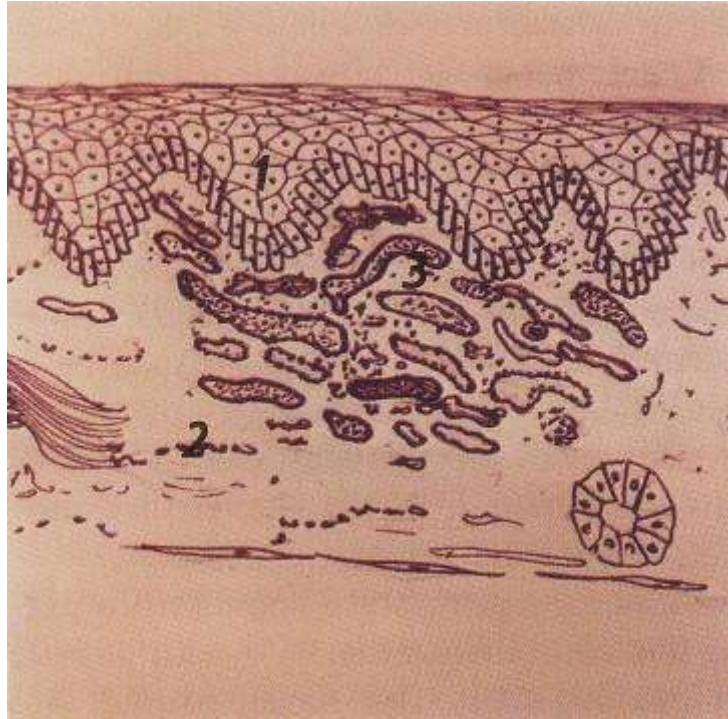


Рис. 23. Пятно воспалительного характера (схематическое изображение)

- 1- эпителий; 2 – собственная пластинка слизистой оболочки;
3 – расширенные сосуды.

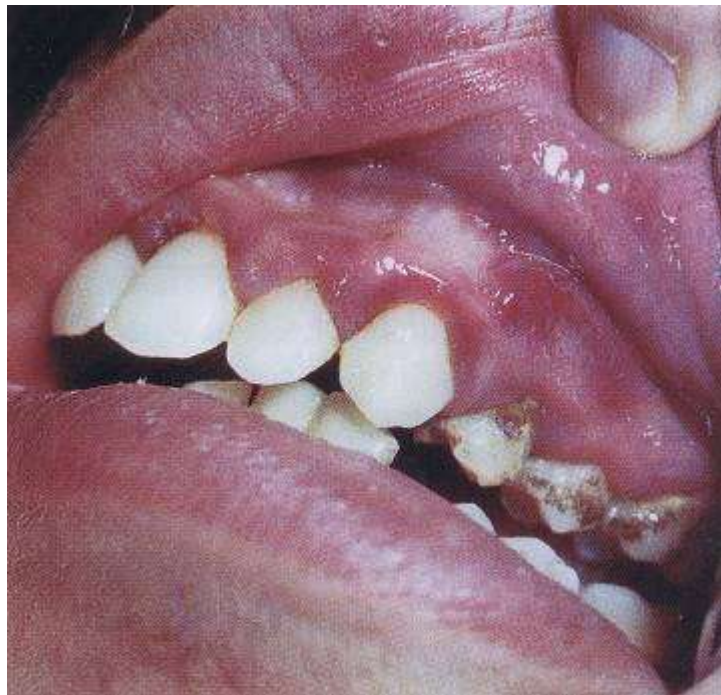

Рис. 24. Пятно воспалительного характера на десне.

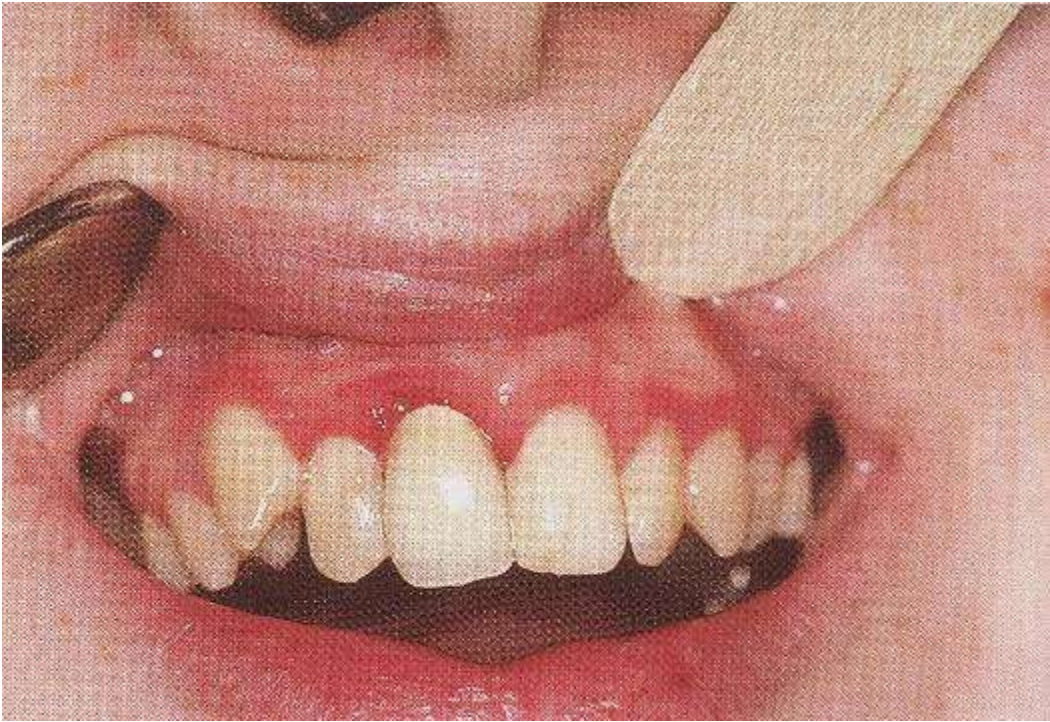


Рис. 25. Эритематозное пятно на десне.

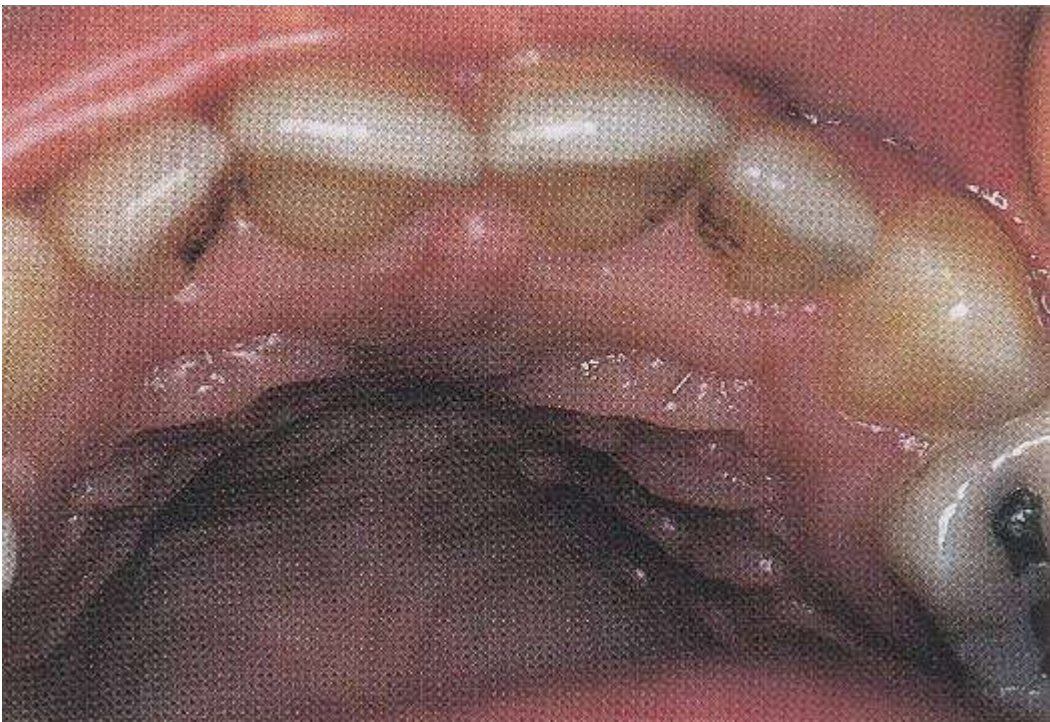


Рис. 26. Пигментное окрашивание твердого неба экзогенного происхождения.

Пузырь – плотное образование более крупного размера, чем пузырек (рис. 29,30). Он может располагаться как внутри, так и под эпителием. Пузырь наполнен серозным или геморрагическим экссудатом, его размеры от 5-6 мм до нескольких сантиметров.

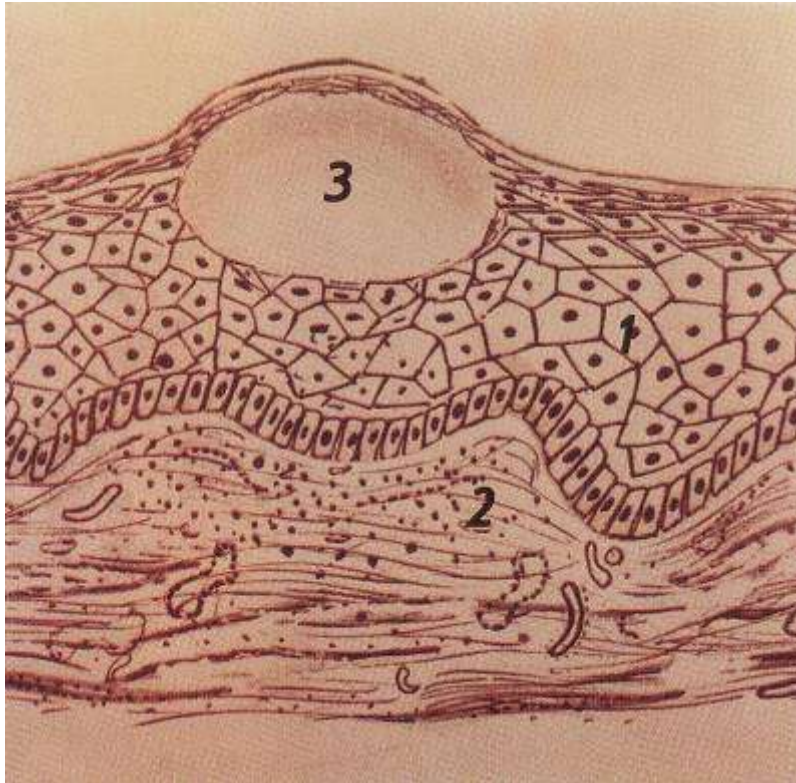


Рис. 27. Пузырек (схема).

1 – эпителий; 2 – собственная пластинка слизистой оболочки; 3 - внутриэпителиальная полость.

Узелок – бесполостное образование, которое выступает над поверхностью слизистой оболочки и отличается от нее по цвету. Его размеры не превышают 3-4 мм. Поверхность их обычно остроконечная, полукруглая, плоская, шаровидная и др. Чаще всего изменения наблюдаются и в эпителии и в собственной пластинке. При обратном развитии от папулы следа не остается. Слившиеся папулы образуют бляшки (рис. 31,32).

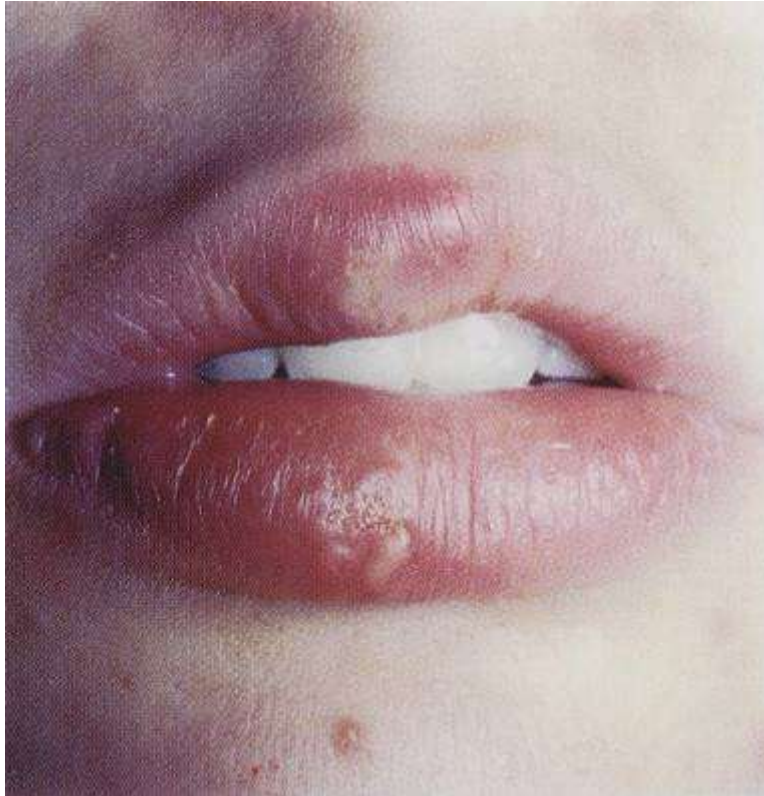


Рис. 28. Пузырек на нижней губе.

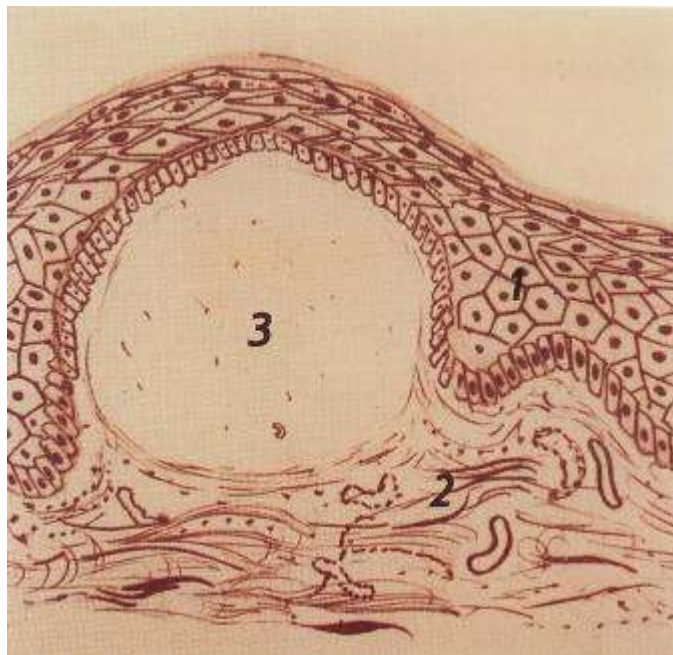


Рис. 29. Пузырь на слизистой оболочке (схема).

- 1 – эпителий; 2 – собственная пластинка слизистой оболочки;
3 - подэпителиальная полость.

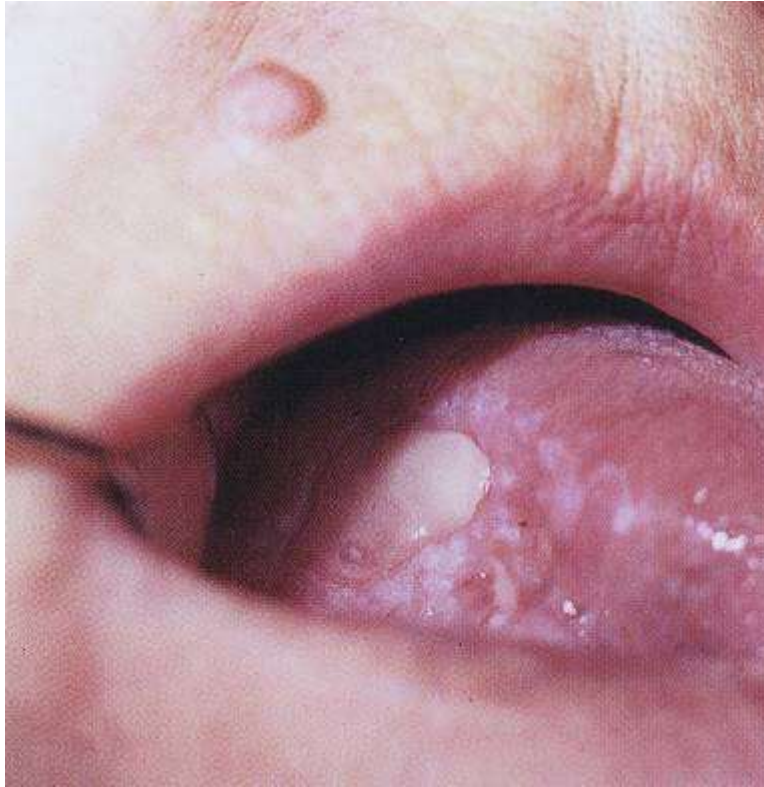

Рис. 30. Пузырь на слизистой оболочке языка.

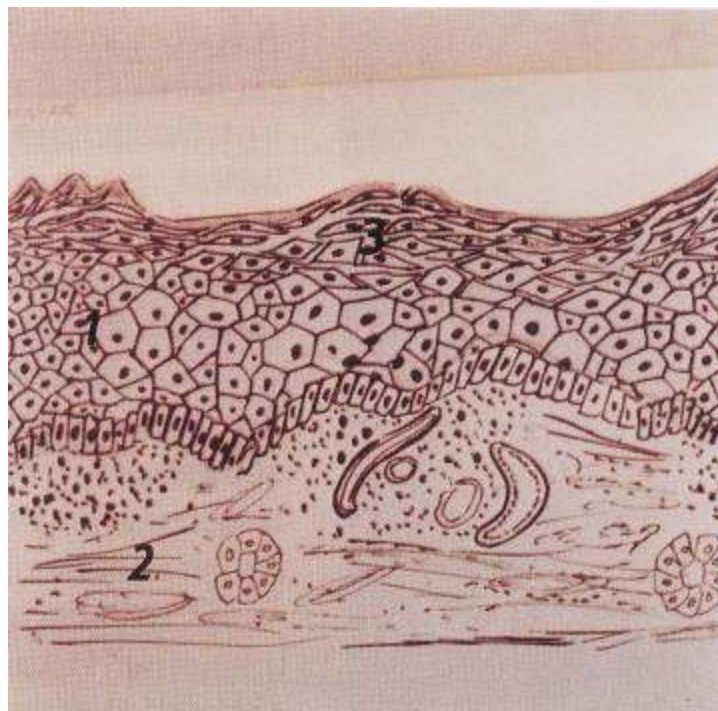


Рис. 31. Узелок (схема).

- 1 – эпителий; 2 – собственная пластинка слизистой оболочки;
3 – возвышение эпителия.

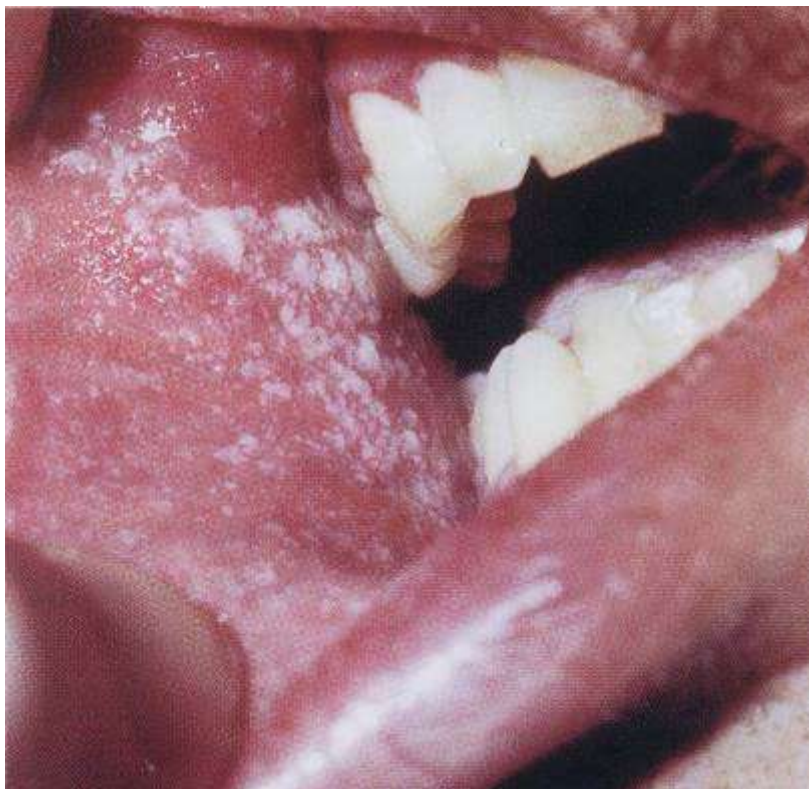

Рис. 32. Узелки на слизистой оболочке щеки.

Узел - ограниченное образование плотноватой консистенции, располагается в подслизистом слое, его размер от 0,5 до 5-10 см. Возникает обычно при специфических формах поражения (туберкулез, сифилис, лепра и др.). Возможно нагноение узла с образованием свищей (при актиномикозе) или изъязвление (при сифилитической гумме). На месте распавшихся узлов образуется глубокая язва, которая заживает с образованием рубца.

Бугорок – инфильтративное бесполое образование, захватывающее все слои слизистой оболочки и возвышающееся над ее поверхностью (рис. 33,34).

Размеры его до 0,7 см. Бугорки располагаются скученно, быстро подвергаются распаду с образованием язвы. После заживления язвы образуется рубец.

Бугорки могут рассасываться с образованием рубцовой атрофии. Примером бугорковых высыпаний являются элементы при третичном сифилисе, туберкулезной волчанке и др.

Гнойничок – полостное образование, выступающее над окружающими тканями, наполненное гнойным содержимым (рис. 35,36).

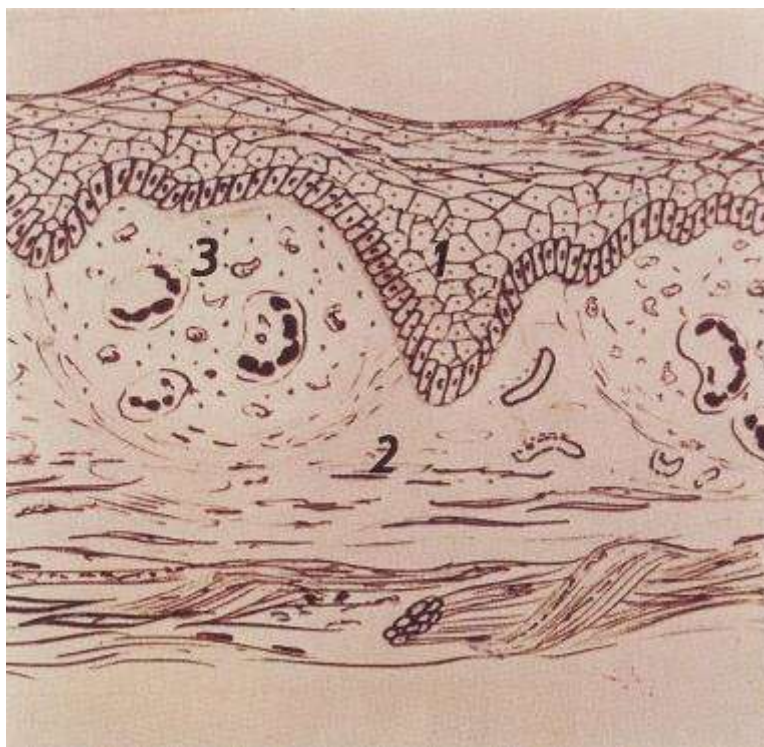


Рис. 33. Бугорок на слизистой оболочке (схема).

- 1 – эпителий; 2 – собственная пластинка слизистой оболочки;
- 3 – инфильтрат.

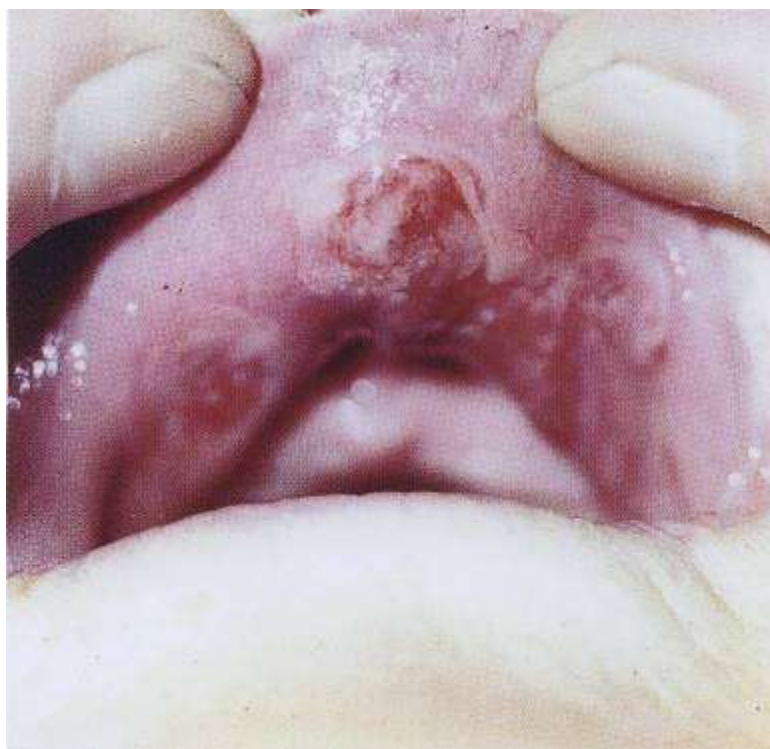

Рис. 34. Бугорок на слизистой оболочке верхней губы.

Возникает в результате гибели эпителиальных клеток под воздействием инфекции (стафило- или стрептококков). Возможно его развитие вследствие инфицирования пузырька. Является элементом поражения при стоматите инфекционного генеза.

Афта - представляет собой поверхностный дефект эпителия округлой формы, размером 0,3 - 0,5 см, располагается на воспаленной подлежащей основе (рис. 37,38). Афта покрыта фиброзным налетом. По периферии афта окружена ярко - красным ободком.

Долго дискутировался вопрос о том, следует ли считать афту элементарным явлением или же она возникает из пузырька. По мнению Л. Шугар и соавт. (1980), афта возникает не из пузырька, а представляет собой элементарное явление слизистой оболочки, иммунное поражение отдалённого типа, гистологически афта скорее похожа на папулу.

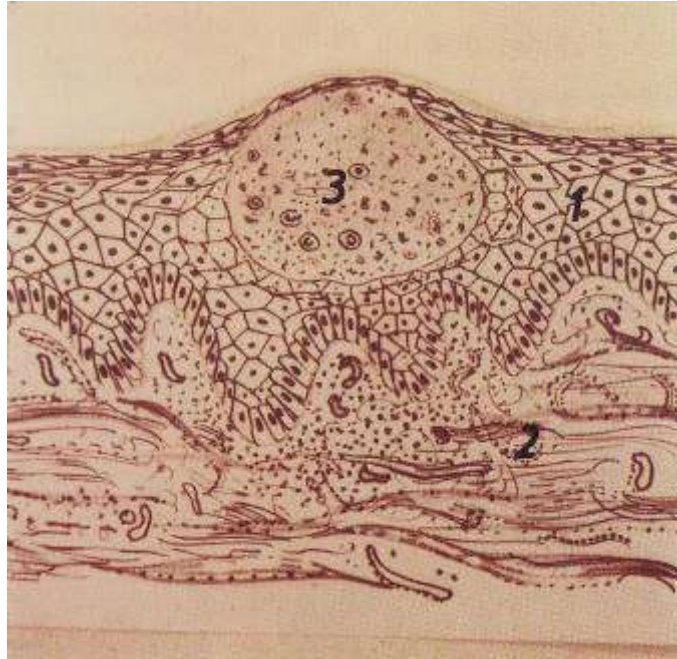


Рис. 35. Гнойничок (схема).

- 1 – эпителий; 2 – собственная пластинка слизистой оболочки;
3 – полость, заполненная гнойным содержимым.

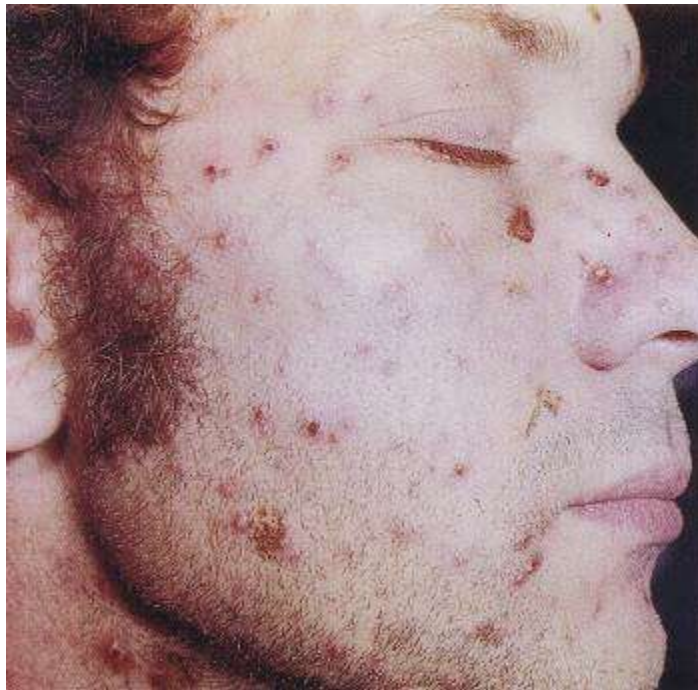

Рис. 36. Гнойничок на коже лица.

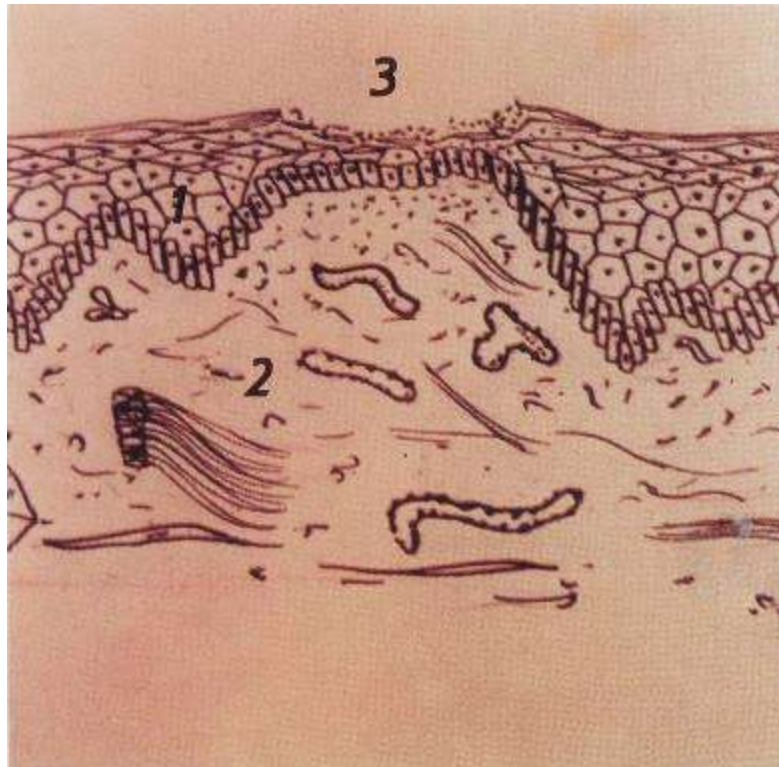


Рис. 37. Афта на слизистой оболочке.

- 1 - эпителий; 2 - собственная пластинка слизистой оболочки;
- 3 - дефект эпителия, покрытый фибринозным налетом.

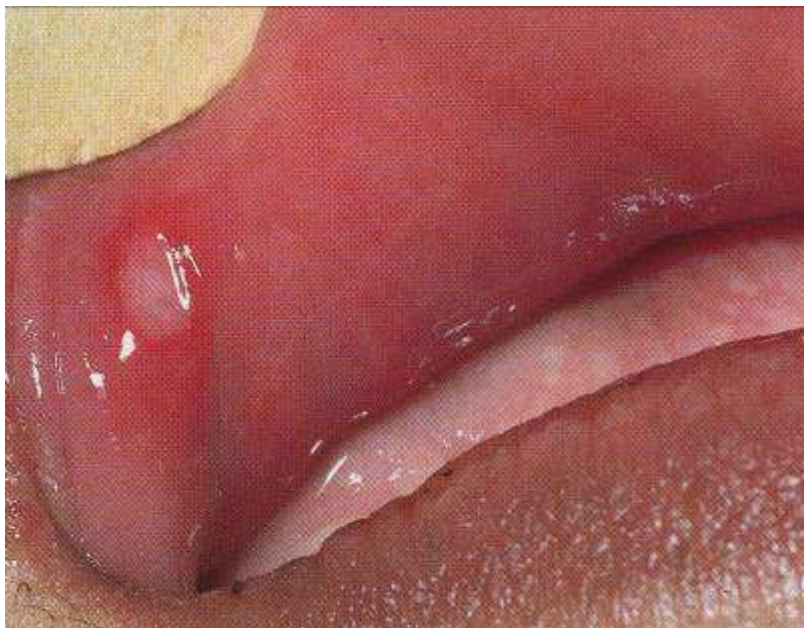


Рис. 38. Афта на слизистой оболочке нижней губы.

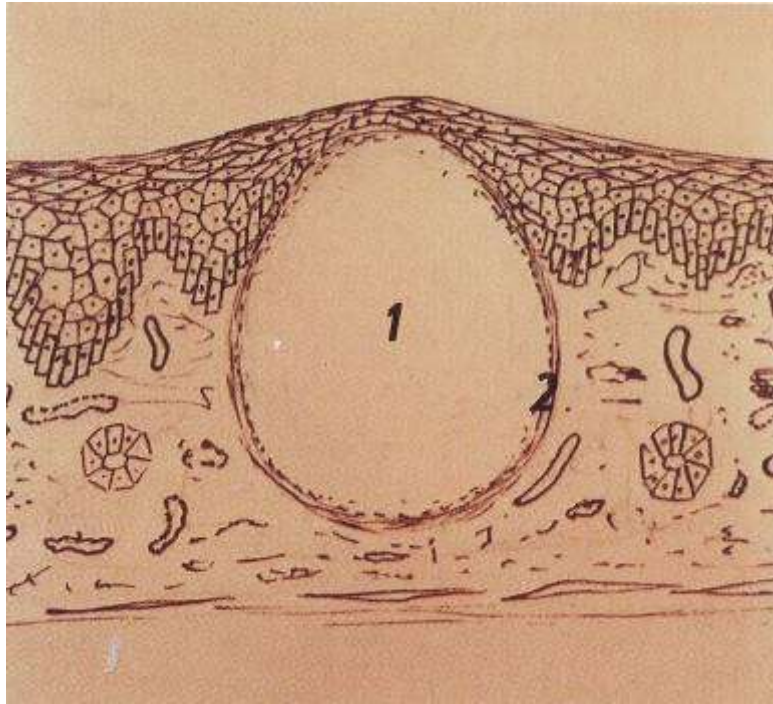


Рис. 39. Киста слизистой оболочки (схема).

1 - полость; 2 - эпителиальная выстилка.

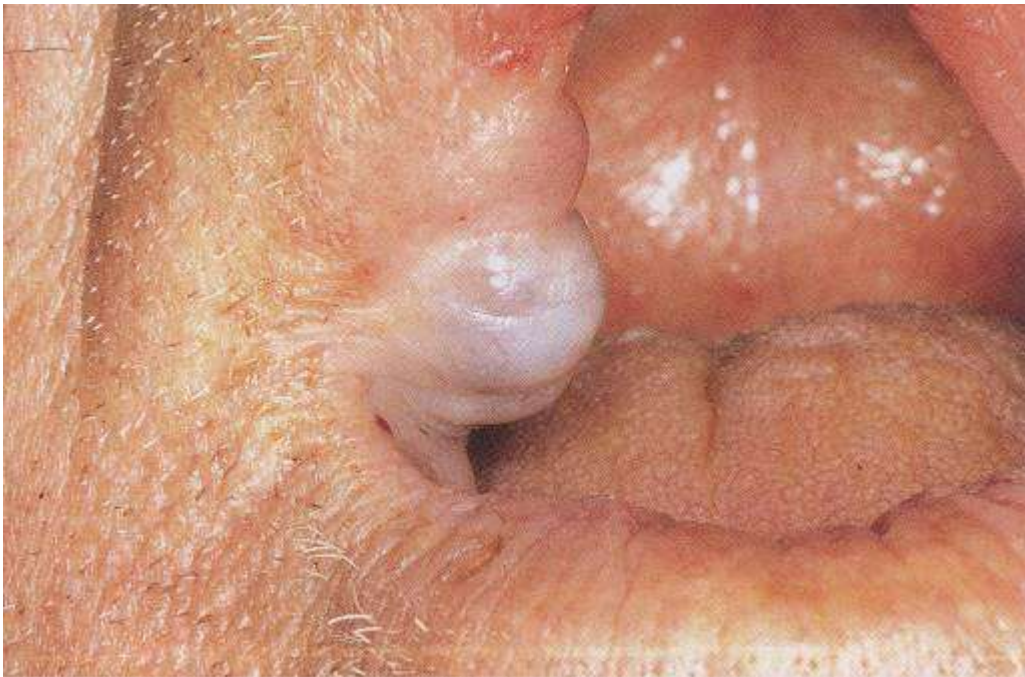

Рис. 40. Киста слизистой оболочки рта.

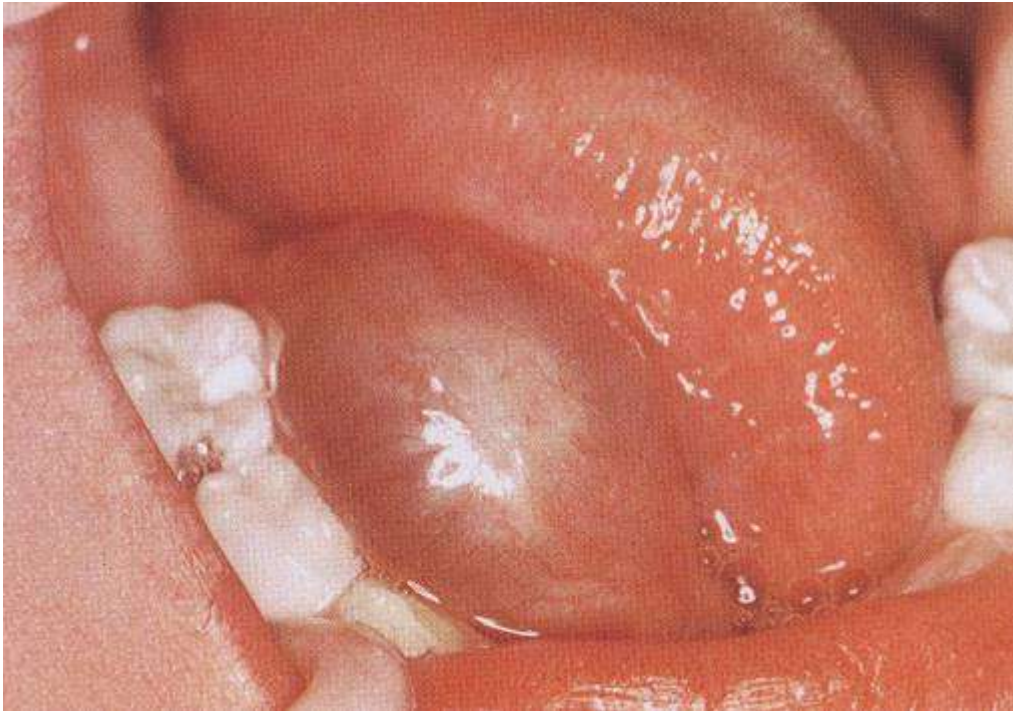


Рис. 41. Ранула.

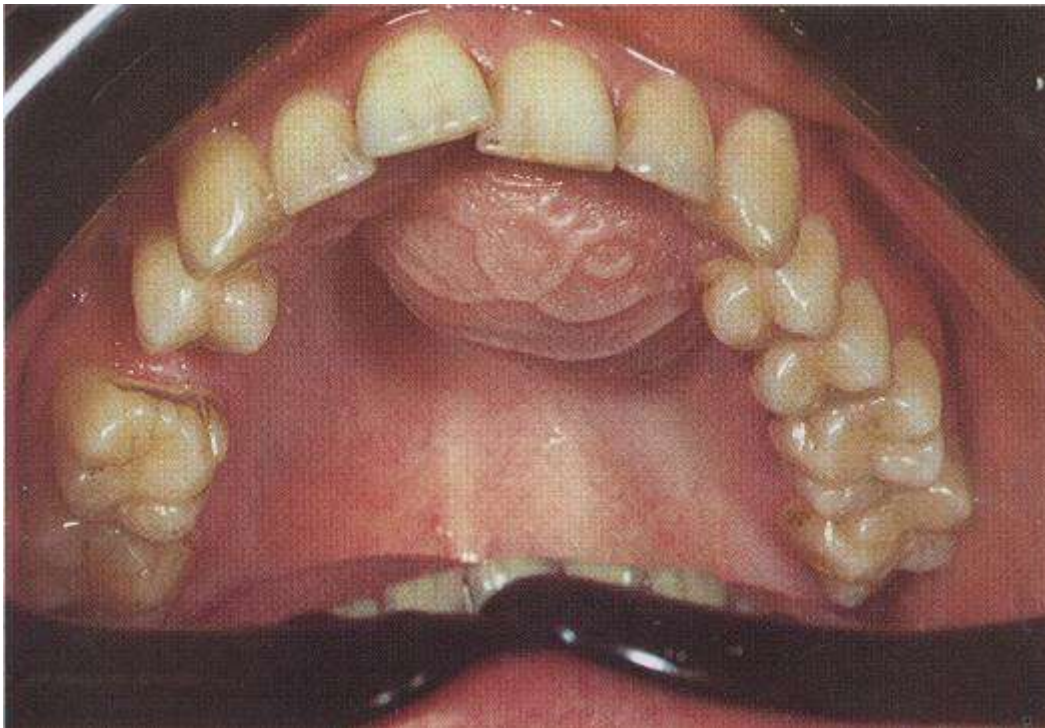


Рис. 42. Абсцесс в области твердого неба.

Киста - полостное образование, имеющее соединительно-тканную капсулу с эпителиальной выстилкой (рис. 39 - 41).

Содержимое кисты - серозное, серозно-гнойное или кровянистое.

Абсцесс – полостное образование различных размеров, заполненное гноем (рис. 42). При локализации абсцесса в слизистой оболочке и подслизистом слое границы четкие, в более глубоких слоях – сглажены.

Волдырь – бесполостное образование, возникающее в результате ограниченного отека сосочкового слоя размером от 0,2 до 2 см.

Вторичные элементы поражения.

Эрозия - нарушение целостности эпителия, возникшие при вскрытии полостных образований после некроза эпителия, разрушения папул, травматического воздействия (рис. 43,44).

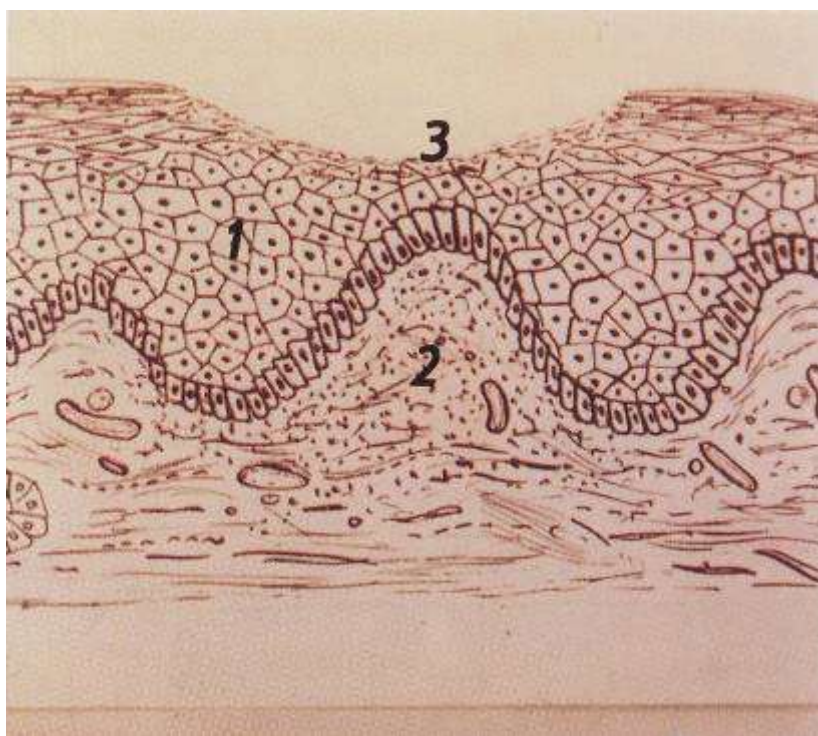


Рис. 43. Эрозия на слизистой оболочке (схема).

1 - эпителий; 2 - собственная пластинка слизистой оболочки;

3 - дефект эпителия.

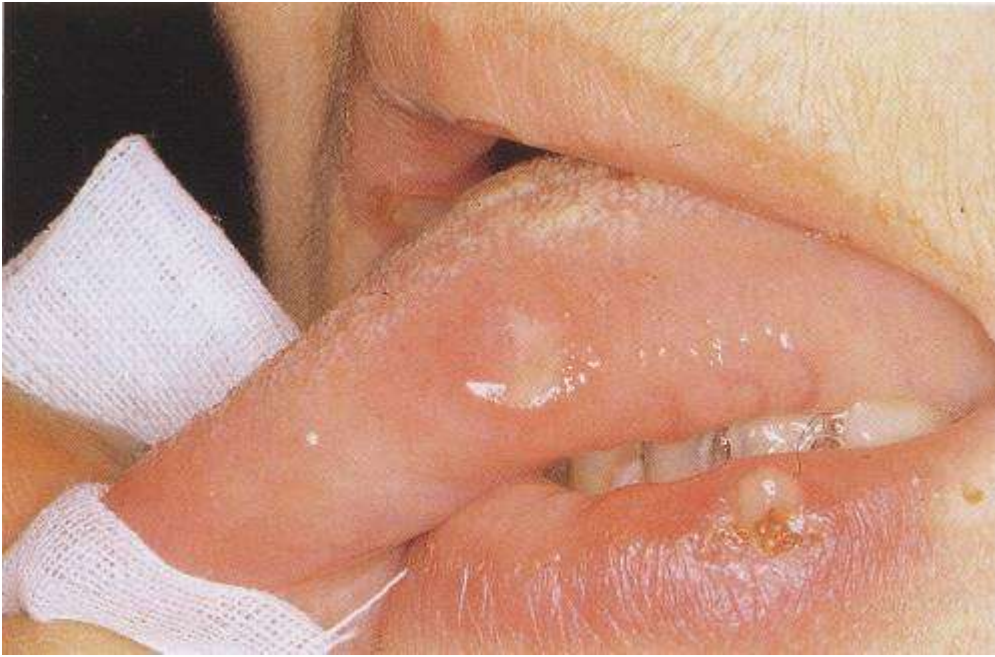

Рис. 44. Эрозия на слизистой оболочке боковой поверхности языка.

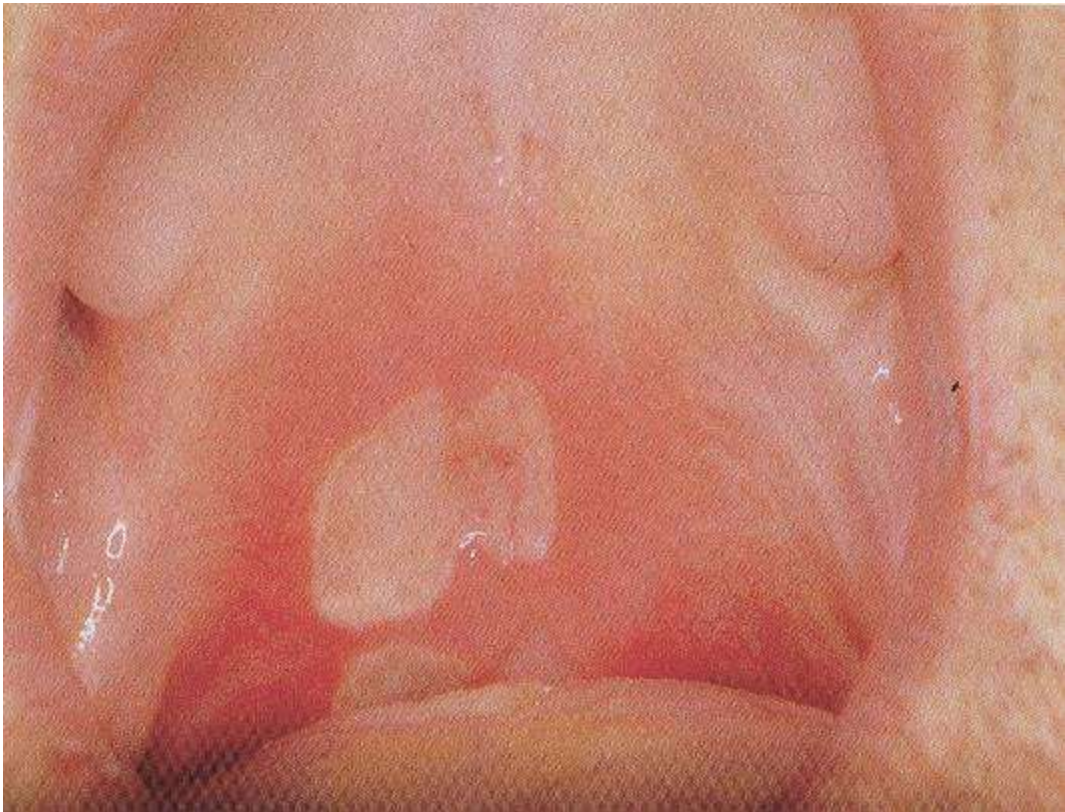


Рис. 45. Эрозия на слизистой оболочке твердого неба.

Эрозии могут сливаться, образуя обширные поверхности полигональных очертаний (рис. 45).

Эрозия травматического происхождения называется *экскориацией*. Заживает эрозия без рубца.

Язва характеризуется нарушением целостности всех слоев слизистой оболочки, имеет дно и края (рис. 46,47). Заживление происходит с образованием рубца.

Язвы могут быть следствием сосудистых осложнений, новообразований, специфических заболеваний, а также травматического характера. Примером могут быть декубитальные язвы, как следствие травмирования плохо припасованными протезами, трофические язвы на фоне соматических заболеваний (нейроэндокринные, заболевания крови) и т. д.

Трещина - возникает на участках длительно существующей инфильтрации тканей в результате потери их эластичности и имеет вид линейного дефекта (рис. 48,49).

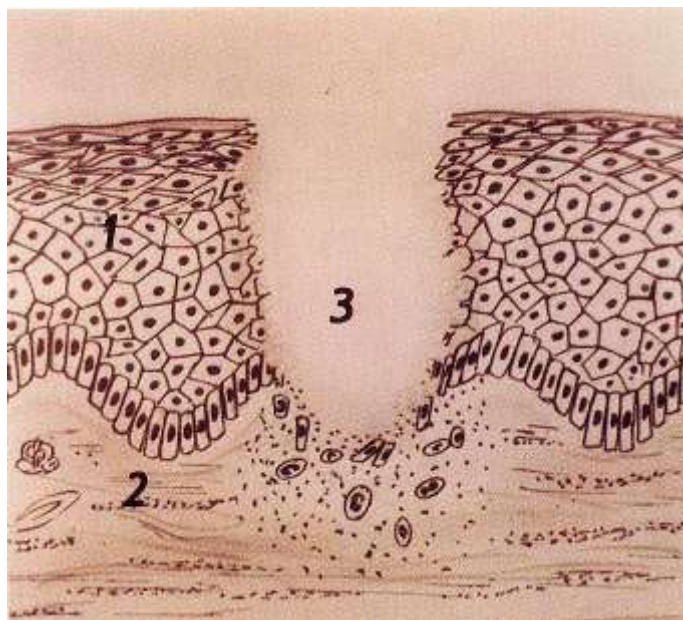


Рис. 46. Язва (схема).

1 - эпителий; 2 - собственная пластинка слизистой оболочки; 3 - дефект эпителия и собственной пластинки слизистой оболочки.

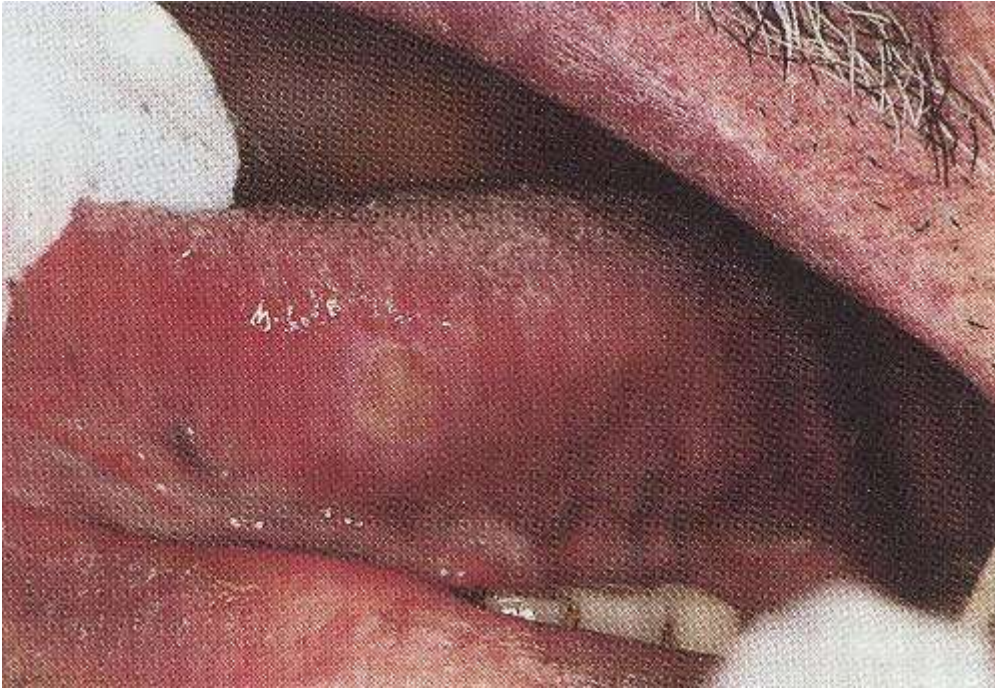


Рис. 47. Язва на слизистой оболочке боковой поверхности языка.

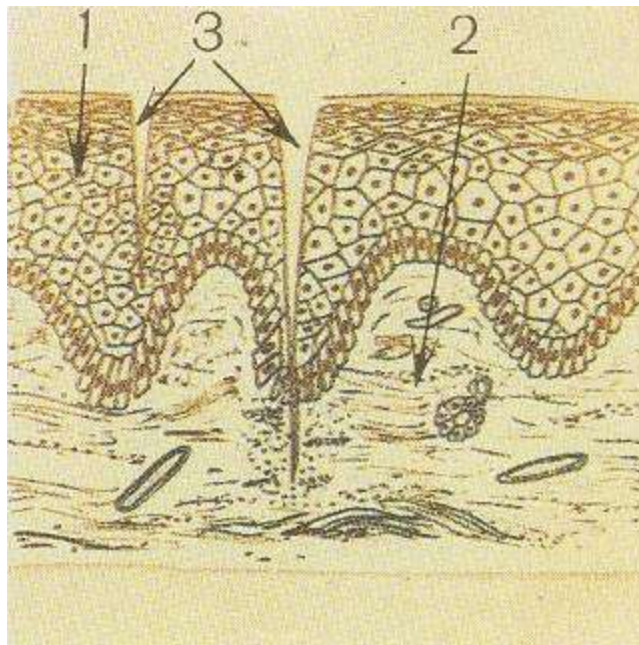


Рис. 48. Трещина (схема).

- 1 - эпителий; 2 - собственная пластинка слизистой оболочки;
3 - линейный дефект тканей слизистой оболочки.

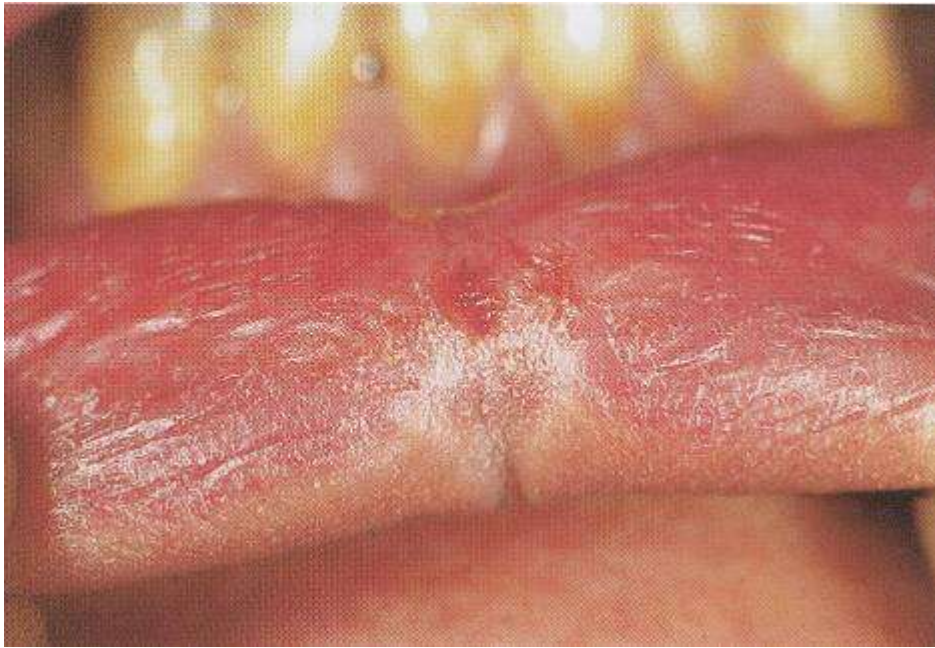


Рис. 49. Трещина красной каймы нижней губы.

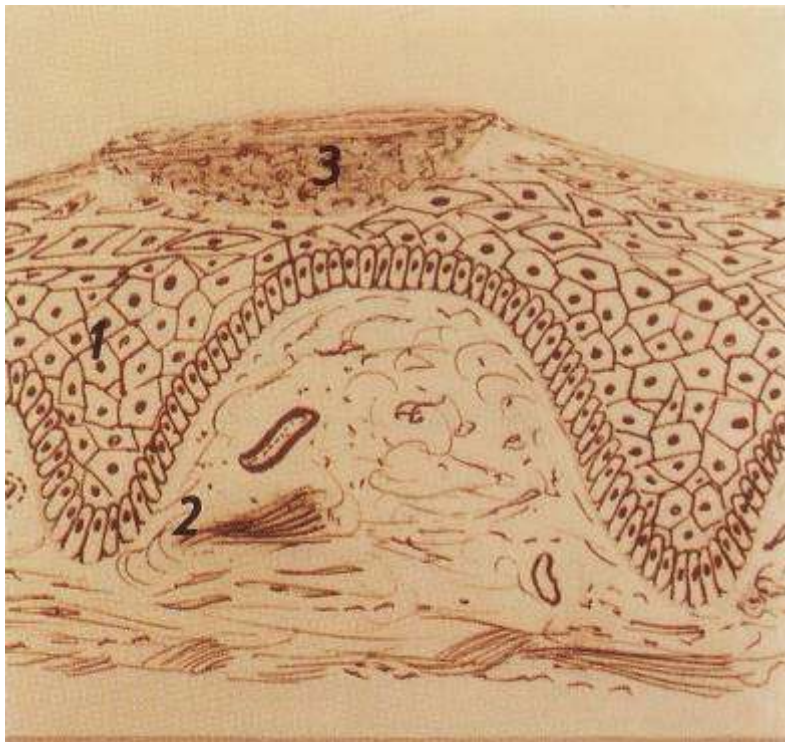


Рис. 50. Корка (схема).

- 1 - эпителий; 2 - собственная пластинка слизистой оболочки;
3 - корка.

В зависимости от глубины нарушения слизистой оболочки различают поверхностные и глубокие трещины. Поверхностные трещины локализируются в пределах эпителия, глубокие - проникают в собственную пластинку слизистой оболочки.

Корка - ссохшийся экссудат содержимого пузырьков, гнойничков, трещин, язв (рис. 50,51). Цвет корок, зависит от экссудата (серозный, гнойный, геморрагический). Корки, которые выступают над поверхностью ткани, и наслаиваются друг на друга называют *струпьями*.

Чешуйка - представляет собой образование в виде шелушения, отторжения поверхностных слоев тканевых структур (рис. 52,53). Это тонкая пластинка, состоящая из ороговевших клеток.

Рубец - участок соединительной ткани, который замещает дефект слизистой оболочки, возникший при ее повреждении или патологическом процессе.

Гистологически участок характеризует увеличение числа волокнистых структур и уменьшение клеточных элементов.

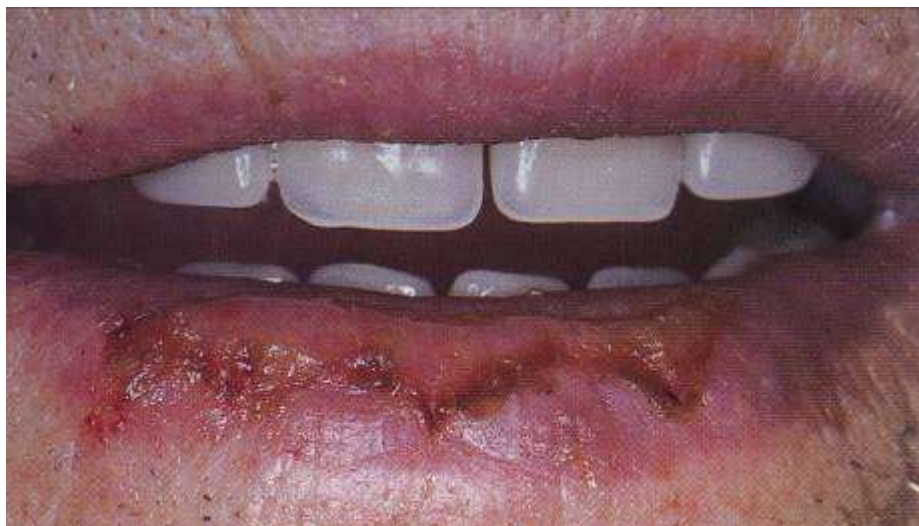

Рис. 51. Корки на нижней губе.

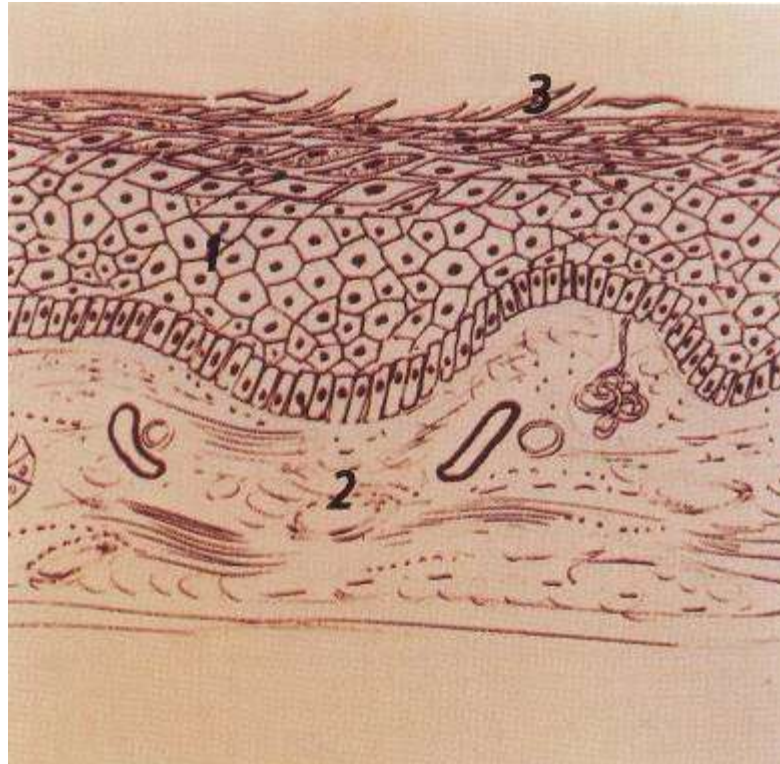


Рис. 52. Чешуйки.

1 - эпителий; 2 - собственная пластинка слизистой оболочки;
3 - чешуйки.

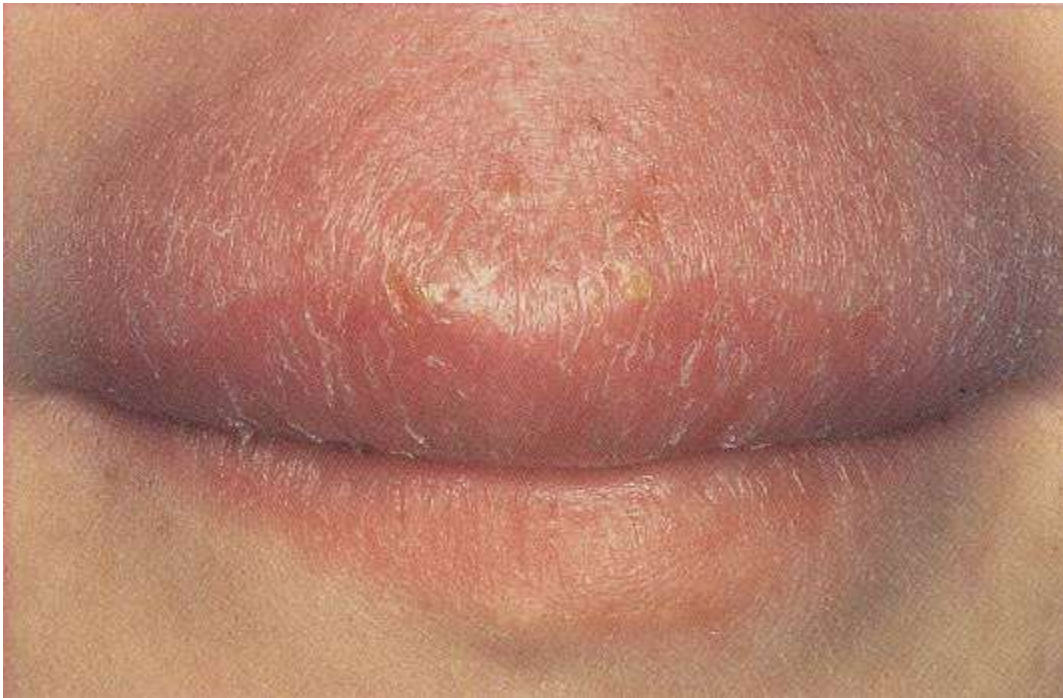

Рис. 53. Чешуйки.

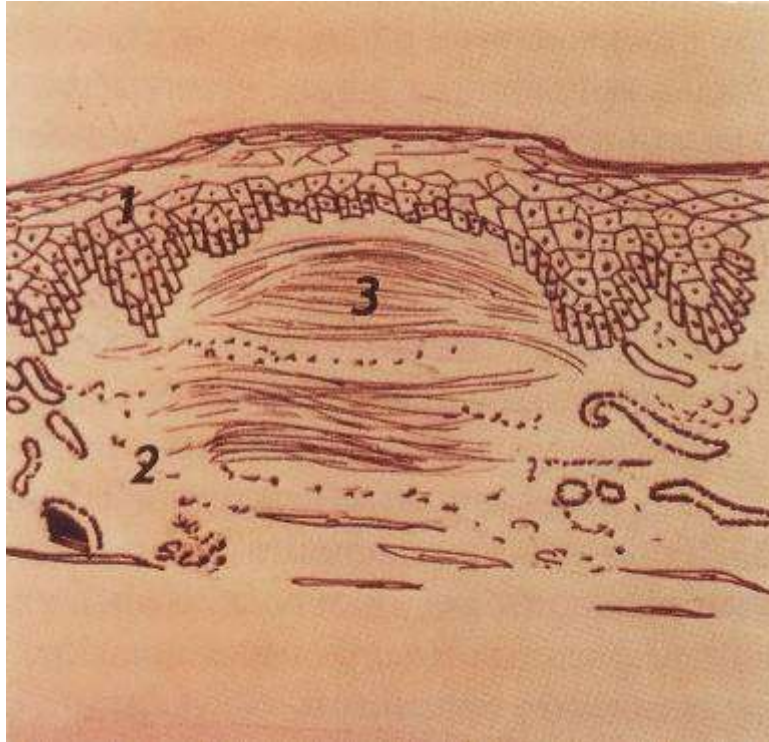


Рис. 54. Гипертрофический рубец (схема).

- 1 - эпителий; 2 - собственная пластинка слизистой оболочки;
3 - волокнистые образования.

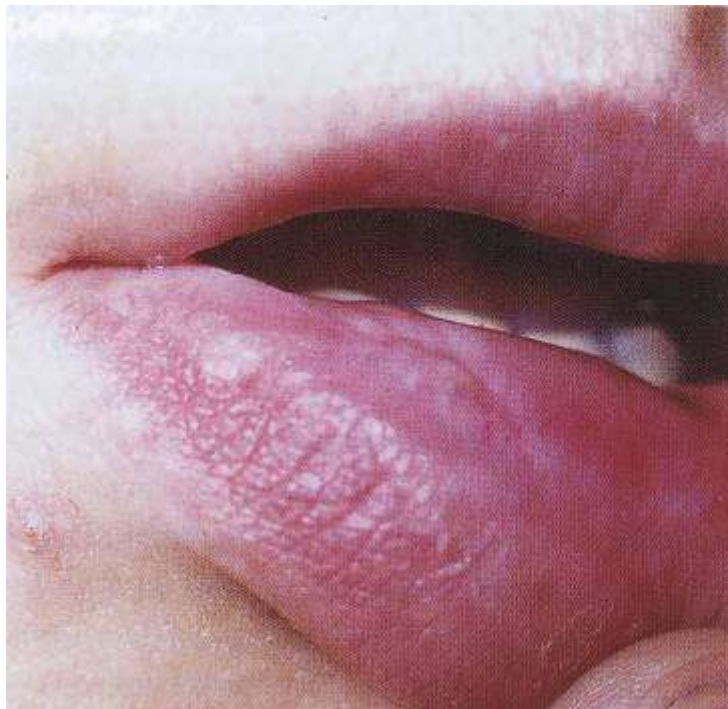

Рис. 55. Гипертрофический рубец на слизистой оболочке нижней губы

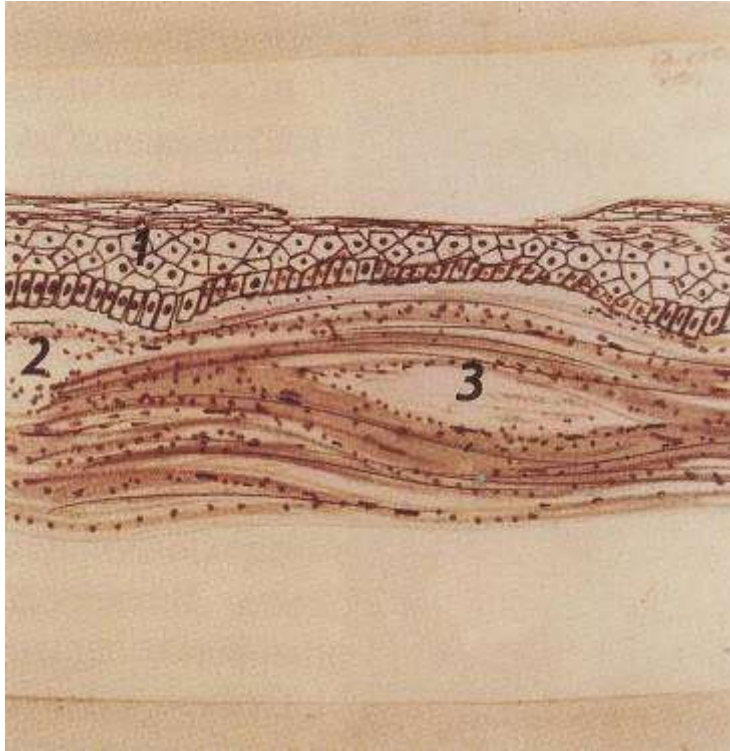


Рис. 56. Атрофический рубец (схема).

1 - истонченный эпителий; 2 - собственная пластинка слизистой оболочки; 3 - волокнистые образования.

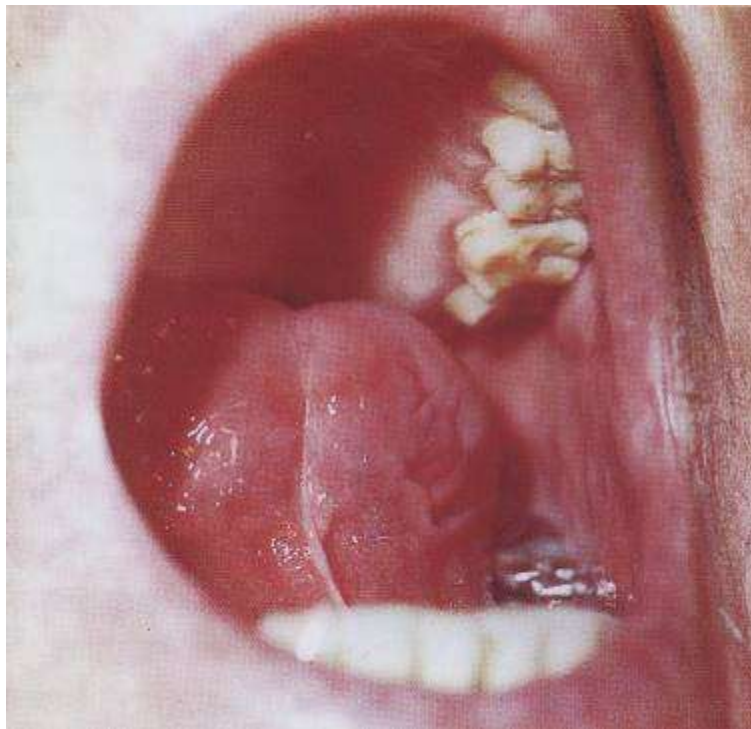


Рис. 57. Атрофический рубец на нижней поверхности языка.

Различают гипертрофические и атрофические рубцы.

Гипертрофические (келоидные) рубцы возникают вследствие травмы и хирургических вмешательств (рис. 54,55). Они линейной формы, плотные и часто ограничивают подвижность слизистой оболочки.

Атрофические рубцы образуются после заживления элементов туберкулеза, сифилиса, красной волчанки (рис. 56,57).

Имеют неправильную форму и значительную глубину: при туберкулезной волчанке - неправильная форма и значительная глубина, после туберкулезной язвы - неглубокие, после гуммы - гладкие, втянутые. При врожденном сифилисе рубцы лучеподобной формы и располагаются вокруг рта.

ГЛАВА III. ТРАВМАТИЧЕСКИЕ ПОРАЖЕНИЯ СЛИЗИСТОЙ ОБОЛОЧКИ РТА

Механическая травма

Механическая травма может быть острой, когда происходит поражение кратковременным, но значительным по силе фактором и хронической - при длительном воздействии раздражителя.

Острая механическая травма

Этиология: удар, прикусывание, ранение острым предметом, краями зубов.

Основные клинические проявления: боль, гиперемия, отек, гематома, ссадина, эрозия, язва, трещина (рис. 58-60).

Диагноз: ставится на основе данных анамнеза и клинического обследования.

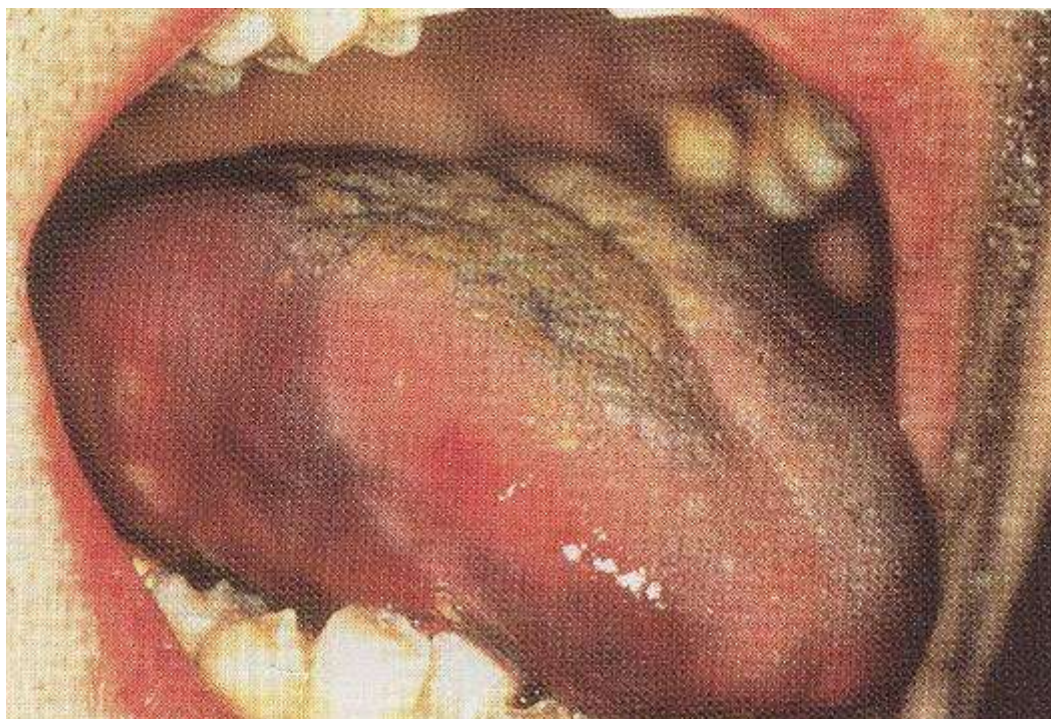


Рис. 58. Гематома при острой механической травме

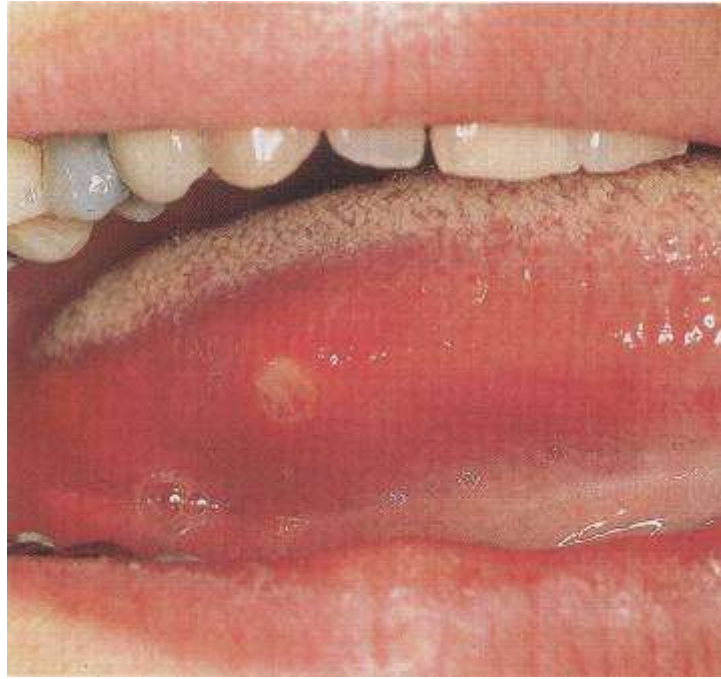


Рис. 59. Эрозия боковой поверхности языка при острой механической травме

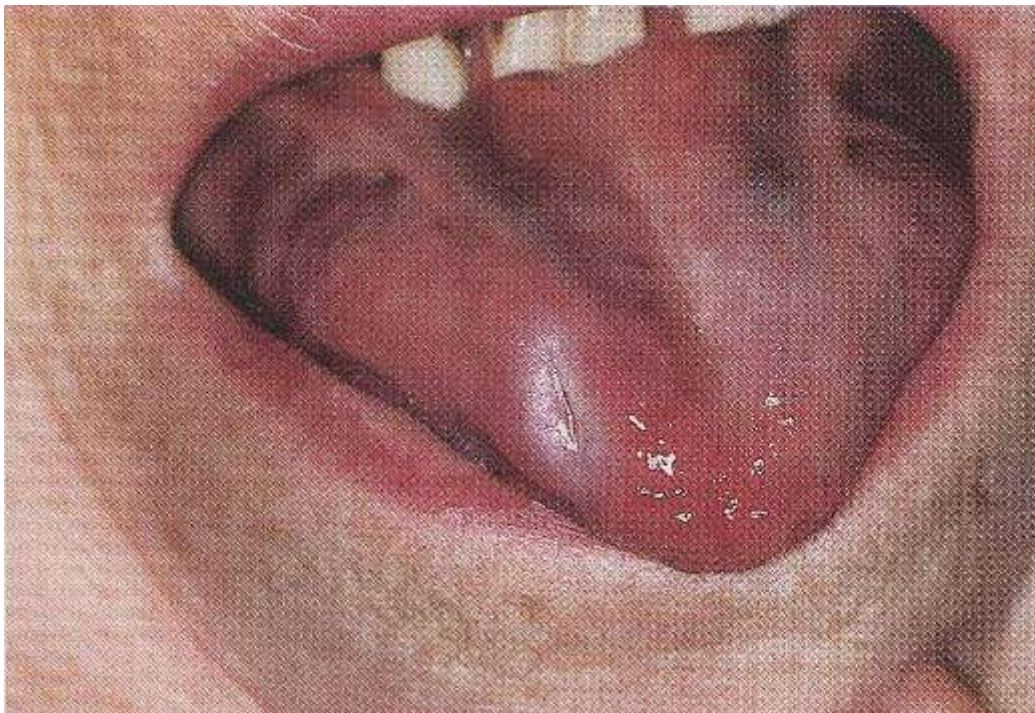

Рис. 60. Язва слизистой оболочки языка при острой механической травме

Лечение: зависит от глубины и площади повреждения. План лечения включает устранение травматического фактора, применение кровоостанавливающих средств (0,5-1% раствор перекиси водорода, 5% раствор аминокaproновой кислоты), использование антисептических препаратов (0,05% хлоргексидин, 0,01% мирамистин), аппликации обезболивающих препаратов (0,5-1% раствор лидокаина, «Холисал» гель, «Лидоксор» гель и др.). Спустя 1-3 дня назначают аппликации кератопластических средств (масляный раствор витаминов А и Е, масло шиповника, «Солкосерил дентальная адгезивная паста» и др.). При глубоких травмах накладывают швы.

Хроническая механическая травма

Этиология: острые края зубов, отсутствие зубов, нарушение прикуса, некачественные протезы, ортодонтические аппараты, зубной камень, вредные привычки и др.

Основные клинические проявления: гиперемия, катаральное воспаление, эрозия, язва, гипертрофия десневых сосочков, папилломатоз, ороговение, протезная гранулема или комбинация различных элементов поражения (рис. 61-72).

Диагноз: диагноз ставится на основании анамнеза и клинического обследования.

Дифференциальная диагностика: травматическую язву отличают от раковой, туберкулезной язвы, сифилитической язвы, хронического язвенно-некротического гингивостоматита Венсана, трофической язвы.

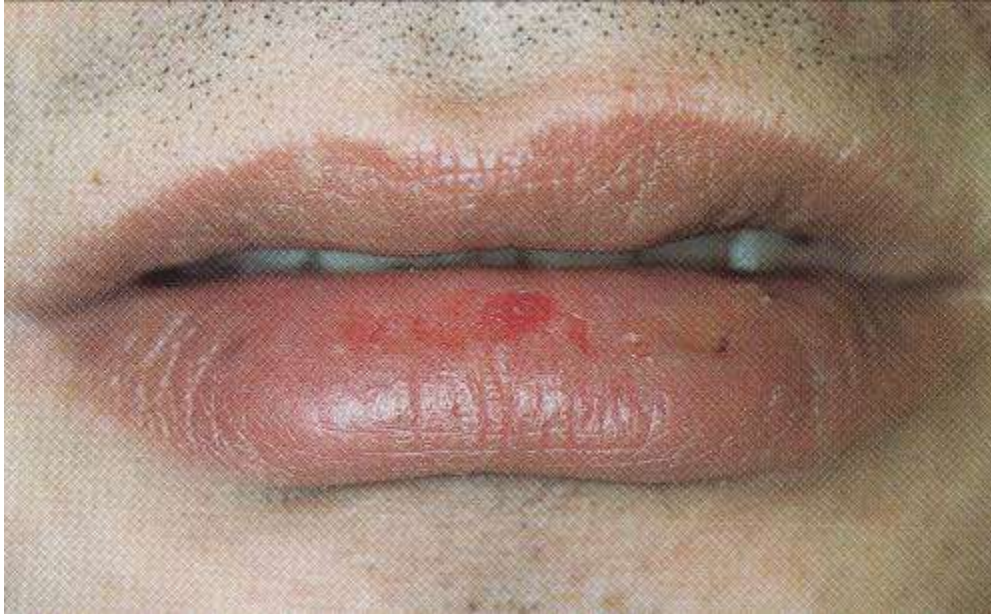

Рис. 61. Эрозия нижней губы при хронической механической травме музыкальным инструментом

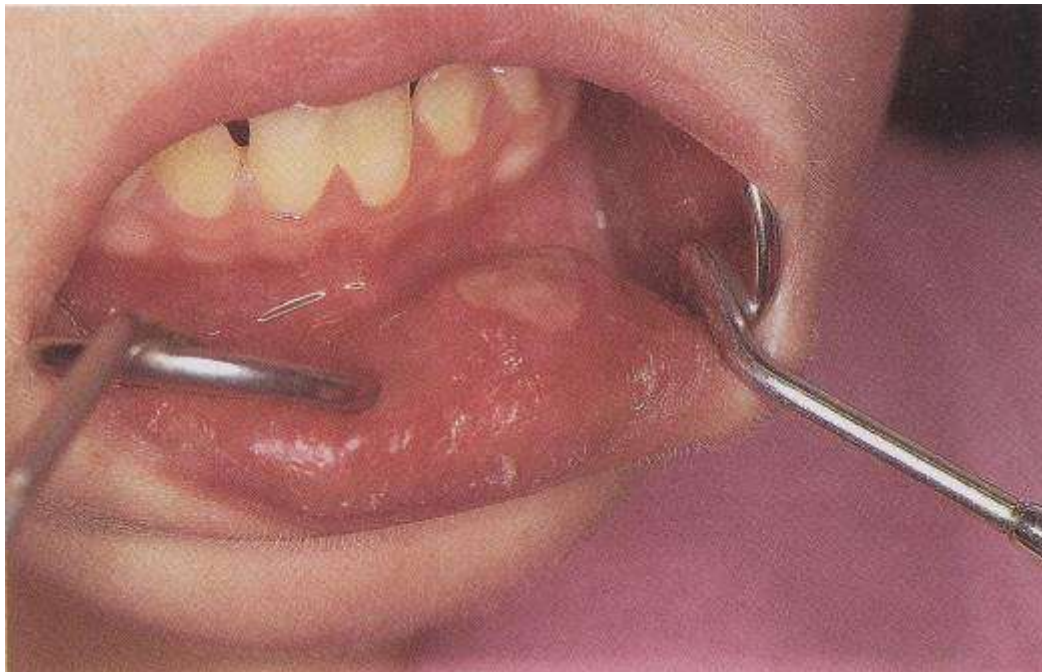


Рис. 62. Травматическая эрозия

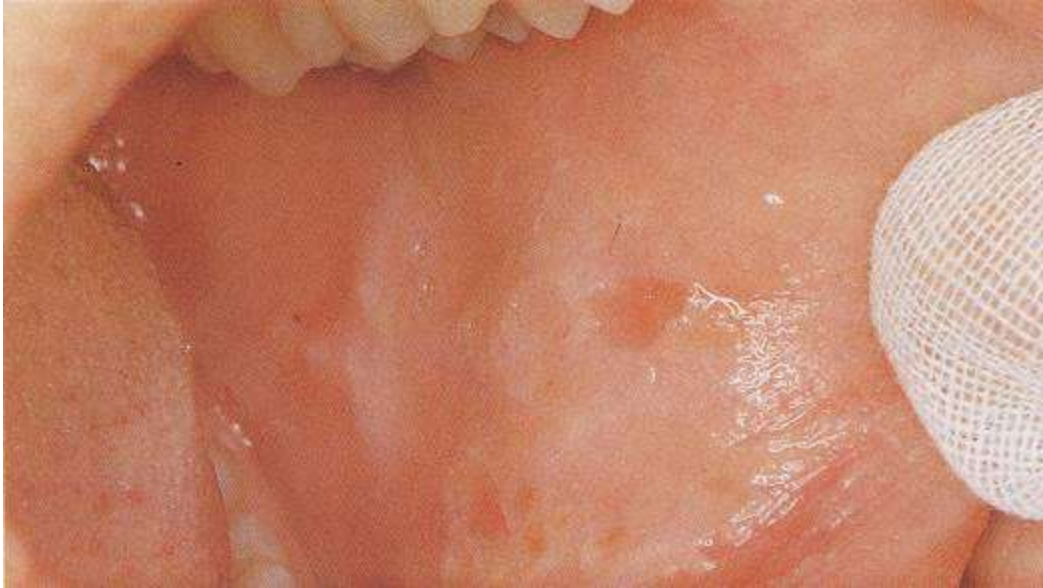

Рис. 63. Эрозия, отек и мацерация слизистой оболочки щеки при привычном прикусывании

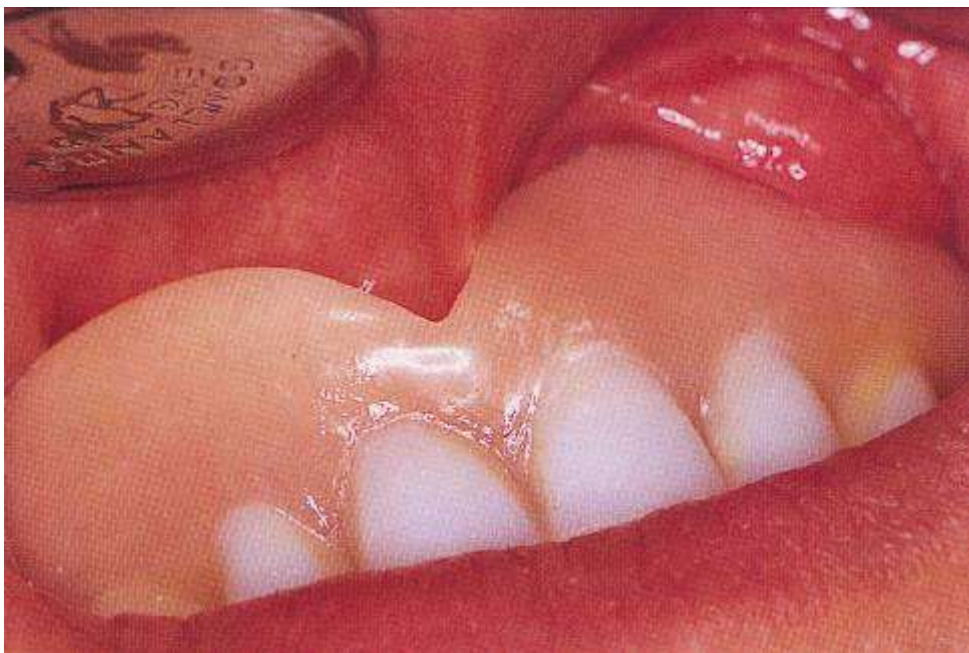

Рис. 64. Съемный пластиночный протез

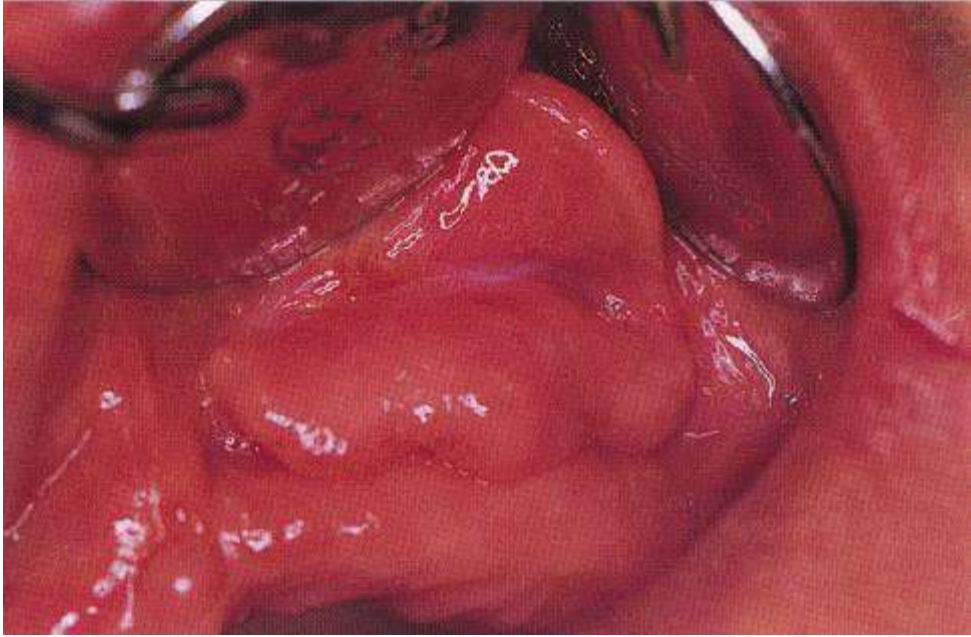


Рис. 65. «Протезная гранулема» с локализацией по переходной складке

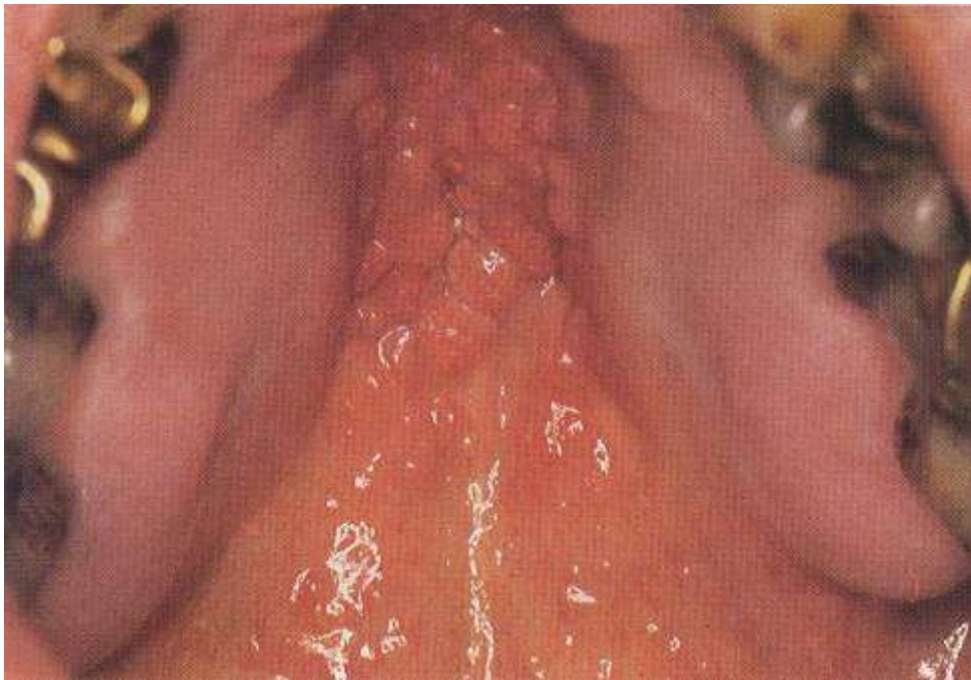


Рис. 66. Папилломатозное разрастание слизистой оболочки твердого неба

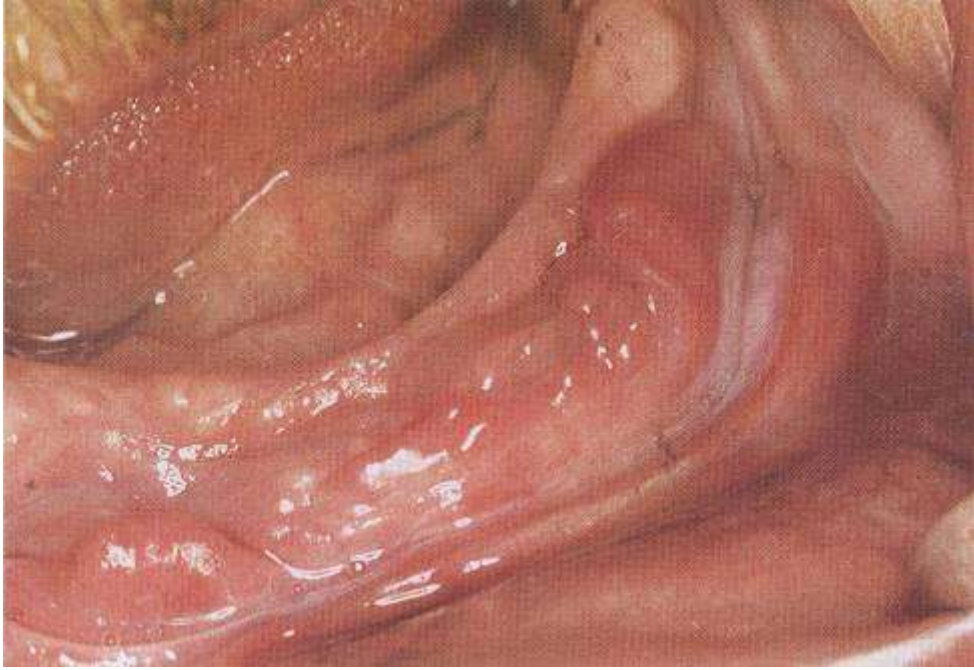


Рис. 67. «Протезная гранулема»

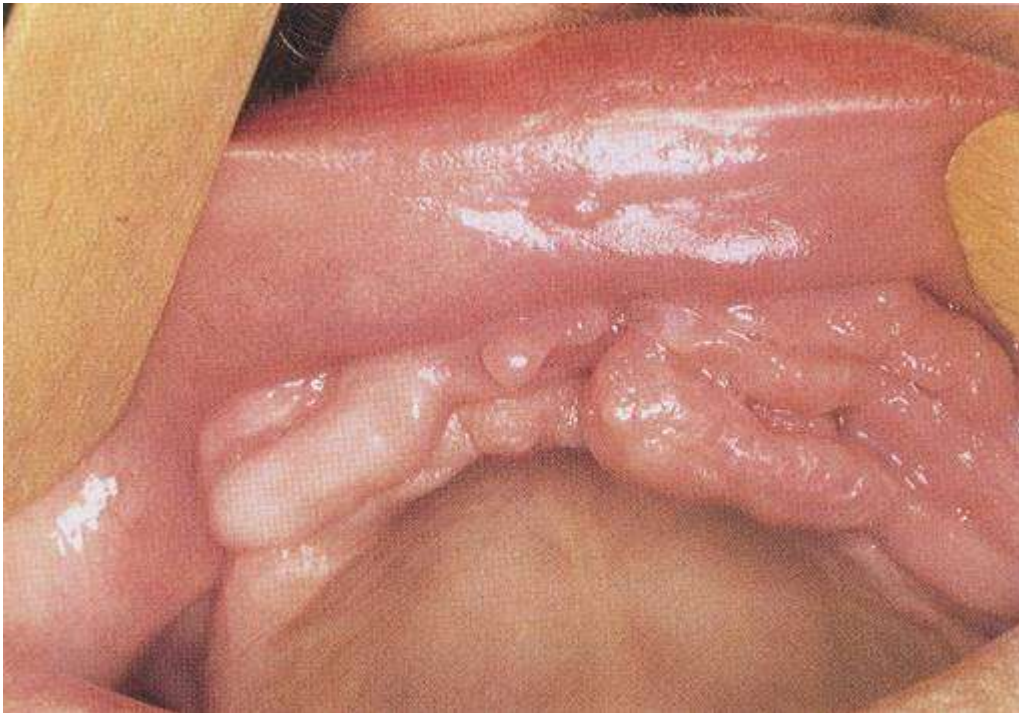


Рис. 68. «Протезная гранулема»

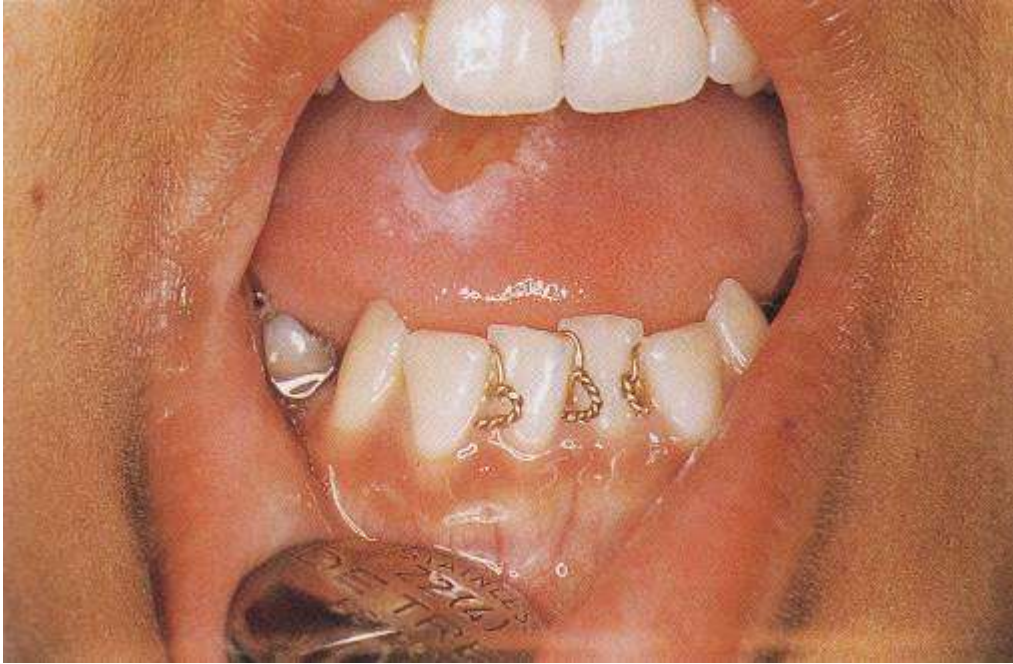

Рис. 69. Эрозия слизистой оболочки языка, вследствие хронической механической травмы

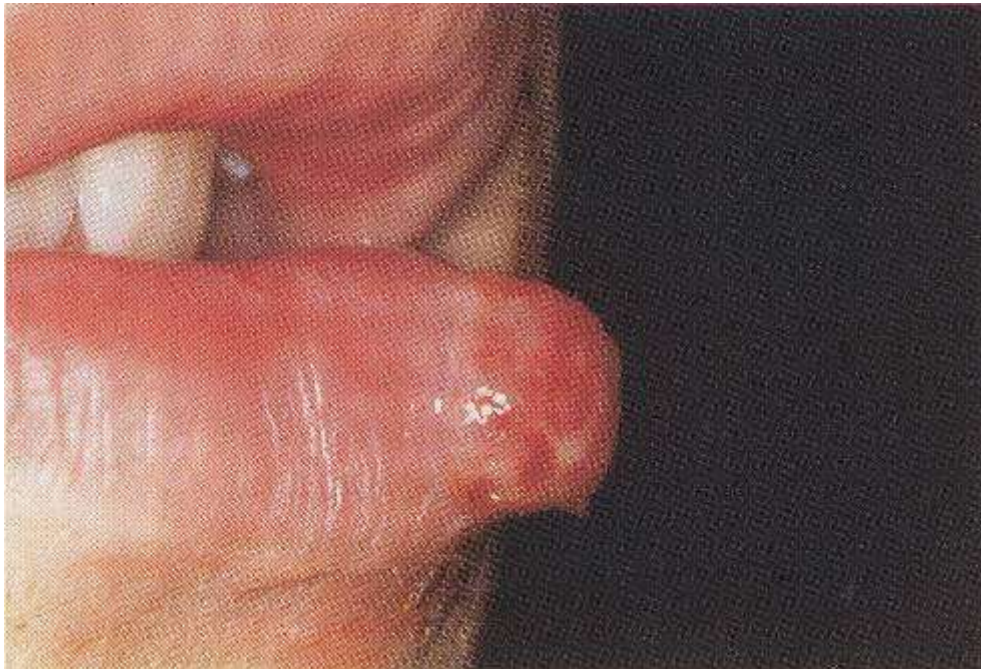

Рис. 70. Посттравматические грануляции нижней губы

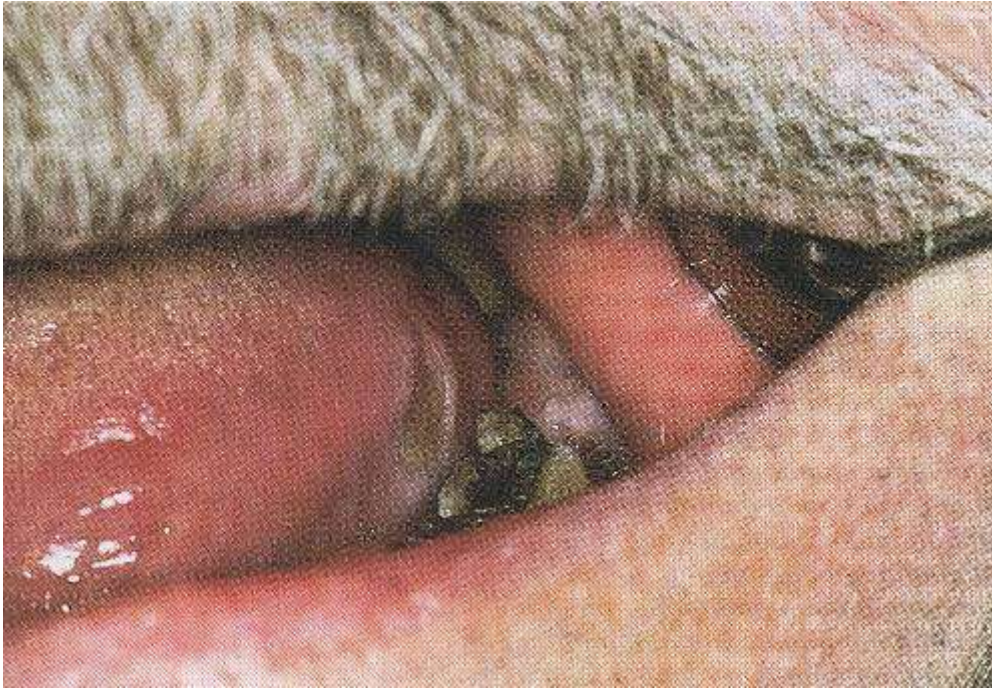


Рис. 71. Травматическая язва на боковой поверхности языка

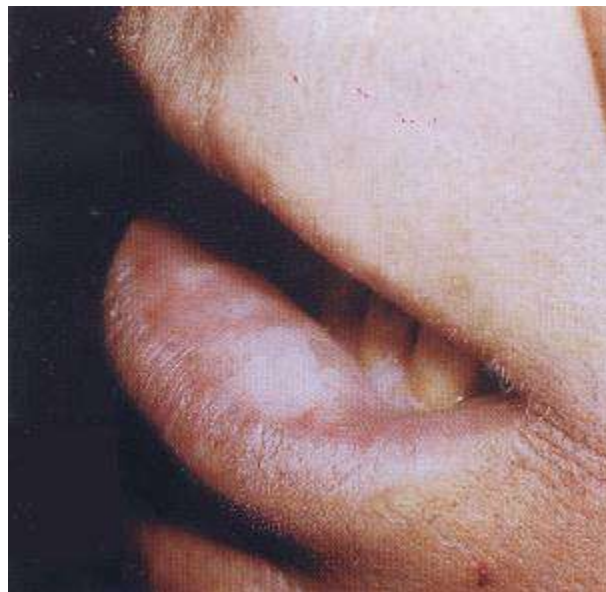


Рис. 72. Участок ороговения эпителия слизистой оболочки нижней губы при хронической механической травме

Лечение хронических механических повреждений: устранение раздражающего фактора с последующим медикаментозным лечением. При наличии некротического налета применяют аппликации протеолитических ферментов (трипсин, химотрипсин), затем показано использование антисептических препаратов (0,05% хлоргексидин, 0,5-1% перекиси водорода, 0,01% мирамистин), аппликации обезболивающих препаратов (0,5-1% раствор лидокаина, «Холисал» гель, «Лидоксор» гель и др.), с целью ускорения эпителизации назначают аппликации кератопластических средств (масляный раствор витамина А и Е, масло шиповника, «Солкосерил дентальная адгезивная паста» и др.).

Язвы, вызванные хронической механической травмой слизистой оболочки, длительно находящиеся без лечения могут подвергаться озлокачествлению. Основанием для подозрения на озлокачествление служит наличие язвы с инфильтратом в основании, не заживающей в течение 2 недель после устранения причинного фактора и применения консервативной терапии. В данном случае пациент должен быть направлен для диагностики и возможного лечения в специализированное онкологическое учреждение.

Физическая травма

Этиология: к физическим факторам относят термические агенты (высокие и низкие температуры), поражение электрическим током (ожоги, гальванизм), ионизирующее излучение.

Основные клинические проявления: при легких ожогах, связанных с воздействием горячей воды, пара и др. - может возникать мацерация эпителия, при тяжелых – отслоение и слущивание пластов эпителия с образованием обширных эрозий и зон некроза (рис. 73).

При действии низких температур сначала возникает участок некроза слизистой оболочки белого цвета, на месте которого образуется язва (рис. 74).

Ожоги электрическим током характеризуются отеком, гиперемией, повреждением эпителиального покрова, после отторжения участков некроза возникает глубокая блюдцеобразная язва (рис. 75).

Явления гальванизма в полости рта характеризуются неприятными субъективными ощущениями, чувством жжения в языке или других участках слизистой оболочки без выраженных изменений (рис. 76, 77).

Применение при лечении новообразований в челюстно-лицевой области дистанционной, рентгено- и гамматерапии может вызвать сухость, пощипывание, жжение слизистой оболочки рта, снижение вкусовой чувствительности.

Вначале на слизистой оболочке появляется легкая гиперемия и отечность, затем признаки ороговения, образуются участки отторжения эпителия с образованием небольших эрозий, покрытых клейким некротическим налетом (очаговый пленчатый радиомукозит) (рис. 78).

Характерными особенностями при внутритканевой гамматерапии - нарастание изменений и возникновение стадии сливного пленчатого радиомукозита. Осложняется поражением слюнных желез: ксеростомией.

Диагноз: ставится на основании анамнеза и клинического обследования.

Дифференциальный диагноз: другие травматические поражения.

Лечение: зависит от тяжести повреждения. При лечении катарального воспаления используют аппликации обезболивающих препаратов (0,5-1% раствор лидокаина, «Лидоксор» гель и др.), антисептических препаратов (0,05% хлоргексидин, 0,01% мирамистин), либо назначают комбинированные препараты одновременно обладающие противомикробными,

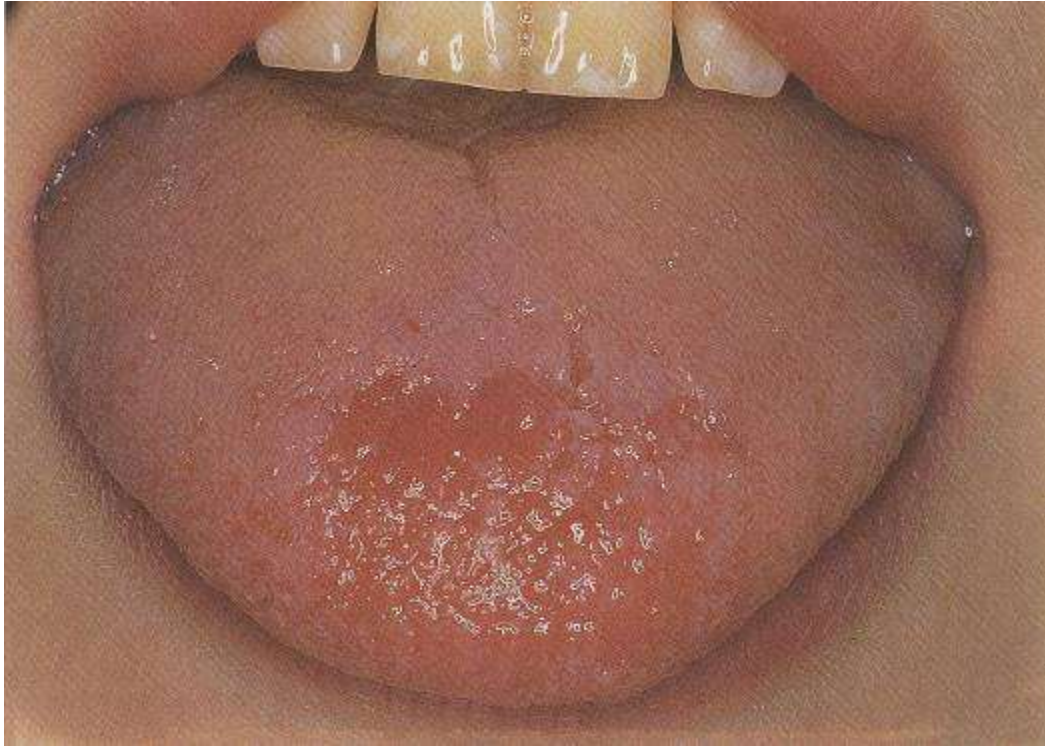

Рис. 73. Ожог кончика языка

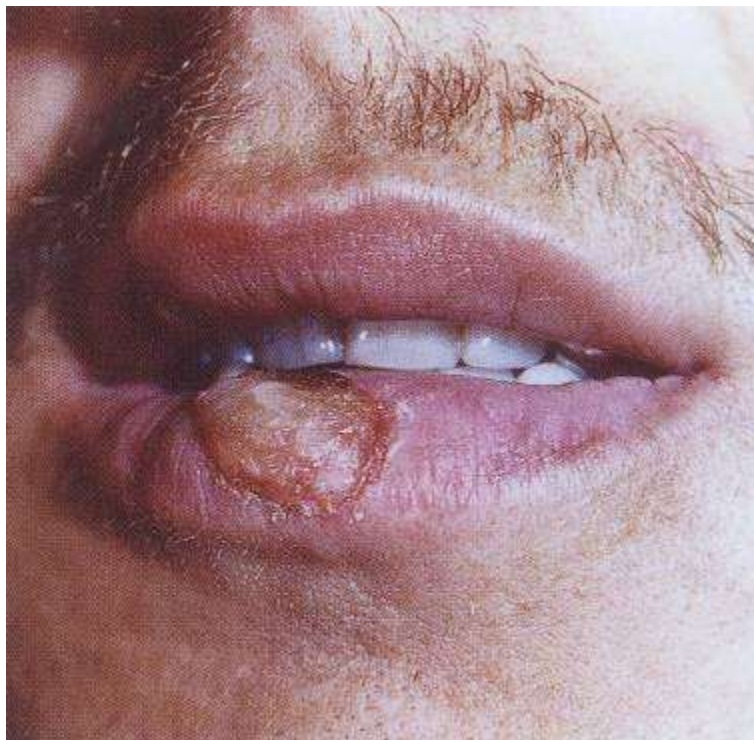

Рис. 74. Язва на красной кайме нижней губы после проведения криодеструкции

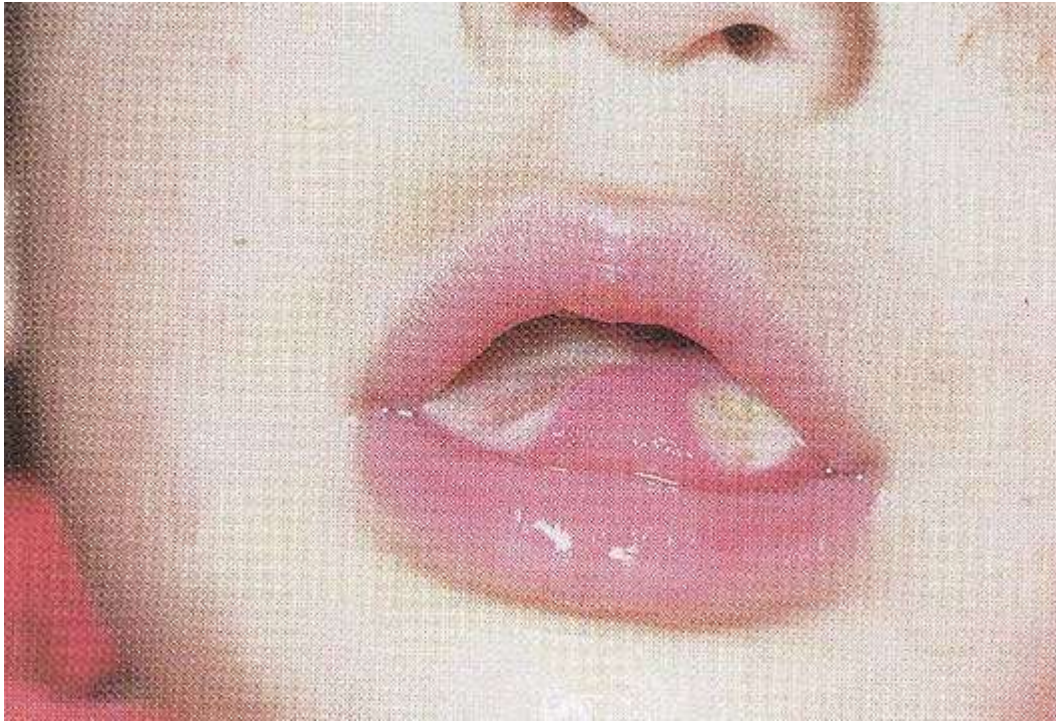

Рис. 75. Электрический ожог дорсальной поверхности языка.

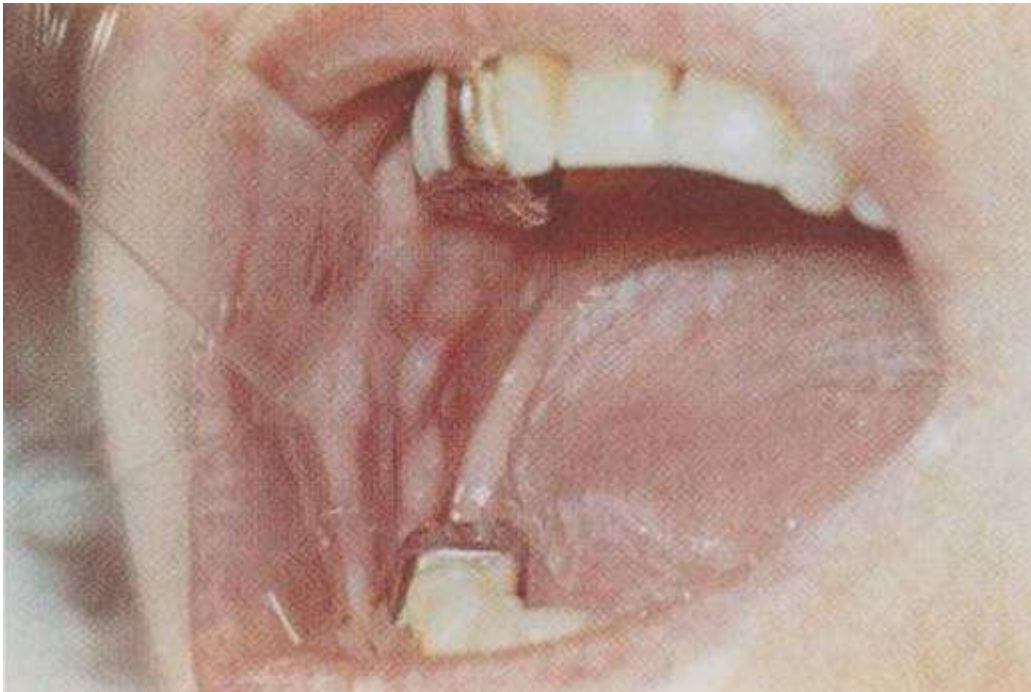


Рис. 76. Гальванизм. Признаки ороговения отдельных участков языка.

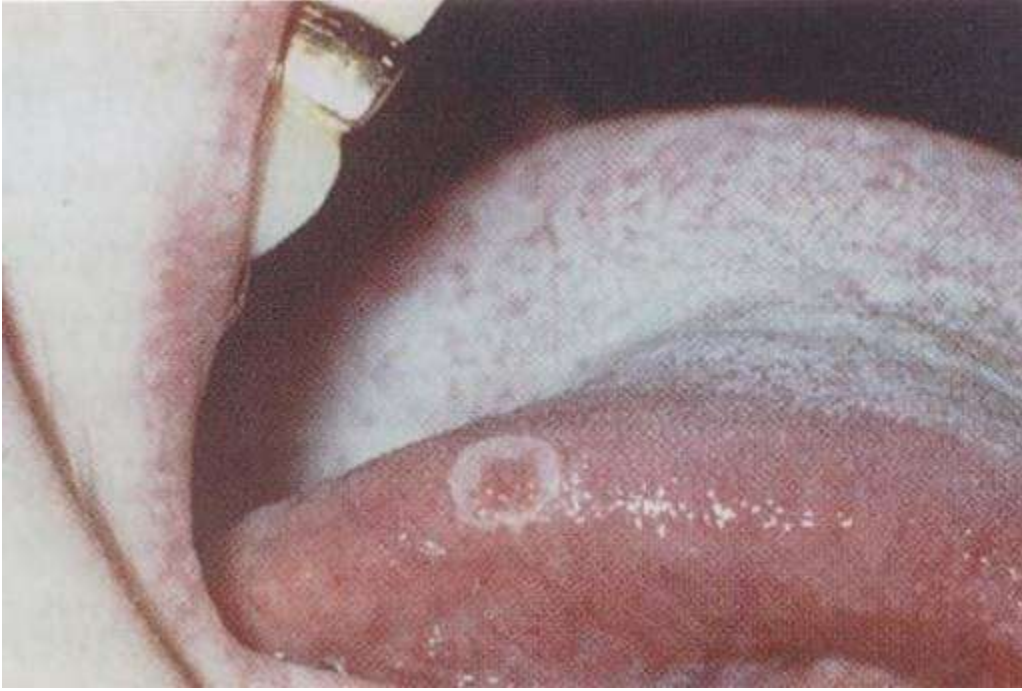


Рис. 77. Хроническая электрогальваническая травма языка (участок кератинизации по типу десквамативного глоссита).

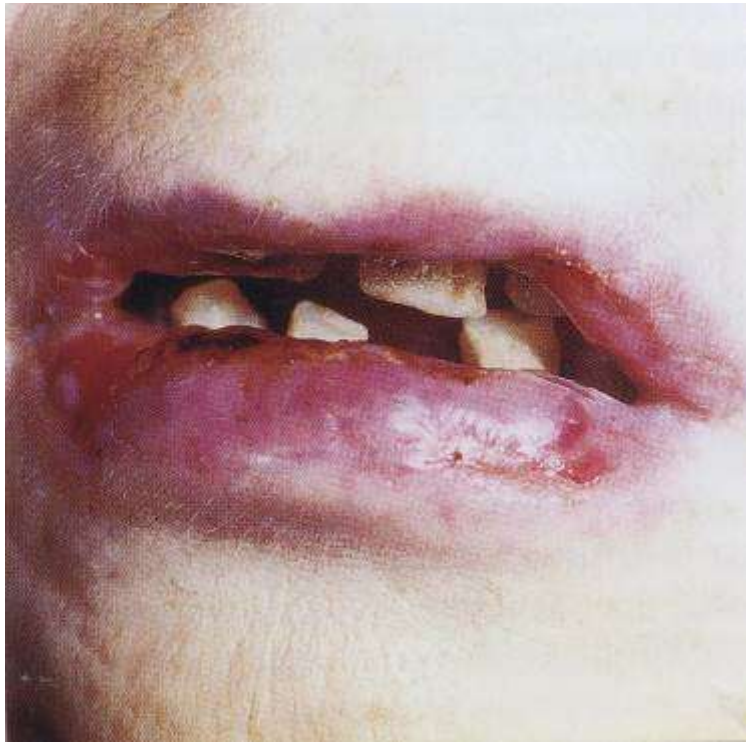

Рис. 78. Очаговый пленчатый радиомукозит

аналгезирующими и противовоспалительными свойствами («Холисал» гель, «Метрогил Дента», «Тантум Верде» и др.).

Лечение эрозий и язв, образовавшихся в случае отторжения некротического распада на слизистой оболочке, проводится по схеме, используемой для лечения механических повреждений.

Химическая травма

Этиология: попадание на слизистую оболочку рта химических веществ высокой концентрации. Чаще это бывает при ошибочном использовании химических веществ в бытовых условиях, при попытке суицида, во время приема у стоматолога. Ожоги слизистой могут возникнуть при контакте с кислотами, щелочами, применении мышьяковистой пасты, фенола, формалина, резорцин-формалина, нитрата серебра.

Основные клинические проявления: клиническая картина поражения зависит от характера химического вещества, его качества, консистенции и времени действия (рис. 79-83).

При ожоге кислотами возникает коагуляционный некроз – плотная пленка бурого цвета с явлениями воспаления, отеком и гиперемией.

При ожоге щелочами возникает колликвационный некроз слизистой оболочки без образования плотной пленки. Повреждение от щелочей бывает более глубоким, чем при ожоге кислотами. После отторжения некротизированной ткани появляются болезненные эрозии и язвы. Заживают они медленно.

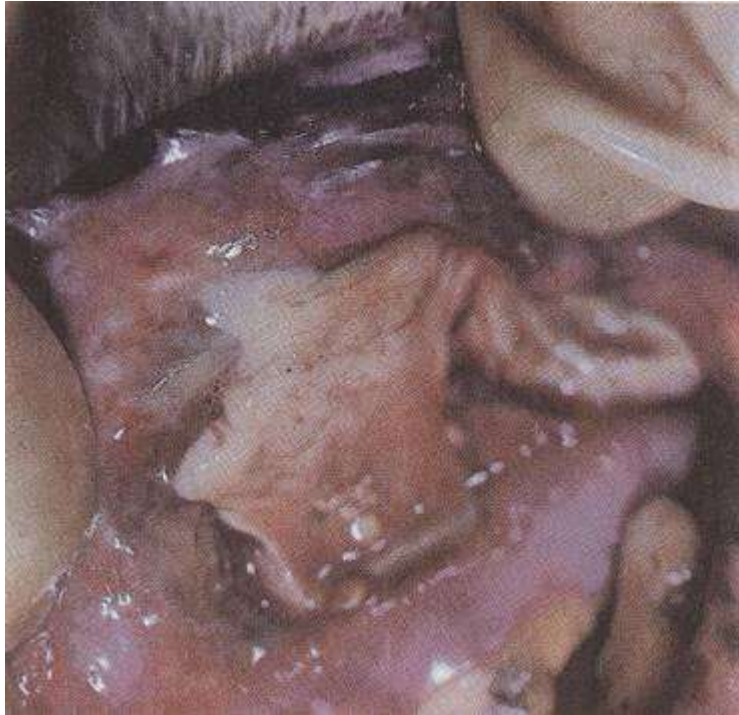


Рис. 79. Химическая травма слизистой оболочки (щелочной некроз)

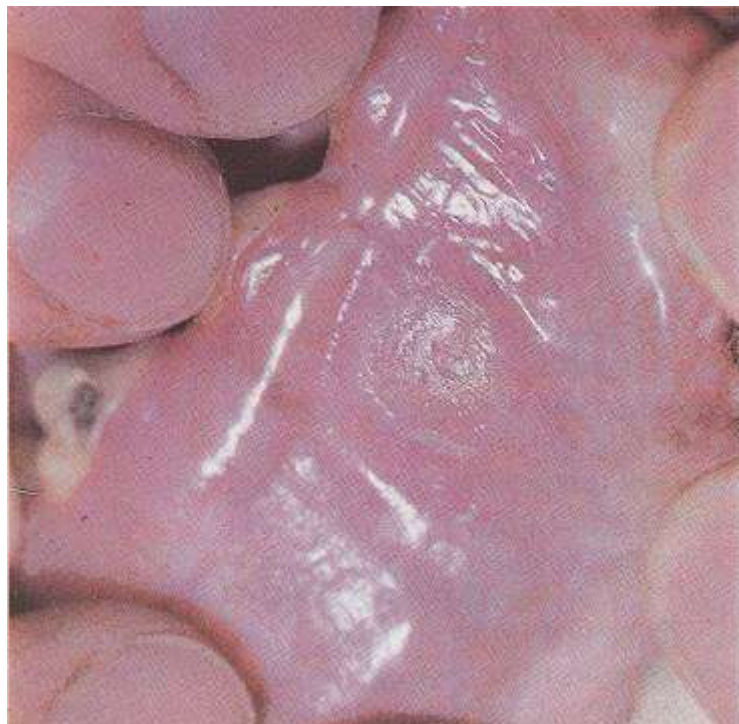


Рис. 80. Химическая травма слизистой (кислотный некроз)

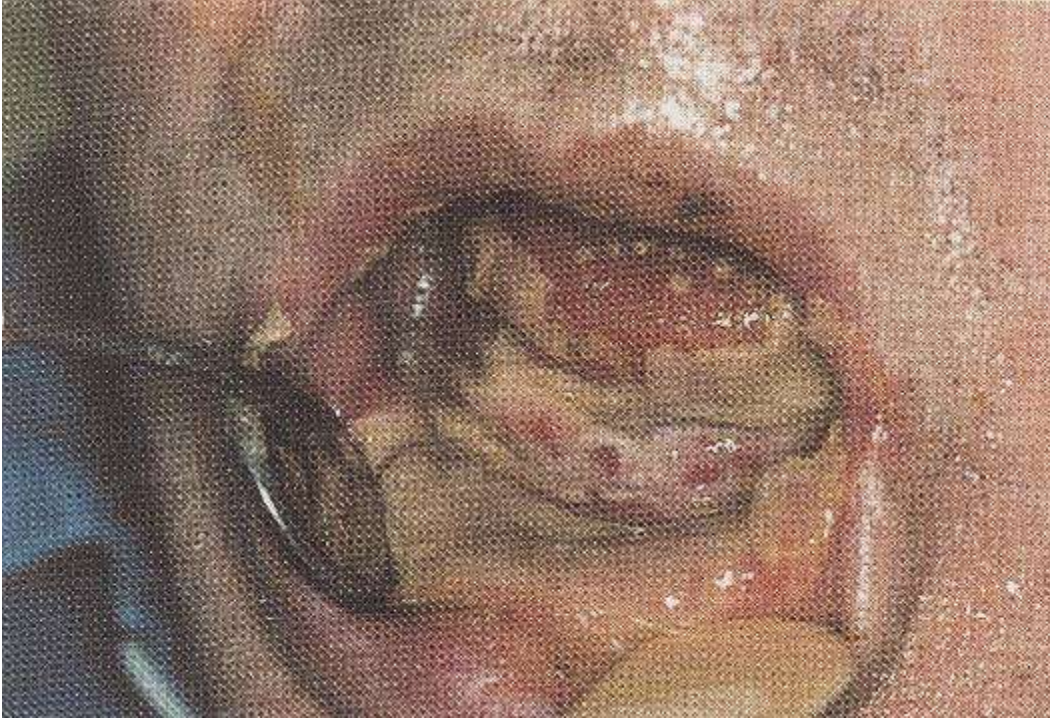

Рис. 81. Ожог слизистой оболочки рта нашатырным спиртом

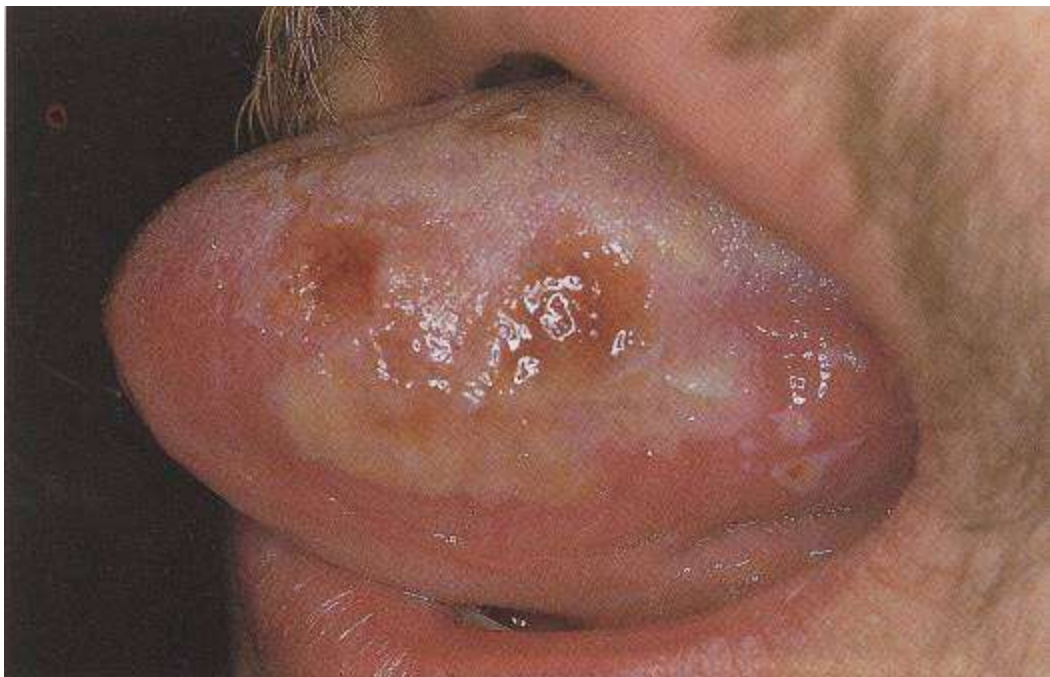


Рис. 82. Поражение слизистой оболочки боковой поверхности языка концентрированным антисептиком

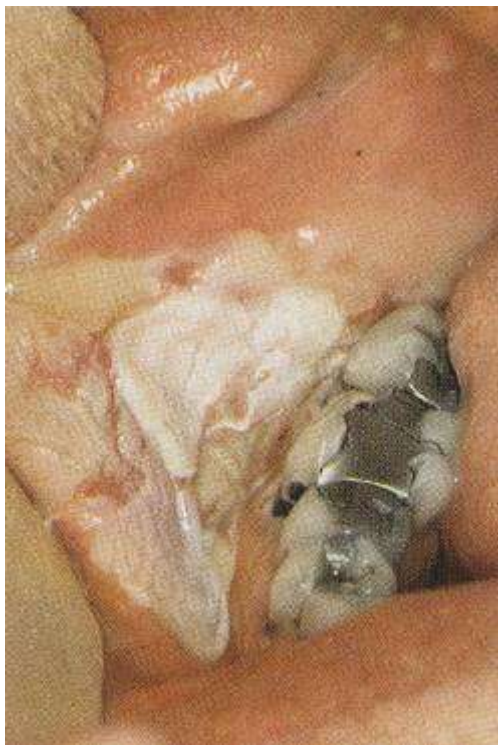

Рис. 83. Ожог слизистой оболочки переходной складки и десны аспирином

Диагноз: диагноз устанавливается на основе данных анамнеза и клинического обследования.

Лечение: своевременное устранение химического вещества, ставшего причиной травмы с использованием средств для нейтрализации его действия: при ожоге кислотами применяют 1% раствор нашатырного спирта, 1% раствор карбоната натрия, мыльную воду; при ожоге щелочами применяют 0,5% раствор лимонной кислоты, уксусной кислоты и др. Далее лечение включает аппликации обезболивающих препаратов (0,5-1% раствор лидокаина, «Холисал» гель, «Лидоксор» гель и др.), использование антисептических препаратов (0,05% хлоргексидин, 0,01% мирамистин), аппликации кератопластических средств (масляный раствор витамина А и Е, масло шиповника, «Солкосерил дентальная адгезивная паса» и др.).

Лейкоплакия

Поражение слизистой оболочки рта, возникающее под действием хронического раздражения и характеризуется патологическим ороговением.

Этиология: хронические раздражающие факторы: острые края кариозных зубов, нависающие края пломб, патологический прикус, некачественно изготовленные протезы, гальванизм, чрезмерное употребление острой, горячей пищи и, особенно, курение.

Основные формы лейкоплакии:

1) лейкоплакия курильщиков - Таппейнера; 2) простая или плоская; 3) веррукозная; 4) эрозивно-язвенная; 5) мягкая (рис. 84-100).

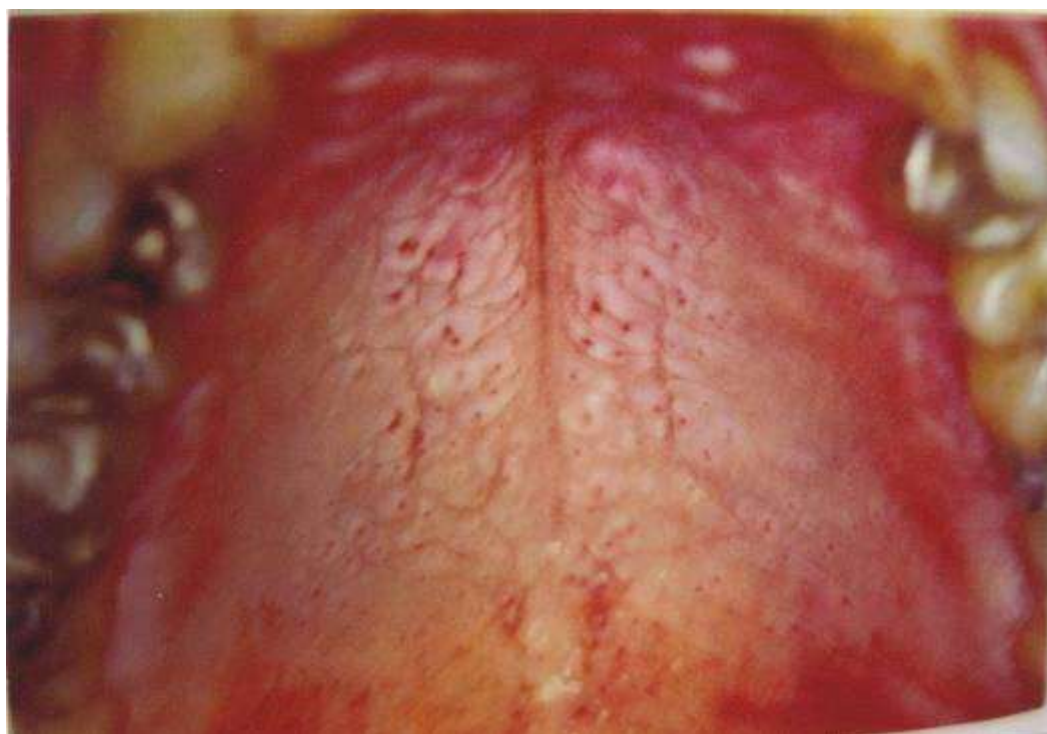


Рис. 84. Лейкоплакия курильщиков Таппейнера

Лейкоплакию Тапшейнера отличает помутнение слизистой оболочки твердого и мягкого неба. Появляется сухость и жжение в полости рта.

Наиболее часто встречается простая или плоская лейкоплакия. Это форма, как правило, не вызывает субъективных ощущений и обычно обнаруживается при осмотре. Простая лейкоплакия при благоприятных обстоятельствах может длительно не прогрессировать.

Основным признаком веррукозной лейкоплакии является выраженное ороговение с возвышением над уровнем окружающей слизистой оболочки. Жалобы на чувство шероховатости и стянутости слизистой, жжение и боль при приеме пищи, особенно острой.

Эрозивно-язвенная форма лейкоплакии является обычно осложнением простой или веррукозной лейкоплакии. Жалобы на боль, усиливающуюся от действия всех видов раздражителей. Возникают на фоне очагов простой или веррукозной лейкоплакии

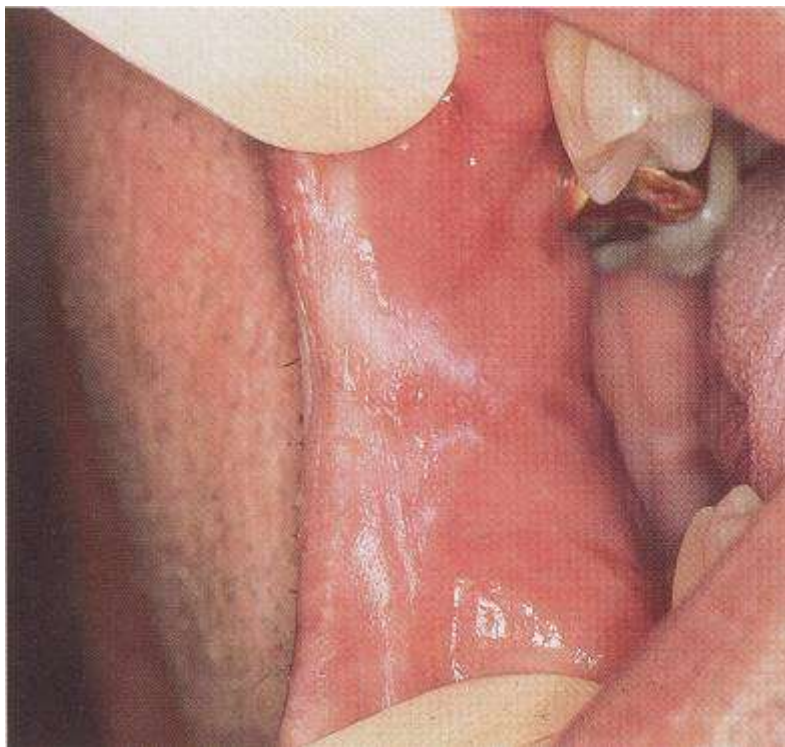


Рис. 85. Плоская форма лейкоплакии в области угла рта

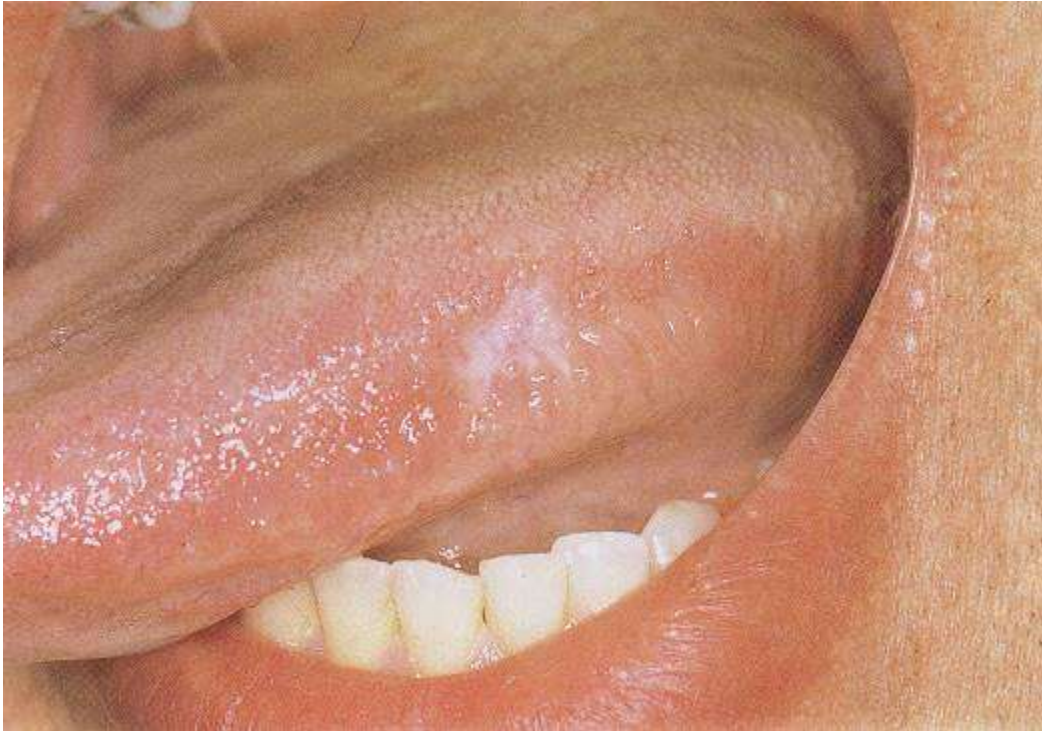

Рис. 86. Плоская лейкоплакия боковой поверхности языка

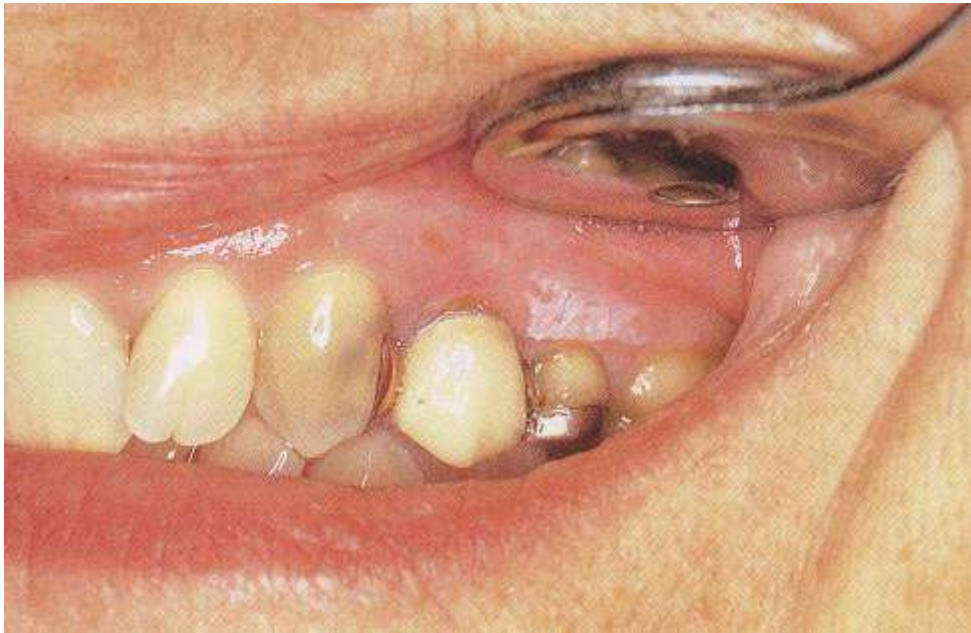

Рис. 87. Плоская форма лейкоплакии на слизистой оболочке десны

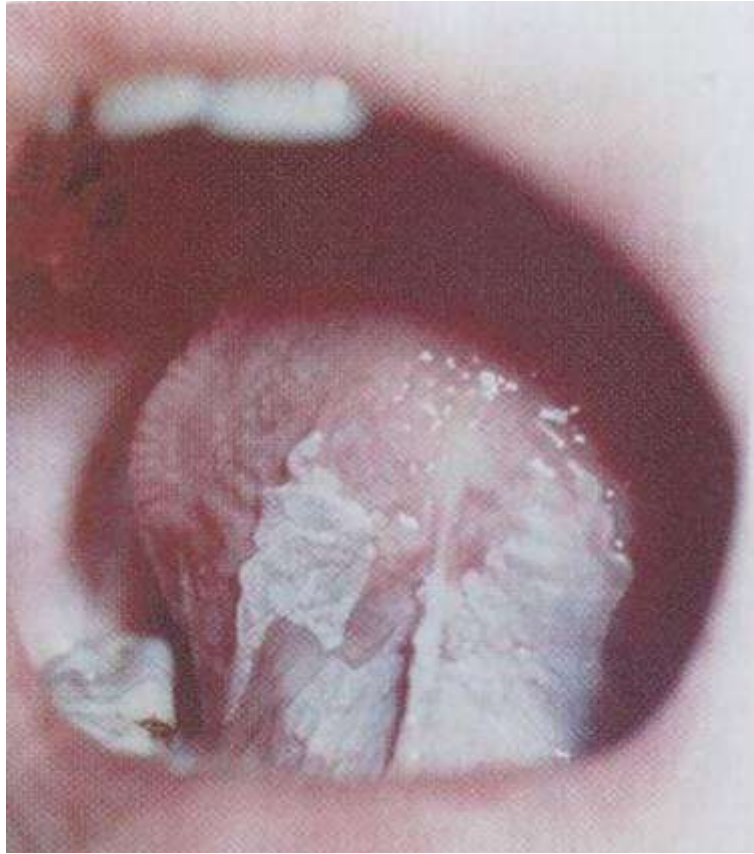

Рис. 88. Плоская форма лейкоплакии вентральной поверхности языка.

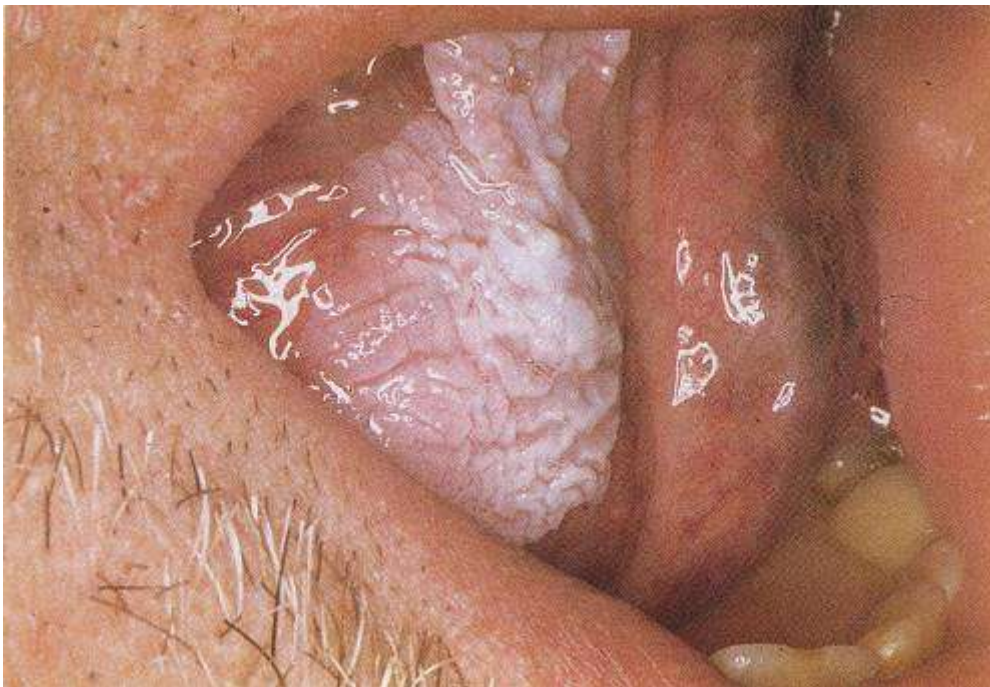

Рис. 89. Веррукозная форма лейкоплакии вентральной поверхности языка

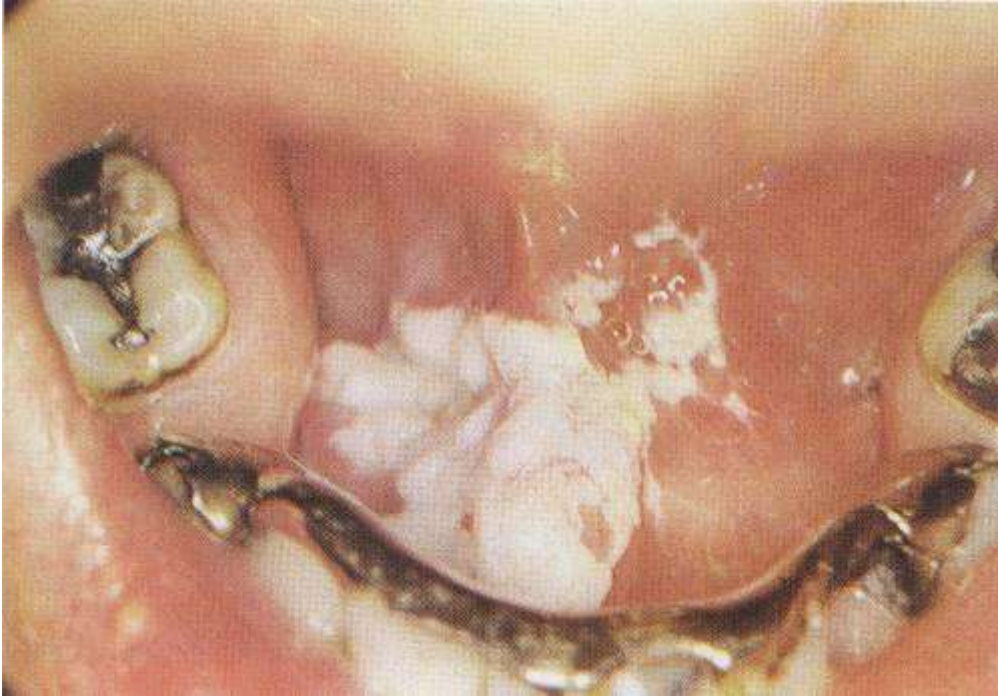

Рис. 90. Веррукозная лейкоплакия дна полости рта.

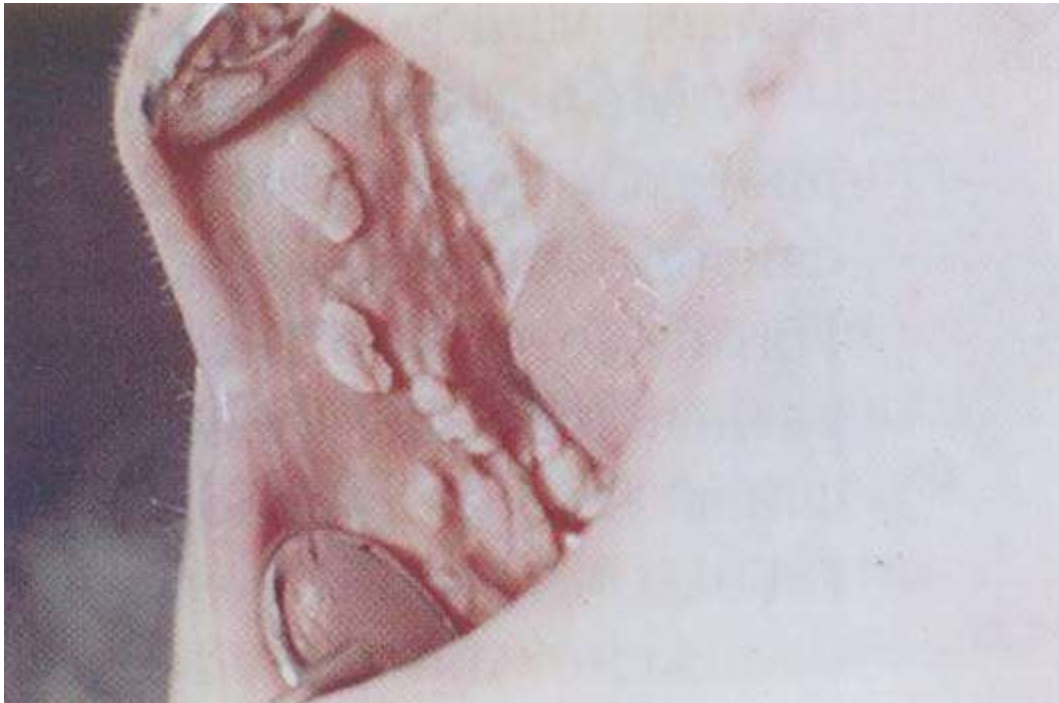


Рис. 91. Веррукозная форма лейкоплакии на слизистой оболочке щеки.

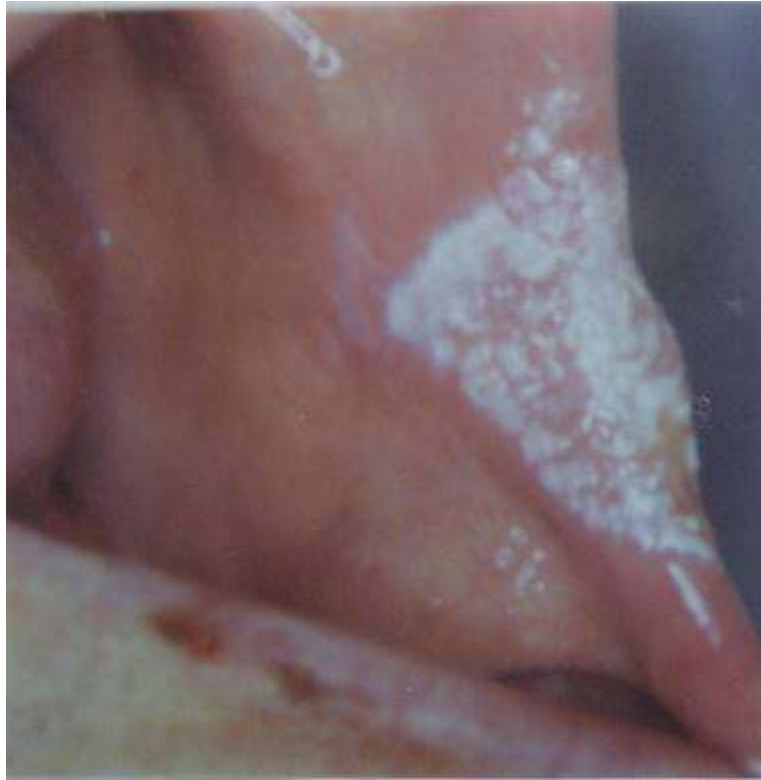

Рис. 92. Веррукозная лейкоплакия в области угла рта

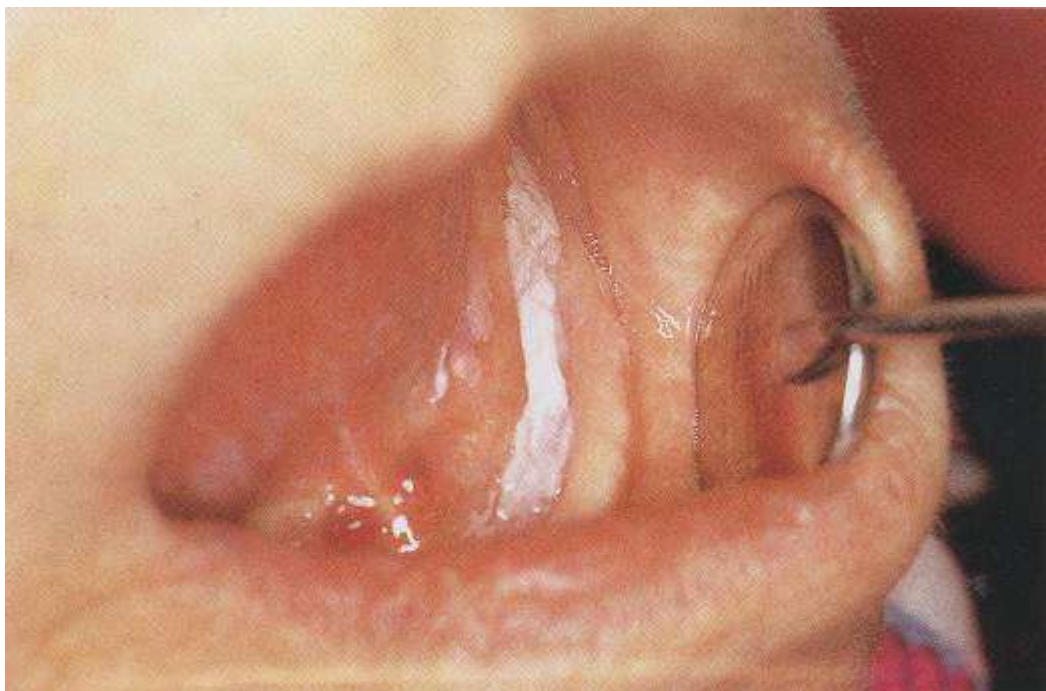


Рис. 93 . Проявление веррукозной лейкоплакии на альвеолярном отростке

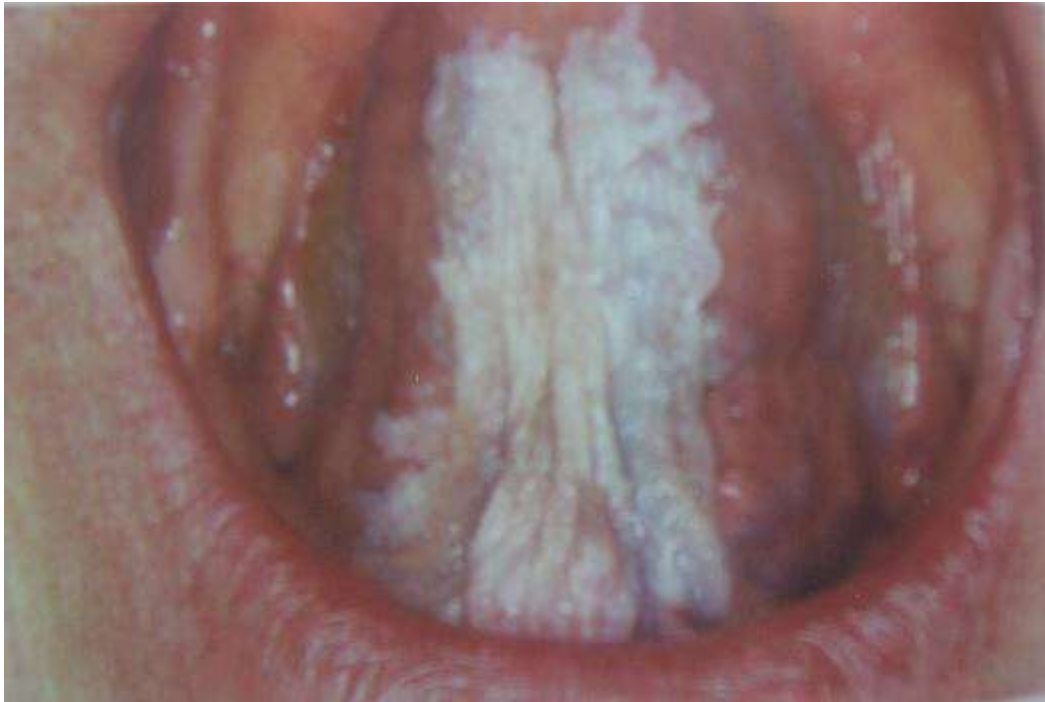

Рис. 94. Веррукозная лейкоплакия вентральной поверхности языка

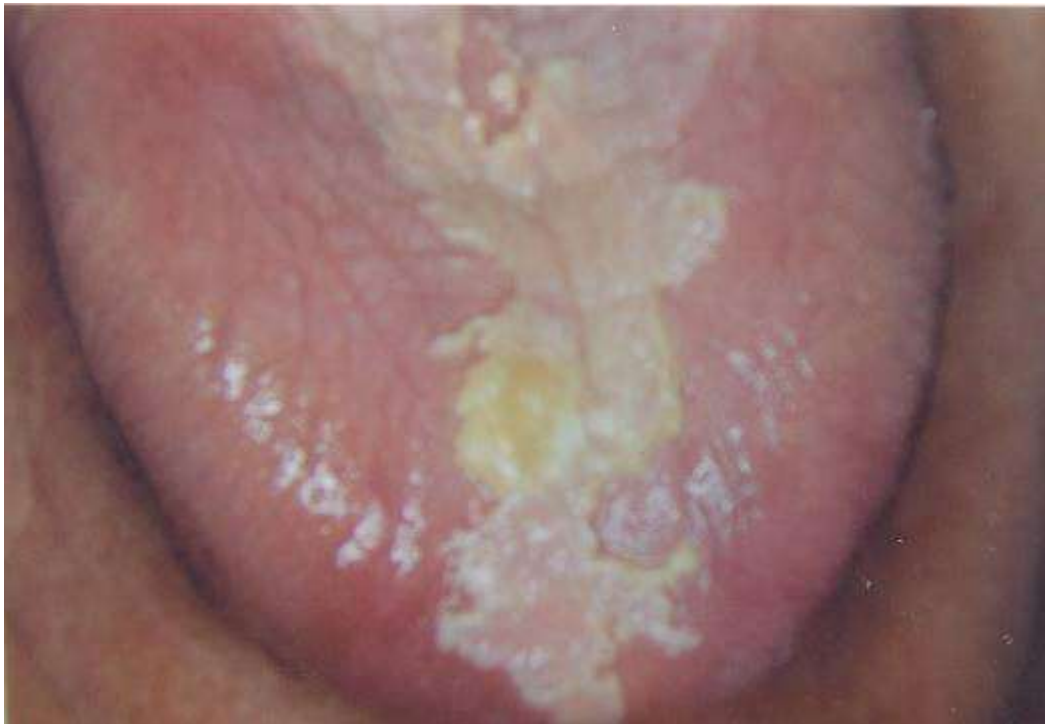

Рис. 95. Веррукозная лейкоплакия дорсальной поверхности языка

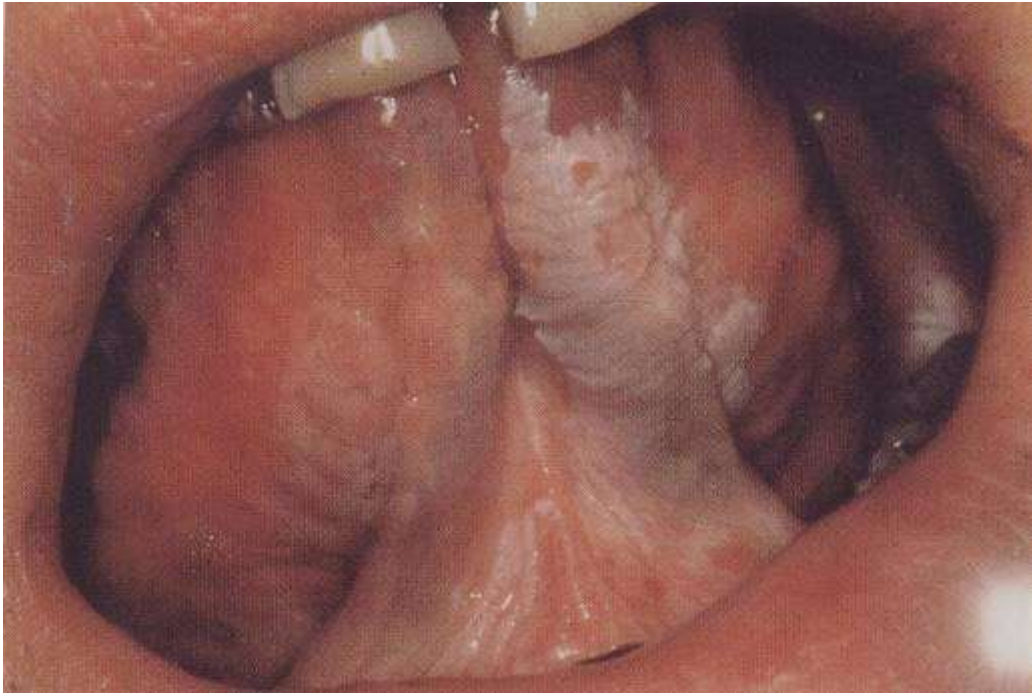


Рис. 96. Проявление веррукозной лейкоплакии на вентральной поверхности языка

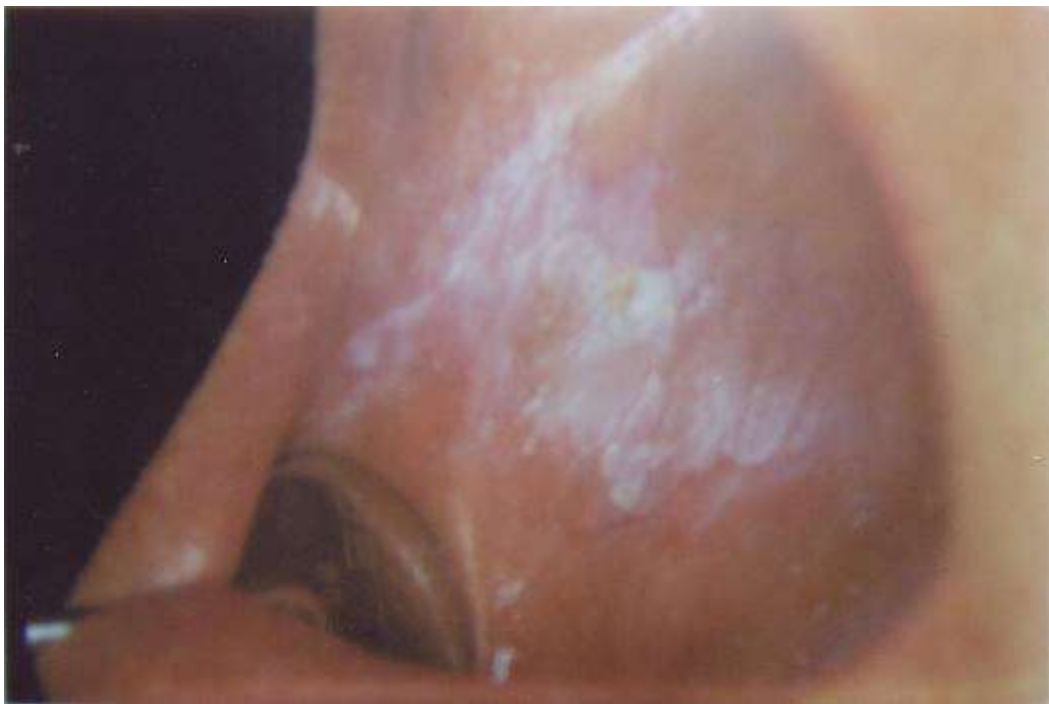

Рис. 97. На слизистой оболочке щеки проявление веррукозной лейкоплакии

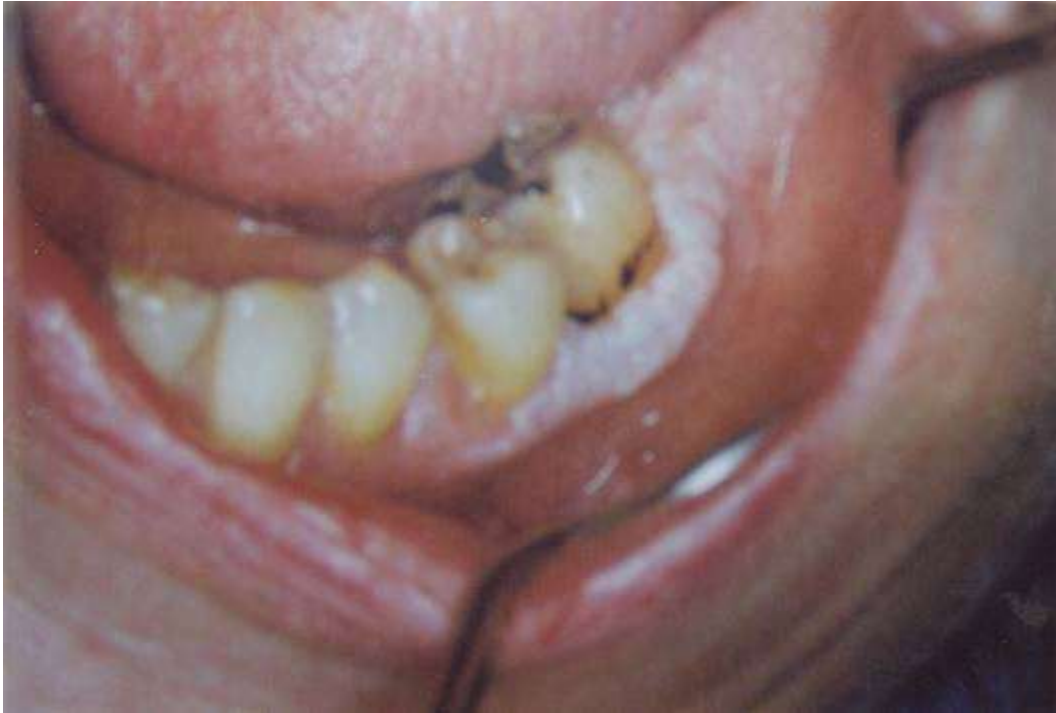

Рис. 98. Проявление веррукозной лейкоплакии на слизистой десны

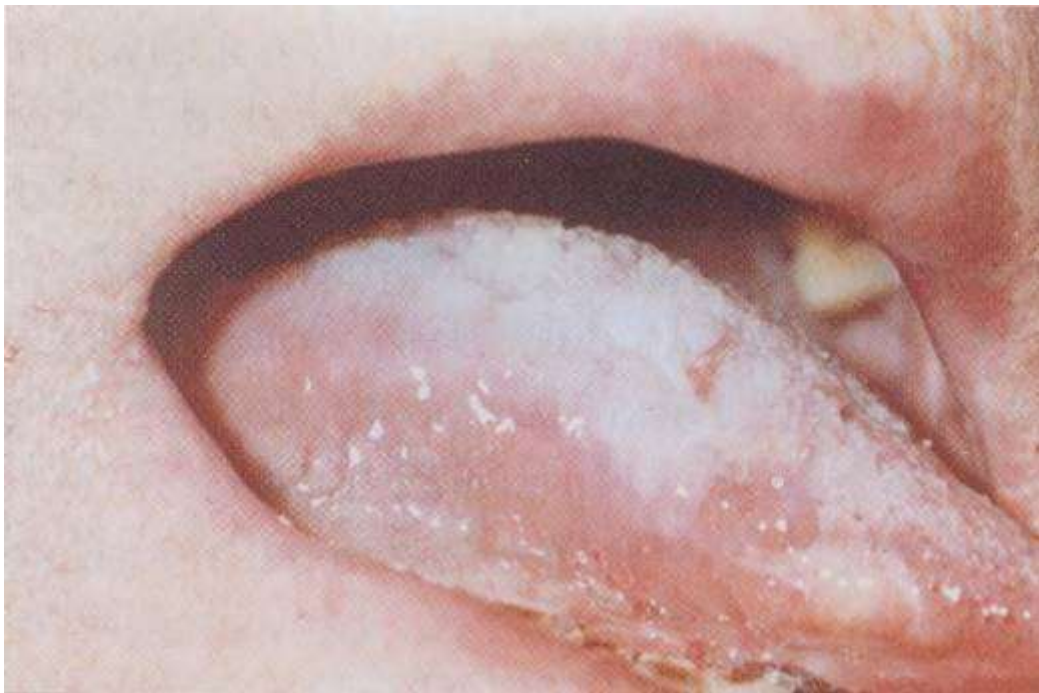

Рис. 99. Эрозивно-язвенная форма лейкоплакии на боковой поверхности языка.

одиночные эрозии, язвы, которые плохо эпителизируются и часто рецидивируют. Эрозивно-язвенная форма лейкоплакии чаще остальных форм заболевания подвергается малигнизации (21,4 % случаев).

Мягкая форма лейкоплакии чаще возникает у лиц молодого и среднего возраста и протекает без выраженных субъективных ощущений. Больные предъявляют жалобы на шероховатость слизистой оболочки, ее шелушение, чувство утолщенной ткани.

При осмотре выявлены отечные участки шелушения с мягким «налетом» белого или серого цвета. Поверхностные слои кератизированного участка слизистой оболочки частично снимаются шпателем.

Диагноз: диагноз ставится на основании данных анамнеза, клинического и гистологического исследования.

Дифференциальная диагностика: красный плоский лишай, красная волчанка, папулезные сифилиды, гиперпластический кандидоз.

Лечение: должно быть комплексным. В первую очередь необходимо ликвидировать раздражающие факторы. Пациентам назначаются консультации других специалистов (гастроэнтеролог, эндокринолог) с целью выявления и лечения сопутствующих заболеваний, которые могут играть важную роль в развитии лейкоплакии. Пациентам назначают различные виды исследований, включающие микологическое исследование, ПЦР-диагностику соскоба со слизистой рта с целью выявления этиологических факторов развития лейкоплакии. В случае выявления вирусов, грибов или большого количества других микроорганизмов назначают соответствующее лечение.

Медикаментозное лечение проводится общее и местное. Общее лечение включает прием внутрь масляных растворов витаминов А (3,44% ретинол ацетат) и Е (30% токоферол) либо комбинированный препарат Ае-

вит в течение 1 месяца. Также рекомендуется назначение витаминов группы В (В₁, В₁₂, мильгама), седативных препаратов.

Местное лечение заключается в аппликациях кератопластических препаратов.

При лечении веррукозной формы лейкоплакии, в случае если она не переходит в плоскую форму проводится хирургическое лечение с последующим гистологическим исследованием.

При эрозивной форме помимо указанного выше лечения назначаются антибактериальные препараты (0,05% хлоргексидин и др.), ферменты, местные обезболивающие средства, противовоспалительные и противомикробные препараты («Холисал» гель, «Метрогил Дента» и др.). Если консервативное лечение в течение 2 недель оказывается не эффективным, не наблюдается тенденции к заживлению, проводится хирургическое лечение с последующим гистологическим исследованием.

Отдельно следует выделить мягкую лейкоплакию («лейкоэдема», «щечное кусание»). Данное заболевание чаще возникает у лиц молодого и среднего возраста и протекает без выраженных субъективных ощущений. В развитии заболевания важную роль играют эмоциональные факторы (невротическое скусывание слизистой, покусывание губ). Больные предъявляют жалобы на шероховатость слизистой оболочки, ее шелушение, чувство утолщенной ткани.

Клинически мягкая лейкоплакия проявляется набуханием, шелушением, мацерацией слизистой рта без признаков выраженного воспаления. Часто локализуется по линии смыкания зубов, эпителий имеет бахромчатый вид в виде мягких, белесоватых участков.

Лечение мягкой лейкоплакии включает в первую очередь назначение седативной терапии, также необходимо назначение витаминов В₁, В₁₂. Местное лечение заключается в назначении антисептических полосканий и аппликаций кератопластических средств.

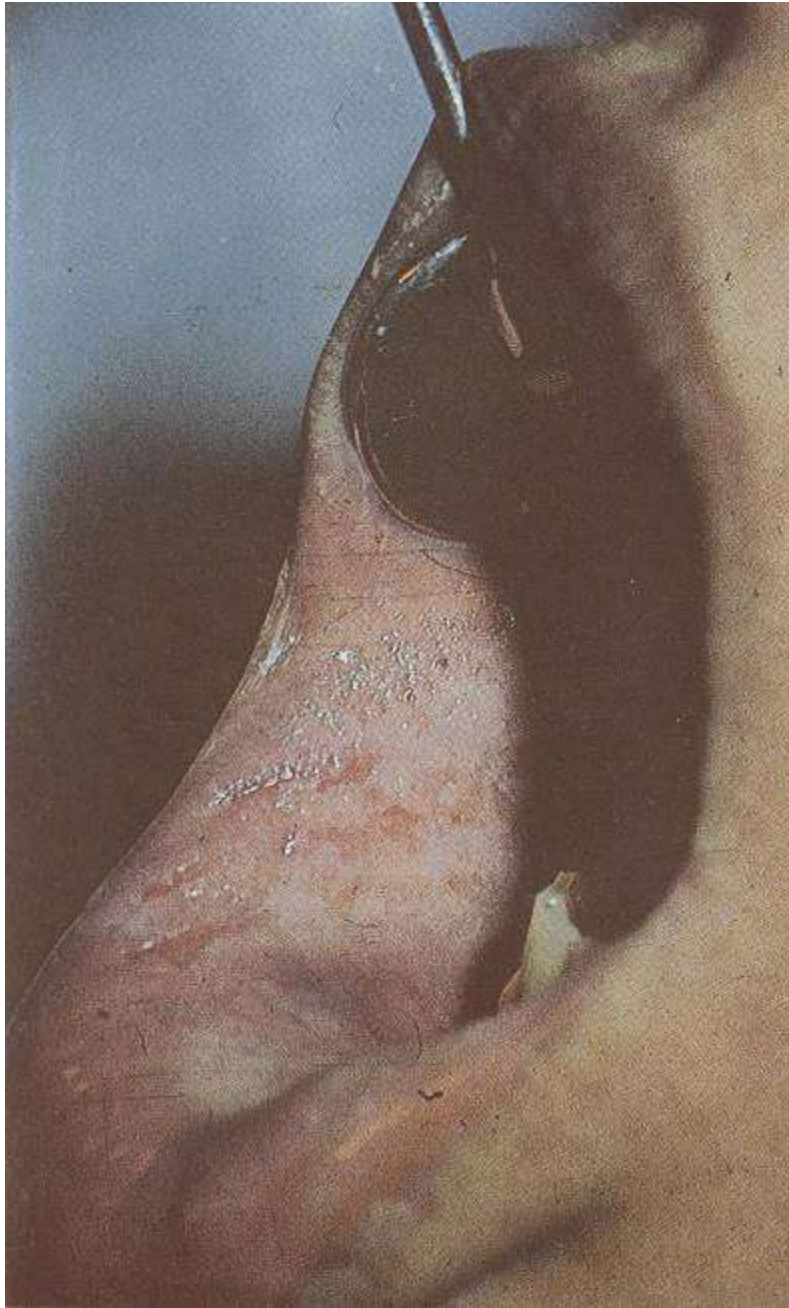


Рис. 100. Мягкая лейкоплакия щеки по линии смыкания зубов

ГЛАВА IV. ИНФЕКЦИОННЫЕ ЗАБОЛЕВАНИЯ

ВИРУСНЫЕ ИНФЕКЦИИ

Острый герпетический стоматит

Этиология: вызывается вирусом простого герпеса (herpes simplex), или герпесвирусом. Вирус простого герпеса (ВПГ) является ДНК-содержащим.

Основные клинические проявления: различают легкую, средне-тяжелую и тяжелую формы острого герпетического стоматита.

В развитии заболевания наблюдаются периоды: инкубационный, продромальный (катаральный), период высыпаний (развития заболевания), угасания и клинического выздоровления (реконвалесценции). Заболевание контагиозно для лиц, ранее не инфицированных вирусом.

Инкубационный период длится от 1 до 4 дней. Характеризуется увеличением поднижнечелюстных, в тяжелых случаях шейных лимфатических узлов. В зависимости от тяжести заболевания температура тела повышается до 37- 40°С (при высокой температуре отмечаются общее недомогание, слабость, головная боль, кожная и мышечная гиперестезия, бледность кожных покровов, тошнота и рвота центрального происхождения).

В полости рта вначале возникают гиперемия, отечность слизистой оболочки, а затем появляются пузырьки (везикулы), сопровождающиеся чувством покалывания, жжения. Их количество варьирует от 2-3 до нескольких десятков, пузырьки быстро вскрываются и на их месте образуются круглые эрозии, покрытые серовато-белым налетом. Количество везикул варьирует в зависимости от степени тяжести заболевания. Процесс сопровождается обильной саливацией и сильной болезненностью.

Элементы поражения появляются в течение нескольких дней, поэтому при осмотре полости рта можно наблюдать их на разных стадиях развития. Характерен острый катаральный гингивит, который может сохраняться некоторое время после исчезновения клинических признаков заболевания (рис.101-105).

Диагноз: устанавливается на основании клинических проявлений.

Лабораторные методы исследования используются для уточнения этиологии заболевания, при атипичных формах заболевания, а также с целью дифференциальной диагностики с другими заболеваниями. Содержимое везикул исследуется молекулярно-биологическими методами с использованием тест-систем, разрешенных к медицинскому применению в Российской Федерации.

В общем анализе крови обнаруживают лейкопению, увеличение палочкоядерных нейтрофилов. Реакция слюны вначале заболевания кислая, затем определяется сдвиг в щелочную сторону (рН 5,8-6,4).

Цитологически в мазках-отпечатках определяются полиморфно-ядерные нейтрофилы в различной стадии некробиоза, лимфоциты. В соскобах выявляются гигантские многоядерные клетки.

Дифференциальная диагностика: медикаментозный стоматит, многоформная экссудативная эритема, дифтерия, герпангина, ящур.

Лечение: включает в себя общую и местную терапию. Лечение необходимо начинать как можно раньше после появления первых симптомов заболевания. Основным направлением в лечении является терапия с применением высокоспецифичных противовирусных препаратов – ациклических нуклеозидов, блокирующих репликацию ВПГ. Применение ациклических нуклеозидов сокращает длительность эпизода и уменьшает выраженность симптомов.

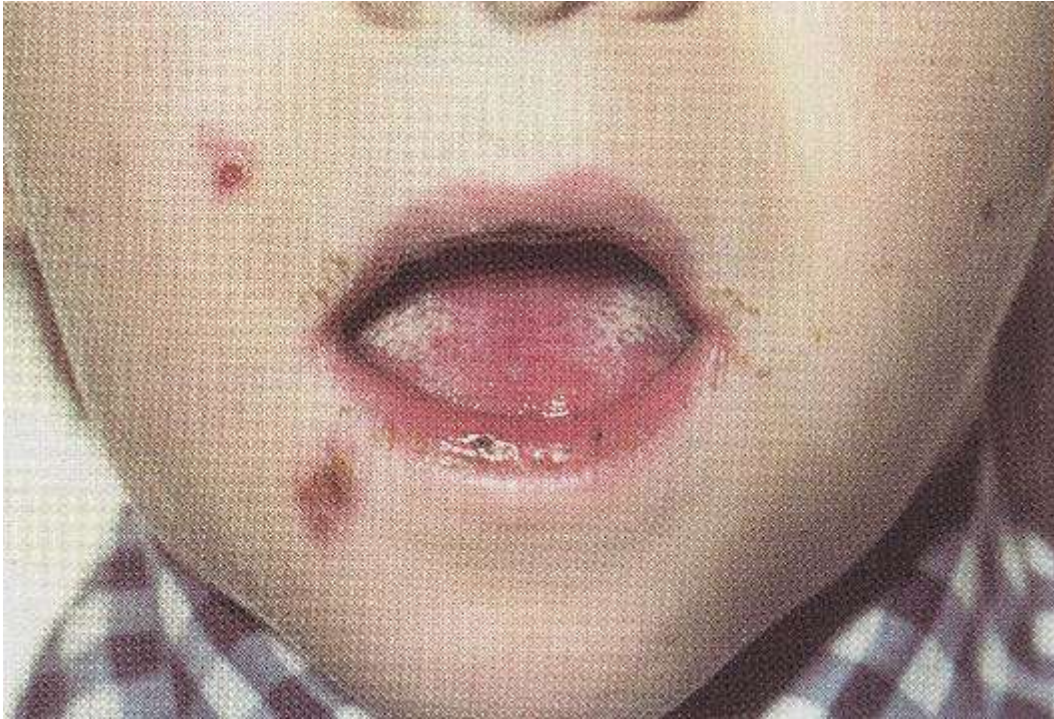

Рис. 101. Острый герпетический стоматит. Поражение на красной кайме губ и коже лица

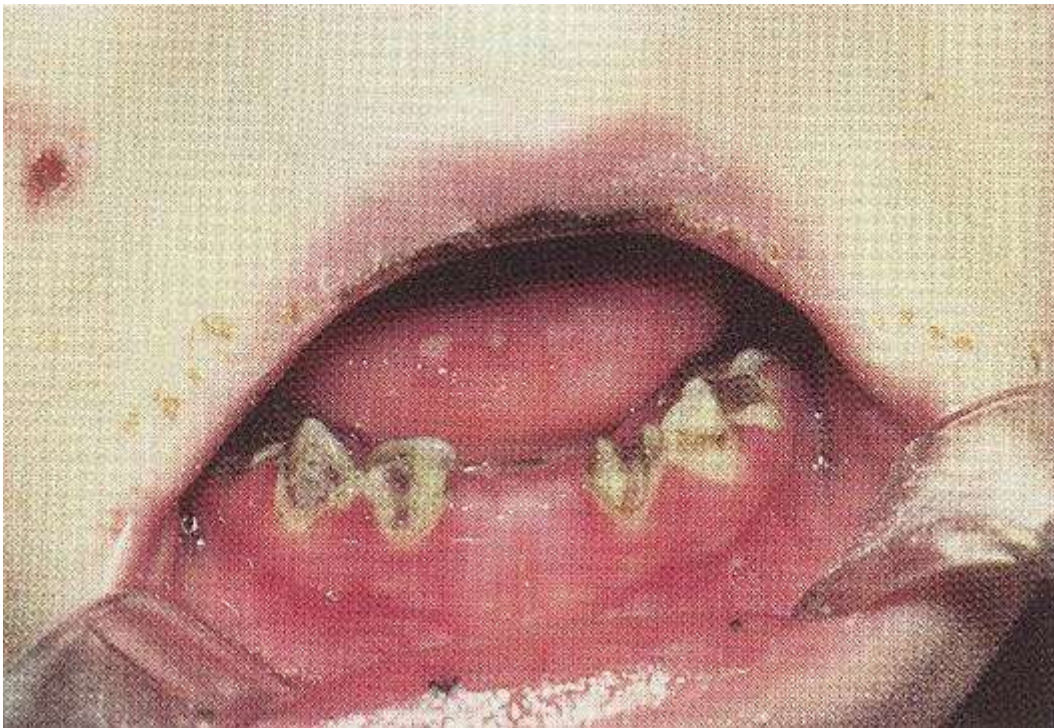

Рис. 102. Острый герпетический стоматит с явлениями катарального гингивита

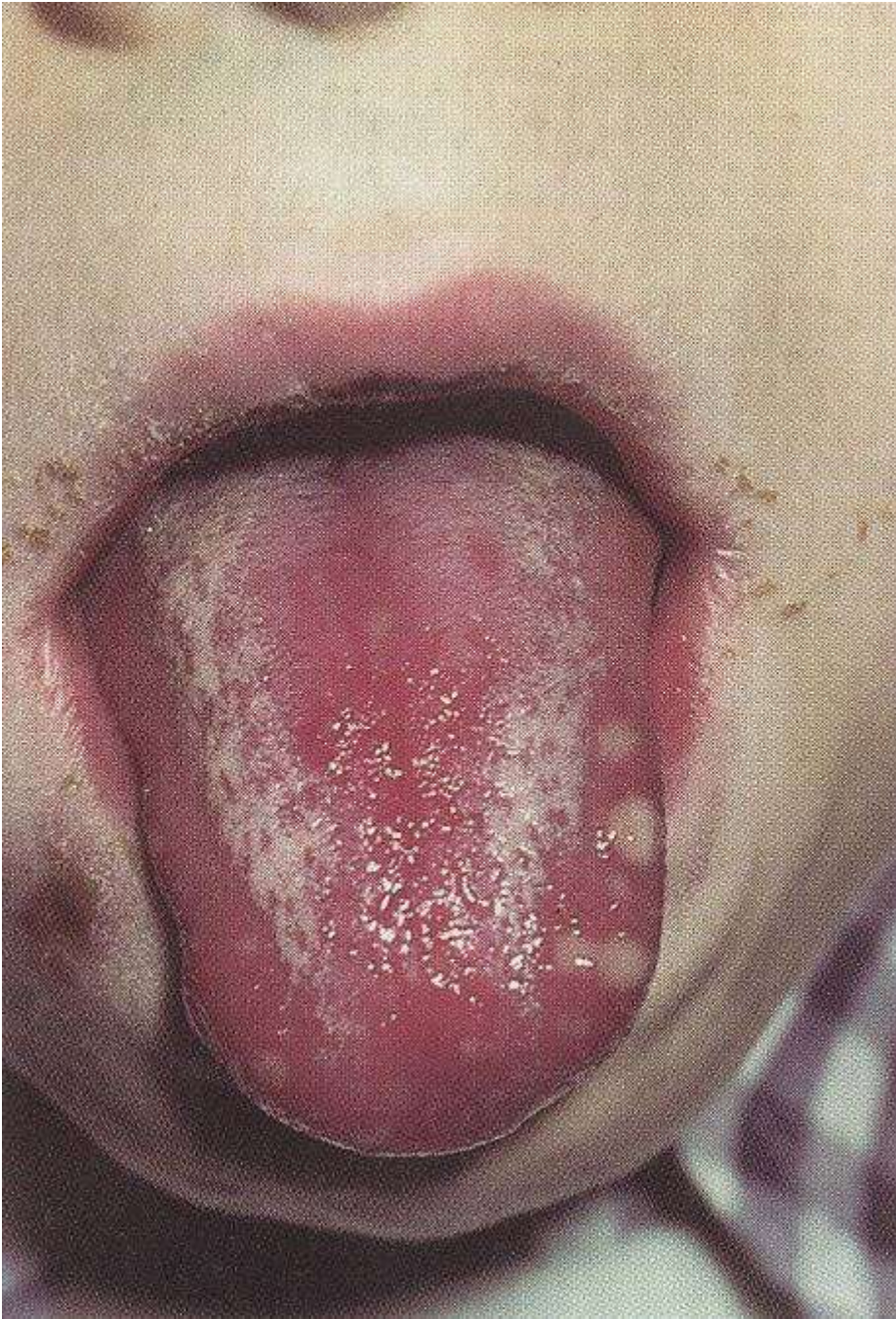

Рис. 103. Острый герпетический стоматит. Эрозивные поражения на языке

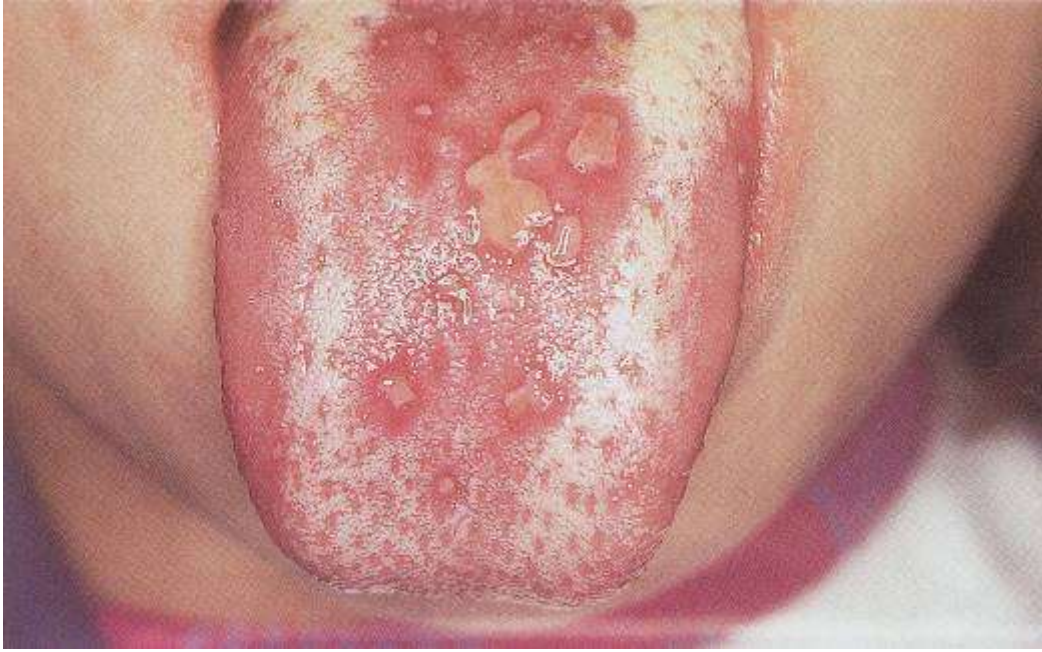

Рис. 104. Острый герпетический стоматит. Поражение слизистой оболочки дорсальной поверхности языка

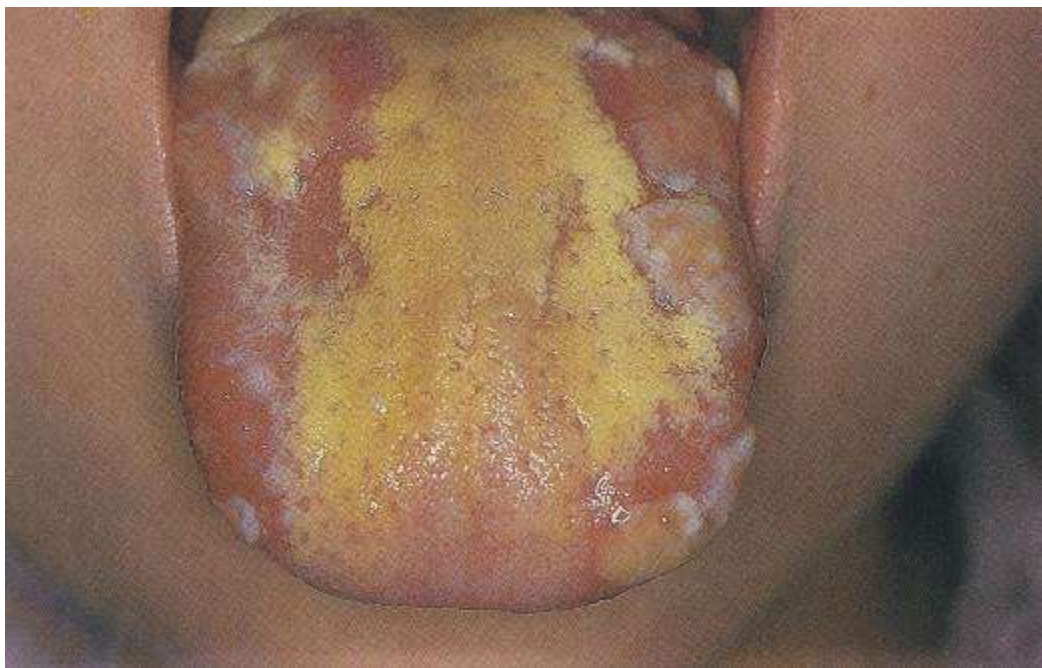


Рис. 105. Поражение слизистой оболочки языка при остром герпетическом стоматите

В зависимости от степени тяжести противовирусные препараты назначают внутрь, внутримышечно, внутривенно или местно. Наиболее действенным препаратом является ацикловир.

Схемы лечения: все препараты назначаются на 7-10 дней:

- ацикловир 200 мг перорально 5 раз в сутки,
- ацикловир 400 мг перорально 3 раза в сутки,
- валацикловир 500 мг перорально 2 раза в сутки,
- фамцикловир 250 мг перорально 3 раза в сутки.

С целью повышения защитных сил организма необходимо назначение иммуномоделирующих препаратов (виферон, кипферон и др.). В план общего лечения необходимо включать десенсибилизирующую терапию, витаминные препараты.

Местное лечение предполагает назначение обезболивающих препаратов перед каждым приемом пищи на слизистую полости рта (5–10% раствор анестезина на персиковом масле, гели с лидокаином и др.). Эффективно использование препаратов, одновременно обладающих обезболивающим и противовоспалительным действием («Гантум Верде», «Холисал» гель и др.). После приема пищи проводится антисептическая обработка полости рта 0,05 % раствором хлоргексидина, 0,01% раствором мирамистина и т.п. С первых дней заболевания необходимо использовать противовирусные мази: 5% ацикловировая, 0,25% бонафтоновую, 1% алпизариную и др. Для ускорения эпителизации в период угасания высыпаний назначают кератопластические препараты.

При значительных нарушениях общего состояния показана госпитализация больного в инфекционную больницу.

Хронический рецидивирующий герпес

Этиология: вызывается вирусом простого герпеса.

Проявляется в любом возрасте у людей, ранее инфицированных вирусом простого герпеса и имеющих противовирусные антитела.

В патогенезе рецидивирующего герпеса основная роль принадлежит факторам, снижающим клеточный иммунитет (переохлаждение, вирусные инфекции, хронические стрессы, пневмония, тяжелые общие заболевания. У женщин обострение хронического герпеса может быть связано с менструальным циклом.

К местным факторам, способствующим возникновению обострения, следует отнести травму, высушивание красной каймы губ, повышенную инсоляцию.

Основные клинические проявления: характерны высыпания одиночных или групп пузырьков диаметром 1-2 мм на гиперемизированной слизистой оболочке. Процесс начинается обычно с чувства жжения, зуда, иногда легкой болезненности на месте будущих высыпаний, затем появляются легкая гиперемия и отечность слизистой оболочки. Пузырьки быстро вскрываются, в результате чего образуются ярко-красные болезненные эрозии неправильной формы, покрытые бело-желтым фибринозным налетом, на красной кайме губ и коже - геморрагическими корками. Заживление происходит на 8-10-й день без образования рубца.

Локализация высыпаний: на красной кайме губ в области границы с кожей, передних отделах твердого неба, спинке языка, щеках, крыльях носа, реже на коже ягодиц, в области крестца, на

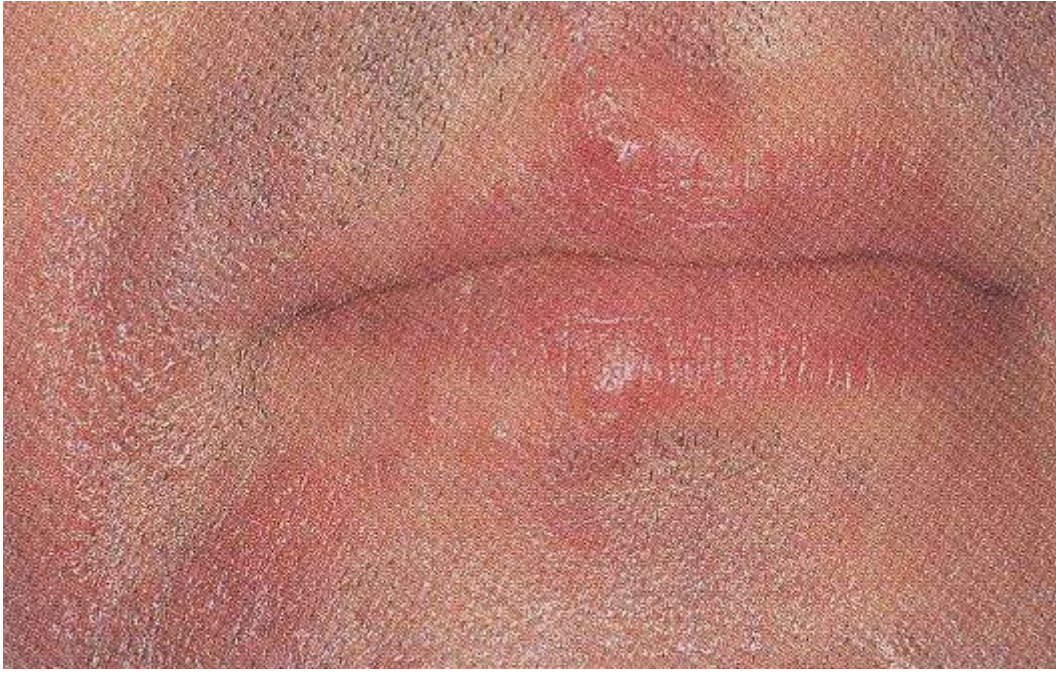

Рис. 106. Хронический рецидивирующий герпес

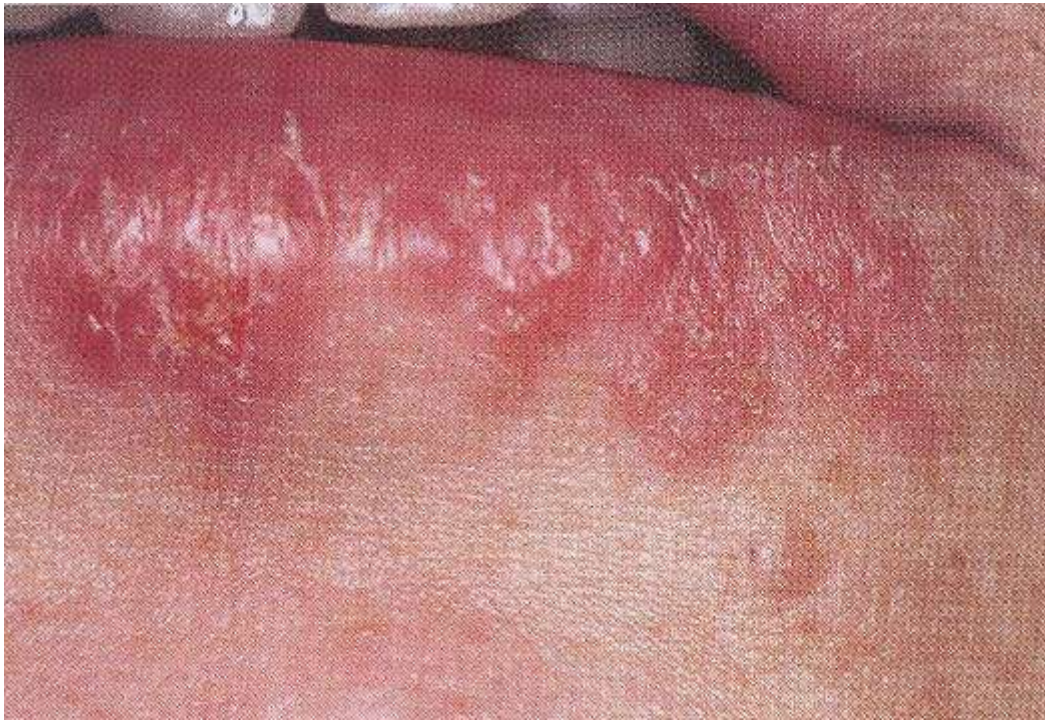

Рис. 107. Хронический рецидивирующий герпес нижней губы

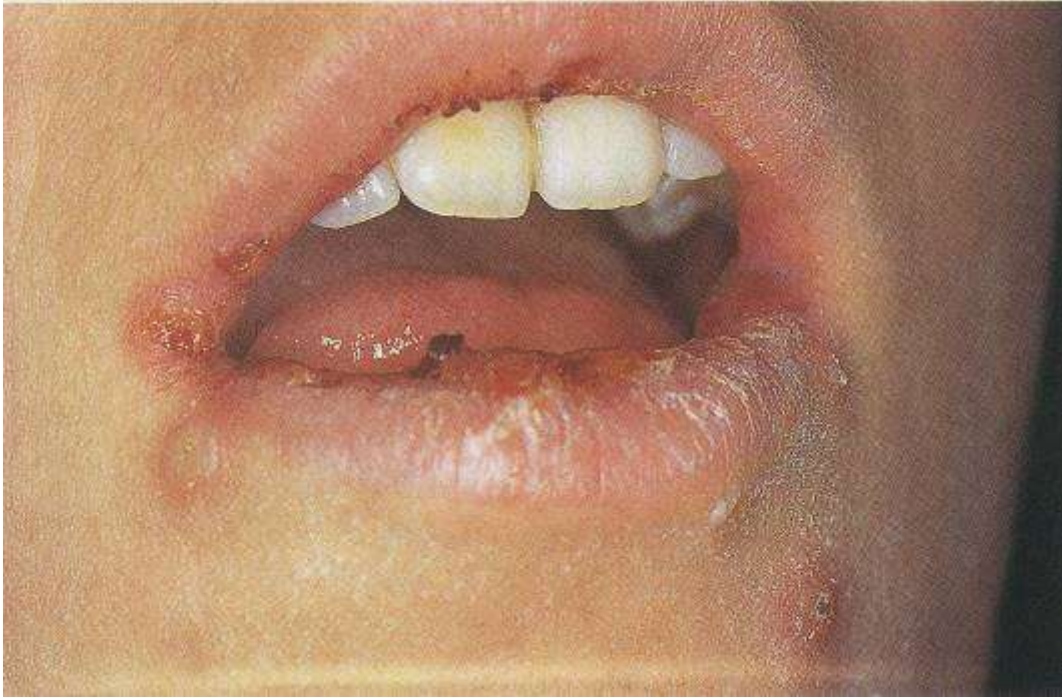


Рис. 108. Рецидивирующая герпетическая инфекция на красной кайме губ и углах рта

бедрях. Иногда возникновение пузырьков сопровождается увеличением лимфатических узлов (рис. 106-108).

Диагноз: ставится на основании анамнеза и клинической картины заболевания.

Лабораторные методы исследования используются для уточнения этиологии заболевания, при атипичных формах заболевания, а также с целью дифференциальной диагностики с другими заболеваниями.

Содержимое везикул и отделяемое эрозий исследуется молекулярно-биологическими методами. С целью выявления циркулирующих в сыворотке крови больного специфических противогерпетических антител (IgM, IgG,) может использоваться метод иммуноферментного анализа (ИФА).

При частоте рецидивов более 6 раз в год показано обследование для исключения ВИЧ-инфекции.

Дифференциальная диагностика: рецидивирующий афтозный стоматит, аллергический стоматит, стрептококковый импетиго.

Лечение: лечебные мероприятия в основном направлены на предотвращение рецидивов. Для этого необходимо обследование пациента с целью выявления очагов хронической инфекции в организме, а также выявления наличия общесоматической патологии.

Эффективным способом лечения хронического рецидивирующего герпеса является сочетание иммунокорректирующих и противовирусных препаратов, например с использованием препарата валтрекс. Также используются витаминно-минеральные комплексы, иммуномодуляторы (полиоксидоний и др.).

Применение высокоспецифичных противовирусных препаратов – ациклических нуклеозидов, блокирующих репликацию ВПГ. Лечение необходимо начинать как можно раньше после появления первых признаков заболевания. Применение ациклических нуклеозидов сокращает длительность эпизода рецидива и уменьшает выраженность симптомов.

Схемы лечения:

- ацикловир 200 мг перорально 5 раз в сутки в течение 5 дней
- ацикловир 400 мг перорально 3 раза в сутки в течение 5 дней
- ацикловир 800 мг перорально 3 раза в сутки в течение 2 дней
- валацикловир 500 мг перорально 2 раза в сутки в течение 5 дней
- валацикловир 1,0 г перорально 2 раза в сутки в течение 1 дня
- фамцикловир 125 мг перорально 2 раза в сутки в течение 5 дней
- фамцикловир 1,0 г перорально 2 раза в сутки в течение 1 дня

Местное лечение предполагает назначение обезболивающих препаратов перед каждым приемом пищи на слизистую полости рта (5–10% раствор анестезина на персиковом масле, гели с лидокаином и др.). Эффективно использование препаратов, одновременно обладающих обезболивающим и противовоспалительным действием («Тантум Верде», «Холисал» гель и др.). При наличии некротического налета используются арстворы ферментов для очищения раневой поверхности. Также назначается анти-

септическая обработка полости рта 0,05 % раствором хлоргексидина, 0,01% раствором мирамистина и т.п. Необходимо использовать противовирусные мази: 5% ацикловировая, 0,25% бонафтоновую, 1% алпизариновую и др. Для ускорения эпителизации в период угасания высыпаний назначают кератопластические препараты.

Местная терапия может проводиться в комплексе с общей терапией наружными средствами на основе ацикловира.

Супрессивная терапия при частых рецидивах может проводиться одним из вышеперечисленных препаратов. Длительность супрессивной терапии определяется индивидуально. При достижении стойкого улучшения супрессивная терапия может быть прекращена.

Иногда возникновение пузырьков сопровождается увеличением поднижнечелюстных и подъязычных лимфатических узлов (рис. 106-108).

Опоясывающий герпес

Этиология: опоясывающий герпес (герпес Zoster, опоясывающий лишай) – вирусное заболевание кожи и нервной ткани, возникающее вследствие реактивации вируса герпеса 3 типа и характеризующееся воспалением кожи (с появлением преимущественно пузырьковых высыпаний на фоне эритемы в области «дерматома») и нервной ткани (задних корешков спинного мозга и ганглиев периферических нервов). Вирус отличается нейродермотропностью.

У пациентов с иммуносупрессией риск развития данного заболевания в 20 раз выше, чем у людей того же возраста с нормальным иммунитетом. К иммуносупрессивным состояниям, ассоциированным с высоким риском развития опоясывающего герпеса, относятся: инфицирование ВИЧ, пересадка костного мозга, лейкемия, химиотерапия, лечение системными глю-

кортикостероидными препаратами. К другим факторам, увеличивающим риск развития, относится женский пол.

Болеют опоясывающим чаще лица пожилого возраста, в результате ослабления защитных сил организма.

Инфекция передается контактным и воздушно-капельным путями.

Основные клинические проявления: опоясывающий герпес чаще всего встречается в осенне-зимний период, характеризуется лихорадкой, болями невралгического характера и эритематозно-везикулярными высыпаниями на коже и слизистой оболочке по ходу пораженных периферических нервов.

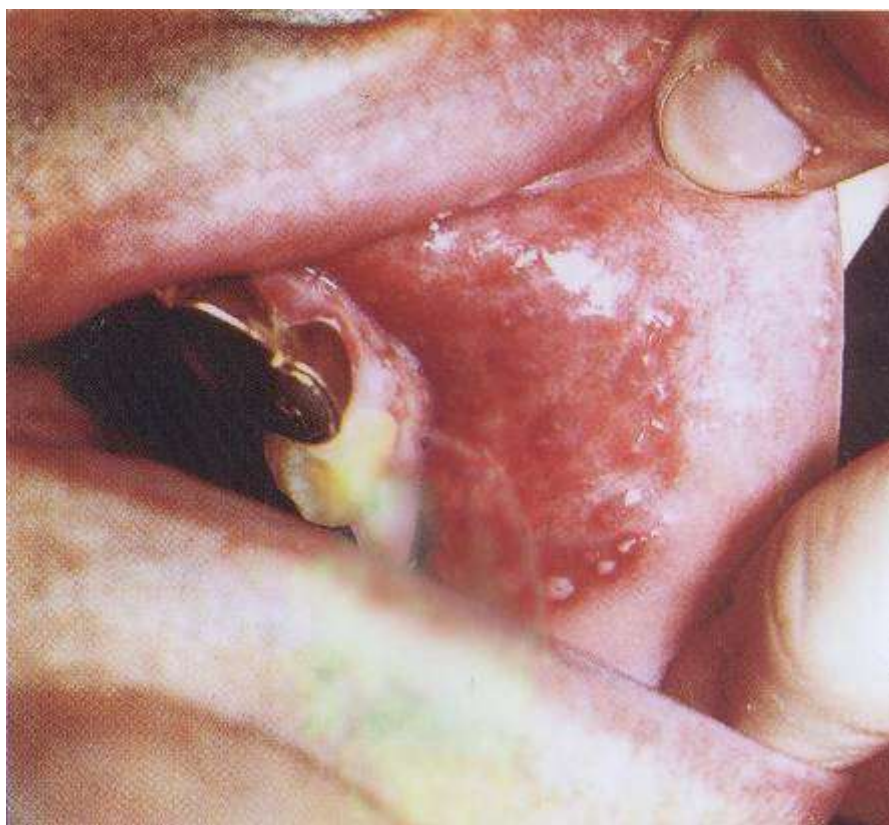


Рис. 109. Опоясывающий лишай. Пузырьки в виде цепочки на слизистой оболочке щеки

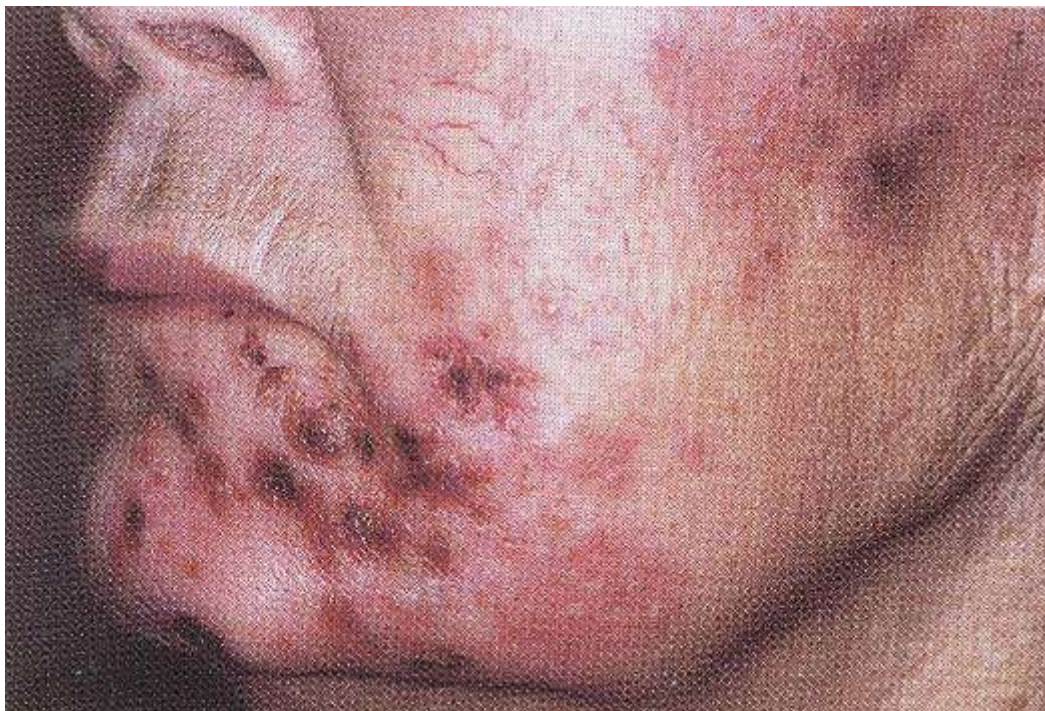

Рис. 110. Опоясывающий лишай. Поражение на коже подбородка

Характер боли варьирует от незначительно выраженных болевых ощущений, парестезий, до жгучих, режущих, приступообразных невралгических болей по ходу пораженных нервов. Боли усиливаются под влиянием раздражителей. Одновременно появляются озноб, недомогание, головная боль, температура тела поднимается до 38-39°C.

Через 1-5 дней после появления болей в области поражения, развиваются отечность, гиперемия кожи, на фоне которой возникают сгруппированные везикулы диаметром 1-5 мм, наполненные прозрачным экссудатом.

Одновременно с поражением кожи на гиперемизированной слизистой оболочке рта также появляются множественные везикулы, располагающиеся по ходу пораженного нерва, которые быстро вскрываются, образуя единичные или сливные эрозии, покрытые фибринозным налетом (рис. 109, 110).

Везикулы на коже сохнут и покрываются корками.

После эпителизации эрозий на слизистой оболочке рта и отпадения корок на коже процесс завершается, оставляя после себя временную пигментацию кожи. Общая продолжительность заболевания 2-3 недели.

Диагноз: ставится на основании анамнеза и клинической картины.

При необходимости для верификации диагноза используются методы амплификации нуклеиновых кислот (ПЦР) для идентификации вируса *Varicella zoster*, содержащегося в материале из очагов поражения на коже или слизистых оболочках.

Дифференциальная диагностика: острый герпетический стоматит; пузырчатка; пемфигоид; аллергический стоматит; рожистое воспаление.

Лечение: системно необходимо применение противовирусных препаратов. Назначение которых наиболее эффективно в первые 72 часа развития клинических проявлений заболевания приоритетнее применение фамцикловира или валацикловира.

При выраженности болевого синдрома назначают анальгетические препараты, нестероидные противовоспалительные средства.

Для коррекции уровня эндогенного интерферона назначают иммуномодулирующие препараты (виферон, кипферон). При присоединении вторичной инфекции используют антибактериальную терапию.

Наружное лечение направлено на ускорение регресса кожных высыпаний, уменьшение признаков воспаления и предупреждение бактериальной инфекции – применяются анилиновые красители, хлогексидина биглюконат, мирамистин.

Местное лечение включает: обезболивание слизистой оболочки рта, антисептическую обработку, применение противовирусных мазей, а в период угасания заболевания использование кератопластических препаратов.

Дифференциальная диагностика: острый герпетический стоматит; пузырчатка; пемфигоид; аллергический стоматит; рожистое воспаление.

Герпетическая ангина

Этиология: острое инфекционное заболевание, вызываемое этеровирусами (вирусы Коксаки, ЕСНО). Возникает чаще у детей.

Основные клинические проявления: заболевание начинается остро. В первые дни температура тела повышается до 37-38°C, к 3-4 дню – до 39,5°C.

Жалобы: головная боль, боли при глотании.

При осмотре полости рта: высыпания герпетического типа пузырьков на умеренно гиперемизированной слизистой оболочке. Локализация высыпаний: на передних дужках, языке, иногда мягком небе, языке (рис. 111)

Поднижнечелюстные лимфатические узлы увеличены незначительно, безболезненны.

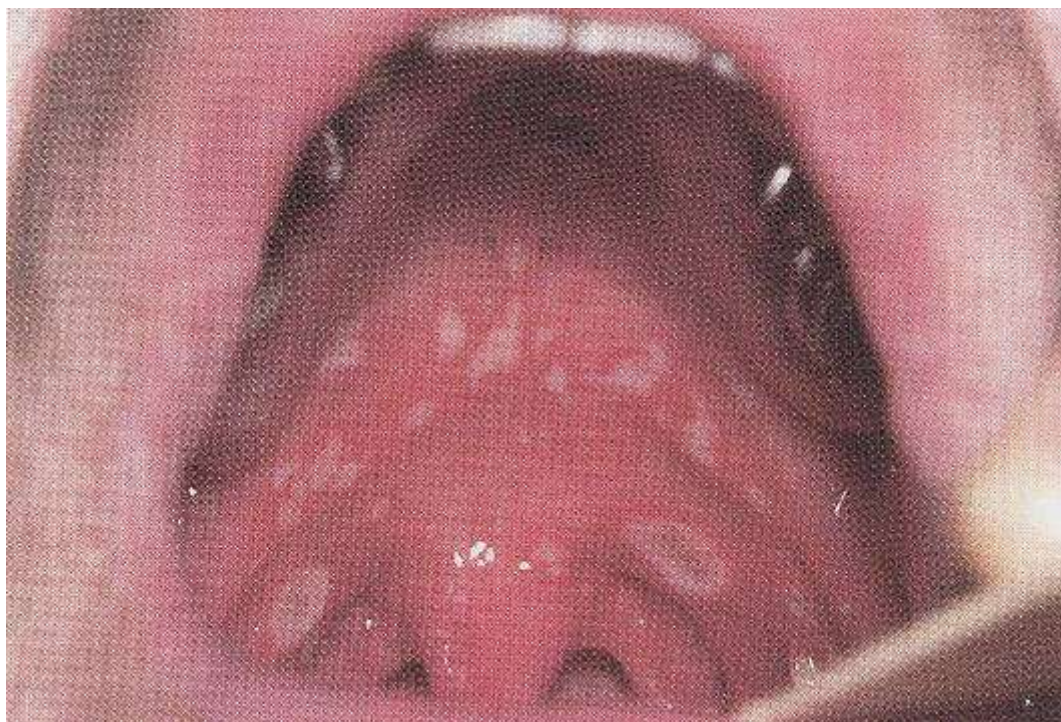


Рис. 111. Герпетическая ангина

Лечение: включает прием гипосенсибилизирующих и жаропонижающих препаратов.

Местное лечение состоит в использовании обезболивающих препаратов, антисептических средств, протеолитических ферментов, противовирусных препаратов и кератопластических средств.

Грипп

Этиология: вызывается вирусами различных видов, содержащих РНК, кроме аденовирусов, в составе которых имеется ДНК.

Основные клинические проявления: гиперемия слизистой оболочки, усиление сосудистого рисунка, геморрагия, отечность, налет и десквамация эпителия на языке.

Мелкие пузырьки содержат экссудат, в последующем на их месте возникают эрозии, которые имеют ярко-красный цвет, резко болезненные при дотрагивании. Реже образуются крупные пузырьки до 2 см. При остром и тяжелом течении заболевания возникает серозный стоматит, характеризующимся наличием мелких геморрагических пятен на слизистой оболочке (рис. 112-114).

Диагноз: ставится на основании данных анамнеза, клинического и гистологического исследования.

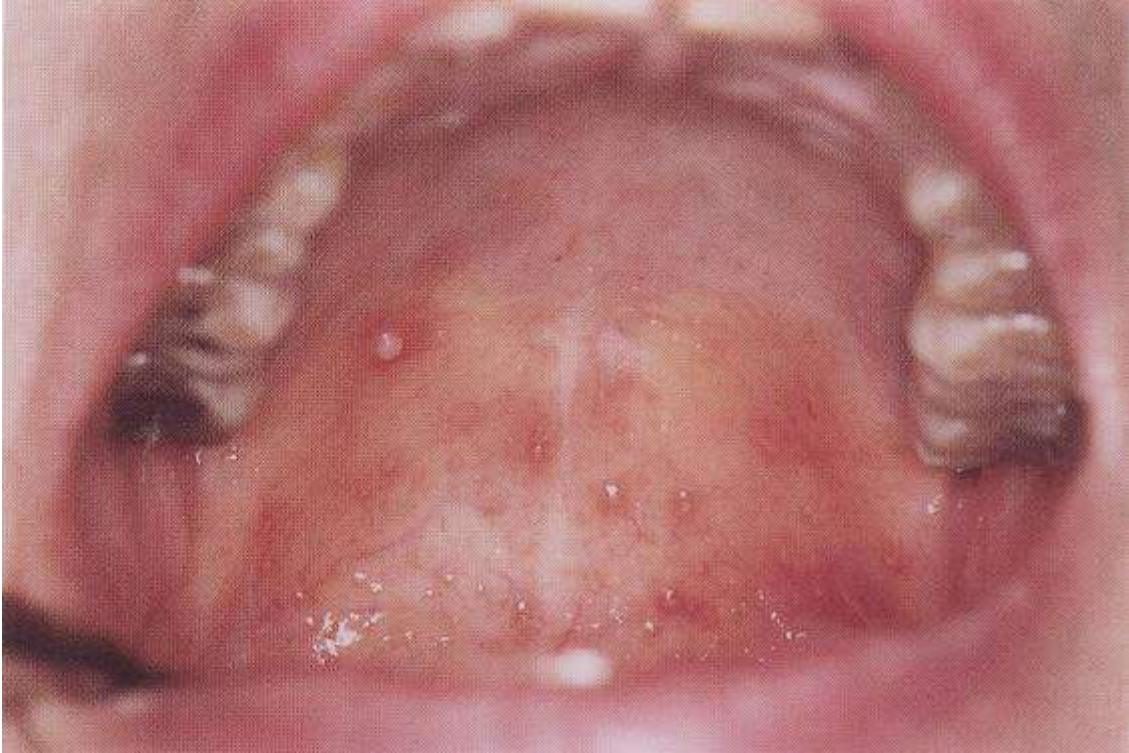


Рис. 112. Мелкие пузырьки на слизистой оболочке твердого неба при гриппе

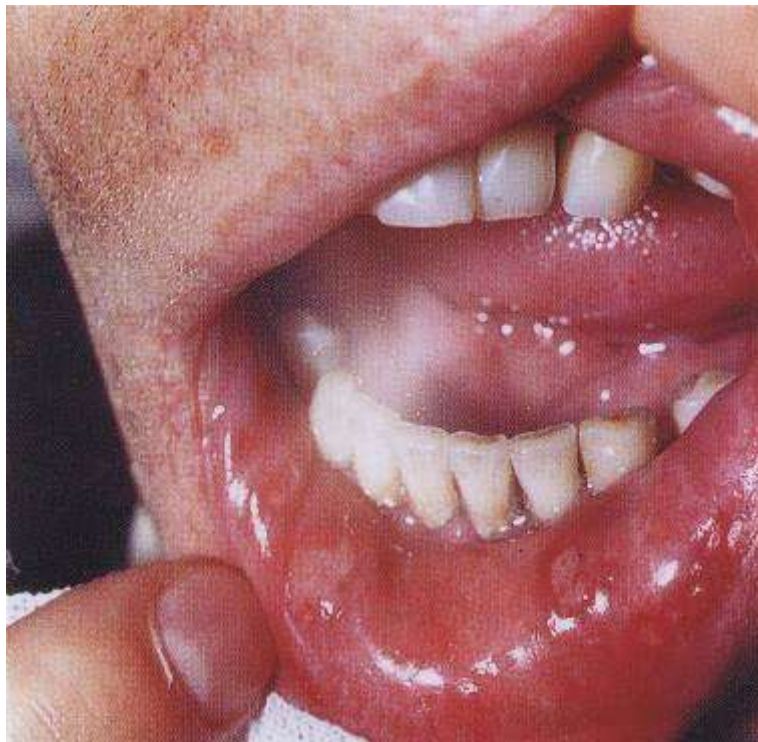

Рис. 113. Грипп, проявление острого герпетического стоматита

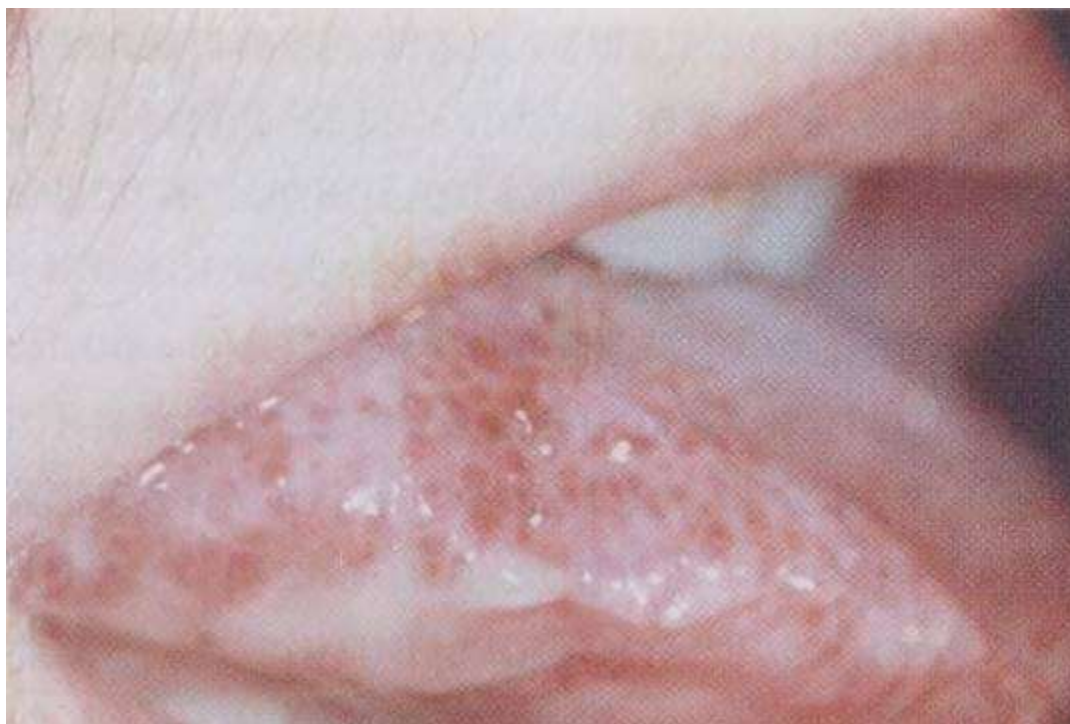

Рис. 114. Геморрагические пятна на слизистой оболочке боковой поверхности языка при гриппе

Дифференциальный диагноз: острый герпетический стоматит.

Лечение: проводится совместно с общими врачами. Местное лечение направлено на предупреждение вторичной инфекции (антисептическая обработка 0,05% хлоргексидин, 0,5% перекись водорода и др.).

Ящур

Этиология: возбудитель - фильтрующийся вирус. Человек заражается от больных животных при приеме молочных и мясных продуктов. Возможно также заражение при наличии повреждения кожи и слизистой оболочки воздушно-капельным путем.

Основные клинические проявления: поражаются слизистая оболочка и кожа. Для заболевания характерны: общая слабость, головная боль и боль в мышцах, повышение температуры тела.

В полости рта: жжение слизистой оболочки, обильная саливация. Через 1-2 дня слизистая оболочка гиперемированная и отечна, мелкие пузырьки в области десен, языка, неба, губ. На месте лопнувших пузырей - афтоподобные элементы.

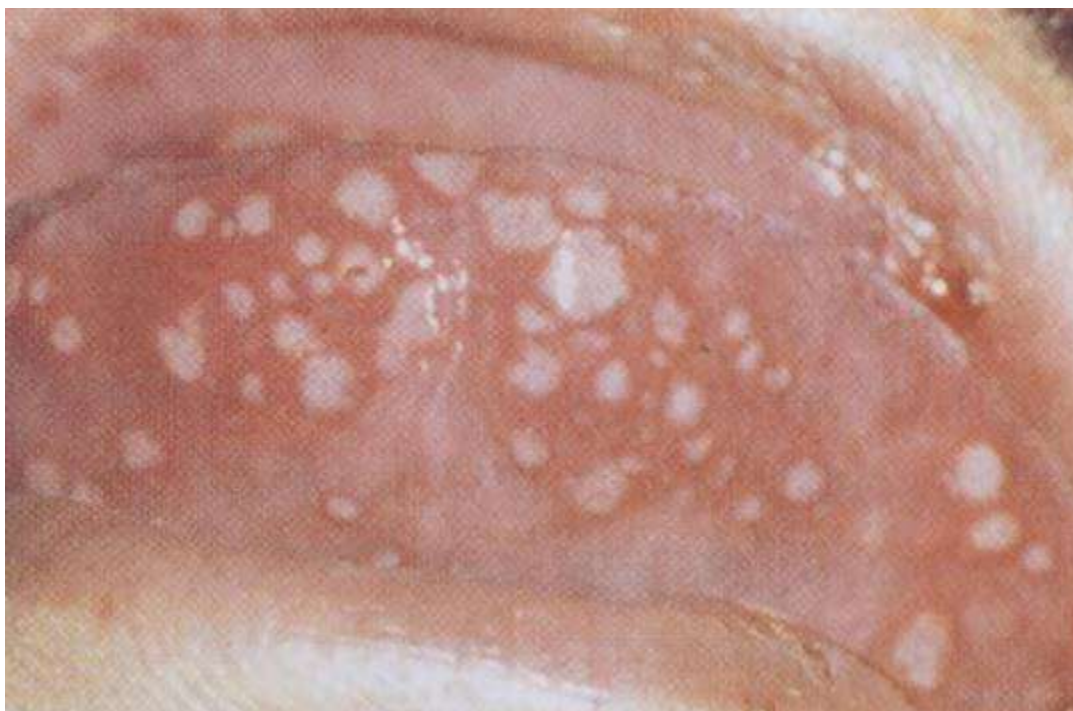


Рис. 115. Множественные пузырьки на гиперемированной слизистой оболочке вентральной поверхности языка при ящуре

Возможно поражение слизистой оболочки носа, глаз, половых органов.

Часто возникает параллельно поражение кожи у крыльев носа, оснований ногтей, подошв, в межпальцевых складках. Выздоровление наступает через 2-3 недели (рис. 115).

Диагноз: ставится на основании данных анамнеза и клинического исследования.

Дифференциальный диагноз: острый герпетический стоматит; лекарственная аллергия; многоформная экссудативная эритема; ветряная оспа.

Лечение: проводится в стационаре инфекционной больницы. Местное лечение направлено на предупреждение вторичной инфекции (антисептическая обработка 0,05% хлоргексидин, 0,5% перекись водорода и др.).

Ветряная оспа

Этиология: возбудитель фильтрующийся вирус.

Основные клинические проявления: острое начало, часто без продромальных явлений, повышение температуры тела и высыпания на коже (волосистая часть головы, туловище).

В полости рта одновременно высыпания - на языке, твердом небе, слизистой зева, на деснах и губах. Элемент поражения - пузырек, которые быстро лопаются и на слизистой оболочке рта появляются небольшие круглые эрозии серовато-розового цвета, напоминающие афты.

Высыпания при ветряной оспе появляются в несколько этапов с промежутками в 1-2 сут. в результате чего наблюдается ложный полиморфизм элементов. Каждое высыпание, как правило, сопровождается повышением температуры тела от 38°C и выше. На 3-4 сутки болезнь разрешается.

Диагноз: ставится на основании данных анамнеза и клинического обследования.

Дифференциальный диагноз: острый герпетический стоматит; натуральная оспа.

Лечение: проводит инфекционист. Местное лечение заключается в обезболивании элементов поражения в полости рта и антисептической обработке слабыми растворами антисептиков (0,05% хлоргексидин, 0,5% перекись водорода и др.).

Корь

Этиология: заражение фильтрующимся вирусом воздушно-капельным путем. Наиболее заразны больные в последние 2 дня инкубационного периода и впервые трое суток болезни.

Основные клинические проявления: характеризуется лихорадкой, общей интоксикацией, сыпью, поражением конъюнктивы и верхних отделов респираторного тракта.

В продромальном периоде на гиперемизированной слизистой оболочке щек в области моляров, реже – на слизистой оболочке десен или губ возникают беловато-желтые точки (подобно каплям извести, разбрызганным на фоне гиперемии) диаметром 1-2 мм., слегка выступающие над уровнем окружающих тканей, не сливающиеся между собой (симптом Филатова - Коплика). Пятна Филатова - Коплика исчезают на 3-4-е сутки одновременно с появлением коревой энантемы на коже. Перед этим или одновременно на слизистой мягкого неба возникает коревая энантема высыпания бледно-красных или ярко-красных пятен неправильной круглой или вытянутой формы.

Диагноз: ставится на основании данных анамнеза, клинического и бактериологического исследования.

Дифференциальный диагноз: кандидоз (молочница); острый герпетический стоматит; скарлатина.

Лечение: осуществляет инфекционист. Местное лечение направлено на предупреждение вторичной инфекции (антисептическая обработка 0,05% хлоргексидин, 0,5% перекись водорода и др.).

Инфекционный мононуклеоз

Этиология: большое значение придается вирусу Эпштейн - Барра, который относится к ДНК-содержащим лимфопротрофирующим вирусам семейства герпес - вирусов. Вирус распространяется лимфогенным и гематогенным путями. Источник инфекции больной человек и вирусоноситель.

Основные клинические проявления: характерны триада признаков: лихорадка, ангина, аденоспленомегалия. Входные ворота инфекции - зев и носоглотка. Болеют дети и люди молодого возраста, реже лица преклонного возраста.

Инкубационный период от 7-15 до 19 суток. Заболевание характеризуется изменением лимфатической ткани и сдвигом лейкоцитарной формулы влево и поражением слизистой оболочки полости рта. Заболевание начинается остро, с ухудшением общего состояния и повышения температуры тела.

Лимфатические узлы, особенно шейные, увеличены, подвижны, безболезненны. Всегда имеется воспаление лимфоидной ткани миндалин, гиперемия.

На разных стадиях заболевания развивается ангина, которая имеет стойкое течение и не поддается антибиотикотерапии. На 3-4 сутки заболевания на границе твердого и мягкого неба появляются петехии. В зависимости от тяжести течения в полости рта определяется катаральный герпетический или язвенно-некротический стоматит с петехиальными кровоизлияниями на слизистой оболочке (рис. 116).

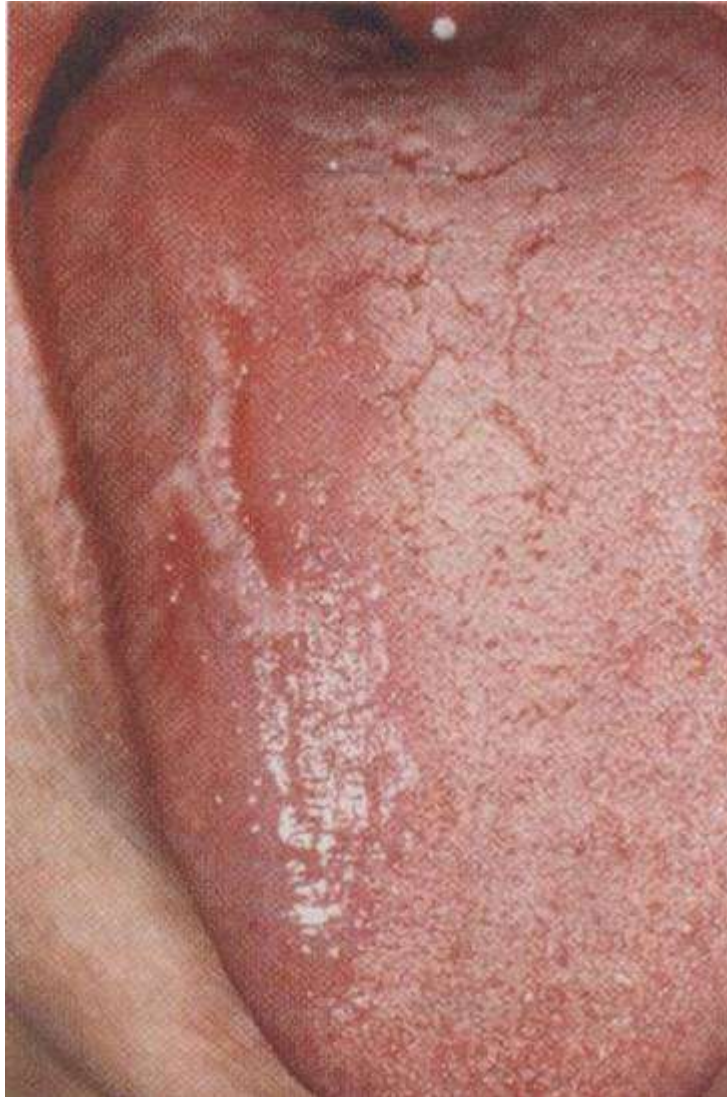

Рис. 116. Петехии на покрытой желтовато-белым налетом дорсальной поверхности языка при инфекционном мононуклеозе

Язык покрыт серовато-белым налетом, выражена гиперплазия грибовидных сосочков и язычной миндалины. Лицо отечно, носовое дыхание затруднено, возможны носовые кровотечения. Часто увеличивается селезенка и могут наблюдаться менингеальные симптомы. Анализ крови выявляет лейкоцитоз, в сыворотке крови - увеличенное число эритроцитов. Временно может быть положительная реакция Вассермана.

Диагноз: устанавливается на данных анамнеза, клинического обследования и данных гемограммы.

Дифференциальная диагностика: дифтерия, агранулоцитоз, лейкоз.

Лечение: проводится в стационаре инфекционной больницы. Местное лечение направлено на предупреждение вторичной инфекции (антисептическая обработка 0,05% хлоргексидин, 0,5% перекись водорода и др.).

СПИД

Этиология: синдром приобретенного иммунодефицита вызывается вирусом из семейства ретровирусов подсемейства лентивирусов - вирус иммунодефицита человека.

При ВИЧ - инфекции избирательно поражаются Т-системы иммунитета. Инфицирование происходит при половом контакте, переливании крови или ее продуктов, а также внутриутробно. Поражение полости рта у ВИЧ - инфицированных больных рассматриваются как ранние клинические проявления, а также являются показателем развития заболевания.

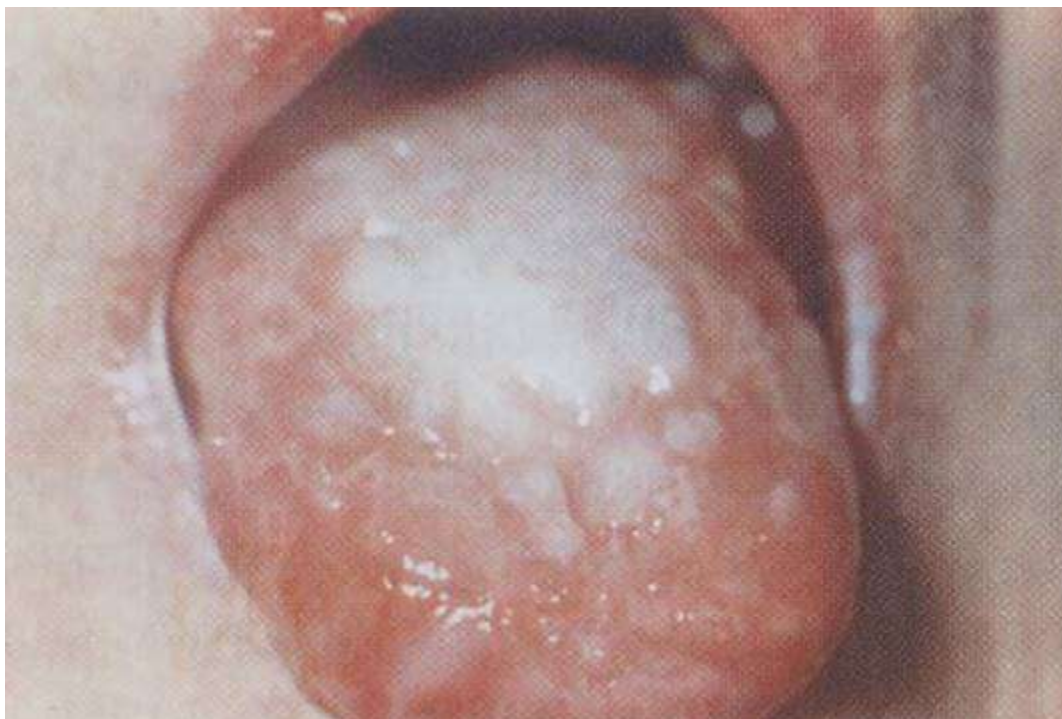

Рис. 117. Герпетический глоссит при ВИЧ-инфекции

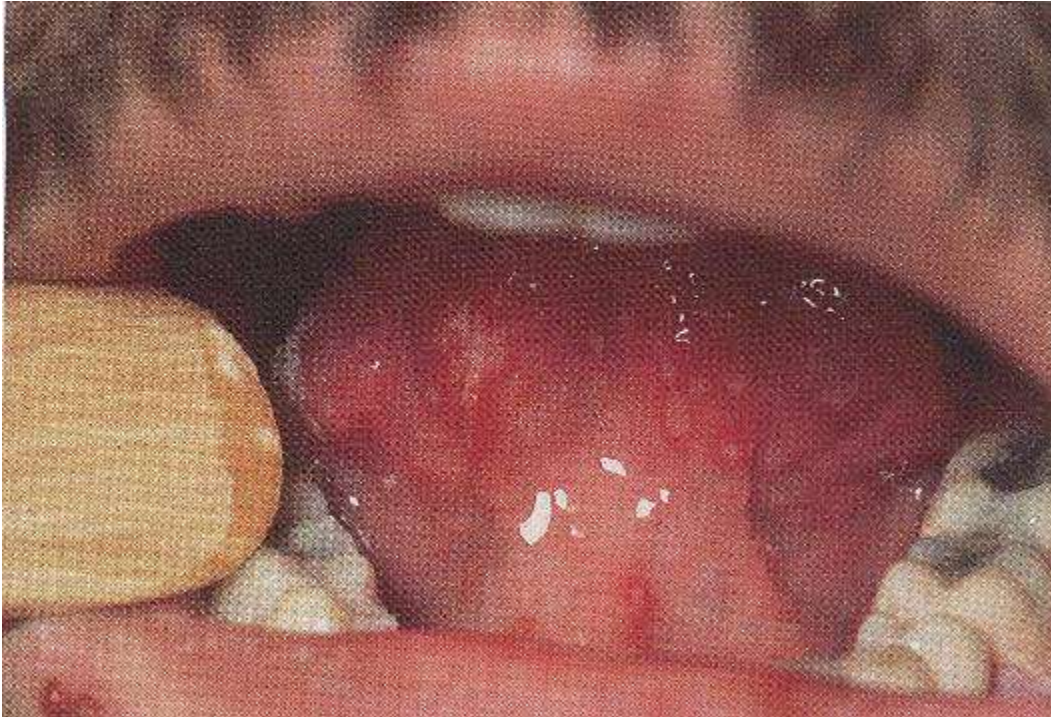


Рис. 118. Герпетический стоматит при СПИДе

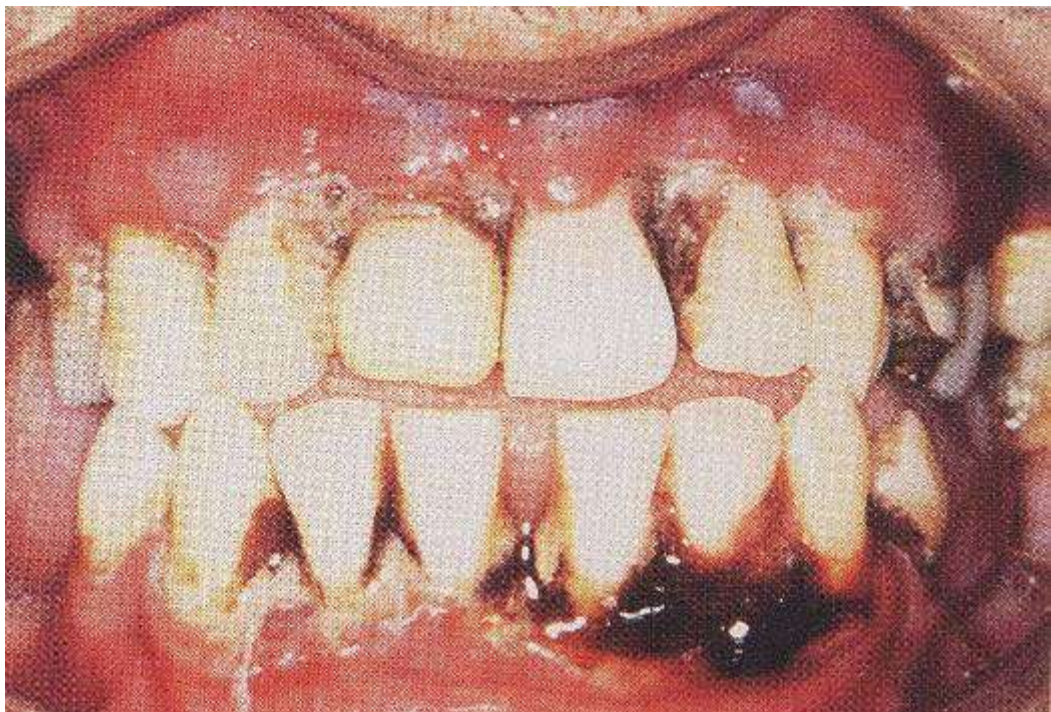


Рис. 119. Язвенно-некротический гингивит при ВИЧ

Поражения при ВИЧ - инфекции недостаточно специфичны и многие из них наблюдаются и при отсутствии инфицирования, поэтому их необходимо соответствовать с данными анамнеза, результатами клинического и лабораторного исследования. Предложено различать три группы проявлений на основе степени вероятной связи с ВИЧ-инфекцией.

Первая группа - поражения СОПР, тесно связанные с ВИЧ. Вторая группа - поражения менее тесно связанные с ВИЧ - инфекцией. Третья группа - поражения, возможно связанные с ВИЧ - инфекцией.

Поражения полости рта, как правило, возникают вследствие подавления клеточного иммунитета при ВИЧ - инфицировании и этиологически их подразделяют на пять основных групп:

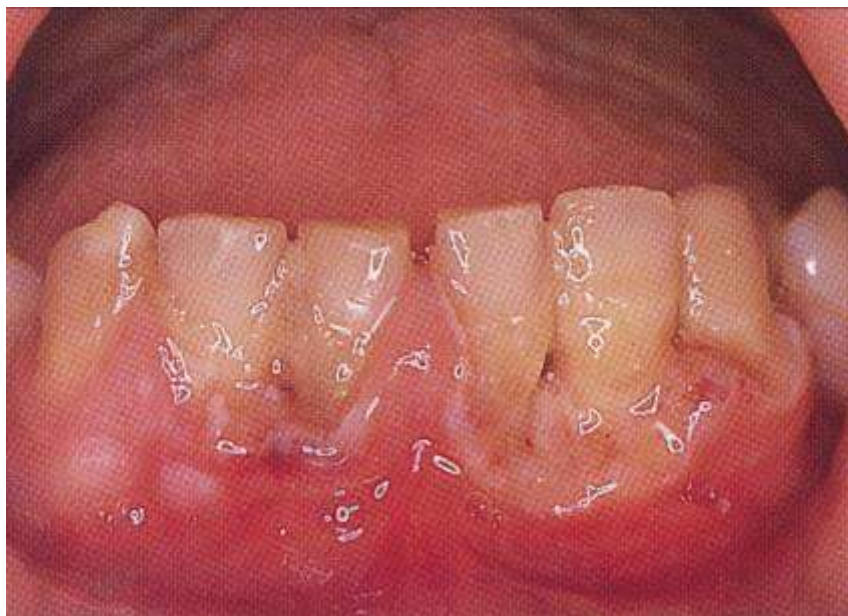

Рис. 120. Язвенно-некротический гингиво-стоматит при СПИДе.

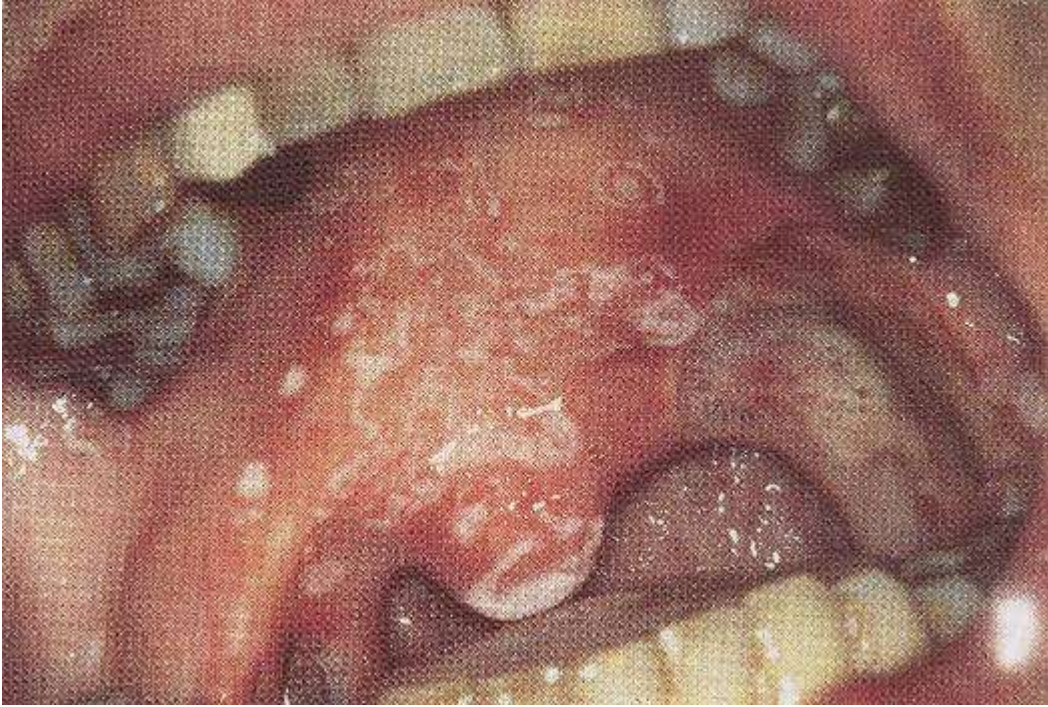

Рис. 121. Псевдомембранозный кандидоз слизистой оболочки при СПИ-
Де.

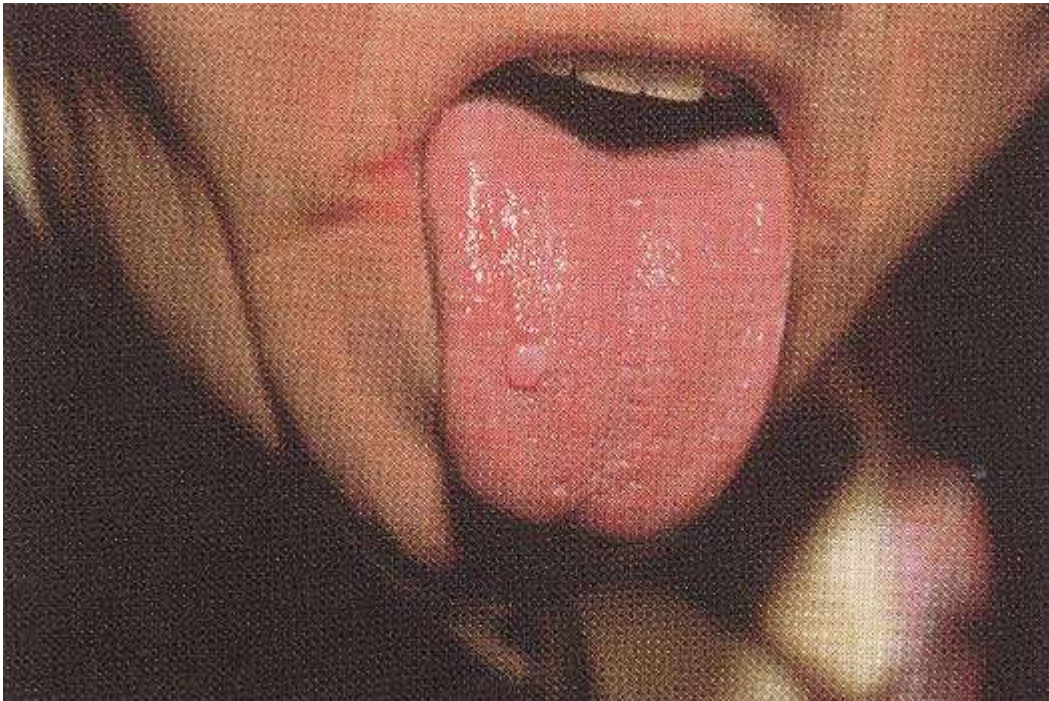


Рис. 122. Кондилома на дорсальной поверхности языка при ВИЧ-инфекции

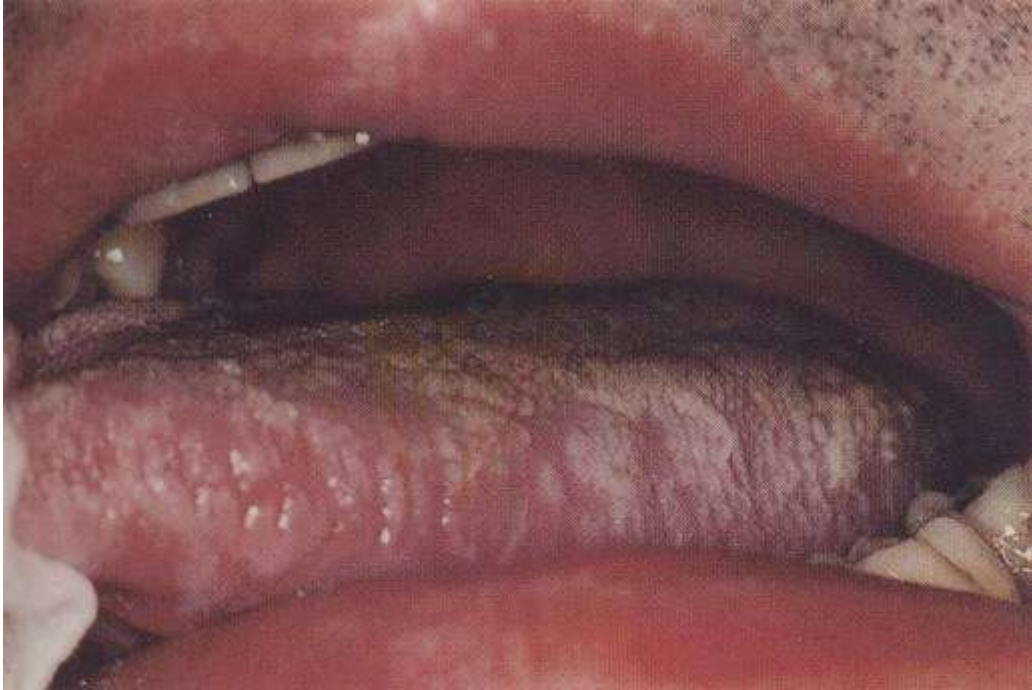

Рис. 123. Волосатая лейкоплакия при СПИДе

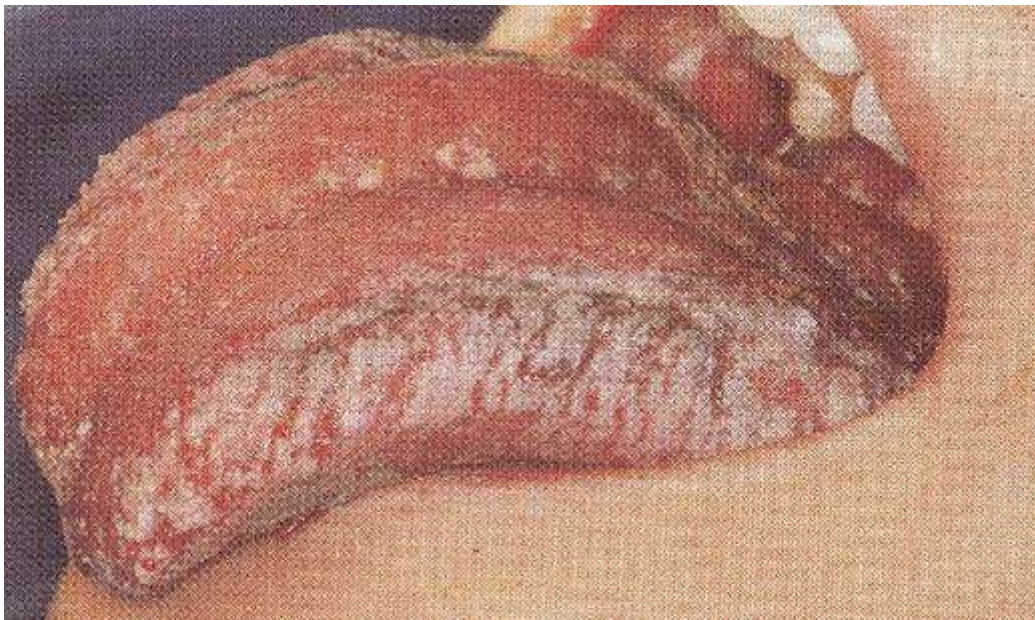


Рис. 124. Волосатая лейкоплакия боковой поверхности языка при СПИДе

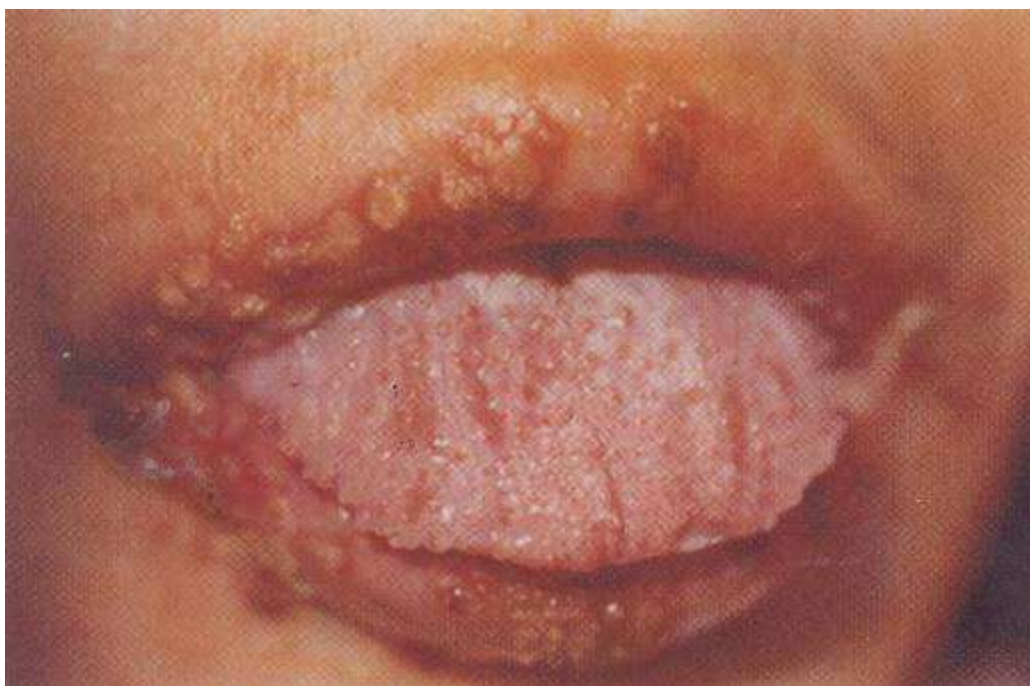

Рис. 125. Герпетиформная саркома Капоши при СПИДе

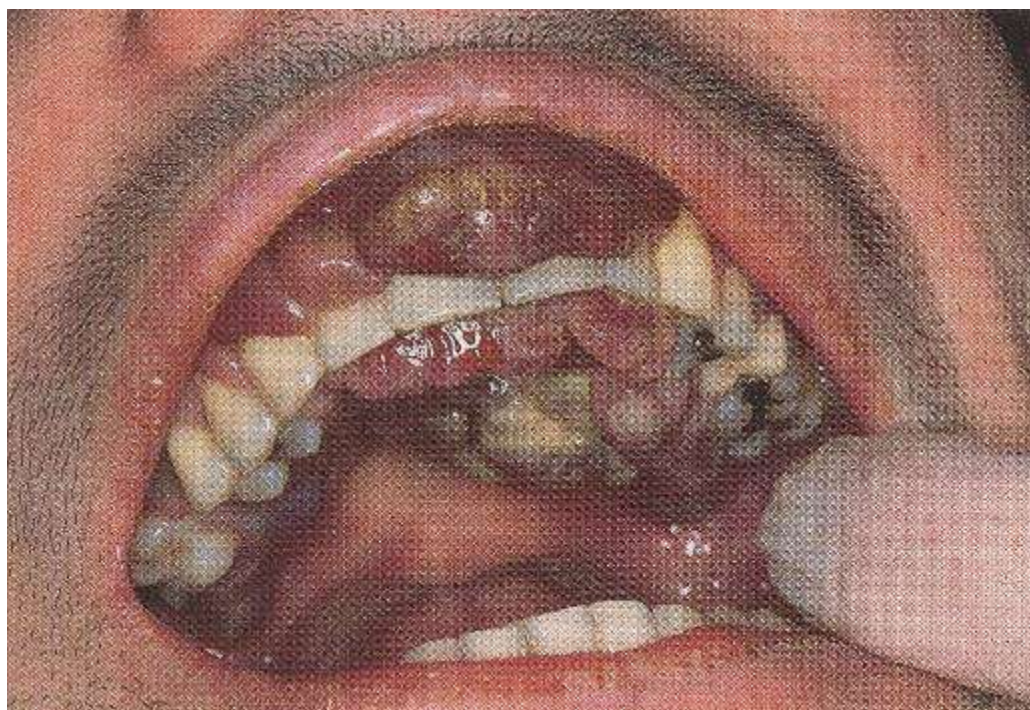


Рис. 126. Саркома Капоши, язвенные новообразования (тяжелая форма)

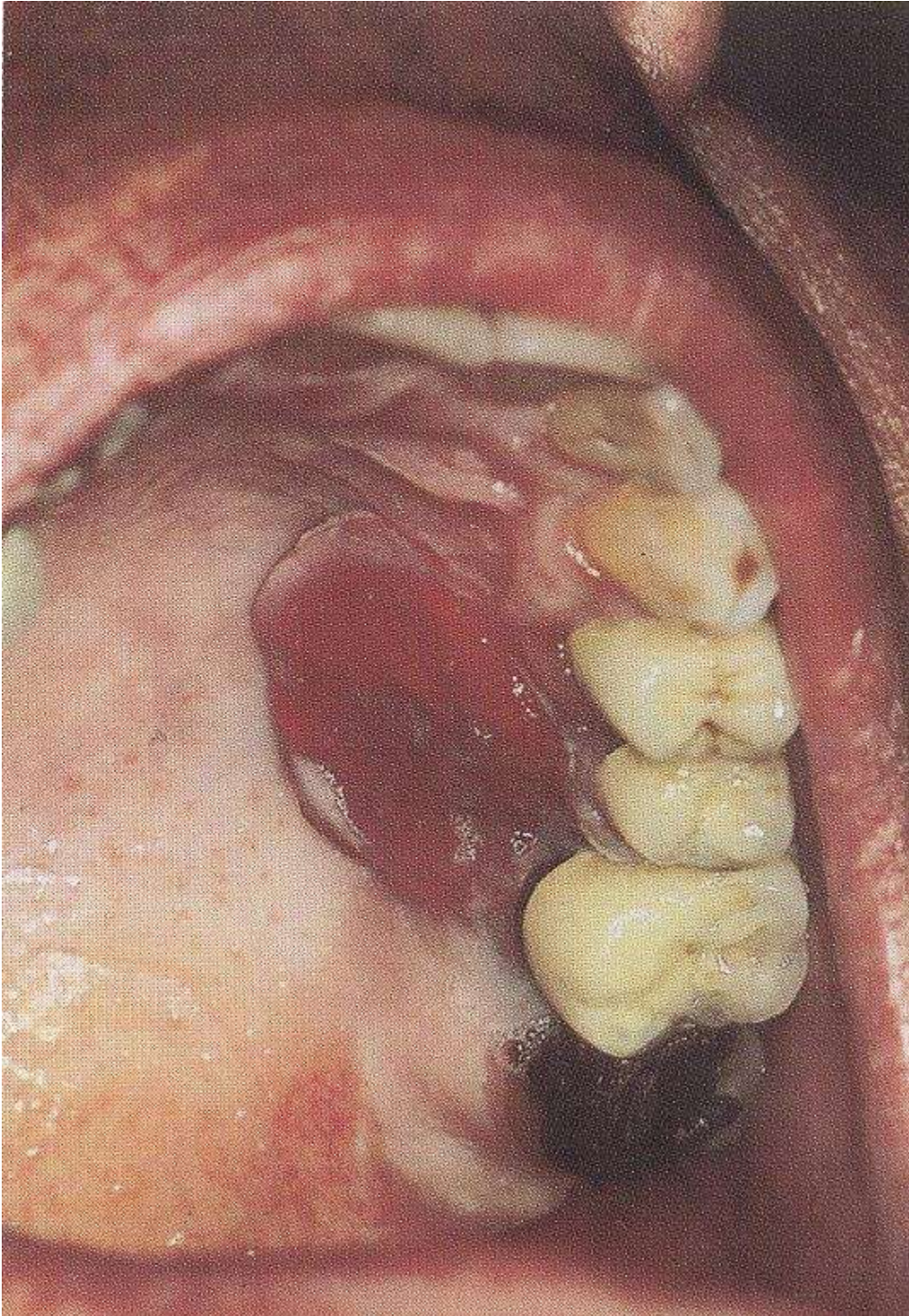


Рис. 127. Узелковая форма болезни Капоши

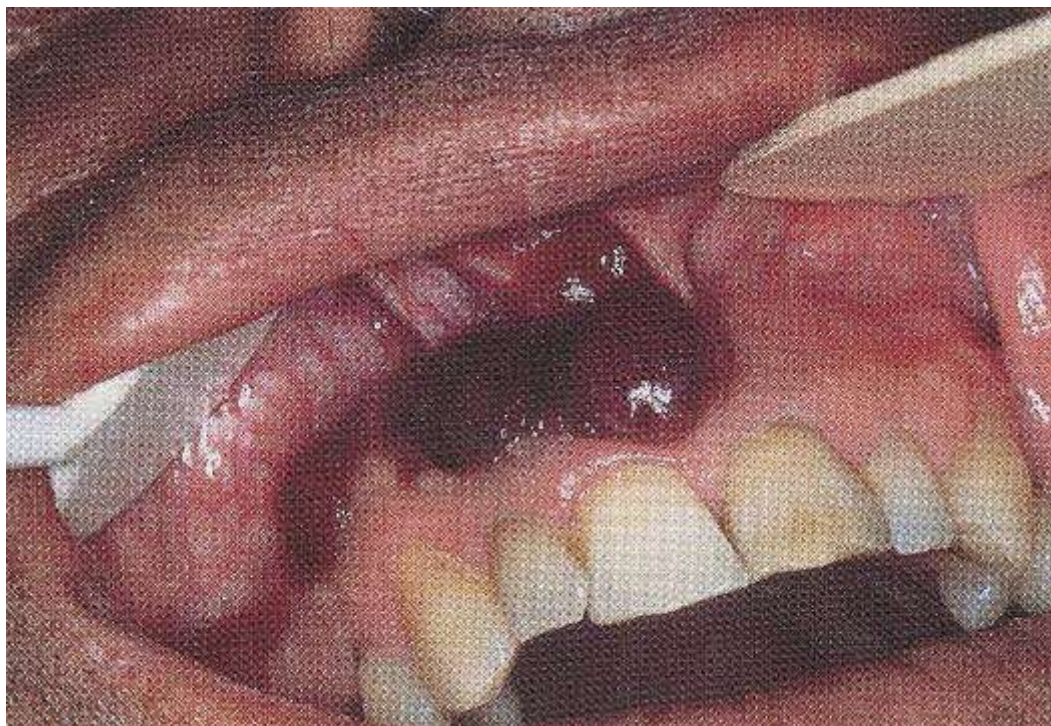

Рис. 128. Саркома Капоши при ВИЧ

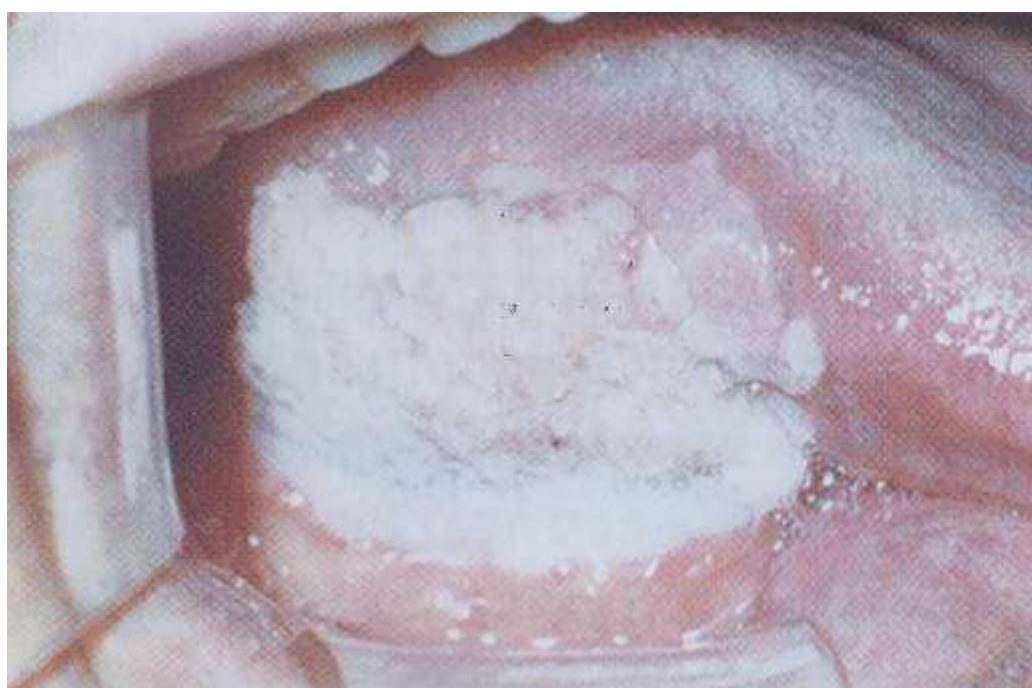

Рис. 129. Ороговевающий плоскоклеточный рак при ВИЧ

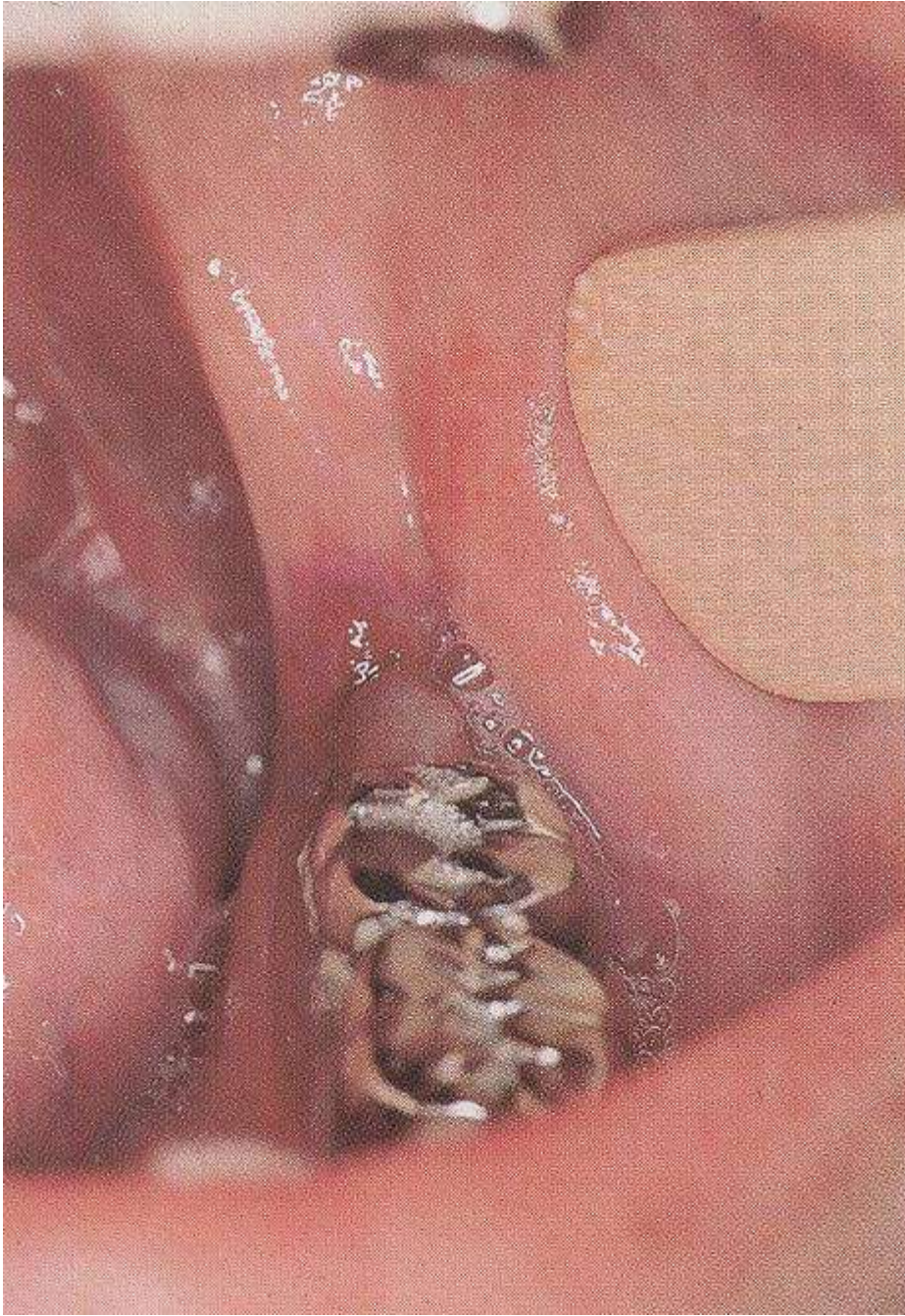


Рис. 130. Саркома Капоши при СПИДе с локализацией в ретромолярной области

1. Инфекции (бактериальные, вирусные и грибковые).
2. Новообразования.
3. Реакции на лекарственные препараты.
4. Неврологические проявления.
5. Поражения неизвестной этиологии.

Наиболее встречающиеся поражения слизистой оболочки рта приведены на рисунках (рис.117- 130).

БАКТЕРИАЛЬНЫЕ ИНФЕКЦИИ

Скарлатина

Этиология: возбудителем заболевания является гемолитический стрептококк группы А. Основной путь заражения воздушно-капельный.

Основные клинические проявления: характеризуется лихорадкой, интоксикацией, явлениями острого тонзиллита и обильной точечной сыпью.

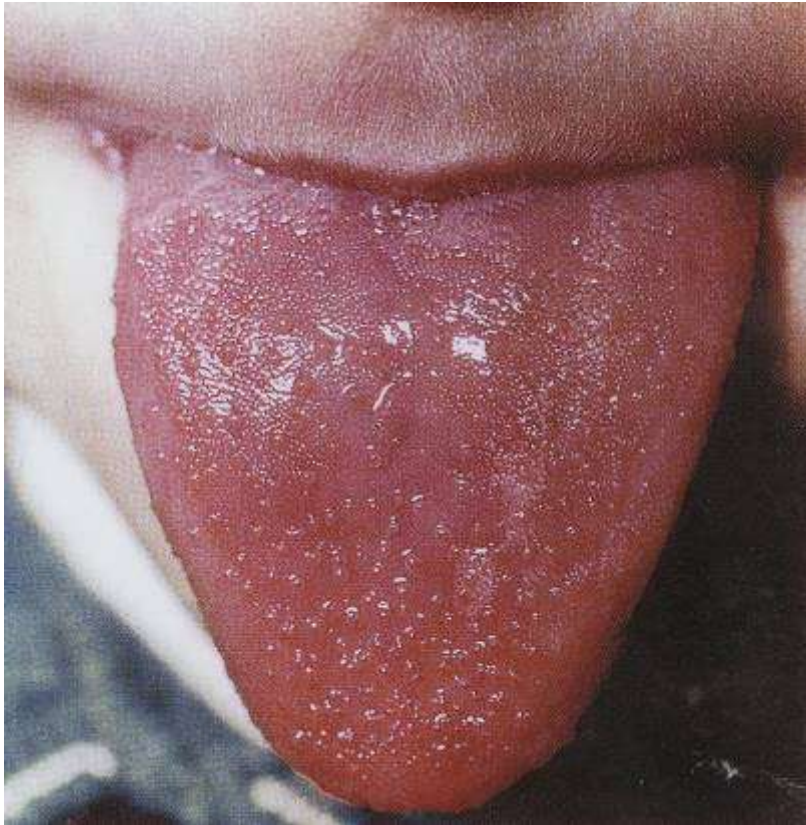


Рис. 131. "Малиновый язык" при скарлатине.

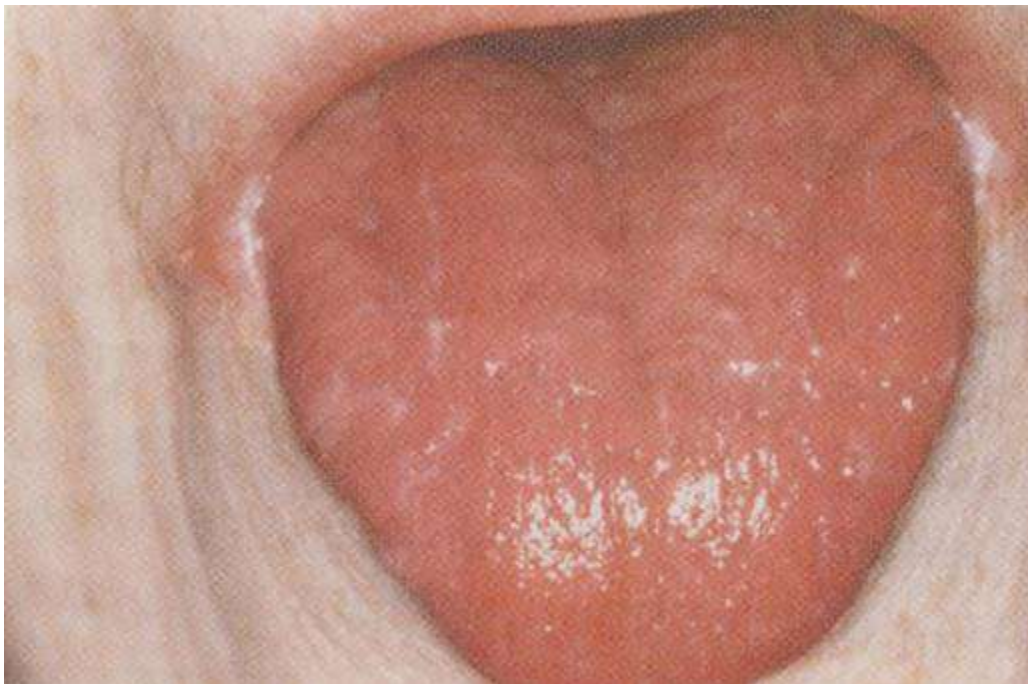


Рис. 132. Язык при скарлатине.

За сутки до кожных высыпаний развивается диффузный катаральный стоматит на фоне выраженного лимфоадентина подчелюстных лимфатических узлов.

На слизистой оболочке миндалин, корне языка, мягком небе и на дужках расположены ярко красные точки (петехии). Могут образовываться участки некроза.

Характерным являются изменения на слизистой оболочке языка: бело-серый налет, отечность (по краям отпечатки зубов). Начиная с 3, или 5-6 дня налет исчезает и спинка языка становится интенсивно красной, сухой блестящей. Резко гиперемированы грибовидные сосочки с четкими контурами, напоминающие ярко-красные зерна малины ("малиновый язык") (рис. 131,132).

Диагноз: ставится на основании анамнеза, клинических и лабораторных данных.

Дифференциальная диагностика: дифтерия, корь, ангина, заболевания крови.

Язвенно-некротический стоматит Венсана.

Этиология: язвенно-некротический стоматит Венсана вызывается симбиозом веретенообразной палочки и спирохеты Венсана, которые являются представителями резидентной микрофлоры полости рта. При неудовлетворительной гигиене полости рта, в несанированной полости рта, при пародонтите количество фузобактерий и спирохет увеличивается. Развитию язвенно-некротического стоматита Венсана способствует снижение сопротивляемости организма.

Основные клинические проявления: болеют преимущественно лица молодого возраста (17 - 30 лет), в основном мужчины в осенне-весенний период.

Клинически различают острое и хроническое течение язвенно-некротического стоматита Венсана, а по тяжести - легкую, среднюю и тяжелую его форму.

Язвенно-некротический стоматит Венсана начинается остро с повышения температуры тела до 37,5-38°C и увеличения регионарных лимфатических узлов, которые болезненны при пальпации, подвижны. Больных беспокоит общее недомогание, болезненность слизистой оболочки рта, усиливающаяся при приеме пищи, разговоре, кровоточивость десен, гиперсаливация, гнилостный запах изо рта.

Вначале заболевания слизистая оболочка десен отечная, гиперемированная, болезненная, кровоточивая при дотрагивании. Эпителий маргинальной десны и межзубных сосочков некротизирован. В результате десневой край выглядит как бы обрезанным, с неровными зазубринами, поверхность его покрыта легко снимающимся серовато-желтым налетом. Некроз может распространяться на слизистую оболочку щеки и ретромолярную область. Через 2-3 недели после начала язвенно-некротического стоматита обычно наступает разрешение процесса с эпителизацией язвенных поверхностей (рис. 133, 134).

В редких случаях, когда не проводится лечение или оно неэффективно, развивается хроническая форма язвенно-некротического стоматита Венсана, при которой общие симптомы отсутствуют.

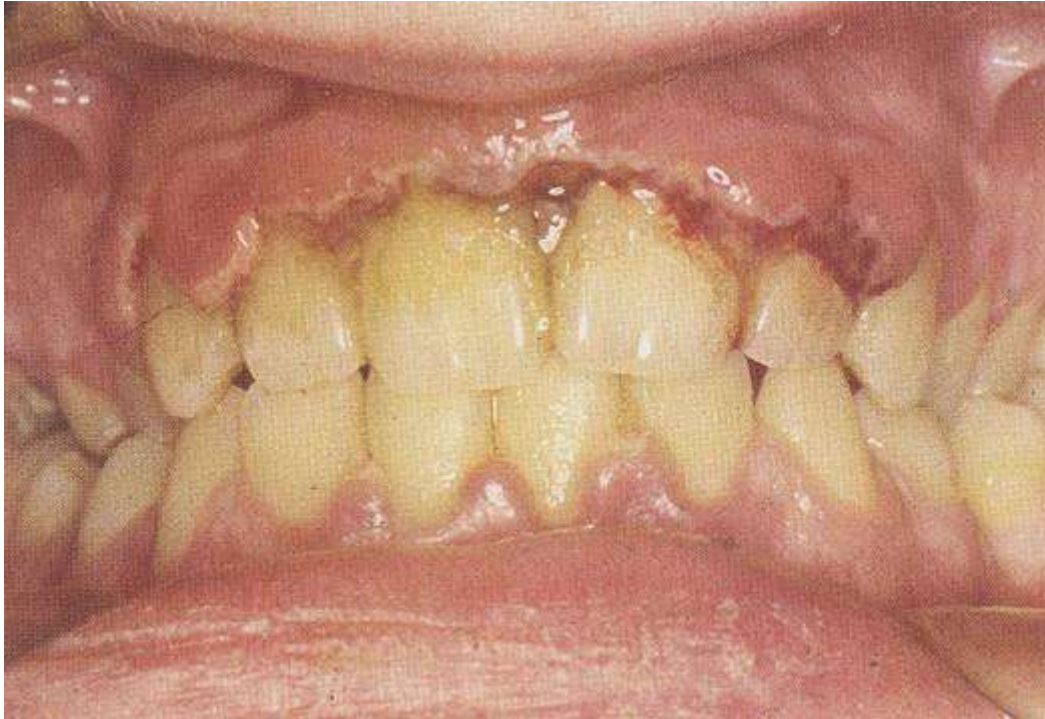


Рис. 133. Острый язвенно-некротический гингивит Венсана

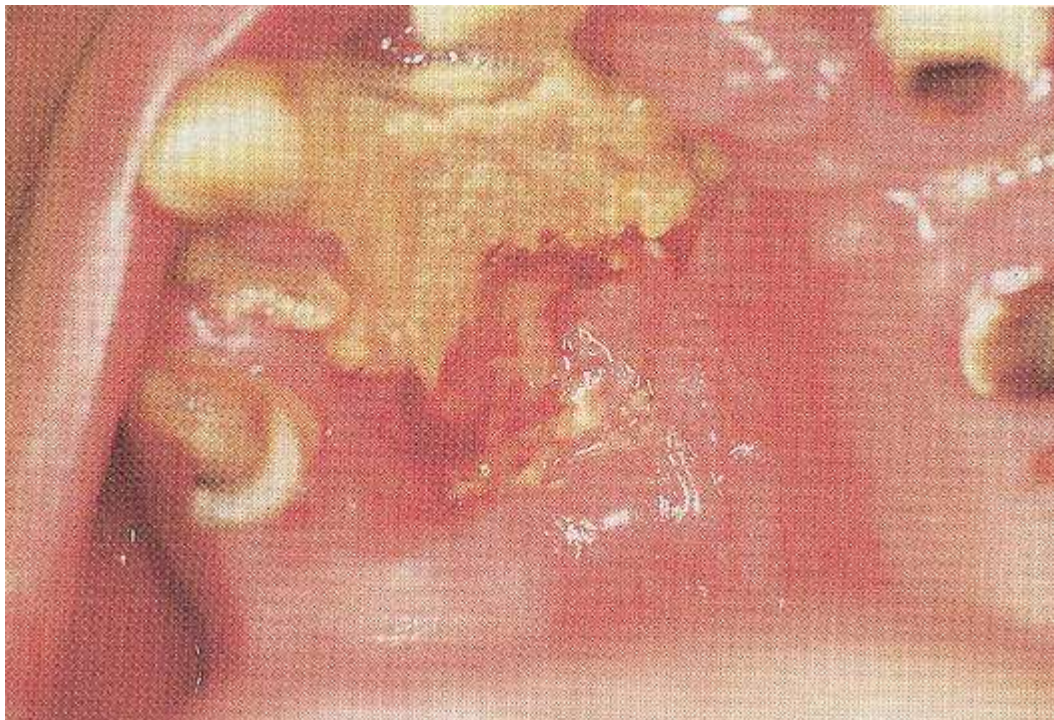


Рис. 134. Острый язвенно-некротический стоматит Венсана

Больные предъявляют жалобы на кровоточивость и болезненность десен, а также неприятный запах изо рта.

В полости рта: слизистая оболочка десны застойно-гиперемированная, отечная, изъязвленный край ее нередко уплотнен, костная ткань обнаженная.

Регионарные лимфатические уплотнены, слегка болезненны. (рис. 135).

Диагноз: ставят на основании характерной клинической картины и обнаружения в соскобе с поверхности язв обилия веретенообразных фузобактерий и спирохет.

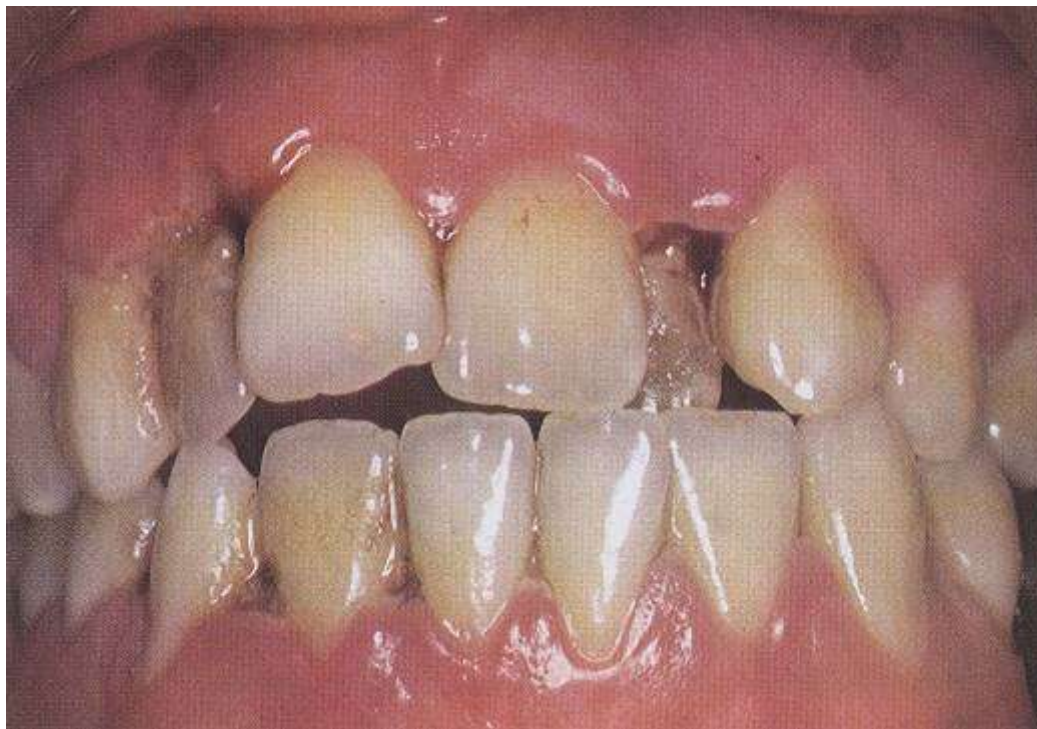


Рис. 135. Хронический язвенно-некротический гингивит Венсана

Дифференциальная диагностика: язвенные поражения при заболеваниях крови; инфекционный мононуклеоз; аллергический стоматит; ртутная интоксикация; специфические инфекции; злокачественные опухоли.

Лечение: обязательна санация рта (устранение травматических факторов, профессиональная гигиена и др.) в период выздоровления, местное и общее лечение.

Местное лечение включает аппликационное обезболивание, очищение поверхности от некротического налета спомощью аппликаций протеолитических ферментов; антибактериальную терапию растворами антисептиков (0,05% хлоргексидин, 1% перекись водорода и др.) и аппликациями метронидазола. С момента появления эпителизации назначают кератопластические препараты.

Общее лечение включает антибактериальную терапию (метронидазол внутрь), антигистаминную терапию (тавегил, супрастин и др.), витаминотерапию (витамин С).

Гранулематоз Вегенера

Этиология: системный некротический гранулематозный артериит, характеризующийся некротическим распадом слизистой оболочки верхних дыхательных путей и одновременно поражающий легкие, почки, кожу и другие органы.

Заболевание возникает вследствие иммунных нарушений, которые приводит к гиперергической сосудистой реакции, нарушению антибактериальной защиты.

Основные клинические проявления: элементами поражения в полости рта являются гранулематозные разрастания.

Они характеризуются бугристой поверхностью, плотной консистенцией, застойно-красным цветом, быстро распадаются с образованием язв, не имеющих тенденции к заживлению (рис. 136).

Летальный исход наблюдается через несколько недель или месяцев после развития кахексии и почечной недостаточности.

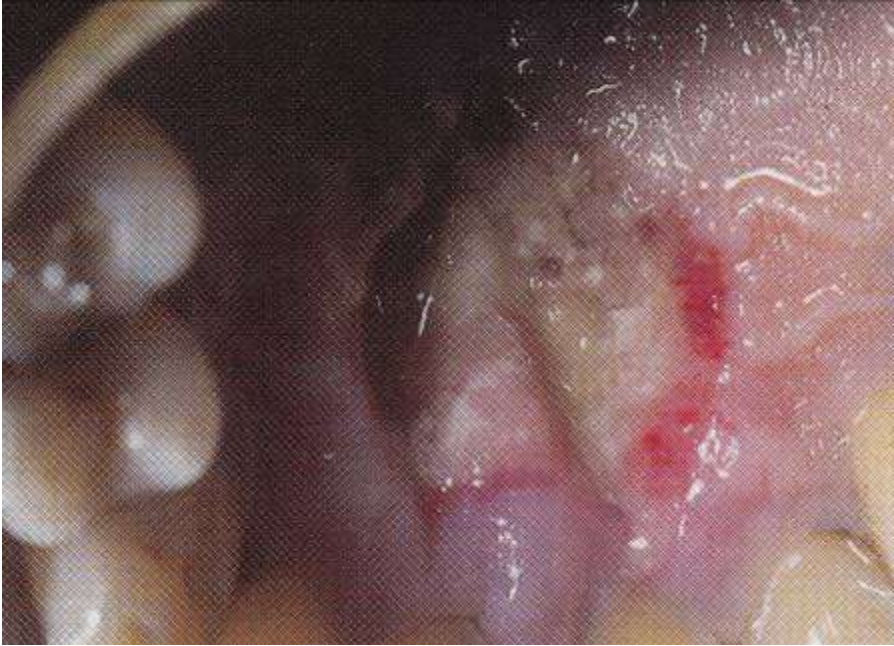


Рис. 136. Гранулез Вегенера. Язвенные поражения слизистой оболочки твердого неба

Диагноз: ставится на основании анамнеза и клинических данных.

Дифференциальная диагностика: системные васкулиты (узелковый периартериит, красная волчанка); болезнь Шенлейна -Геноха; синдром Стивенса-Джонсона; гангренозная пиодермия; ретикулосаркома.

Шанкриформная пиодермия.

Относится к группе смешанных хронических пиодермий, в развитии которых играют роль золотистый стафилококк и стрептококк.

Основные клинические проявления: характеризуется возникновением на щеке, губе или языке пузыря, иногда пустулы, которая быстро вскрывается и превращается в язву, локализованную на отечном, уплотненном основании.

Основные клинические проявления: характеризуется возникновением на щеке, губе или языке язвы, локализованной на отечном, уплотненном основании.

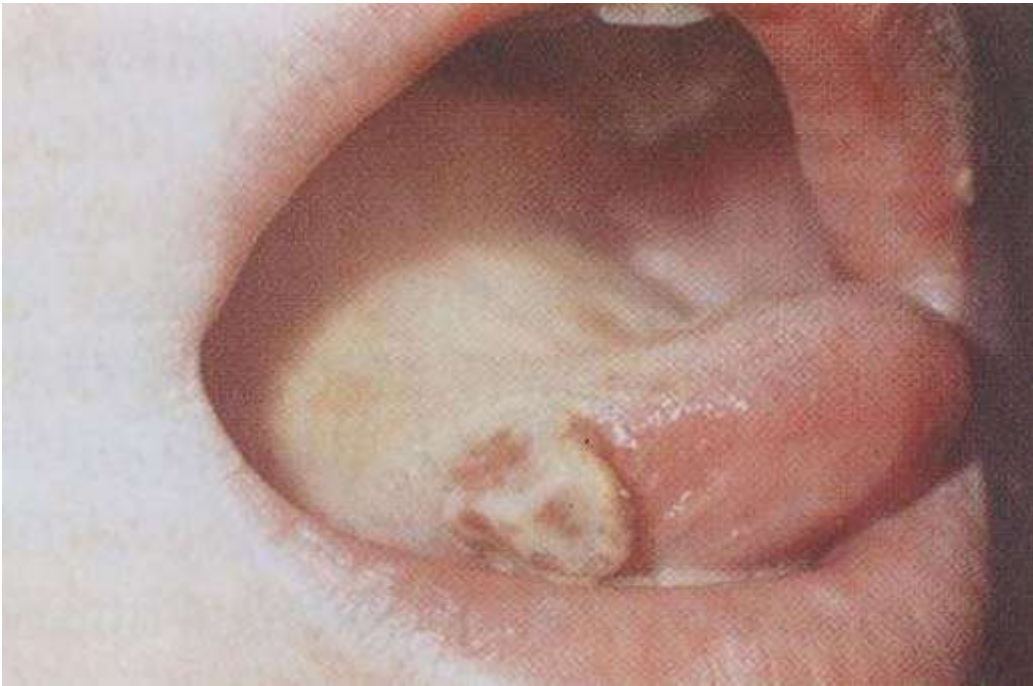


Рис. 137. Шанкриформная пиодермия

Дно язвы розовое, покрыто налетом. Язва болезненна при пальпации (рис. 137).

Регионарные лимфатические узлы увеличены незначительно, плотные, подвижные, малоблезненные.

Диагноз: ставится на основании анамнеза и клинических данных.

Дифференциальная диагностика: с первичным сифилисом.

Лечение: заключается в санации полости рта и применении местных антисептических и антибактериальных полосканий и мазей (фурацилин, 5-10% хлорамфеникол и др.). После исключения сифилиса назначают антибиотики широкого спектра действия.

Пиогенная гранулема

Опухолевидное воспалительное сосудистое образование кожи или десны.

Этиология: микротравма и внедрение инфекции (золотистый стрептококк).

Основные клинические проявления: единичное мягкое образование грибовидной формы на ножке, синюшно-красного цвета, легко кровоточит и изъязвляется. Локализуется на десне, красной кайме и слизистой оболочке губ, реже на других участках (рис.138).

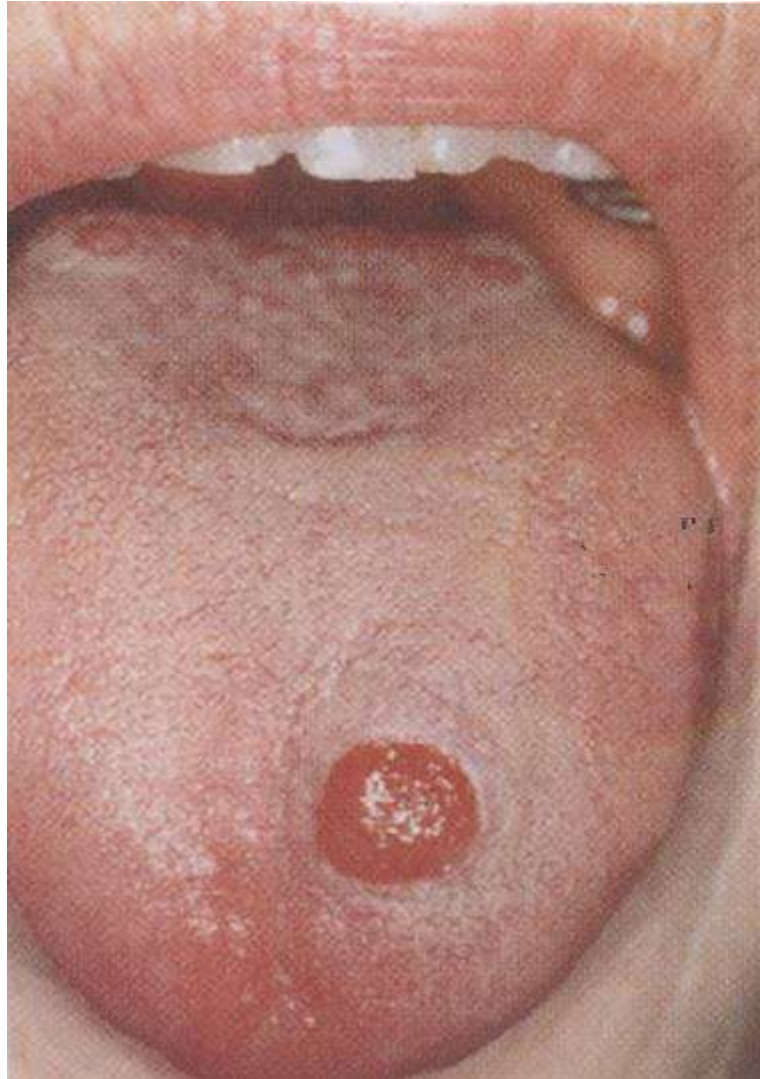


Рис. 138. Пиогенная гранулема языка

Диагноз ставят на основании клинических, гистологических данных.
Лечение: хирургическое.

Туберкулез

Этиология: микробактерии туберкулеза (палочка Коха).

Основные клинические проявления: спустя 8-30 дней на месте внедрения микобактерий туберкулеза возникают люпомы - типичные туберкулезные бугорки, после распада которых образуется небольшая язва, постепенно увеличивающаяся. Края язвы мягкие, неровные, имеют подрытый вид, выстланы ярко-красными или желто-красными папилломатозными, напоминающими малину разрастаниями, покрыты желтоватым налетом, легко кровоточащими (рис. 139,140).

Иногда туберкулез полости рта может быть единственным проявлением бессимптомного туберкулеза. Частые ранние признаки - субфебрильная температура, недомогание, ночная потливость, боль в груди, кровохарканье, анорексия, кашель.

Диагноз: клинический диагноз необходимо подтвердить лабораторными исследованиями: биопсией и гистологическим исследованием поражений полости рта; рентгенологическим исследованием грудной клетки; выявлением микобактерий или

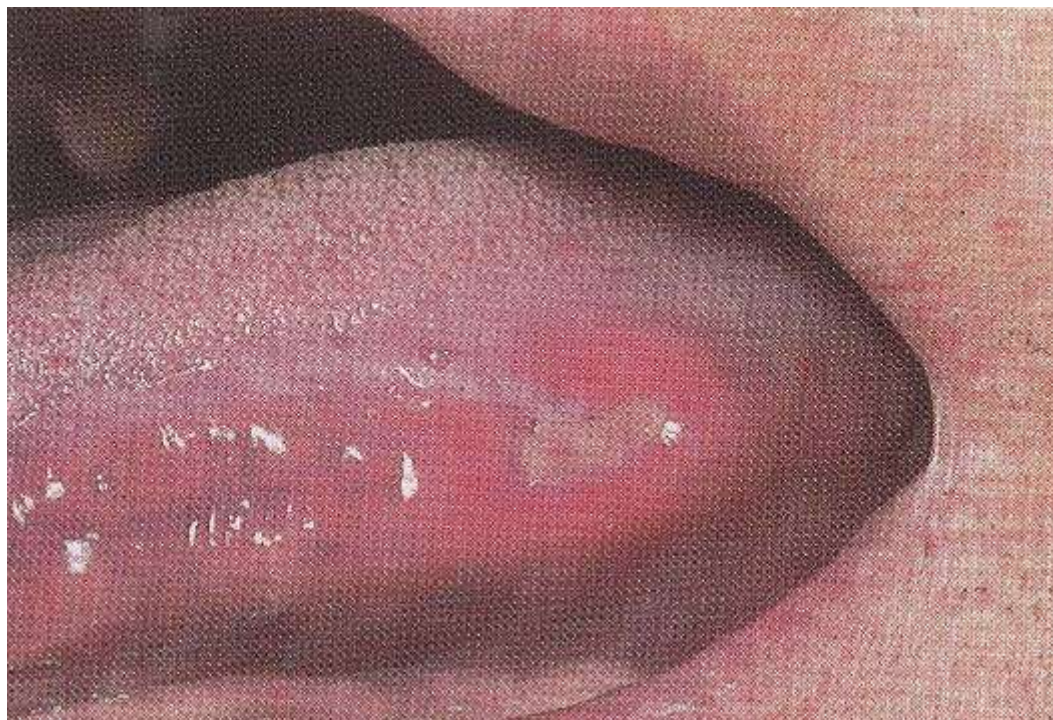


Рис. 139. Туберкулезная язва

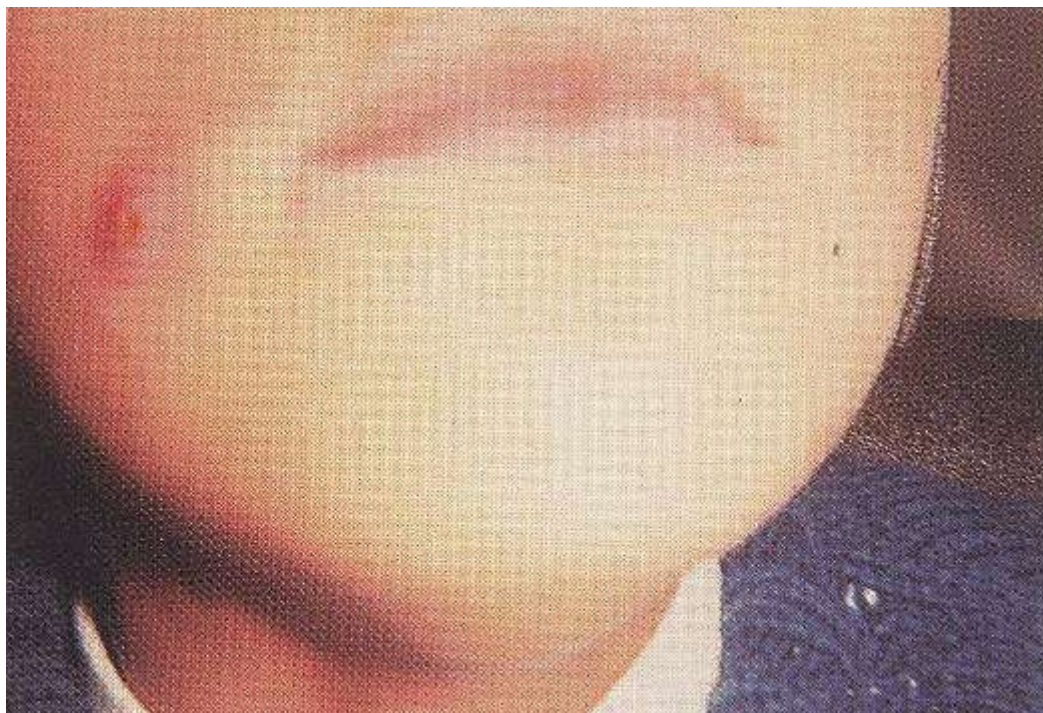


Рис. 140. Туберкулезный свищ на щеке: скрофулодерма

посевом инфицированной мокроты; туберкулиновыми пробами (Пирке, Манту).

Дифференциальный диагноз: первичный и вторичный сифилис; травматическая и трофическая язва; плоскоклеточный рак; гранулематоз Вегенера.

Лечение: проводит фтизиатр в условиях противотуберкулезного стационара. Местное лечение заключается в назначении обезболивающих, антисептических средств.

Сифилис

Этиология: общее инфекционное заболевание, вызываемое бледной трепонемой, имеющее хроническое рецидивирующее течение. Оно поражает все органы и системы, передается преимущественно половым путем, возможно трансплацентарное инфицирование.

Основные клинические проявления: течение сифилиса характеризуется рядом особенностей: волнообразной сменой периодов проявлений и скрыто протекающих фаз заболевания, постепенным и последовательным изменением характера поражений органов и тканей от слабовыраженных воспалительных явлений до образования глубоких гранулем.

В течение сифилиса различают четыре периода: инкубационный, первичный, вторичный и третичный. Инкубационный период сифилиса длится в среднем 21-40 дней.

При сопутствующих инфекциях, передаваемых половым путем и лечении малыми дозами антибиотиков в связи с интеркуррентными заболеваниями, инкубационный период может удлиняться до 3-5 месяцев.

К укорочению инкубационного периода приводит наличие биполярных твердых шанкров, т.е. шанкров, расположенных на значительном расстоянии друг от друга (например, на половых органах и слизистой полости рта), суперинфекция в инкубационный период, которая проявляется множественными твердыми шанкрами, последовательно возникающими друг за другом, хронические заболевания, инфекции, интоксикации, снижающие общую реактивность организма

Первичный период сифилиса начинается с возникновения на месте поражения первичной сифиломы или твердого шанкра. Этот период длится в среднем 6 недель. Твердый шанкр представлен эрозией или язвой.

Локализация твердого шанкра в полости рта может быть на красной кайме губ, языке, реже на слизистой оболочке щек, твердого и мягкого неба (рис. 141-143).

. Основными клиническими признаками типичной первичной сифиломы являются:

- 1. Количество** - чаще всего твердый шанкр единичный.
- 2. Величина** - до 1 см в диаметре.

3. Очертания - геометрически правильные: овальные или округлые, “сифилис любит геометрию”.

4. Форма – блюдцеобразная.

5. Края – ровные, чаще лежат на одном уровне с окружающей кожей, иногда валикообразно приподняты, инфильтрированы, покато спускаются к центру, с четкими границами, без воспалительных явлений.

6. Дно - гладкое, блестящее, как бы полированное за счет скудного серозного отделяемого, ссыхающегося в тонкую пленку.

7. Отделяемое всегда незначительное, серозного характера, содержит большое количество бледных трепонем.

8. Уплотнение в основании твёрдого шанкра – весьма характерный его признак, отсюда и произошло название – «твёрдый шанкр».

9. Цвет - для твёрдого шанкра считаются типичными два оттенка: красный – цвет сырого, свежерезанного мяса или грязно-серый, тусклый, зависящий от фибринозного налета, плотно прилегающего ко дну – цвет "испорченного сала".

10. Отсутствие субъективных ощущений в области твердого шанкра за счет анестезии нервных окончаний токсинами бледной трепонемы.

Встречаются атипичные формы первичной сифиломы на слизистой в виде шанкра-амигдалита или ангиноподобного шанкра.

Ангиноподобный шанкр представлен значительно увеличенной в размерах, уплотненной миндалиной, имеющей застойно-синюшную окраску. Типичной особенностью является односторонняя локализация процесса. Увеличенная миндалина нередко занимает половину зева, в результате чего больной испытывает затруднение при глотании, а иногда умеренную болезненность. Общее состояние обычно не изменяется. При пальпации шпателем ощущается выраженная плотность пораженной миндалины, что особенно четко констатируется при одновременном исследовании здоровой (рис. 144)

Важным диагностическим признаком является сопутствующий регионарный склераденит в области шейных, подчелюстных и подъязычных лимфатических узлов, которые увеличиваются до размеров лесного ореха, имеют шаровидную форму, плотно-эластическую консистенцию, подвижны, не спаяны с окружающими тканями, безболезненны, кожа над ними не изменена.

Форма твердого шанкра зависит от места его расположения, поэтому клинические разновидности твердого шанкра по форме при локализации на СОПР имеют вид трещины, располагаясь в углах рта, в области переходной складки и на языке. При расположении в области десны, около шейки зуба имеют форму полулуния.

К концу первичного периода сифилиса бледные трепонемы интенсивно размножаются в лимфатических узлах, возникает регионарный лимфаденит.

Диагностика: основывается на данных эпидемиологического анамнеза, клинического обследования и выявлении бледной трепонемы в отделяемом первичной сифиломы или в пунктате регионарного лимфатического узла, а также результатах комплекса серологических реакций.

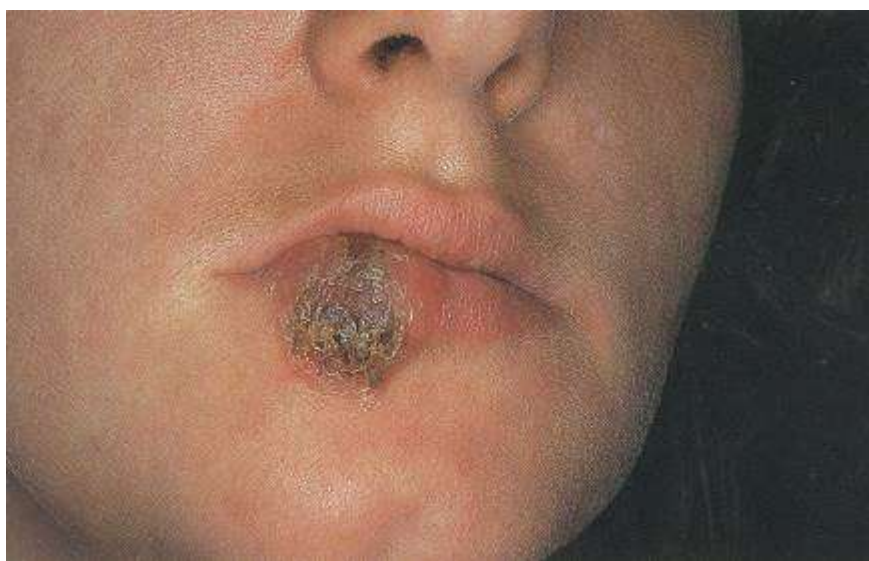


Рис. 141. Первичная сифилома с локализацией на красной кайме нижней губы

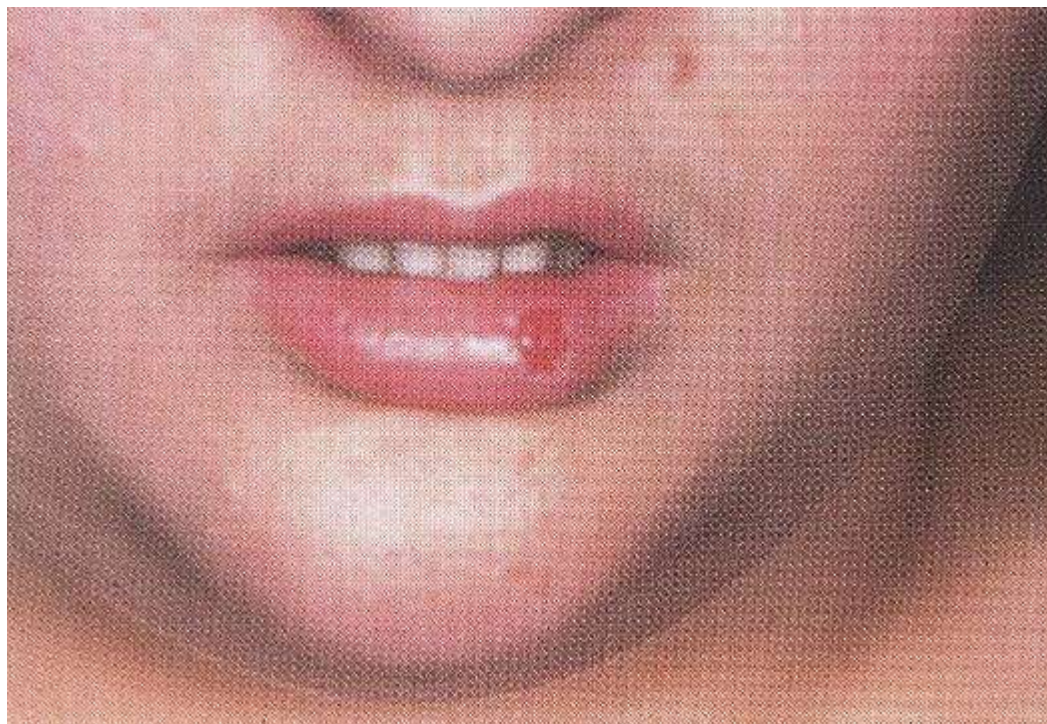

Рис. 142. Твердый шанкр на красной кайме нижней губы

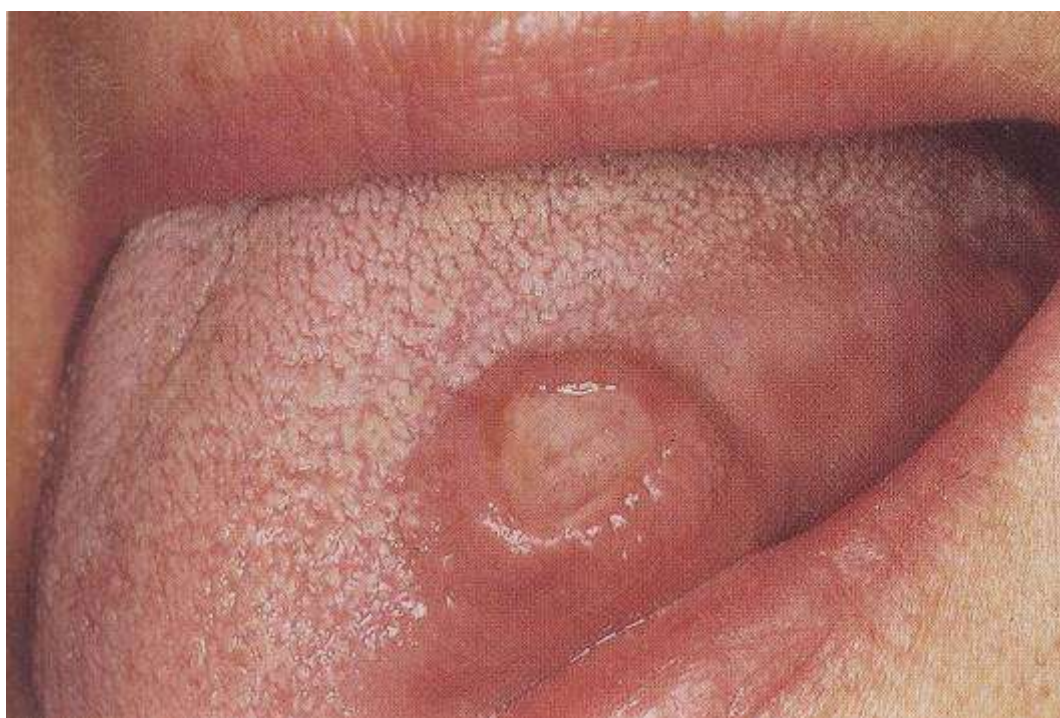

Рис. 143. Первичная сифилома на боковой поверхности языка

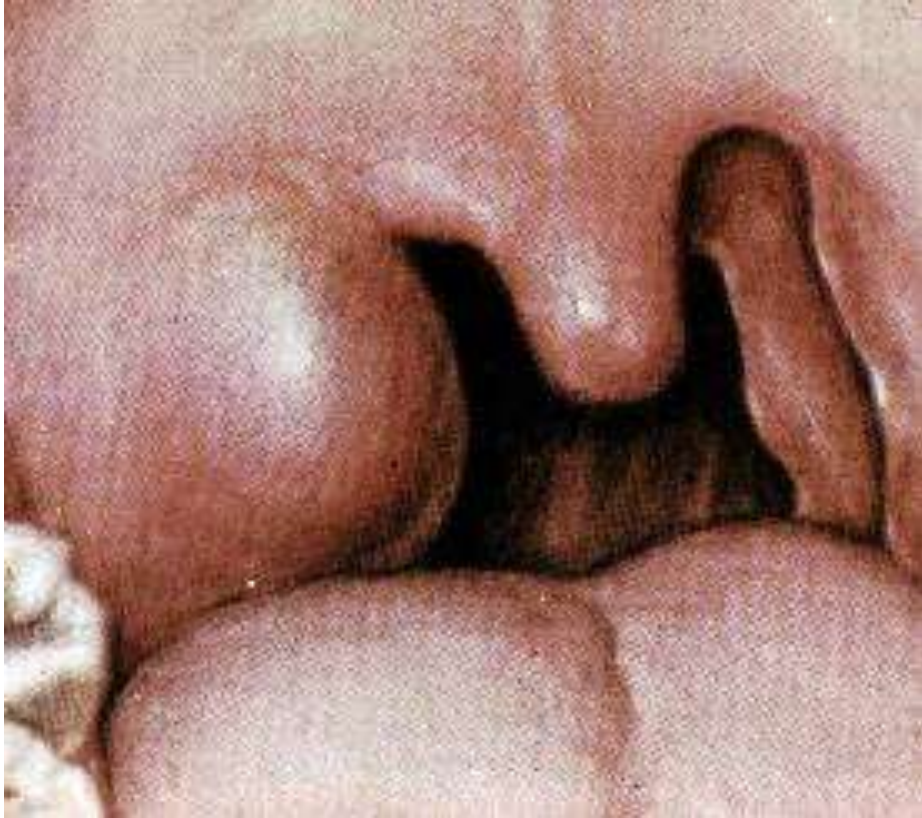

Рис. 144. Шанкр-амигдалит

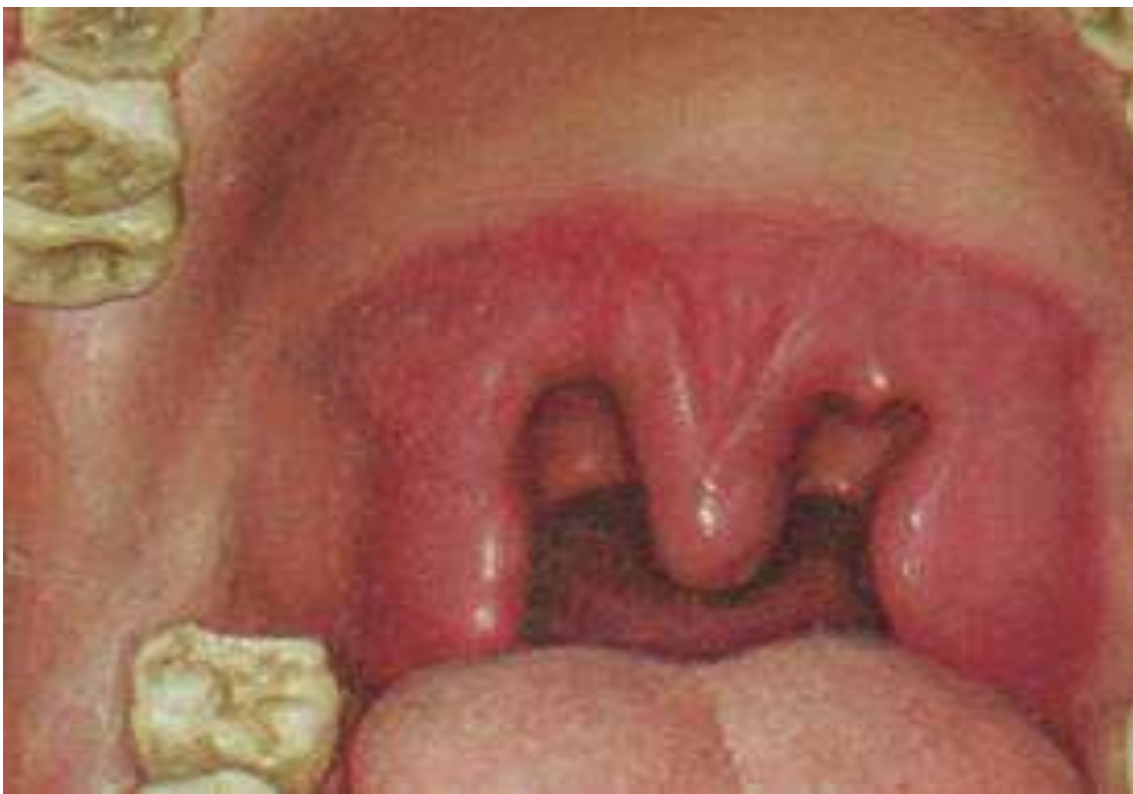

Рис. 145. Эритематозная ангина при вторичном сифилисе

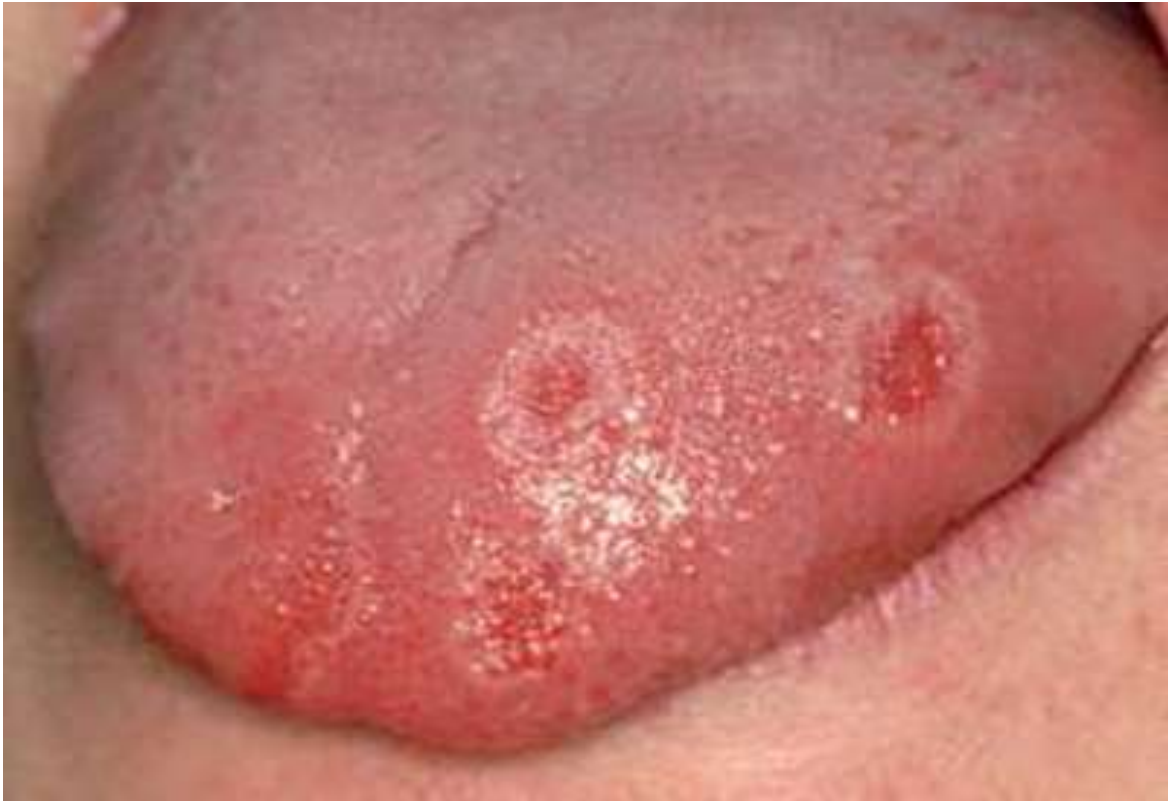

Рис. 146. Широкие кондиломы

Дифференциальная диагностика: простой пузырьковый лишай; раковая опухоль в стадии распада; язва при милиарно-язвенном туберкулезе; травматические эрозии и язвы слизистой оболочки; эрозивно-язвенная форма красного плоского лишая; шанкриформная пиодермия.

Поражение СОПР во вторичном периоде сифилиса характеризуется появлением розеол, папул и пустул.

Высыпания на слизистых оболочках медленно регрессируют вследствие постоянного раздражения (курение, острая пища, крепкие напитки и т.д.).

В полости рта пятнистый сифилид из-за естественной розовой окраски слизистых оболочек трудно различим, поэтому нередко не диагностируется.

Единственным заметным проявлением пятнистого сифилида является эритематозная ангина, которая образуется за счет слияния розеолезных пятен, расположенных на миндалинах, дужках, язычке и частично на твердом небе, в сплошной участок поражения. Сифилитическая эритематозная ангина двухсторонняя (рис.145).

Пораженная область приобретает застойно-красную окраску с синюшным оттенком (цвет красного вина), имеет резкие границы, слизистая в этом месте слегка отечна. Эритематозная ангина обычно не сопровождается субъективными ощущениями, лишь иногда больные жалуются на небольшую болезненность при глотании. Разрешение ангины начинается с центральной части.

Папулезный сифилид на слизистой оболочке рта относится к наиболее частым проявлениям вторичного сифилиса.

Папулы чаще всего располагаются на миндалинах, дужках, мягком небе, языке, на внутренних поверхностях щек, особенно по линии смыкания зубов, в области десен.

Из разновидностей папулезных высыпаний на слизистой оболочке полости рта различают: лентикулярный сифилид и его разновидности - типичные папулы, «опаловые бляшки», «лоснящиеся» папулы языка; эрозивно-мокнущий сифилид; широкие кондиломы (гипертрофические папулы).

Лентикулярные папулы на слизистых в начале своего существования сохраняют типичные черты папулезных сифилидов кожи: застойно-красный цвет, округлость очертаний, четкие границы, плотный инфильтрат в основании.

В дальнейшем эпителий, покрывающий центральную часть папул, пропитывается воспалительным экссудатом, мацерируется и разрыхляется, вследствие чего папулы приобретают серовато-белую окраску, а по периферии остается узкий кольцевидный ободок насыщенно-красного цвета, который резко отграничен нормальной слизистой оболочки. Французские

сифилидологи называли такие папулы *«опаловыми бляшками»*. При поскабливании шпателем налет, покрывающий такие папулы, легко удаляется с образованием эрозий мясо-красного цвета.

Своеобразный вид имеют папулезные высыпания, локализующиеся на спинке языка. Нитевидные сосочки на их поверхности атрофируются, в результате образуются гладкие (как бы отполированные), блестящие папулы, овальных очертаний, располагающиеся чуть ниже уровня окружающей слизистой – *«лоснящиеся» папулы языка* или *симптом «скошенного луга»*.

Папулезная сифилитическая ангина

Папулы, располагаясь на миндалинах, мягком небе и дужках имеют склонность к слиянию друг с другом в обширные участки поражения с неправильными очертаниями, в результате развивается сифилитическая ангина. Наиболее типичный ее симптом – резкая отграниченность от окружающей слизистой. Общее состояние больных не нарушено, субъективные ощущения сводятся к небольшой болезненности при глотании.

Эрозивно-мокнущие папулы:

Под влиянием различных внешних раздражителей (слюны, пищи, табачного дыма, алкоголя и т.д.) поверхность папул мацерируется и становится *эрозивно-мокнущей*. Данная разновидность папулезного сифилида чаще встречается на слизистой оболочке губ, боковых поверхностях языка, в углах рта (сифилитическая заеда). Эрозии имеют ярко-красный цвет, правильно округлые очертания, четкие границы, инфильтрат в основании и не сопровождаются субъективными ощущениями.

В эпидемиологическом отношении это один из самых заразных сифилидов, так как на поверхности эрозивно-мокнущих папул обнаруживается большое количество бледных трепонем.

При длительном существовании, вследствие постоянной травматизации папулы приобретают склонность к периферическому росту и гипертрофируются. Это происходит при их расположении в углах рта, в пере-

ходных складках между десной и губой, по линии смыкания зубов, на боковых поверхностях языка.

Папулы превращаются в бляшки, покрытые бородавчатыми разрастаниями, значительно возвышающиеся над уровнем слизистых – «*широкие кондиломы*» (рис.146).

Высыпания вторичных сифилидов являются доброкачественными, регрессируют бесследно и не сопровождаются субъективными ощущениями, а также при их развитии в 100 % случаев комплекс серологических реакций положительный.

Проявления вторичного сифилиса в полости рта одновременно сочетаются с появлением идентичных элементов поражения на коже (рис. 147 - 151).

Диагностика основана на клинических проявлениях, обнаружении бледной трепонемы в отделяемом с поверхности элементов поражения методом люминисцентной микроскопии или микроскопии в темном поле, положительные серологические реакции (реакция Вассермана и др.).

Дифференциальная диагностика: вирусно-микробная инфекция; лейкоплакия (плоская форма); красный плоский лишай (нетипичная форма); ВИЧ-инфекция; красная волчанка; десквамативный глоссит; хронический рецидивирующий афтозный стоматит.

Третичный период сифилиса характеризуется образованием гумм и бугорковых высыпаний. Часто поражаются внутренние органы, нервная и костная системы. Локализация гумм может быть на любом участке слизистой оболочки, но чаще - на мягком и твердом небе, языке.

Появившийся безболезненный узел постепенно увеличивается, а затем вскрывается в результате чего образуется гумма (язва), которая окружена обширным плотным инфильтратом, края ее гладкие, а поверхность ярко - красная с мелкими грануляциями.

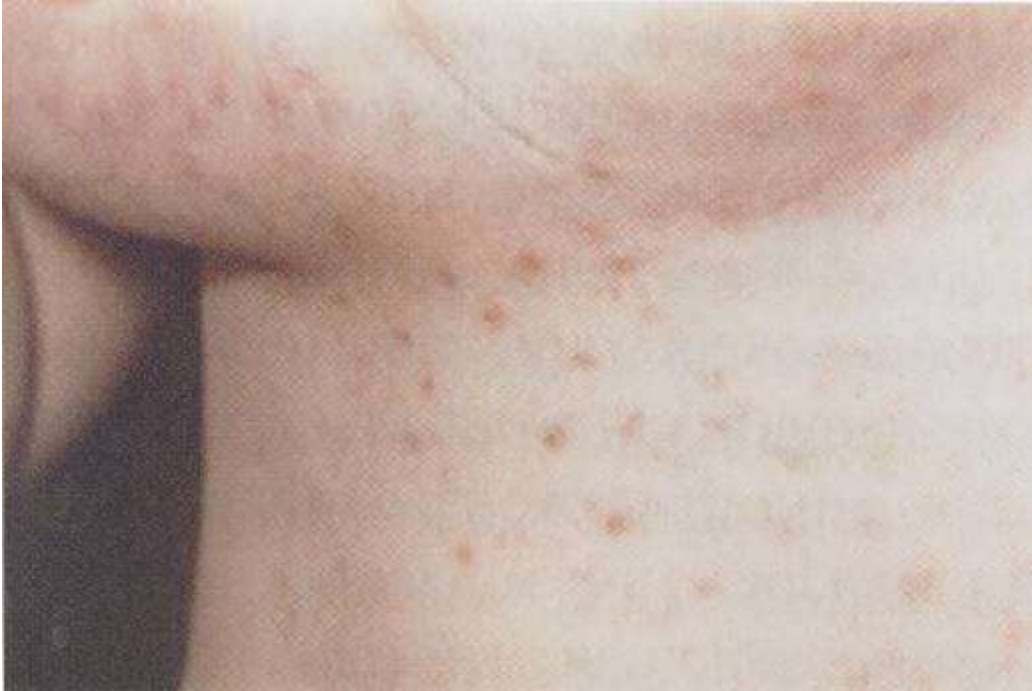

Рис. 147. Папулезные высыпания на коже при вторичном рецидивном сифилисе.

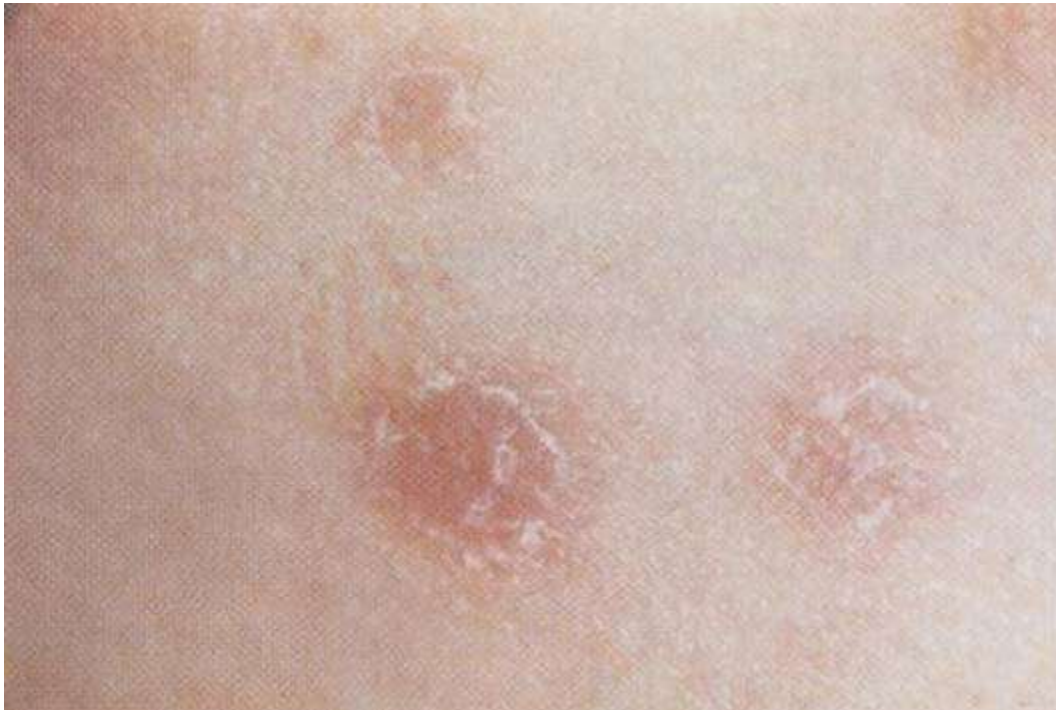

Рис. 148. Характерный симптом папулезного сифилица («воротничок» Биетта).

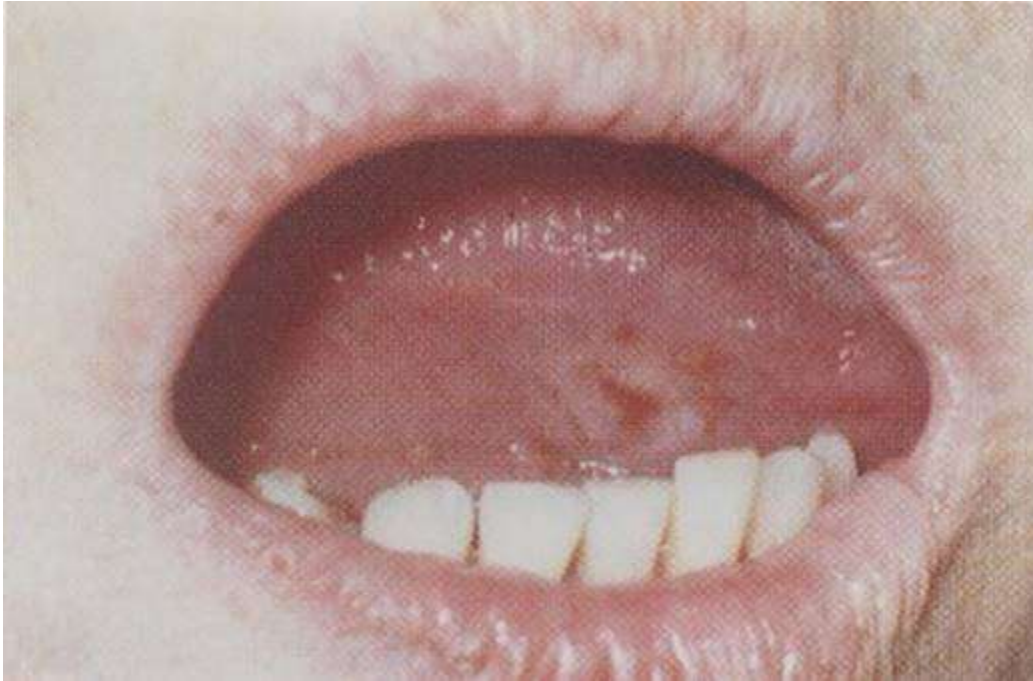

Рис. 149. Эрозивные папулы при вторичном сифилисе

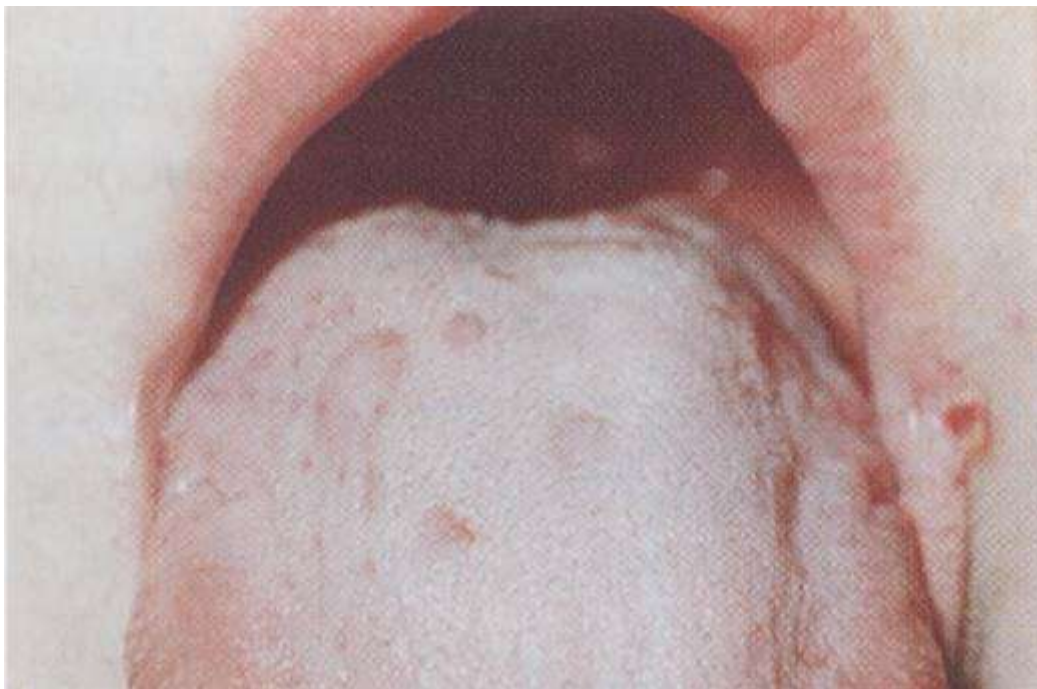

Рис. 150. Различные виды эрозивных папул при вторичном сифилисе

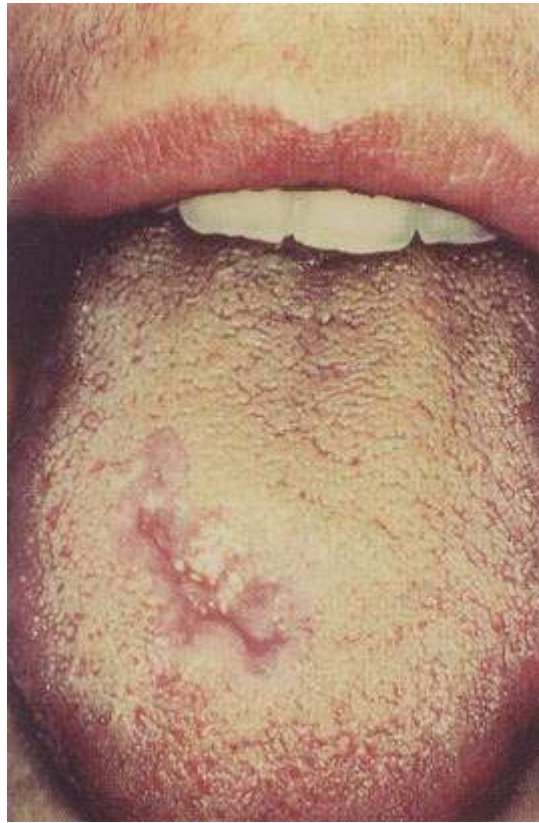


Рис. 151. Вторичный сифилис. Широкие кондиломы на языке

Бугорковый сифилид чаще локализуется на губах в виде безболезненных бугорков синюшно-красного цвета. На слизистой оболочке рта бугорки быстро распадаются и образуют небольшие глубокие язвы с крутыми краями (рис. 152). После заживления язвы остается пигментированный рубец.

Исходы гумм в полости рта различны: перфорация твердого неба, на языке заживают иногда, образуя грубый рубец, что приводит к деформации языка и нарушению приема пищи и речи. Иногда гуммозный узел может медленно рассасываться, оставляя атрофический рубец. Гумма вскрывается через 1-2 фистулы со скудным отделяемым. И совсем редко распадается гумма не происходит, а она прорастает соединительной тканью и склерозирована, образуя узел плотной хрящеватости.

Иногда развивается в этом периоде склеротический глоссит. Язык становится отечным, гладким, затем синюшным, плотным, "деревянным" и уменьшается в размере. Нарушается прием пищи, речь, язык легко травмируется.

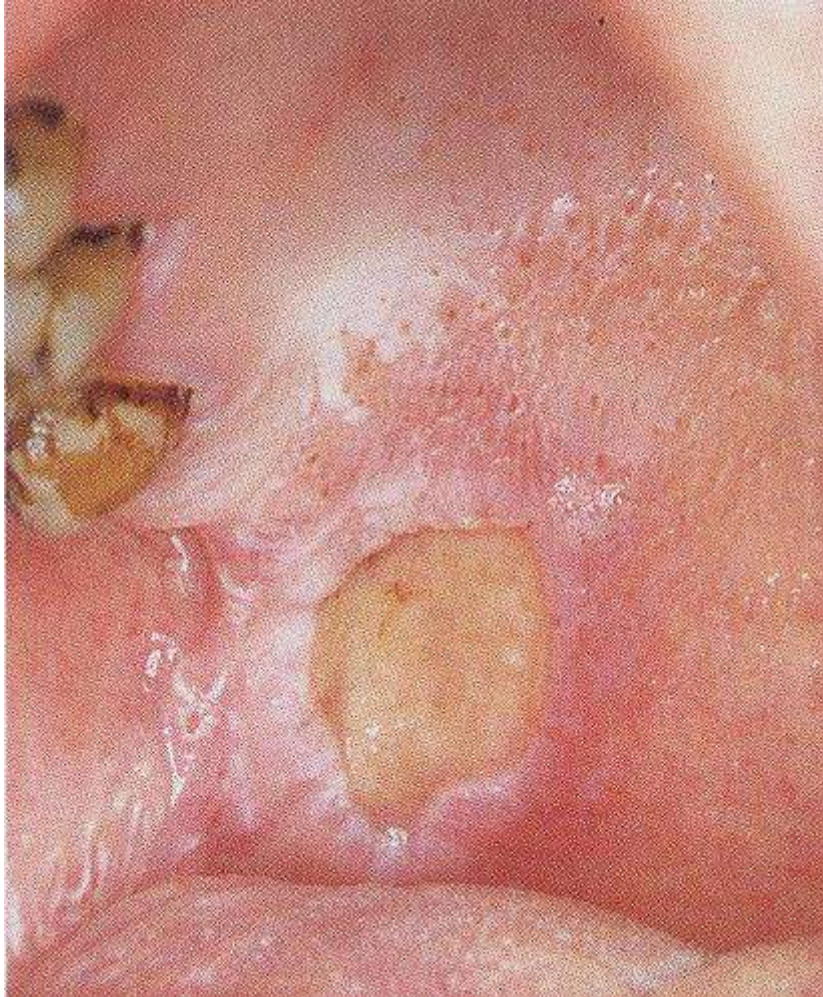

Рис. 152. Третичный сифилис. Гумма твердого неба в стадии разрешения.

В случае присоединения инфекции могут образоваться эрозии и язвы, которые склонны к малигнизации.

В третичном периоде сифилиса регионарные лимфатические узлы не изменяются.

Дифференциальная диагностика: туберкулезные, опухолевые и травматические язвы; системные хронические болезни с изъязвлениями; афты Сеттона.

Лечение: проводит венеролог. Местное лечение симптоматическое.

Гонорея

Этиология: вызывается *Neisseria gonorrhoeae*.

Основные клинические проявления.

Поражение слизистой рта характеризуется наличием гиперемии, отека, появлением небольших эрозий в полости рта и наличие вязкого слизисто-гнойного отделяемого.

Чаще поражаются миндалины и мягкое небо, затем язык и слизистая щек (рис. 153, 154).

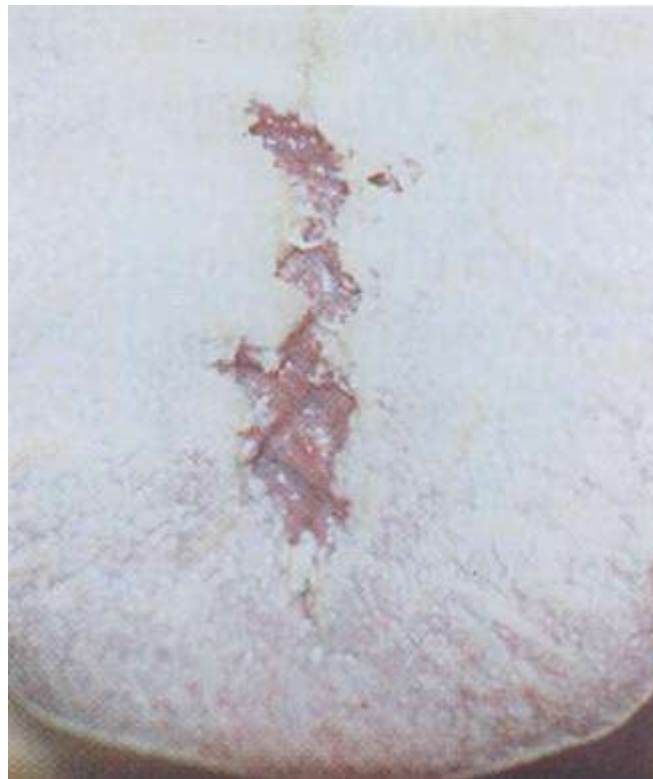

Рис. 153. Центральная капиллярная атрофия языка при гонорее.

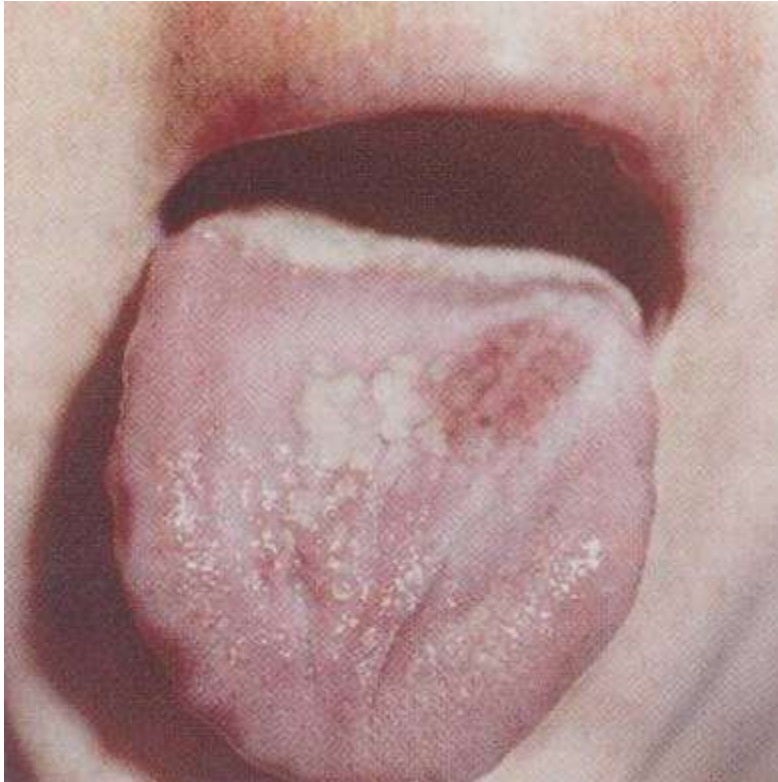


Рис. 154. Язвенно-мембранозный глоссит при гонорее.

Диагноз: для постановки диагноза гонококковой инфекции необходимо обнаружение возбудителя. К методам лабораторных исследований, применяющихся для обнаружения гонококка, относятся – микроскопия мазка, окрашенного по Граму, бактериологический метод и метод амплификации нуклеиновых кислот.

Дифференциальная диагностика: красный плоский лишай, кандидоз, лейкоплакия.

Лечение: общее лечение проводится в специализированных кожно-венерологических лечебных учреждениях. Местное лечение заключается в санации рта, применении антисептиков и кератопластических препаратов.

Микозы

Кандидозный стоматит

.

Этиология: заболевание, вызываемое дрожжеподобными грибами рода *Candida*, может протекать изолированно, либо с поражением других слизистых оболочек и кожи. Иногда при наличии неблагоприятных факторов, прежде всего клеточного иммунодефицита, а также несвоевременном и недостаточном лечении, кандидоз слизистой оболочки может трансформироваться в генерализованный с поражением внутренних органов, прогноз которого серьезен.

Основные клинические проявления: разнообразны и зависят от возраста, состояния иммунной системы, наличия сопутствующих заболеваний, приема лекарственных препаратов (антибиотиков, кортикостероидов) и других факторов.

По клиническому течению различают острую и хроническую форму кандидозного стоматита.

Острый кандидозный стоматит может протекать в виде молочницы (острого псевдомембранозного кандидозного стоматита) или острого атрофического кандидозного стоматита. Хронический кандидозный стоматит также существует в двух клинических формах: хронический гиперпластический и хронический атрофический.

Острый псевдомембранозный кандидоз, или молочница - одна из наиболее часто встречающихся форм кандидоза слизистой оболочки рта. У детей грудного возраста молочница встречается часто и протекает сравнительно легко.

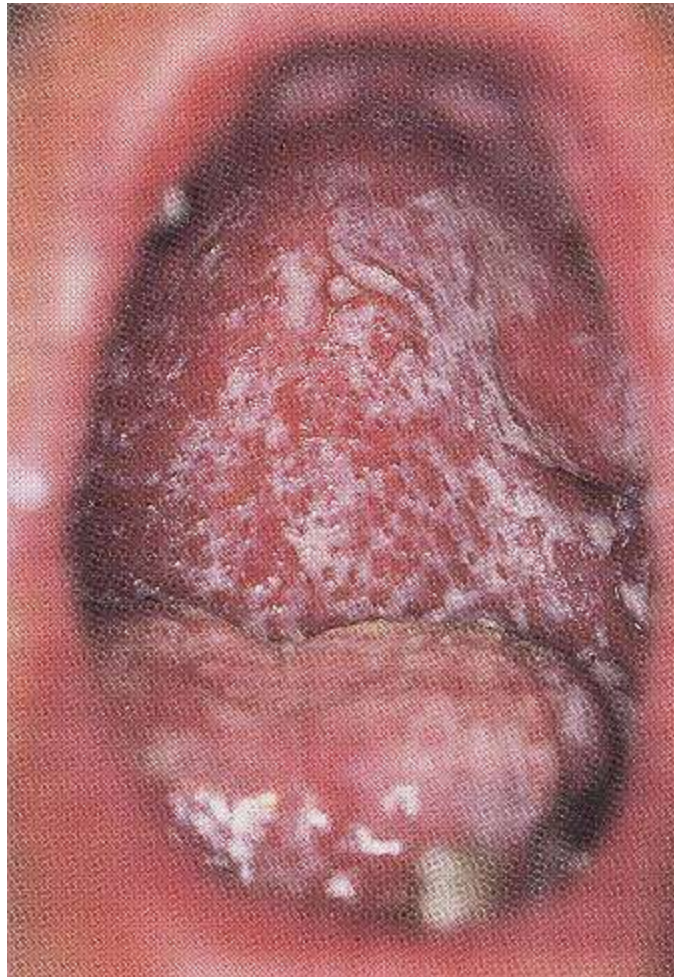


Рис. 155. Острый псевдомембранозный кандидоз (молочница)

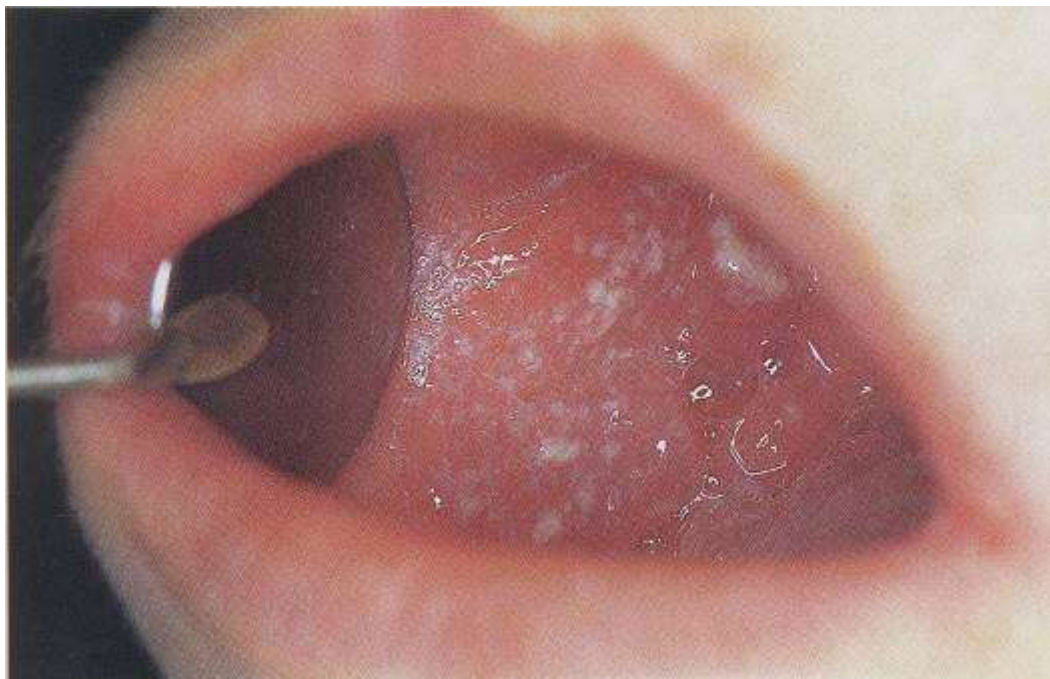


Рис. 156. Острый псевдомембранозный кандидоз

У взрослых острый псевдомембранозный кандидоз часто сопутствует каким-либо общесоматическим тяжелым заболеваниям: сахарный диабет, заболевания крови, гиповитаминозы, злокачественные новообразования и др.

Больные жалуются на жжение в полости рта, боль при приеме пищи, особенно острой, наличие налета. Поражается чаще всего слизистая оболочка спинки языка, щек, неба, губ. На фоне гиперемии имеется белый налет, напоминающий свернувшееся молоко или творог. Налет возвышается над уровнем слизистой оболочки и в начале заболевания легко снимается при поскабливании шпателем, после чего обнажается гладкая, слегка отечная гиперемированная поверхность. В тяжелых запущенных случаях налет становится более плотным и удаляется с трудом (рис. 155, 156).

Острый атрофический кандидоз характеризуется болезненностью, жжением и сухостью в полости рта. Слизистая оболочка огненно-красная, сухая. При локализации на языке его спинка становится малиново-красного цвета, сухая, блестящая, нитевидные сосочки атрофированы (рис. 157). Налет отсутствует или сохраняется в глубоких складках, снимается с трудом и представляет собой конгломерат слущенного эпителия и большого количества грибов рода *Candida* в стадии активного почкования (мицелия, псевдомицелия).

Общее состояние больных с острым кандидозом не страдает: температура тела не изменена, лимфатические узлы не пальпируются.

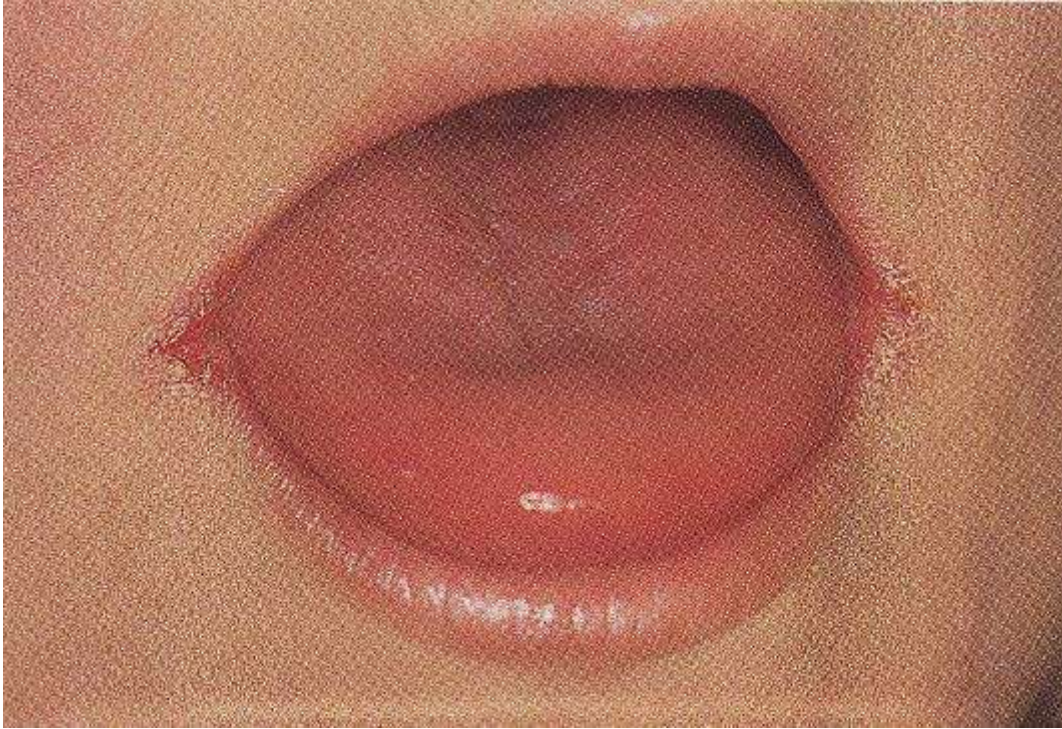


Рис. 157. Острый атрофический кандидоз

Больные при хроническом гиперпластическом кандидозе предъявляют жалобы на сухость в полости рта, жжение, а при наличии эрозий - на болезненность

Хронический гиперпластический кандидоз характеризуется образованием на гиперемированной слизистой оболочке рта толстого слоя плотно сидящего налета в виде узелков или бляшек, плотно спаянных с неровной поверхностью. Налет обычно располагается на спинке языка, на небе.

При локализации на языке чаще поражается область, типичная для ромбовидного глоссита. Хронический гиперпластический кандидоз на небе имеет вид папиллярной гиперплазии. В случаях длительного упорно протекающего заболевания налет пропитывается фибрином, образуются желтовато-серые пленки, плотно спаянные с подлежащей слизистой оболочкой. При покабливании шпателем налет снимается с трудом, после чего обнажается гиперемированная кровоточащая эрозивная поверхность (рис. 158).

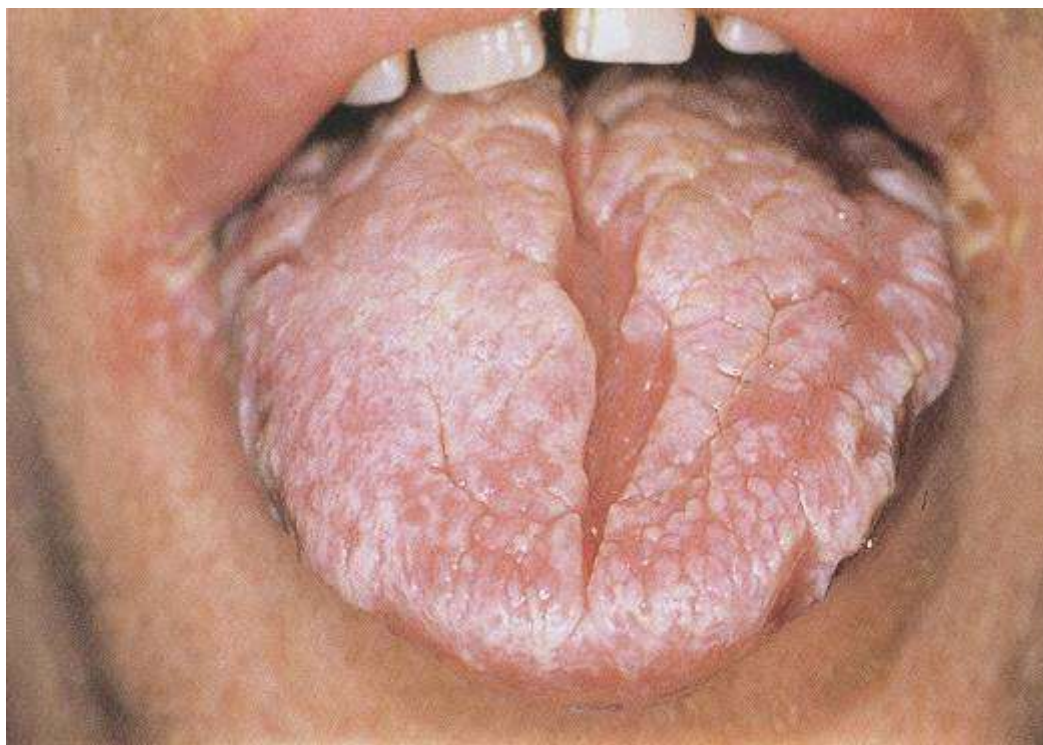


Рис. 158. Хронический гиперпластический кандидоз

Хронический атрофический кандидоз проявляется также сухостью в полости рта, жжением, болезненностью при ношении съемного протеза. Участок слизистой оболочки, соответствующий границам протезного ложа, гиперемированный, отечный, болезненный. Хронический атрофический кандидоз у лиц, длительно пользующихся съемными пластиночными протезами, характеризуется чаще всего поражением слизистой оболочки рта под протезами (гиперемия, эрозии, папилломатоз) в сочетании с микотической (дрожжевой) заедой и кандидозным атрофическим глосситом, при котором спинка языка малиново-красного цвета, сухая, блестящая, нитевидные сосочки атрофичные (рис.159, 160).

Воспаление неба, языка и углов рта характерно для атрофического кандидозного стоматита.

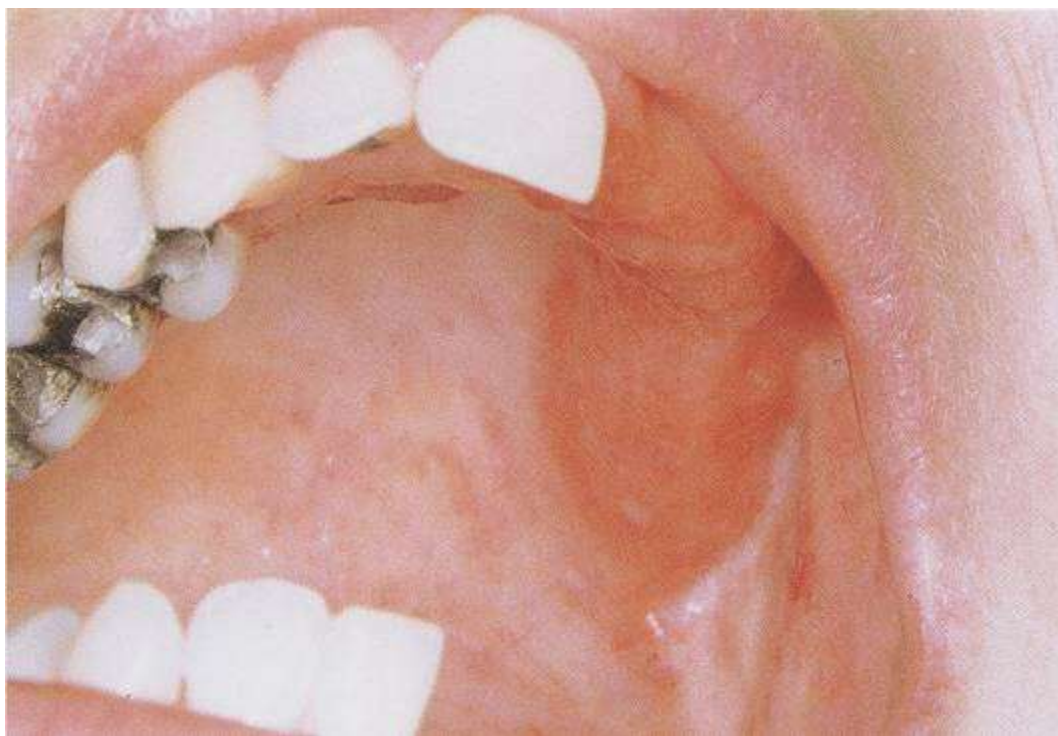

Рис.

159. Хронический атрофический кандидоз

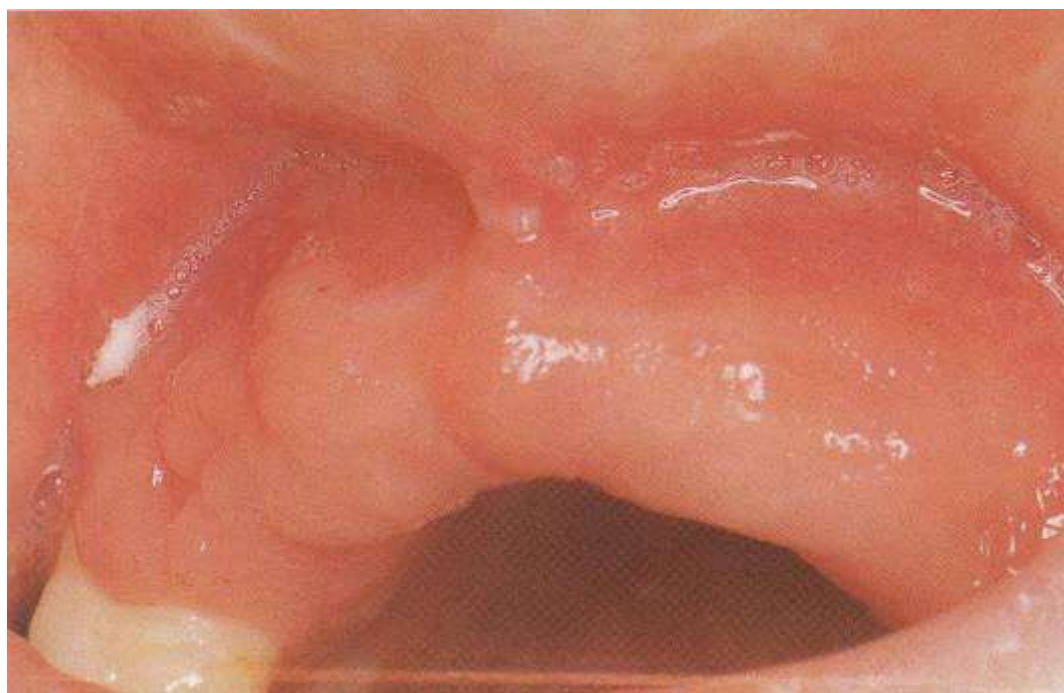


Рис. 160. Атрофический кандидоз слизистой оболочки протезного ложа

Микотическая (дрожжевая) заеда наблюдается преимущественно у лиц пожилого возраста с заниженной высотой прикуса вследствие неправильного протезирования, выраженного стирания твердых тканей зуба или адентии. Наличие глубоких складок в углах рта и постоянная мацерация этих участков кожи слюной создают благоприятные условия для образования кандидозной заеды.

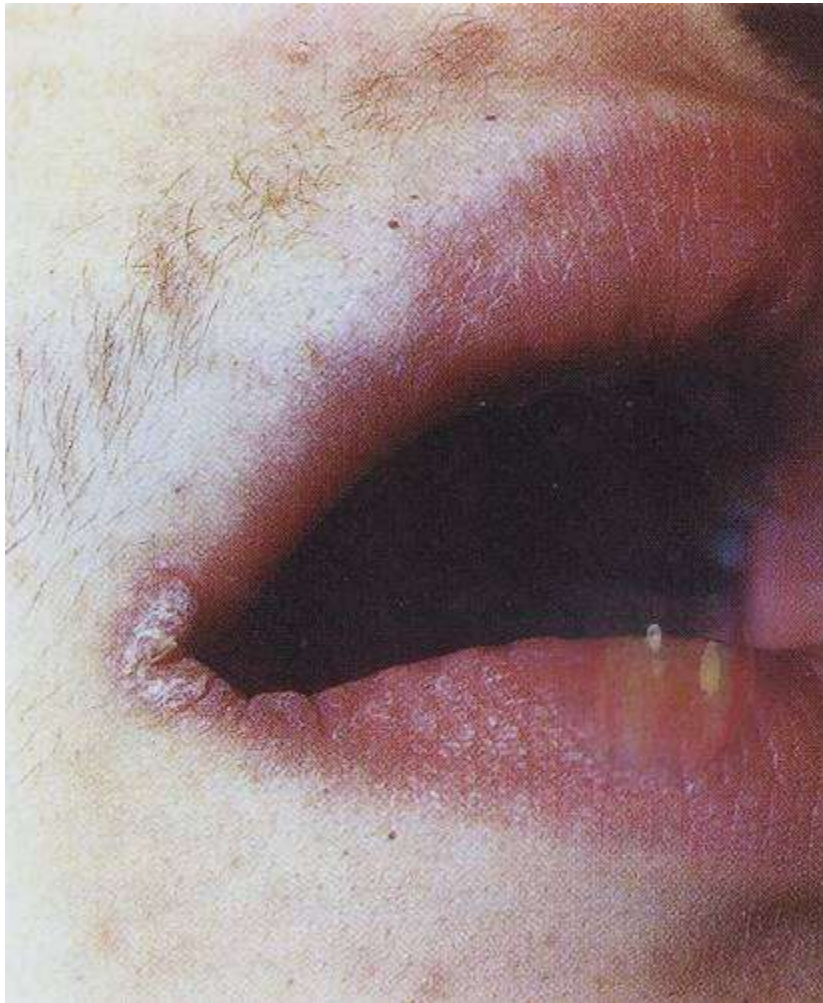


Рис. 161. Микотическая (дрожжевая) заеда

Больные жалуются на жжение, болезненность в углах рта. Заболевание характеризуется появлением в углах рта серых, прозрачных чешуек, нежных корочек или налета, легко снимающихся, после удаления которых обнажаются сухие и слабомокнущие эрозии или трещины (рис. 161-163).

Наряду с поражением углов рта процесс может перейти на слизистую оболочку красной каймы губ, в результате развивается кандидозный хейлит. Он характеризуется гиперемией, отеком, наличием сероватого цвета чешуек и мелких поперечно расположенных трещин. При растягивании красной каймы губ возникает болезненность (рис. 164).

Диагноз: основывается на типичных жалобах больных, клинической картине и данных лабораторных исследований (микроскопического исследования соскоба с поверхности слизистой оболочки рта, микологического исследования и др.). Необходимы также клинический анализ крови и исследование содержания глюкозы в сыворотке крови. Проводится осмотр кожи и ногтей. По показаниям - консультации миколога, эндокринолога, гинеколога.

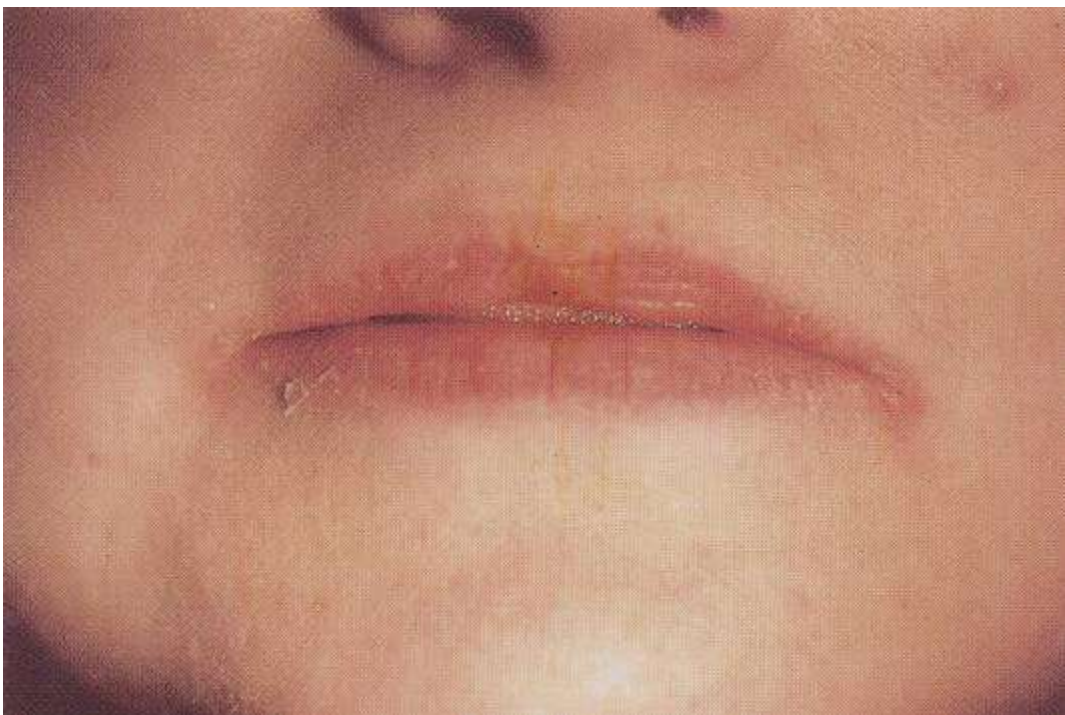

Рис. 162. Микотическая (дрожжевая) заеда

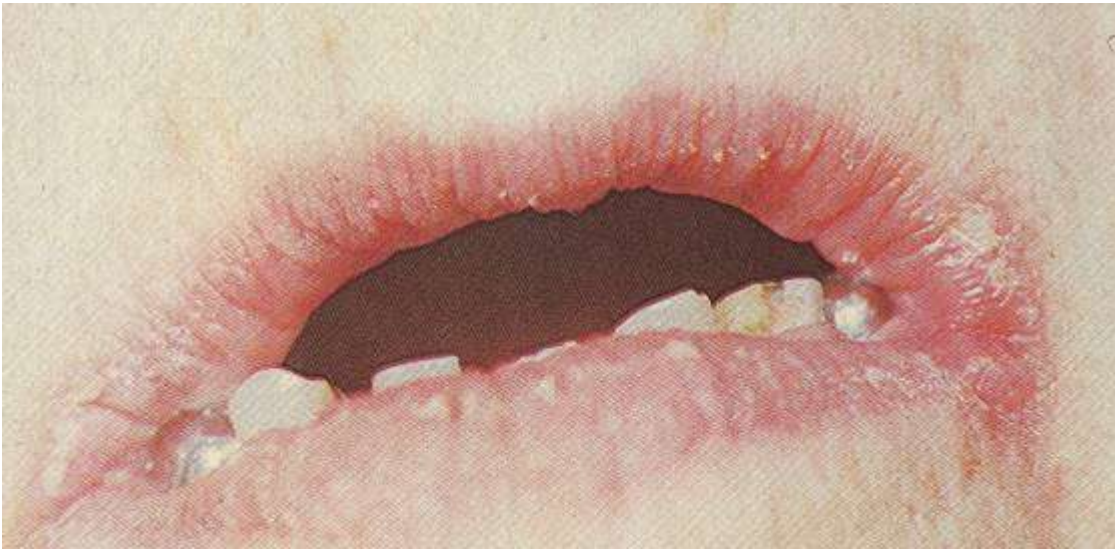


Рис. 163. Микотическая (дрожжевая) заеда

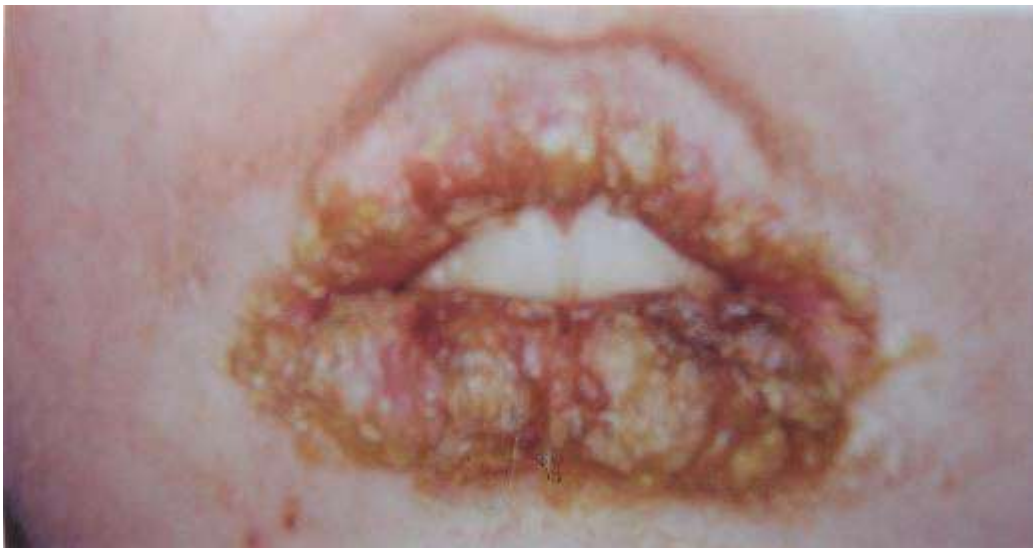

Рис. 164. Кандидозный хейлит

Дифференциальная диагностика: лейкоплакия, белый губчатый невус, аллергический стоматит, медикаментозный стоматит, стрептококковая заеда, сифилитические папулы, твердый шанкр, гипо-и авитаминоз В₂.

Лечение

Важным условием местного лечения кандидоза является тщательная санация полости рта, поскольку в кариозных полостях, пародонтальных

карманах, корнях разрушенных зубов грибы находят благоприятные условия для размножения.

Применение системных и топических противогрибковых препаратов, антисептиков. Препарат выбора - флуконазол, его применение обычно в течение 1-3 дней приводит к исчезновению клинических признаков кандидоза полости рта. Продолжительность применения флуконазола зависит от выраженности иммуносупрессии. Антимикотики для местного применения тоже эффективны, но при их использовании эффект наступает медленнее. Важное условие успешного лечения - устранение или уменьшение выраженности факторов риска (коррекция сахарного диабета, оптимизация антибактериальной терапии и прочее).

При неэффективности лечения или рецидивах заболевания антигрибковую терапию модифицируют, учитывая вид возбудителя и его чувствительность к антимикотикам.

ГЛАВА V. АЛЛЕРГИЧЕСКИЕ ЗАБОЛЕВАНИЯ

Аллергия – повышенная чувствительность организма к различным веществам, связанная с изменением его реактивности.

Особенностью аллергических реакций является многообразие их клинических проявлений и вариантов течения.

Ангионевротический отек Квинке

Этиология: может возникнуть в результате действия пищевых аллергенов, медикаментов, принимаемых внутрь, при местном применении различных средств, при наличии хронической инфекции.

Основные клинические проявления: в течение короткого времени (нескольких минут), иногда медленнее на различных участках тела развивается отек.

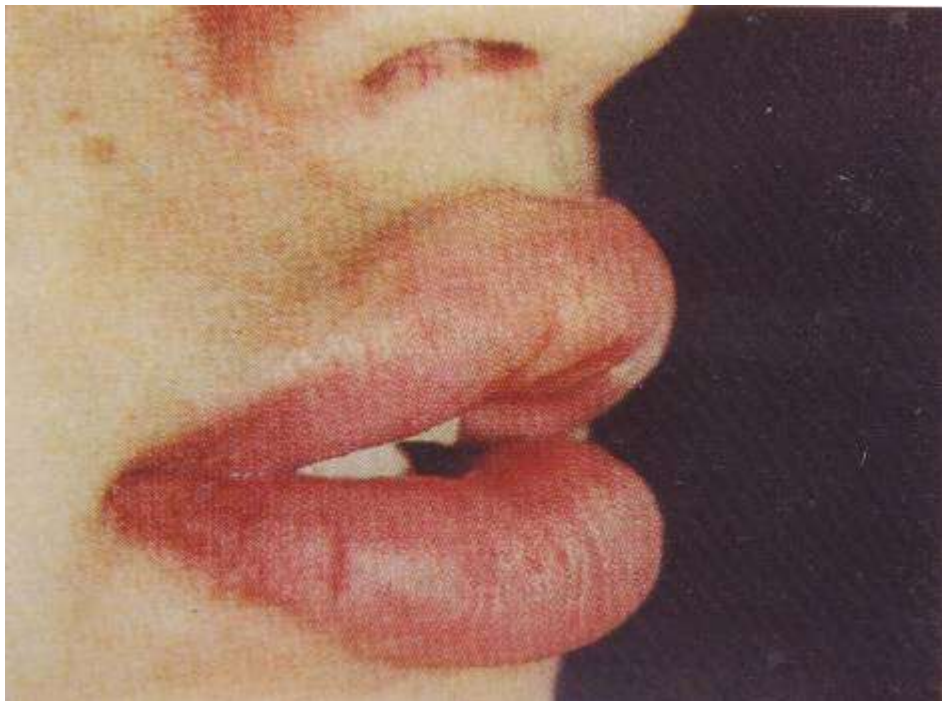


Рис. 165. Отек Квинке.

Наиболее частыми местами локализации отека являются верхняя губа, веки, язык, нижняя губа, шея (рис. 165).

Дифференциальная диагностика: отек губы при синдроме Мелькерсона - Розенталя, трофедеме лица при болезни Мейжа, другие макрохейлиты.

Аллергические стоматит, глоссит, хейлит **Медикаментозные стоматит, глоссит, хейлит**

Аллергический стоматит: на слизистой оболочке рта проявляется в виде эритематозных, петехиальных и везикулезных элементов, при вскрытии которых образуются болезненные кровоточащие эрозии, наличием отека.

Протезный стоматит: влияние на слизистую оболочку полости рта различных наполнителей, красителей, мономеров пластмасс и др.

Больные жалуются на жжение, боль, сухость во рту, нарушение вкусовой чувствительности (извращение вкусовых ощущений, появление непривычного привкуса (металлического)).

Клинически заболевание проявляется в виде высыпаний различных морфологических элементов. Если имеется непосредственный контакт протезного ложа с языком, то на нем можно увидеть на фоне гиперемии единичные папулы, эрозии, афты. Складки языка сглажены, сосочки атрофированы. В случае остро протекающего аллергического воспаления или при трении боковых поверхностей языка о протез видны множественные точечные кровоизлияния (рис.166- 182).

Аллергический глоссит: жжение, зуд в языке, нарушение вкусовых ощущений, болезненность при приеме пищи, сухость во рту. Язык ярко-красного цвета с синюшным оттенком, несколько отечен, нитевидные сосочки сглажены, а иногда и атрофированы. Спинка языка гладкая, блестя-

щая («полированный язык»). Подобные состояния возникают после местного применения пенициллина («пенициллиновый язык»).

После применения тетрациклинов возникает отечность языка; его спинка покрывается серовато-бурым с коричневым оттенком налетом, нитевидные сосочки удлинены, шероховаты.

Длительное применение стрептомицина вызывает папулезные поражения слизистой оболочки языка, сопровождается жжением и шероховатостью.

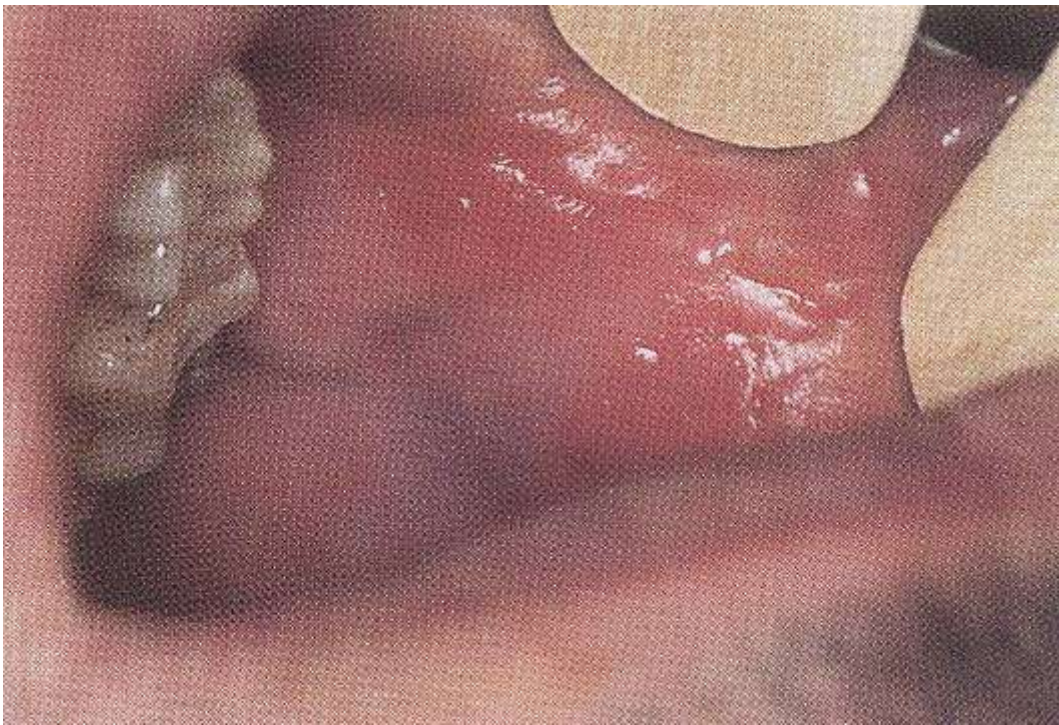

Рис. 166. Медикаментозный катаральный гингивостоматит

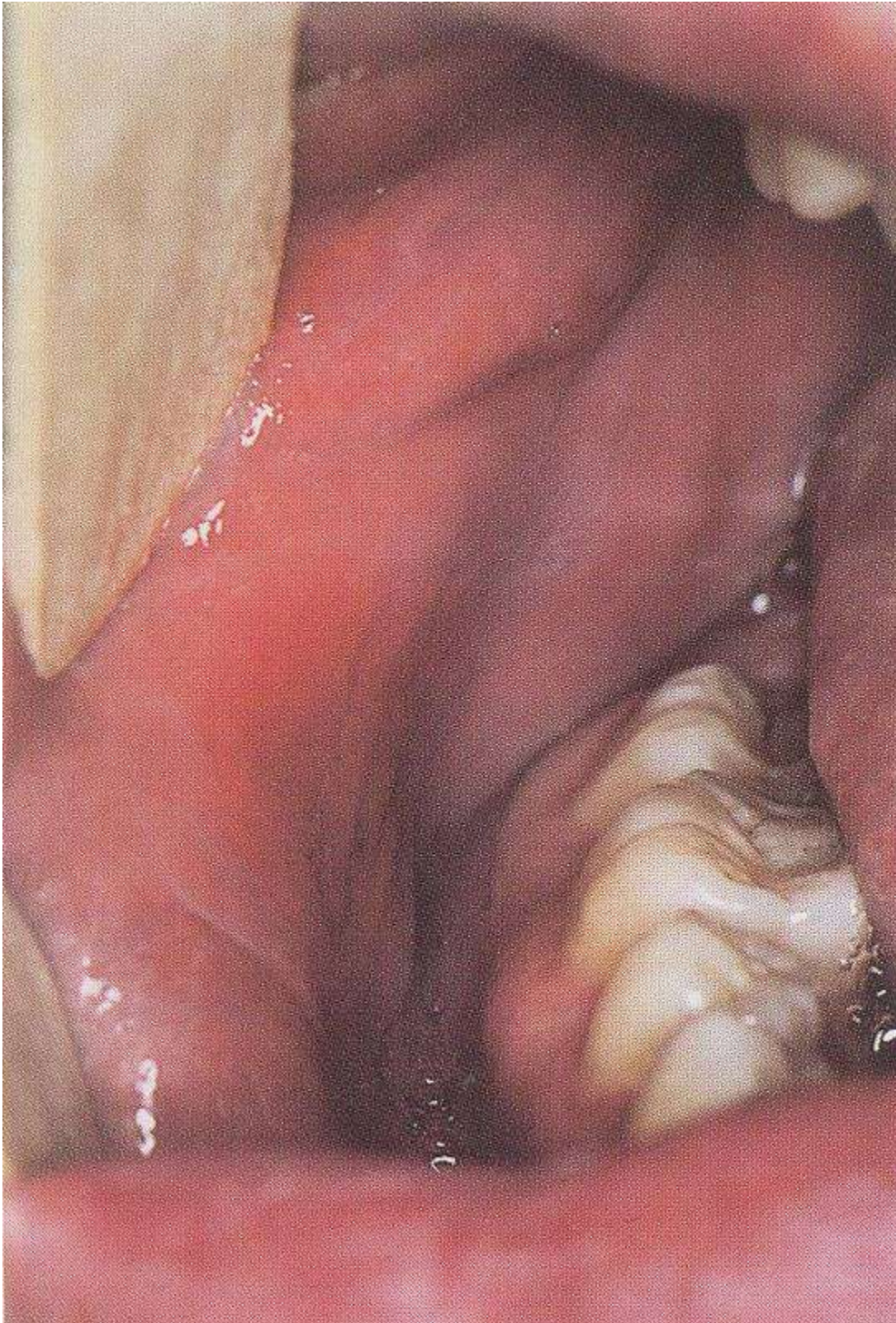


Рис.167. Медикаментозный катаральный стоматит

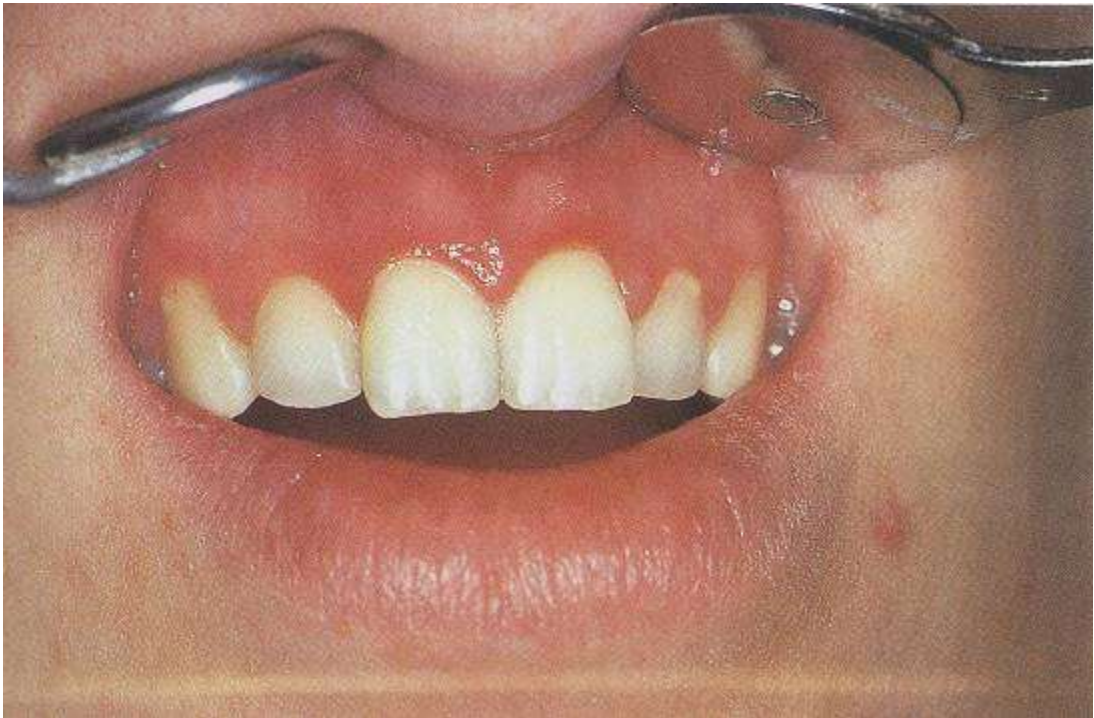

Рис. 168. Медикаментозный стоматит

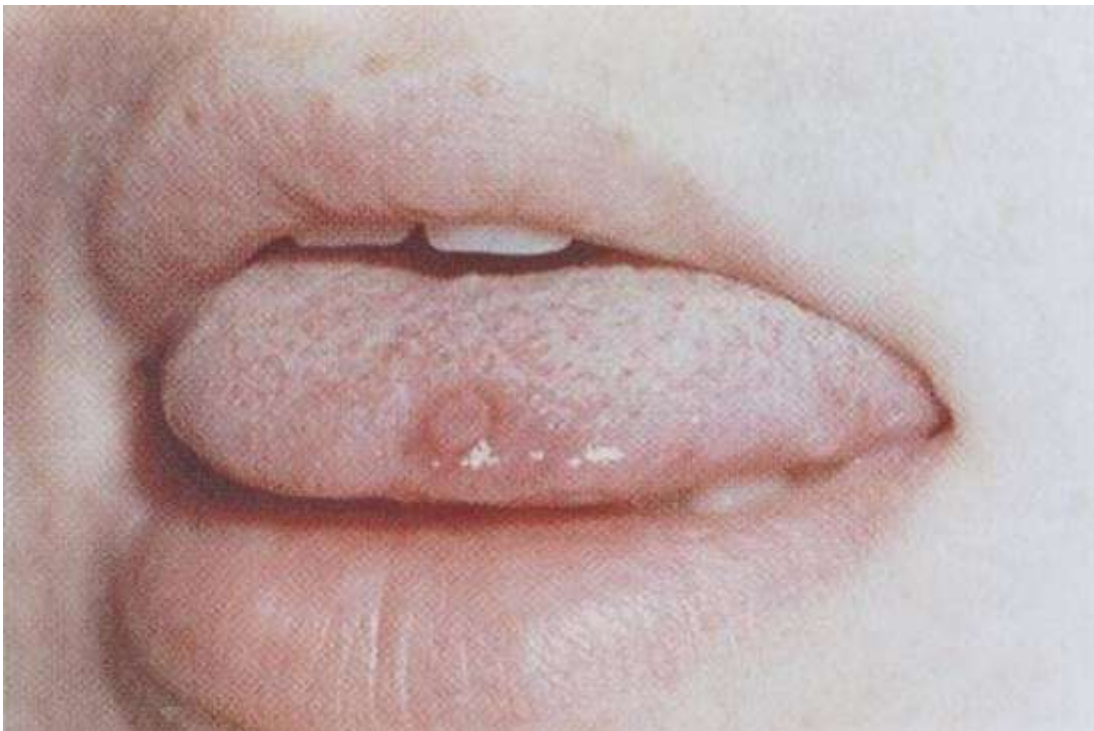

Рис. 169. Афты медикаментозного генеза

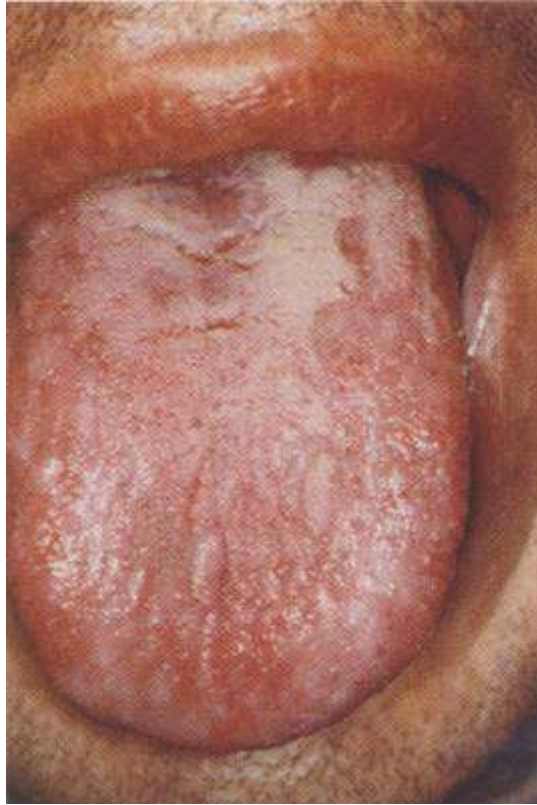

Рис. 170. Аллергическая реакция на сульфодиметоксин

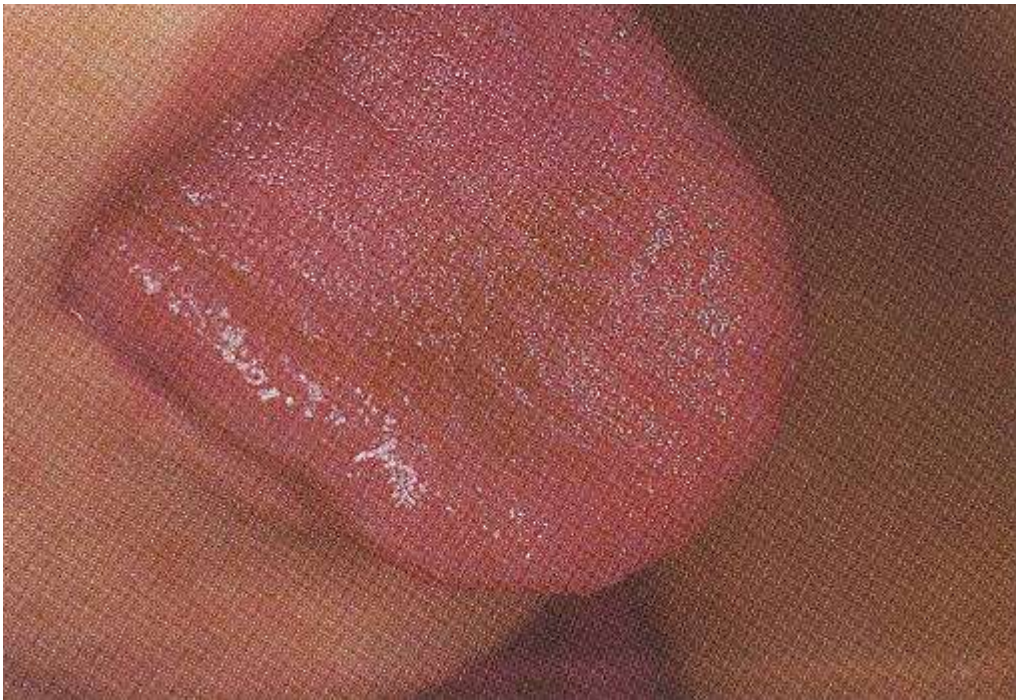

Рис. 171. Контактный медикаментозный глоссит (реакция на акрилаты)

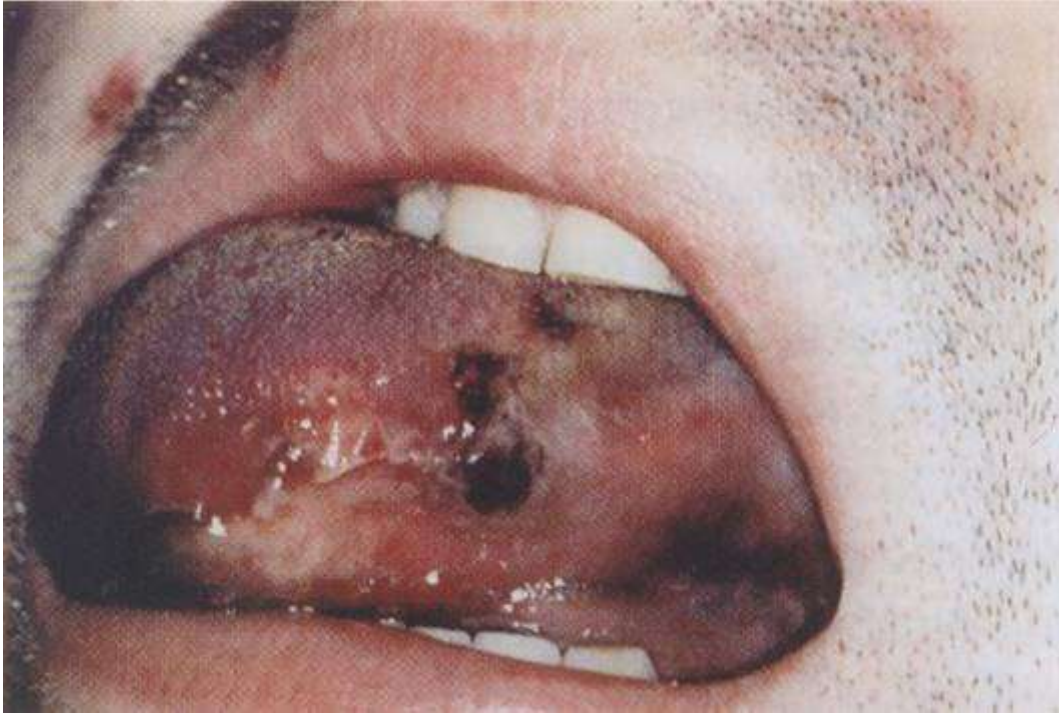

Рис. 172. Гематома языка как реакция на антикоагулянтную терапию

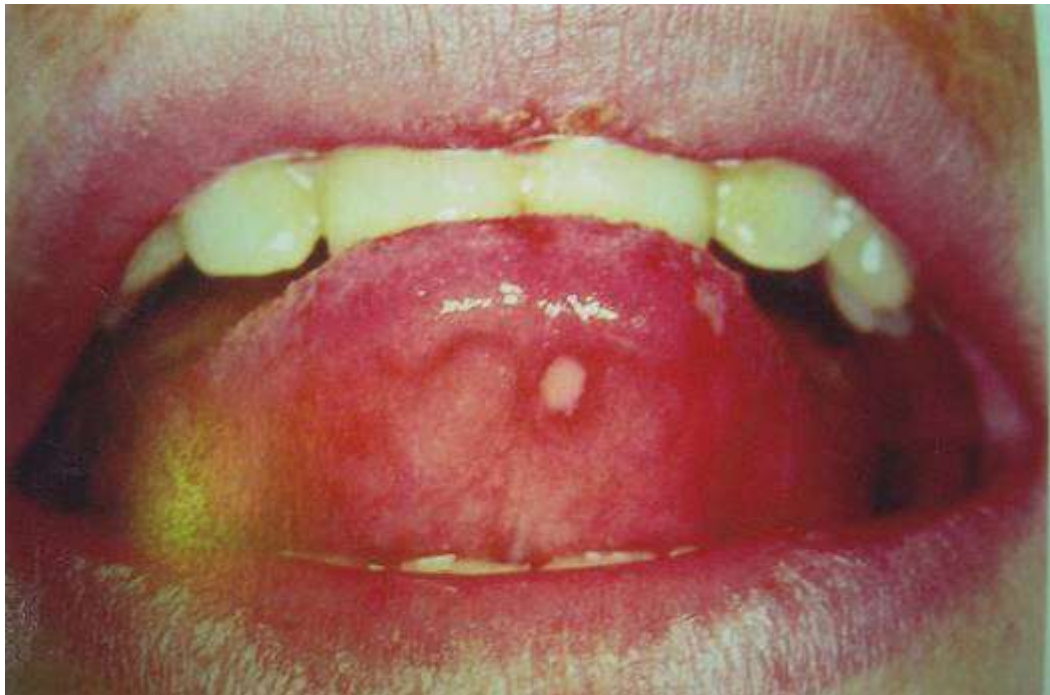

Рис. 173. Изменения слизистой оболочки вентральной поверхности языка после приема олететрина

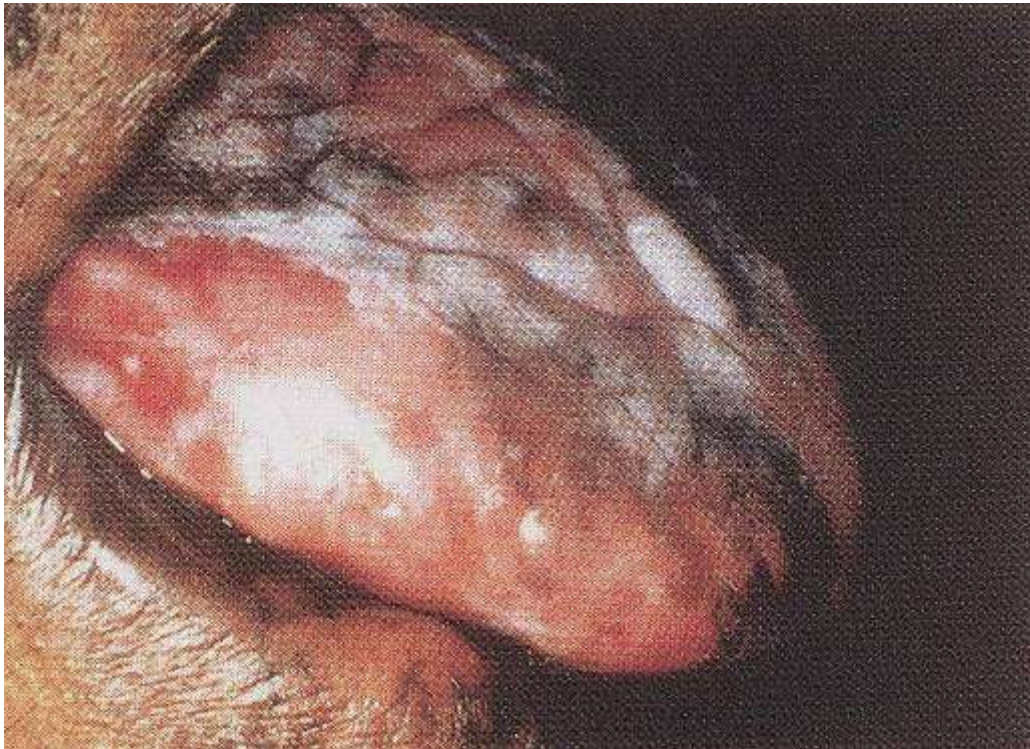

Рис. 174. Аллергическая реакция на препараты золота

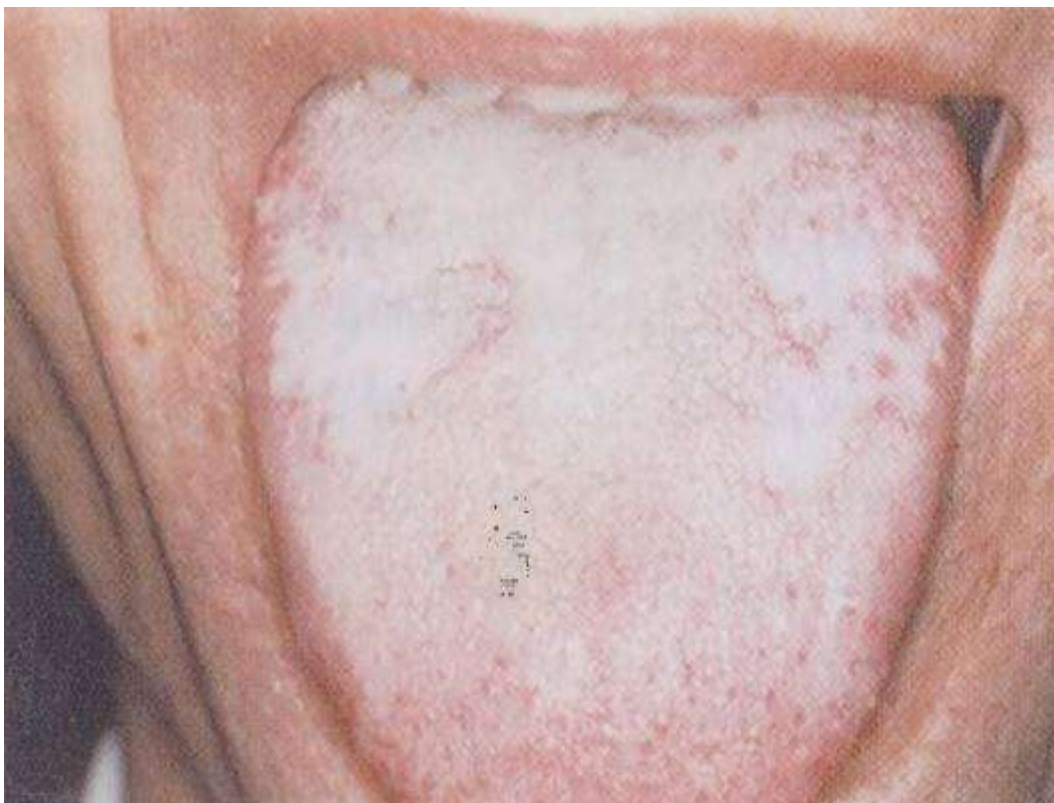

Рис. 175. Глоссит после приема препаратов золота

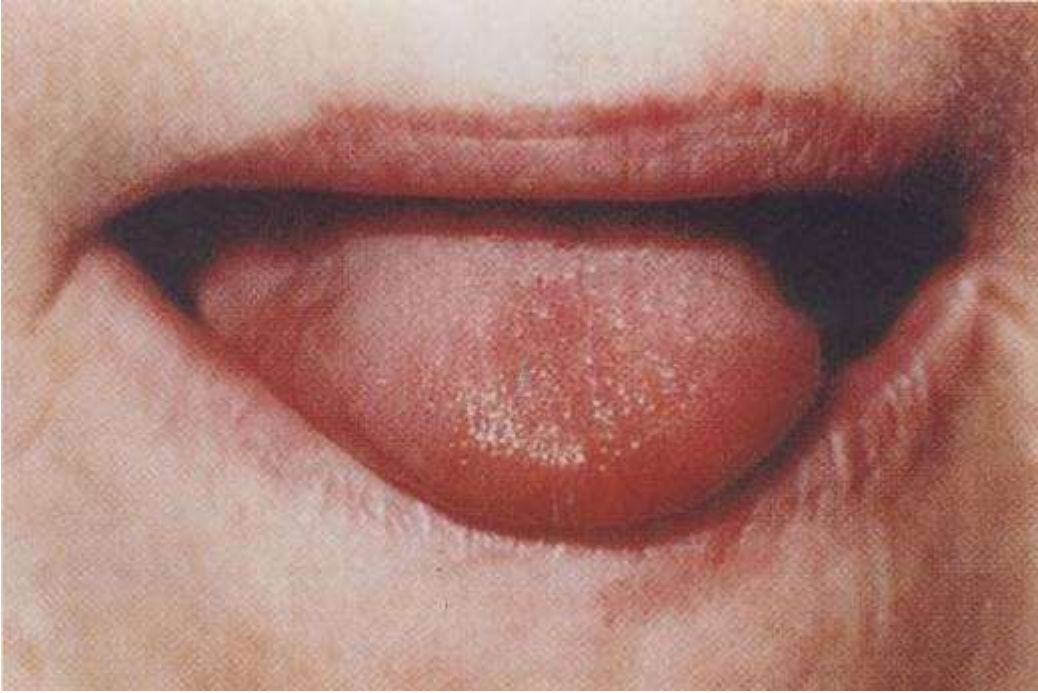


Рис. 176. Атрофия сосочков языка, гиперемия слизистой оболочки языка после приема тетрациклина

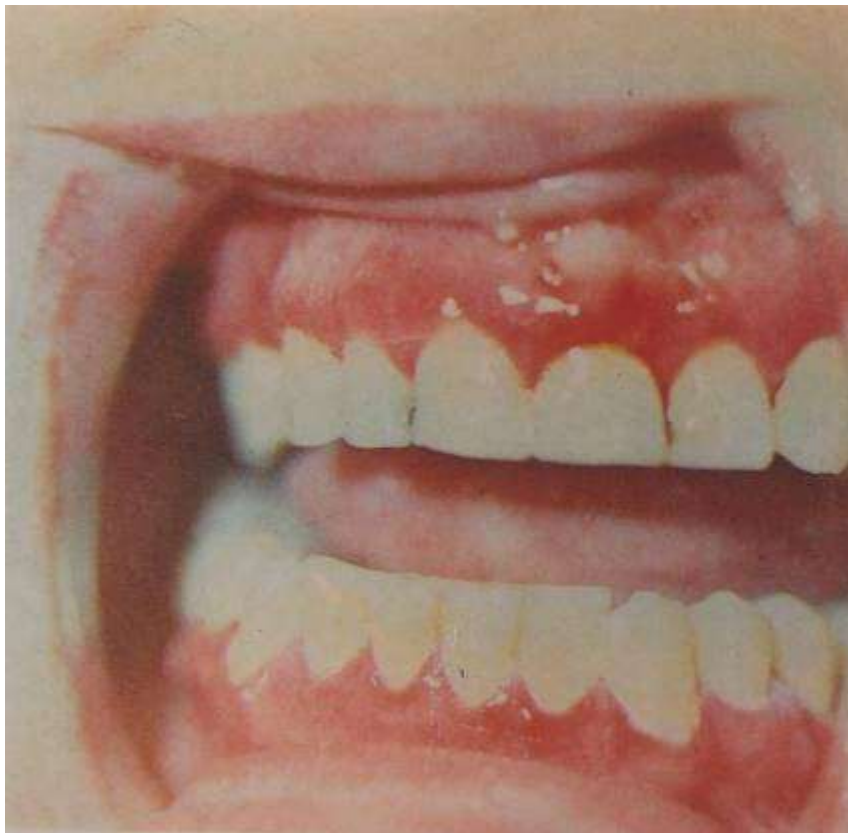


Рис. 177. Катаральный гингивит в результате воздействия пластмассовых коронок

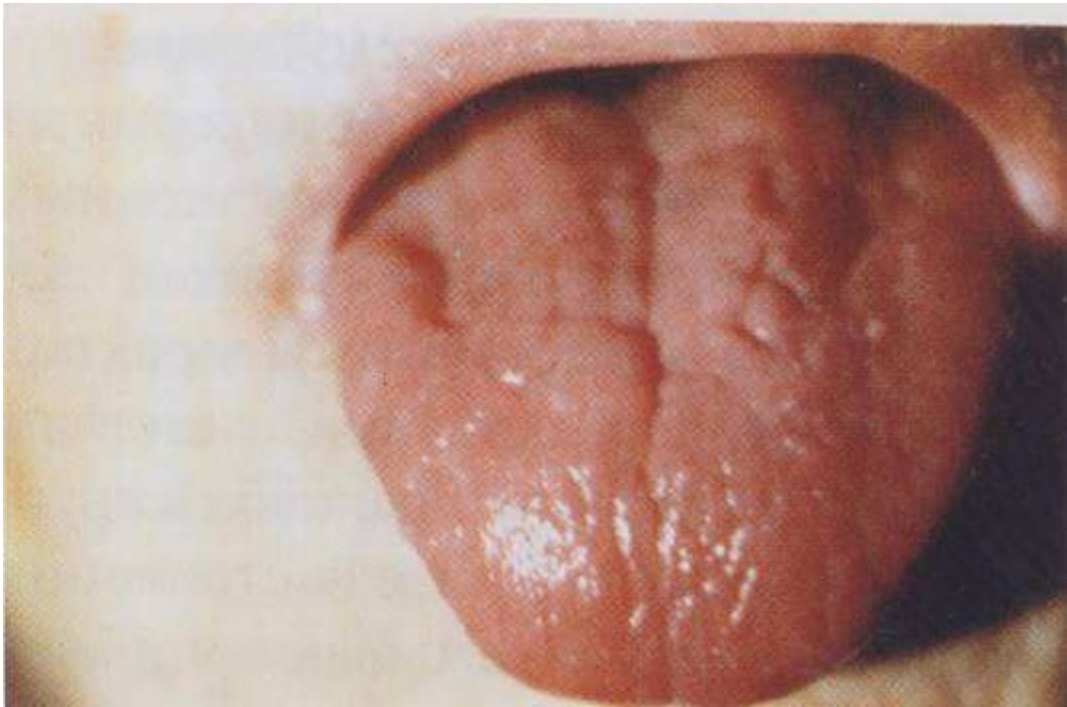


Рис. 178. Пенициллиновый глоссит

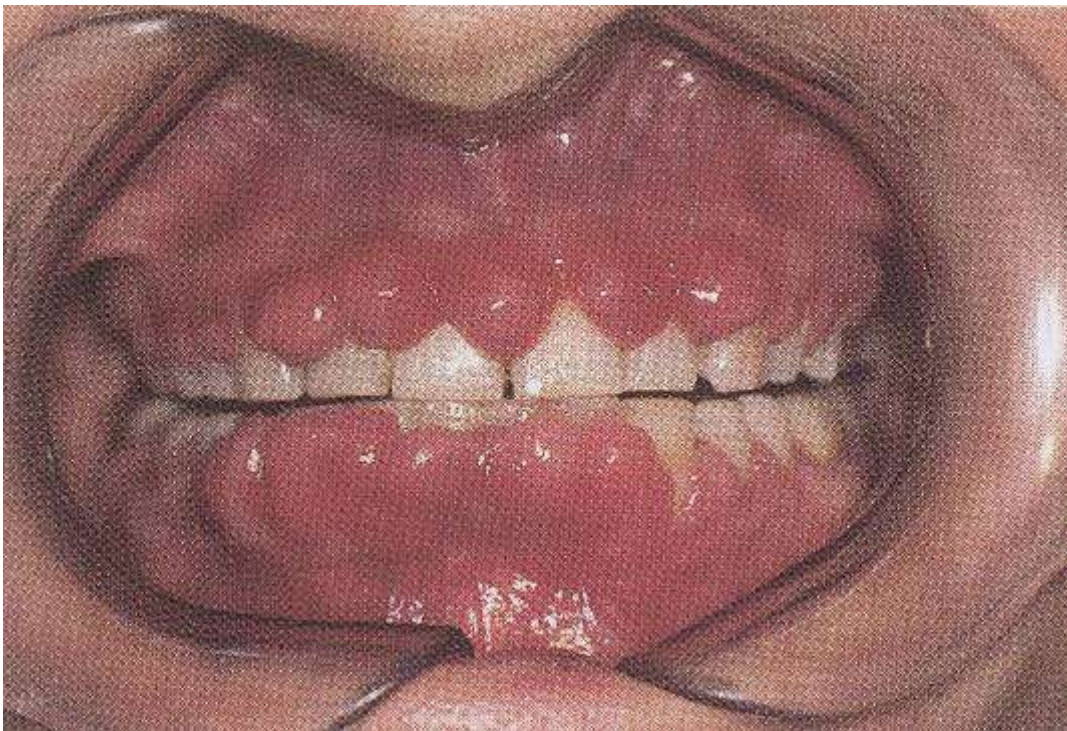


Рис. 179. Гипертрофия десны в результате лечения циклоспорином

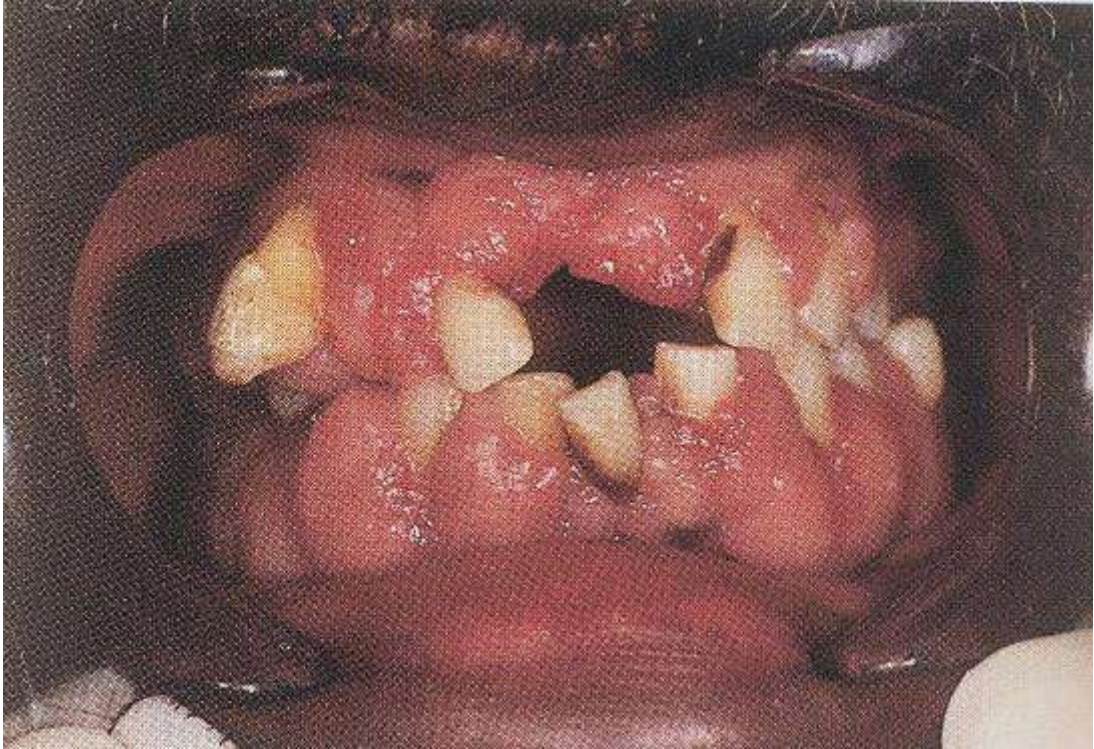


Рис. 180. Гингивальная гипертрофия, связанная с применением циклоsporина и нифедипина

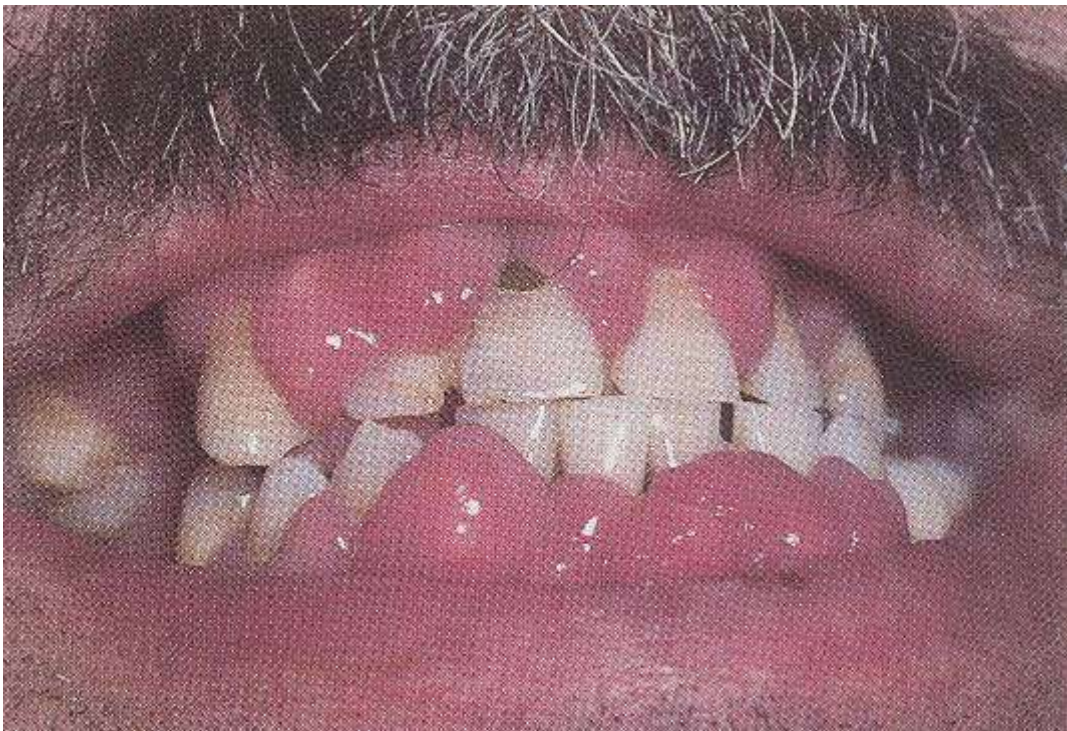


Рис. 181. Гингивальная гипертрофия после применения циклоsporина

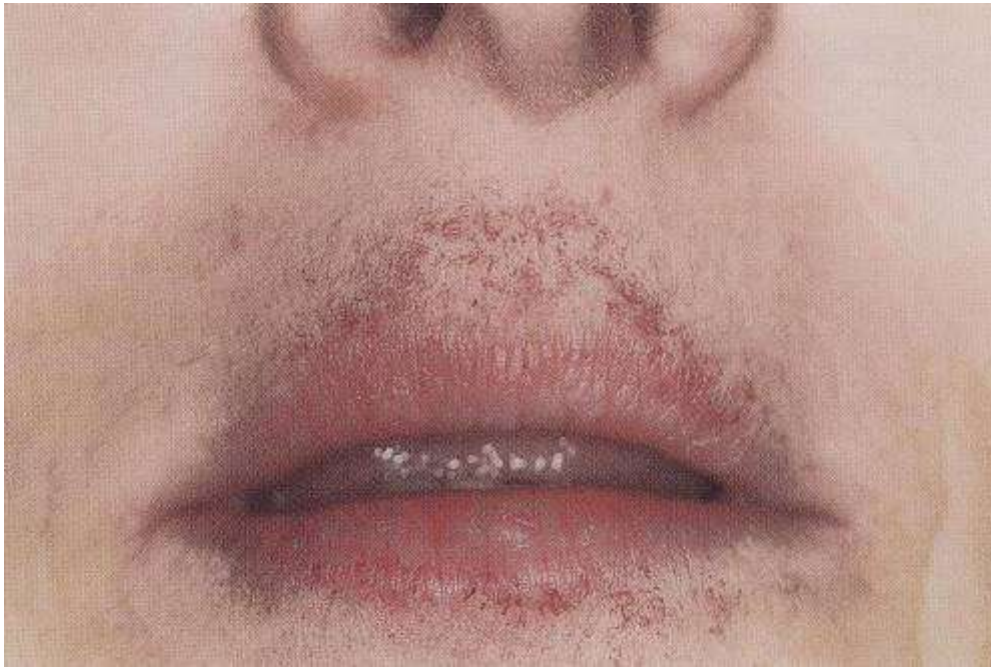

Рис. 182. Аллергия на губную помаду

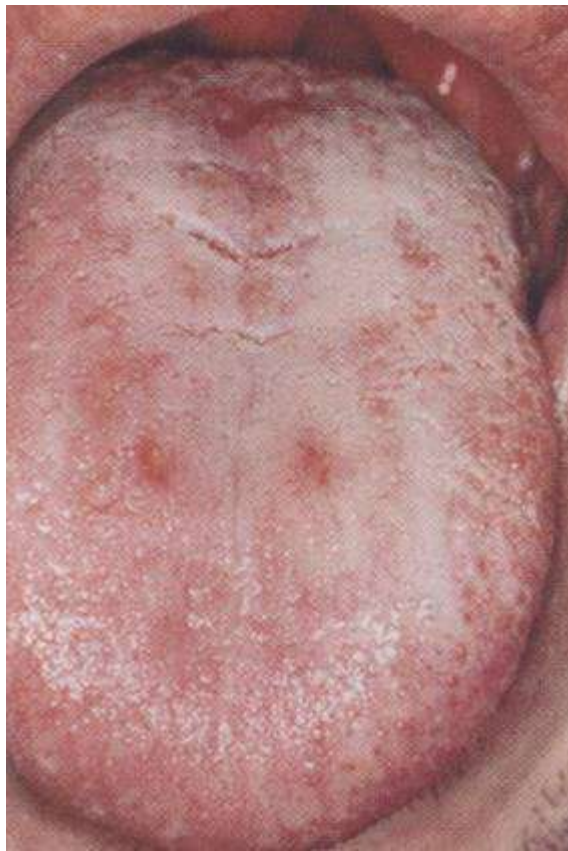

Рис. 183. Лекарственная аллергическая тромбоцитопения

На спинке языка, слизистой щек, в линии смыкания зубов наблюдается нежный белесоватый налет в виде кружевного рисунка.

После приема сульфаниламидов чаще возникают фиксированные пятнисто-везикулезные поражения, которые характеризуются жжением и зудом слизистой. На слизистой языка, неба появляются единичные или множественные пятна синюшно-красного оттенка, овальной или полигональной формы. В центре пятна возникают пузырьки или пузыри размером 0,5-1,5 см в диаметре, наполненные прозрачным содержимым. Вследствие травмирования их зубами, пищевыми продуктами, протезами покрывка пузырей разрывается с образованием болезненной эрозивной кровоточащей поверхности.

Нередки случаи изменения красной каймы губ в результате ее контакта с губной помадой.

Лекарственная аллергическая тромбоцитопения: проявляется на слизистой оболочке полости рта в виде геморрагической сыпи после применения хинина, хинидина, сульфаниламидов. Размеры участков кровоизлияния колеблются от петехий до пятнистых высыпаний 2-3-10мм в диаметре. Геморрагическая сыпь нередко сопровождается профузным кровотечением из слизистой оболочки рта, десен, трудно останавливаемым при использовании соответствующих гемостатиков. В крови определяются резкое уменьшение тромбоцитов. Удлинение времени кровотечения (рис. 183).

Эритема Фереоля-Бенье

Этиология: аллергический дерматоз, характеризующийся пятнистой сыпью, развивается на фоне вирусных инфекций, после переохлаждения, стресса, приема лекарств.

Основные клинические проявления: после продромального периода, длящегося 2-3 дня, появляется эритематозная сыпь на коже.

В полости рта (обычно на языке и небе) возникают ярко-красные энантемы, сопровождающиеся жжением. Дальнейшее развитие патологического процесса приводит к частичной атрофии сосочков в очагах поражения (в других участках – усиление эксфолиации), что создает картину «географического языка». Процесс характеризуется рецидивным течением (рис.184).

Диагноз: ставится на основании анамнеза и клинической картины.

Дифференциальная диагностика: токсидермия, сифилис, скарлатина, корь.

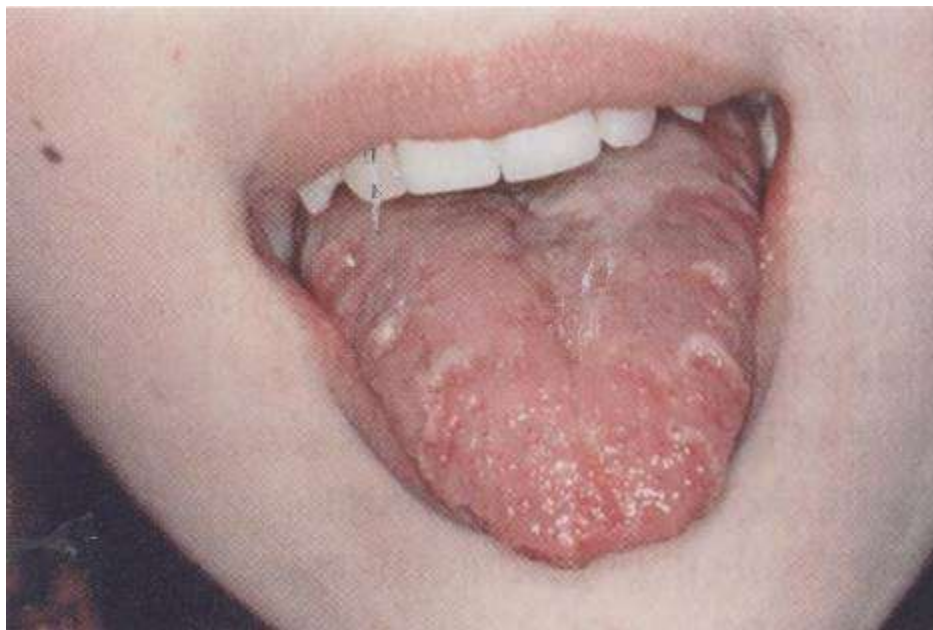

Рис. 184. Множественные эрозии и десквамация языка аллергического генеза при эритеме Фереоля - Бенъе.

Многоформная экссудативная эритема

Многоформная экссудативная эритема (МЭЭ) - осторазвивающееся заболевание, характеризующееся полиморфными высыпаниями на коже и

слизистых оболочках, циклическим течением и склонностью к рецидивам, преимущественно в осенне-весеннее время.

Этиология. Полностью не выяснена. По этиологическому принципу выделяют две разновидности многоформной экссудативной эритемы.

Истинная, или идиопатическая, форма имеет инфекционно-аллергическую природу. У большинства больных с этой формой заболевания с помощью кожных тестов выявляется сенсibilизация к бактериальным аллергенам (стрептококку, стафилококку, кишечной палочке). Источником сенсibilизации являются очаги хронической инфекции. Снижение реактивности организма вследствие гиповитаминоза, переохлаждения, вирусных инфекций, стрессы провоцируют обострение многоформной экссудативной эритемы.

Токсико-аллергическая, или симптоматическая, форма имеет сходную клиническую картину с истинной инфекционно-аллергической многоформной экссудативной эритемой, но по своей сути является гиперергической реакцией организма на лекарственные препараты (антибиотики, салицилаты, амидопирин и др.).

Основные клинические проявления: заболевание начинается внезапно. Появляются недомогание, озноб, слабость, повышается температура тела (в тяжелых случаях до 38°C и выше). Больные жалуются на головную боль, ломящие боли во всем теле, боль в мышцах и суставах, в горле. Через 1-2 сут. на коже кистей, предплечья, голени, иногда лице и шее появляются синюшно-красные пятна, слегка возвышающиеся над окружающей кожей. Центральная часть их слегка западает и принимает синюшный оттенок, а периферическая сохраняет розовато-красный цвет (кокарды). Впоследствии в центральной части может возникнуть субэпидермальный пузырь, наполненный серозным или геморрагическим содержимым. Возникновение кожных элементов иногда сопровождается зудом и жжением или вообще проходит без болевых ощущений.

Первыми проявлениями многоформной экссудативной эритемы в полости рта являются разлитая или ограниченная эритема и отек слизистой оболочки, на фоне которых возникают субэпителиальные пузыри различных размеров. Поражение слизистой оболочки рта сопровождается резкими болями даже в состоянии покоя. Пузыри довольно быстро вскрываются, образуя на слизистой оболочке рта болезненные эрозии, покрытые фибринозным налетом (рис. 185 - 191).

На красной кайме губ эрозии покрываются кровянистыми корками, затрудняющими прием пищи и открывание рта. В первые дни после вскрытия пузырей по краю эрозий можно видеть серовато-белые остатки покрышки пузырей, при потягивании за которые расслоить эпителий не удается (отрицательный симптом Никольского). В ряде случаев течение многоформной экссудативной эритемы осложняется присоединением фузоспирохетоза. Слюноотделение увеличивается. Регионарные лимфатические узлы увеличены, болезненны. Период обострения длится 2-4 нед. Эрозии эпителизируются через 7-12 дней. После их заживления рубцов не остается. Картина периферической крови в период обострения многоформной экссудативной эритемы соответствует острому воспалительному процессу.

Тяжелая форма отличается выраженной гиперергической реакцией организма, а также генерализованным поражением слизистой оболочки рта и кожи. В случае легкого течения многоформной экссудативной эритемы общее состояние больных существенно не меняется, на слизистой оболочке рта выявляются единичные элементы поражения.

Для многоформной экссудативной эритемы инфекционно-аллергической природы типично длительное рецидивирующее течение. Обострения заболевания наблюдаются преимущественно в осенне-весенний период. Иногда рецидивы могут быть спровоцированы переохлаждением, перенесенными инфекционными заболеваниями и прочими

факторами, ослабляющими резистентность организма. Многоформная эксудативная эритема длится годами. В периоды между обострениями изменений на слизистой оболочке рта и коже нет.

Симптоматическая (токсико-аллергическая) многоформная эксудативная эритема рецидивирует лишь в случае контакта больного с этиологическим фактором (лекарственным препаратом-аллергеном).

Синдром Стивенса – Джонсона представляет собой тяжелый вариант многоформной эксудативной эритемы с характерными специфическими симптомами.

На фоне тяжелого общего состояния на губах, слизистой оболочке щек, языка, мягкого неба, задней стенки зева, дужках, гортани и на коже появляются пузыри, после вскрытия которых образуются кровоточащие эрозии. Сливаясь, они превращаются в сплошную кровоточащую резко болезненную поверхность. Часть эрозий покрывается фибринозным налетом. Поражается также

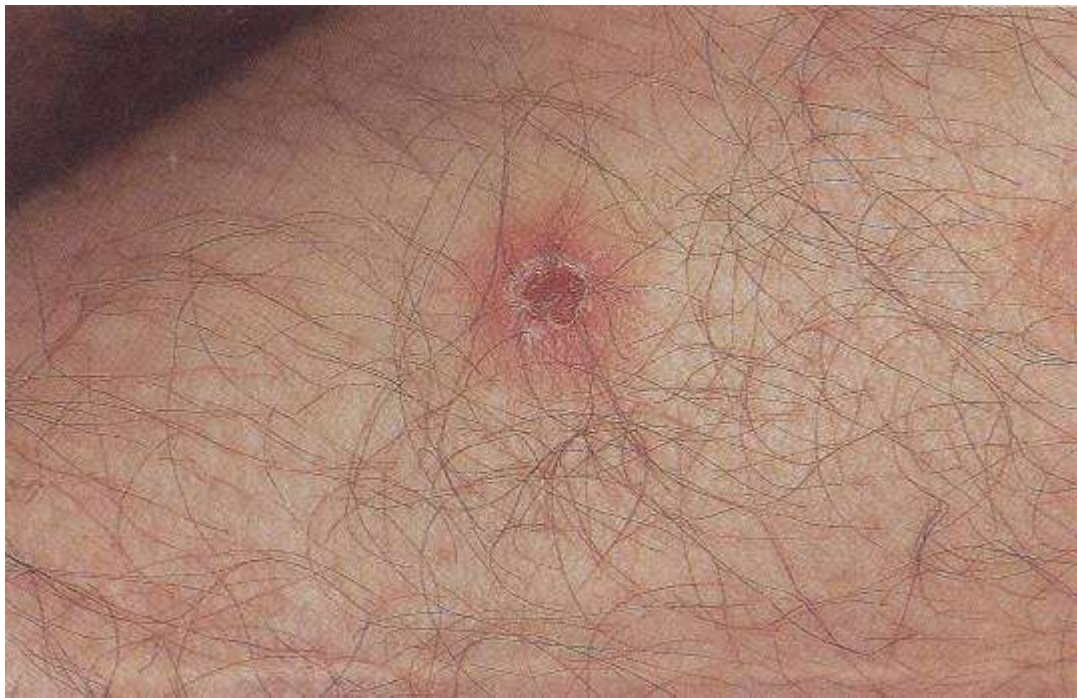

Рис. 185. Кожные проявления многоформной эксудативной эритемы

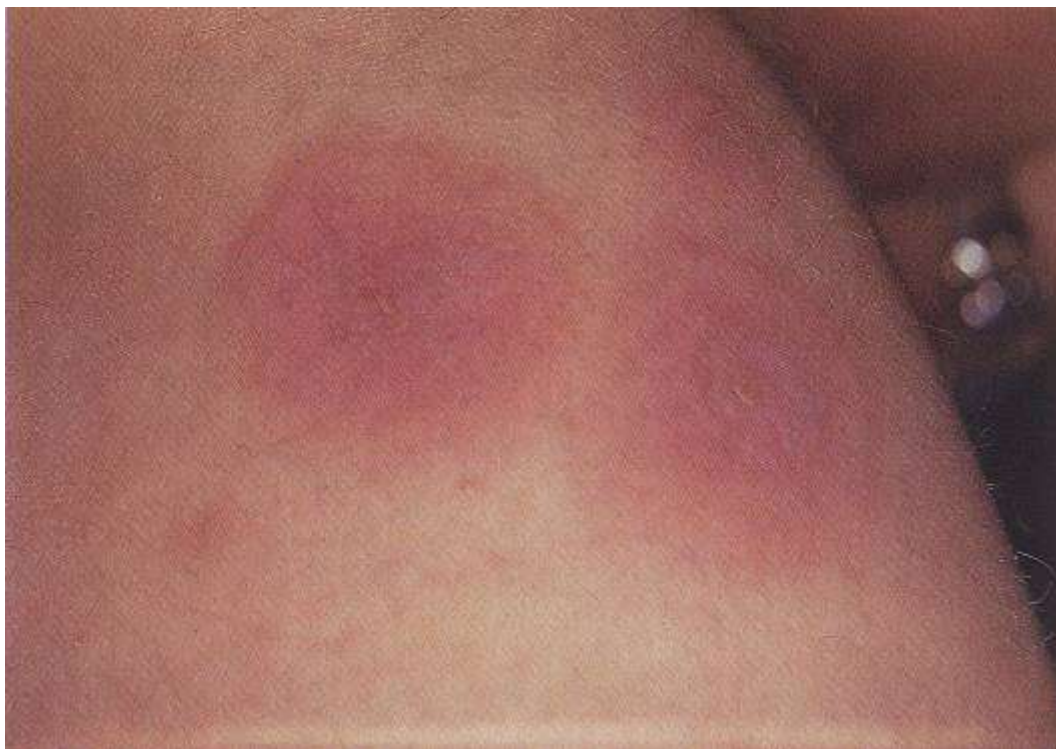

Рис. 186. Патологические элементы МЭЭ на коже крупным планом

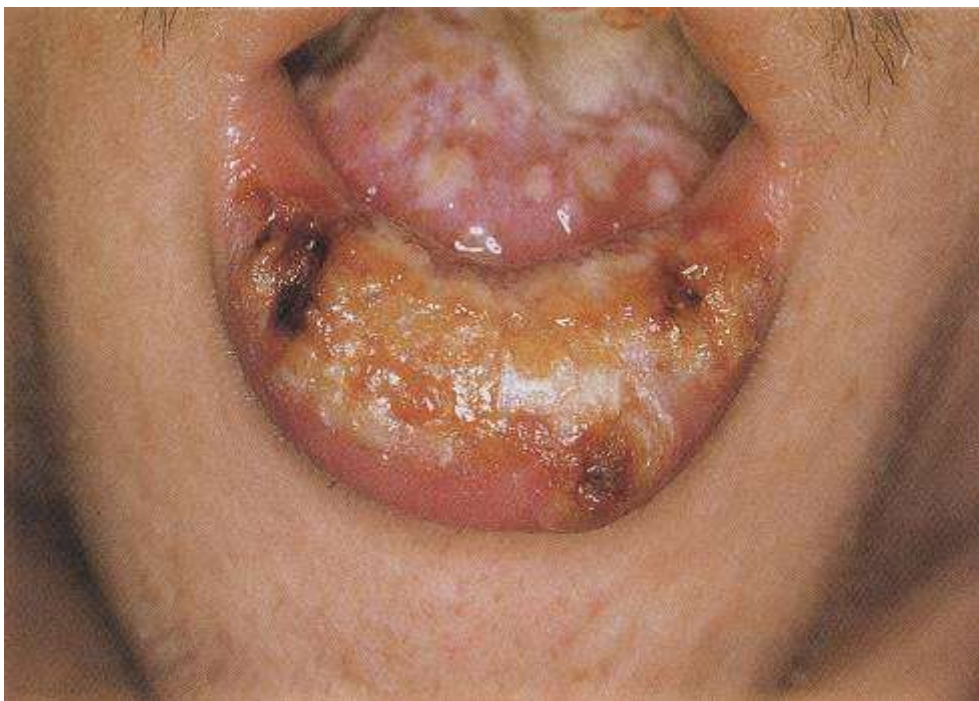

Рис. 187. Проявление многоформной эксудативной эритемы на красной кайме губ и слизистой оболочки рта

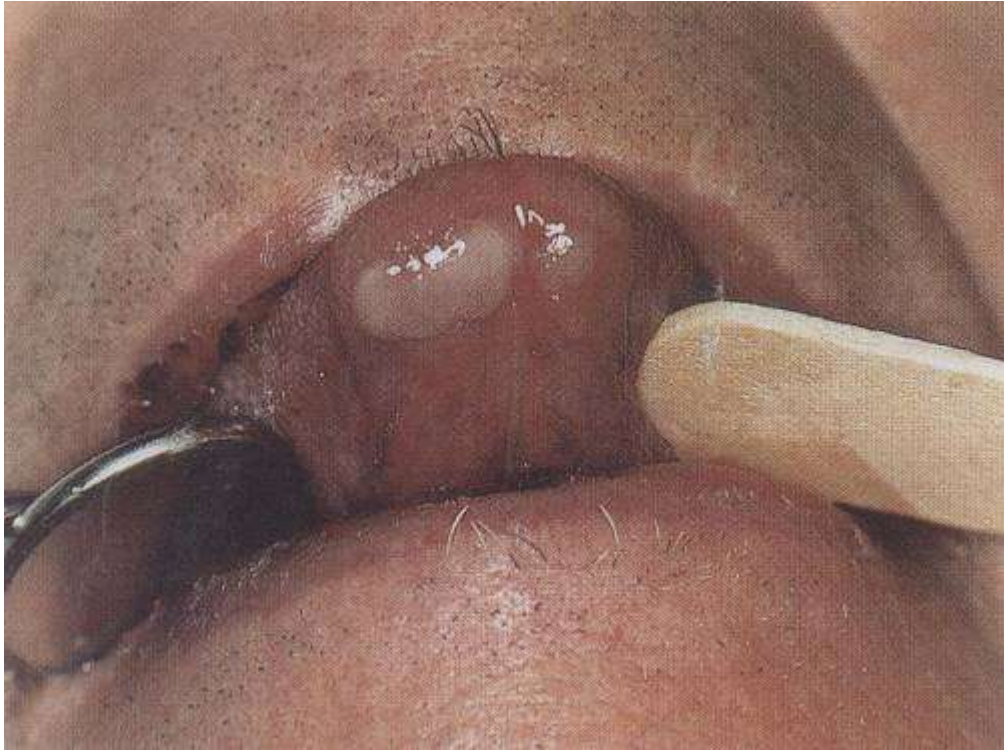


Рис. 188. Многоформная эксудативная эритема. Пузырь на слизистой оболочке вентральной поверхности языка

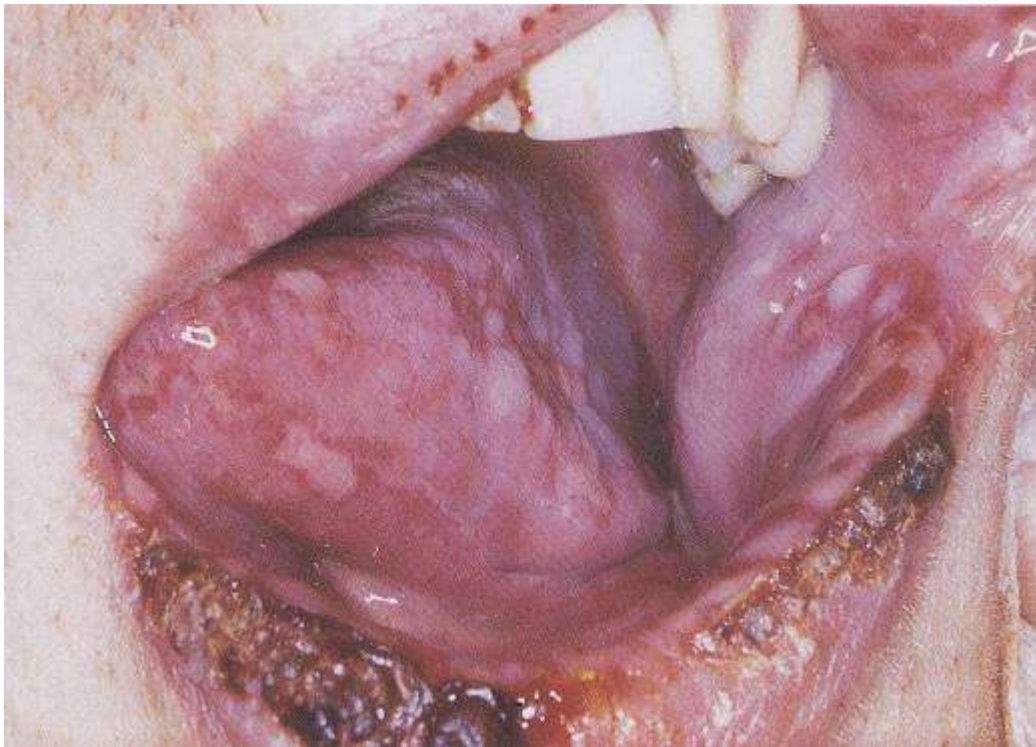


Рис. 189. Многоформная эксудативная эритема. Корки на красной кайме губ и эрозии на слизистой оболочке рта

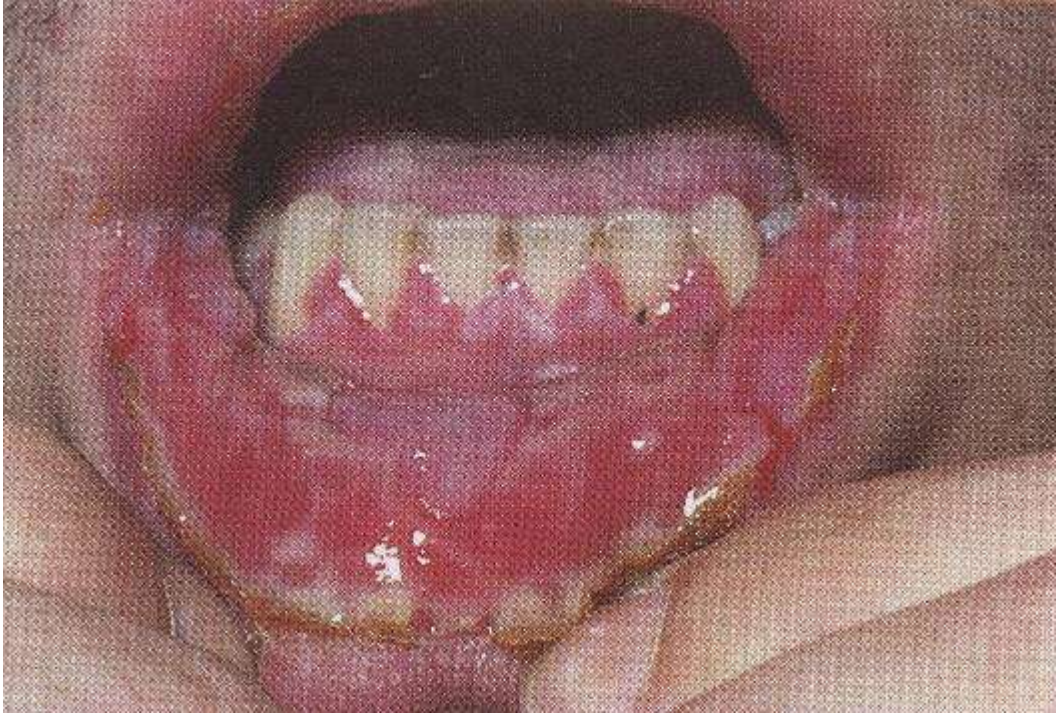

Рис. 190. Многоформная эксудативная эритема. Пузырь на слизистой оболочке нижней губы, корки на красной кайме губы

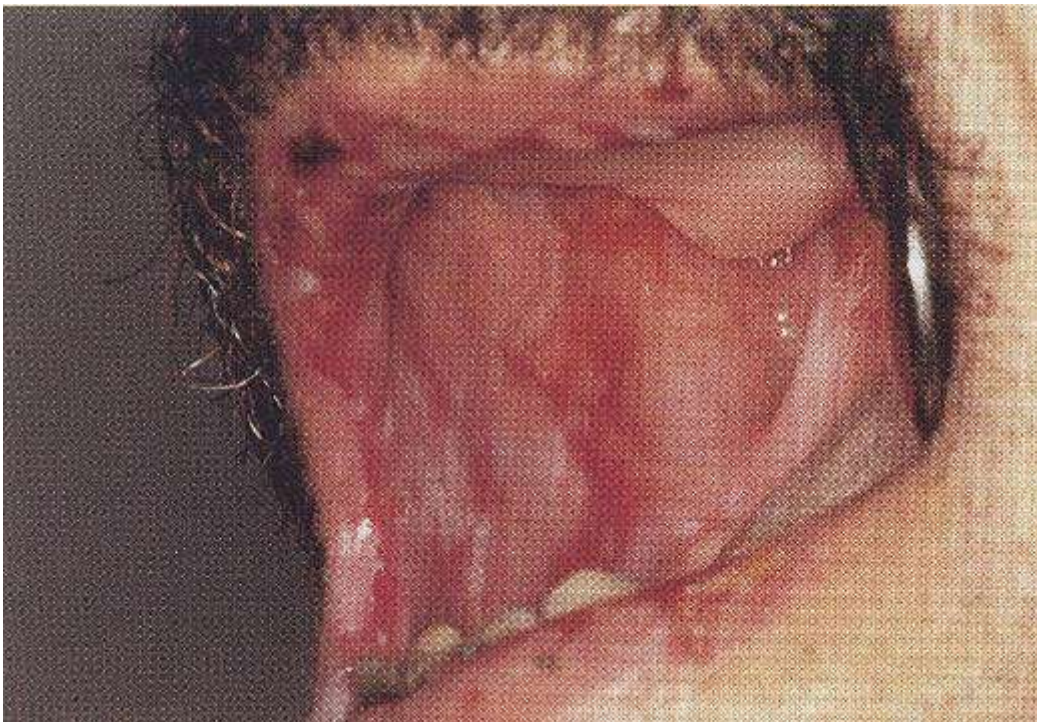


Рис. 191. Синдром Стивенса –Джонсона

слизистая оболочка глаз (двусторонний конъюнктивит и кератит), носа (ринит, носовые кровотечения), половых органов.

Диагноз: ставится на основании цитологического и гистологического исследования соскоба из области эрозий.

Дифференциальная диагностика: пузырьчатка, острый герпетический стоматит, медикаментозный стоматит, сифилитические папулы.

Лечение: санация организма и ликвидация очагов хронической инфекции. Общее лечение включает противовоспалительную терапию (ненаркотические анальгетики и неспецифические противовоспалительные средства), десенсибилизирующую терапию, детоксикационную терапию (30% раствор тиосульфата натрия), витаминотерапию (витамин РР, витамин С и др.). При тяжелой форме заболевания применяют антибиотикотерапию, назначение метронидазола. При обширных поражениях обязательно назначение кортикостероидов.

Местное лечение заключается в назначении обезболивающих средств (1-2% раствор лидокаина, 5% взвесь анестезина в персиковом масле и др.), санацию рта, антисептическую обработку, аппликации протеолитических ферментов, аппликации комбинированных (противовоспалительных, противомикробных, обезболивающих) средств (Холисал гель и др.), глюкокортикостероидных мазей (5% преднизолоновая, 1% гидрокортизоновая, 0.025% флуцинар и др.). В период выздоровления назначают местные кератопластические средства.

Хронический рецидивирующий афтозный стоматит

Хроническое воспалительное заболевание слизистой оболочки полости рта, характеризующееся появлением афт, протекающее с периодическими ремиссиями и частыми обострениями.

Этиология: заболевание, характеризующееся пониженной иммунологической реактивностью и нарушениями неспецифической защиты. Причиной развития которого являются очаги хронической инфекции в организме (ангина, хронический тонзиллит, фарингит, заболевания желудочно-кишечного тракта и др.), а также влияние ряда неблагоприятных факторов (хронические стрессовые ситуации, частая смена климатических поясов, профессиональные вредности и др.).

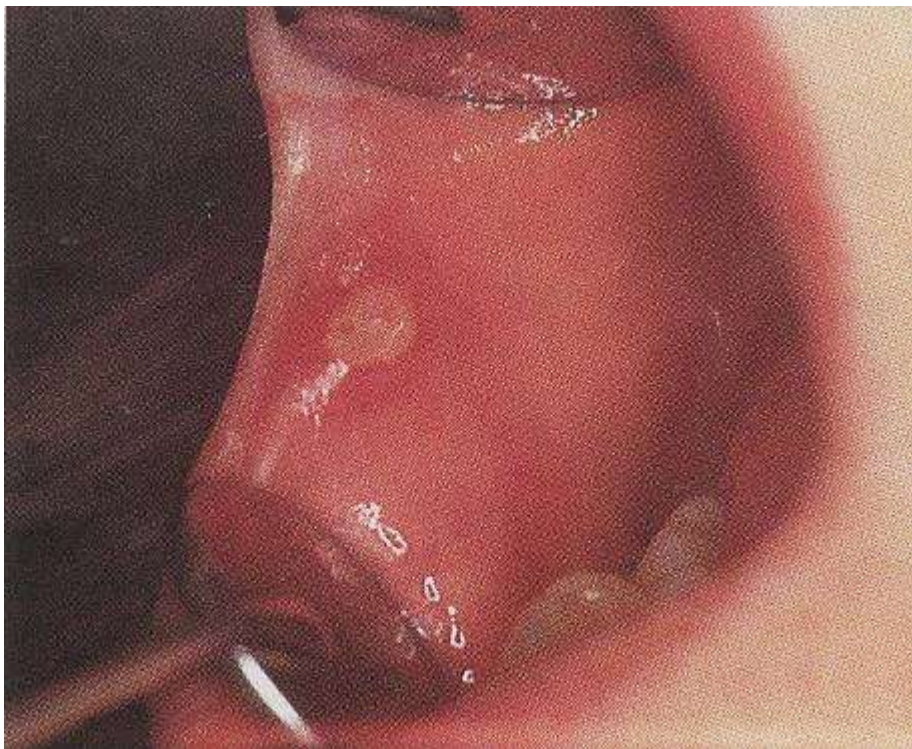
Микробные ассоциации слизистой оболочки рта у больных рецидивирующим афтозным стоматитом в основном представлены кокковой флорой, в составе которой значительное место занимают коагулазонегативный стафилококк и анаэробные кокки (пептококки, пептострептококки), количество анаэробных кокков возрастает с увеличением численности микробных ассоциаций. В составе микробных ассоциаций имеется значительное количество бактероидов, содержание которых увеличивается с ростом ассоциаций. С увеличением вирулентности микроорганизмов усиливается бактериальная сенсibilизация организма больных рецидивирующим афтозным стоматитом.

Основные клинические проявления: существует две клинические формы рецидивирующего афтозного поражения слизистой оболочки рта: легкая и тяжелая (рецидивирующие глубокие рубцующиеся афты),

Легкая форма: процесс образования афты на слизистой оболочке рта начинается с появления небольшого пятна диаметром до 1 см, гиперемизированного, резко отграниченного, круглой или овальной формы болезненного, которое через несколько часов слегка приподнимается над окружающей слизистой оболочкой. Спустя еще несколько часов элемент эрозируется и покрывается фибринозным серовато-белым, плотно сидящим налетом. Такой фибринозно-некротический очаг часто окружен тонким гиперемизированным ободком. Афты очень болезненны при дотрагивании, мягкая на ощупь. В основании афты возникает инфильтрация. Афты окружены

резко отграниченным, ярко гиперемированным, слегка отечным ободком. Спустя 2-4 дня некротические массы отторгаются, а еще через 2-3 дня афта обычно разрешается; некоторое время на ее месте держится застойная гиперемия (рис. 192 - 194).

При легкой форме рецидивирующего афтозного стоматита одновременно возникает одна или две афты, редко больше. Особенностью заболевания является рецидивирующий характер высыпаний. Высыпания чаще локализуются на слизистой оболочке щек, губ, кончике и боковых поверхностях языка, но они могут возникать на любом участке слизистой оболочки рта.



192. Хронический рецидивирующий афтозный стоматит. Афта на слизистой оболочке щеки с выраженной гиперемией по периферии

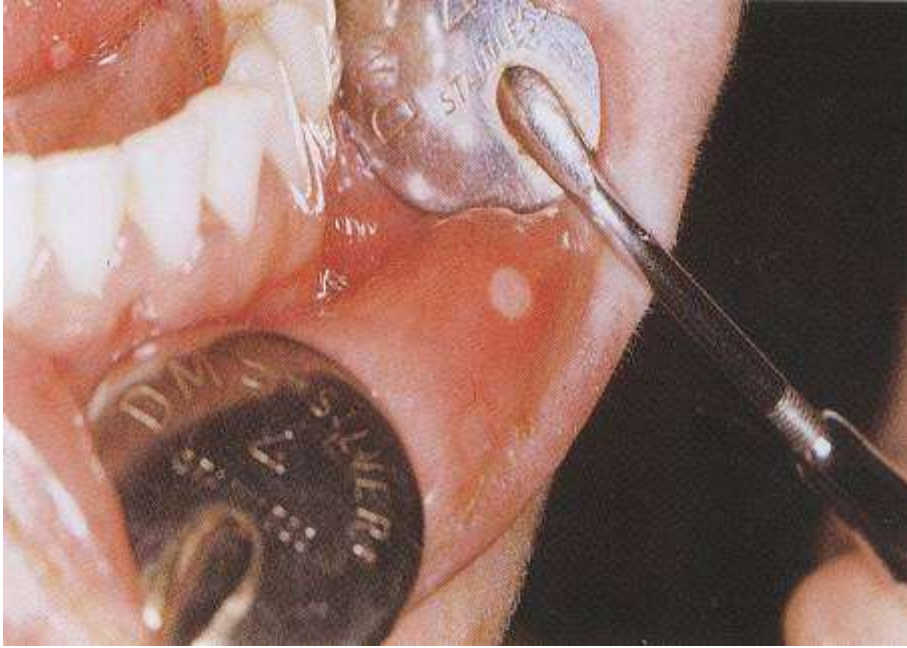


Рис. 193. Хронический рецидивирующий афтозный стоматит. Афта на слизистой оболочке нижней губы

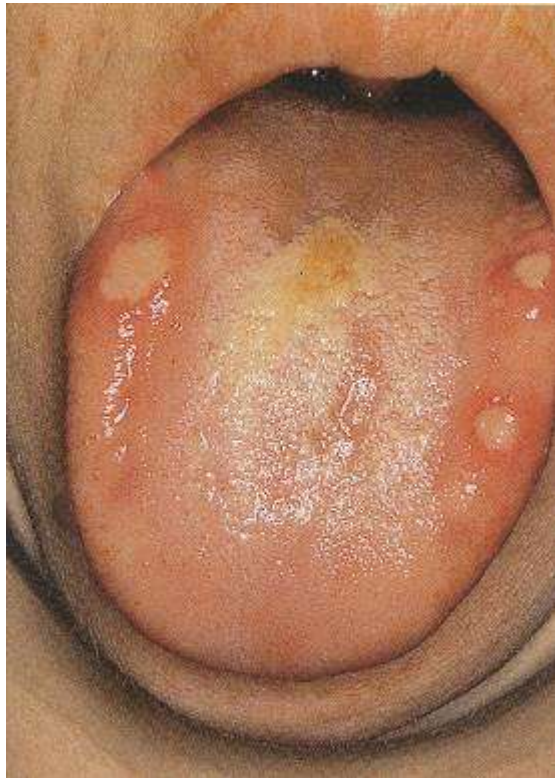

Рис. 194. Хронический рецидивирующий афтозный стоматит. Афта на слизистой оболочке нижней губы

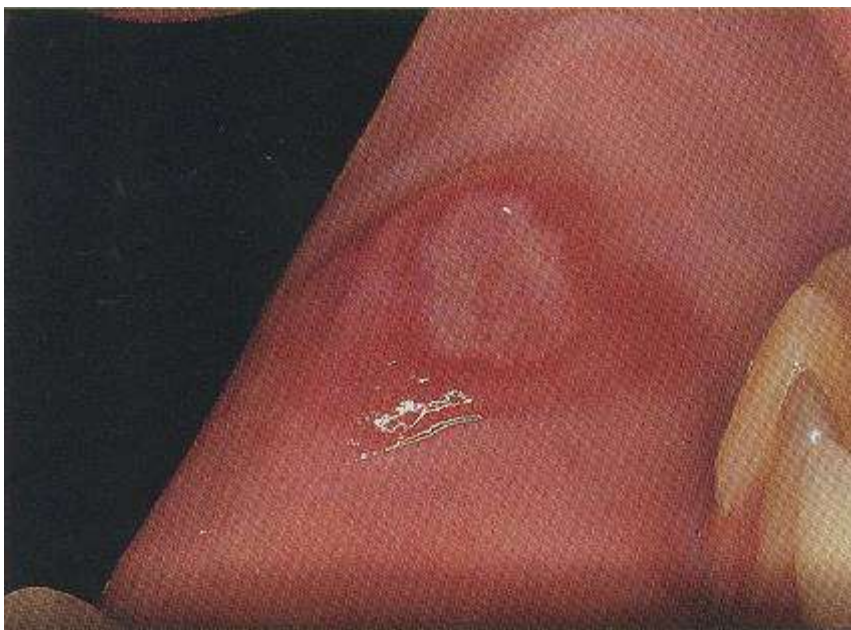

Рис. 195. Афта Сеттона на слизистой оболочке нижней губы

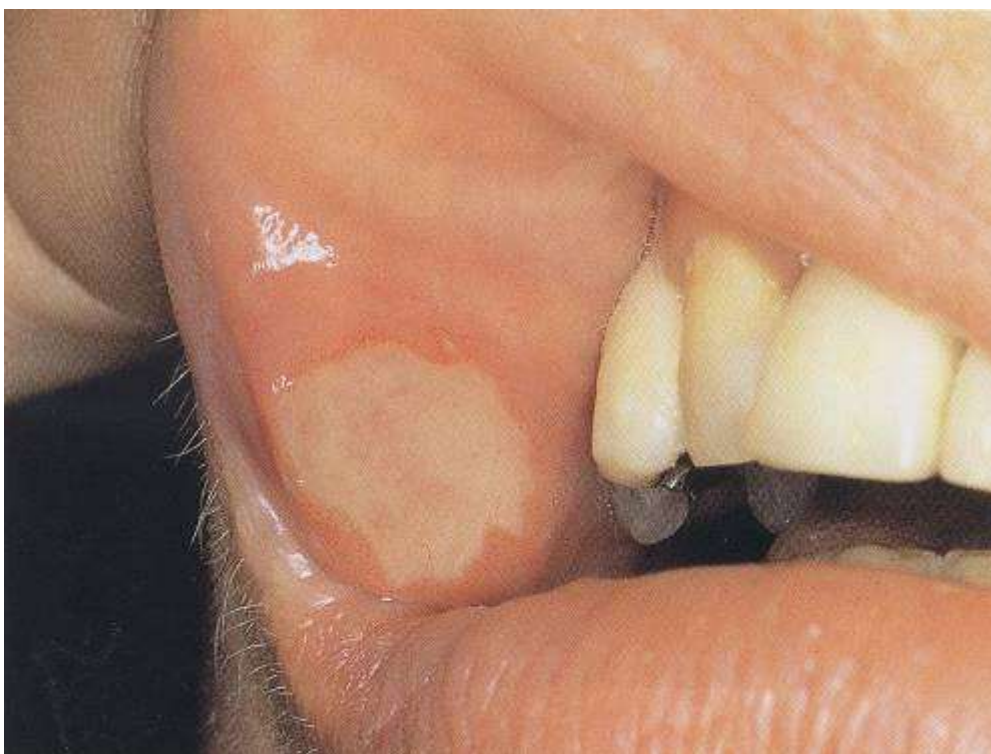


Рис. 196. Афта Сеттона на слизистой оболочке верхней губы

Факторами, провоцирующими обострение, являются травма слизистой оболочки рта, стрессы, переутомление, перенесенная вирусная инфекция, предменструальный период и др.

К факторам, ускоряющим переход легкой формы рецидивирующего афтозного стоматита в тяжелую, относятся профессиональная вредность, частая смена климатических поясов, наличие хронических заболеваний (ангина, заболевания желудочно-кишечного тракта - хронический гастрит, колит, язвенная болезнь желудка и двенадцатиперстной кишки).

Тяжелая форма (афты Сеттона): независимо от возраста, без каких-либо четко определяющих факторов на слизистой оболочке полости рта возникают мелкоточечные очаги деструкции, в короткий промежуток времени трансформируются в глубокие, резко болезненные язвы. Случивание эпителия сопровождается жжением и слабой болью в языке, усиливающейся при приеме горячей пищи, курении. Но и иногда протекает бессимптомно. Срок их существования достигает 6-12 месяцев. На месте заживших язв остаются грубые рубцы

У больных с тяжелой формой рецидивирующего афтозного стоматита страдает общее состояние: отмечаются повышенная раздражительность, плохой сон, потеря аппетита, формируется невротический статус, обусловленный постоянными болевыми ощущениями в полости рта, нередко имеется регионарный лимфаденит (рис. 195, 196).

Диагноз: ставится на основании анамнеза и клинических данных.

Дифференциальная диагностика: хронический рецидивирующий герпетический стоматит, многоформная экссудативная эритема, хронические травматические эрозии и язвы, вторичный сифилис, медикаментозный стоматит, язвенно-некротический гингивостоматит, афтоз Беднара, синдром Бехчета.

Лечение: комплексное. Включает обследование у специалистов с целью выявления очагов хронической инфекции, а также общую и местную терапию.

Общее лечение состоит в назначении десенсибилизирующей терапии (тавегил, супрастин и др.), витаминотерапии (витамин С, аскорутин, витамины группы В). После иммунологического обследования при необходимости назначают иммунокорректирующую терапию (лейкинферон, полиоксидоний и др.).

Местное лечение состоит в назначении местных анестетиков, антисептических средств, протеолитических ферментов, эпителизирующих средств.

Синдром Бехчета и большой афтоз Турена

Синдром Бехчета включает в себя три симптома: рецидивирующие афты на слизистой оболочке рта и наружных половых органах, а также поражение глаз (чаще обоих), проявляющееся в виде гипопион-ирита, иногда приводящего к слепоте. У больных с синдромом Бехчета нередко возникают кожные проявления (высыпания узелковой эритемы, пиодермия, васкулиты), выявляются также поражения суставов и нервной системы.

Touaine (1941) описал заболевание - большой афтоз, которое клинически характеризуется рецидивирующими высыпаниями афт на слизистой оболочке рта, наружных половых органов и кишечника.

Этиология: причины развития синдрома Бехчета окончательно не установлены. Многие авторы полагают, что в основе рецидивирующего афтозного поражения слизистых оболочек полости рта, половых органов, глаз и в ряде случаев кишечника лежат аутоиммунные процессы. Существует также мнение и о генетической предрасположенности к возникновению симптома Бехчета.

Основные клинические проявления: заболевание характеризуется хроническим течением с ремиссиями длительностью от нескольких дней до нескольких лет. Страдают этим заболеванием одинаково часто лица обоего пола, преимущественно в возрасте 20-30 лет. Наиболее часто в качестве первого проявления синдрома Бехчета обнаруживаются афты на слизистой оболочке рта, которые, как правило, не отличаются от обычных афт, возникающих при рецидивирующем афтозном стоматите. У некоторых больных образуются глубокие, длительно не заживающие афты, образующие после эпителизации грубые соединительнотканые рубцы, деформирующие слизистую оболочку. Афты резко болезненны, количество их варьирует.

При синдроме Бехчета на коже нередко возникают рецидивирующая узловатая эритема, высыпания типа многоформной экссудативной эритемы, пиодермические элементы. Афтозные высыпания могут распространяться на слизистую оболочку гортани, трахеи, глотки, пищевода, кишечника (рис. 197 - 198).

Диагноз: ставится на основании анамнеза, клинических данных и при помощи гистологического метода.

Дифференциальная диагностика: вторичный сифилис, герпетические высыпания, острый и хронический рецидивирующий афтозный стоматит, синдром Стивенса-Джонсона.



Рис. 197. Синдром Бехчета. Поражение слизистой оболочки глаз

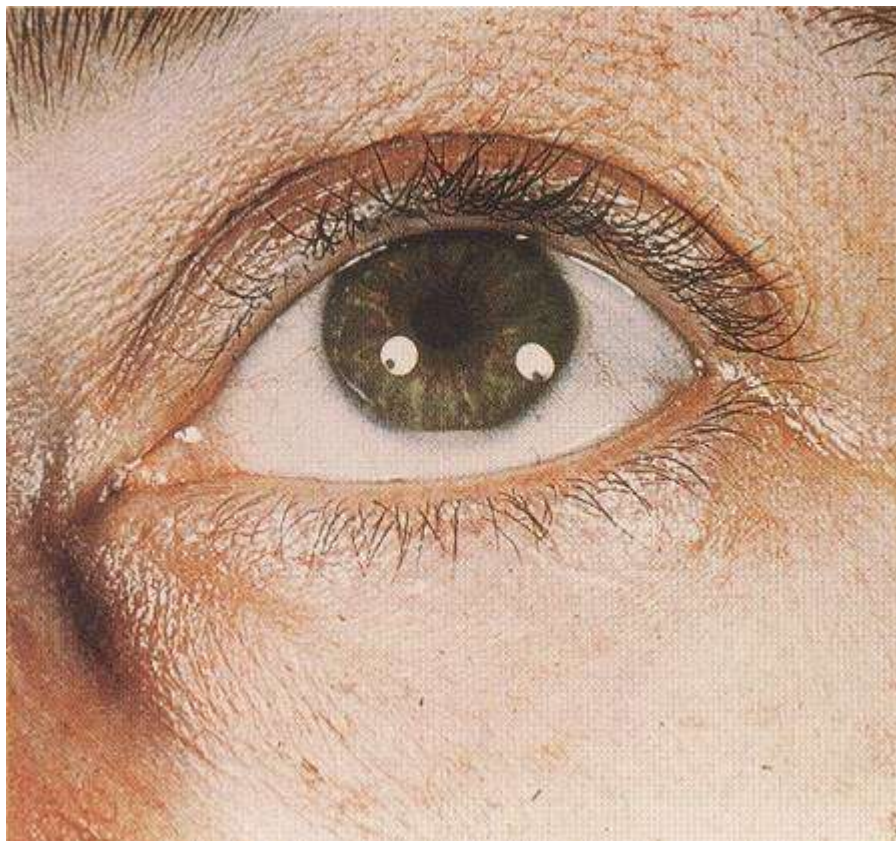


Рис. 198. Синдром Бехчета (гипопионирит)

Синдром Шегрена

Этиология: до настоящего времени не существует единого мнения по поводу причины возникновения этого заболевания. Предполагают инфекционно-аллергический генез, эндокринные нарушения, наследственную предрасположенность, связанную с нарушением обмена витамина А. Выявлено, что у больных с синдромом Шегрена обнаруживается гипергаммаглобулинемия и в сыворотке крови выявляются антинуклеарные факторы и преципитирующие антитела, дает основание ряду авторов утверждать об аутоиммунной природе заболевания.

Основные клинические проявления: начальные изменения в течение длительного времени могут проявляться в виде уменьшения количества и повышения вязкости слюны. Впоследствии происходят изменения слизистой оболочки: наступает атрофия сосочков языка, язык становится гиперемированным, появляется ощущение жжения. К этому времени могут обнаруживаться атрофические изменения слизистой оболочки верхних дыхательных путей (сухой трахеобронхит, ринит). Может наступить снижение обоняния. Возникает ахилия.

При нарастании гипосаливации больные жалуются на сухость во рту и болезненность во время приема пищи, появление трещин в углах рта; указывают на сухость глаз, конъюнктивит, сопровождающийся резью, светобоязнью, отсутствием слез. При осмотре, наряду с уменьшением слюноотделения и описанными выше изменениями слизистой оболочки рта, выявляется опухолевидное увеличение одной или обеих околоушных и других слюнных желез. Иногда в околоушной железе образуются камни (рис. 199).

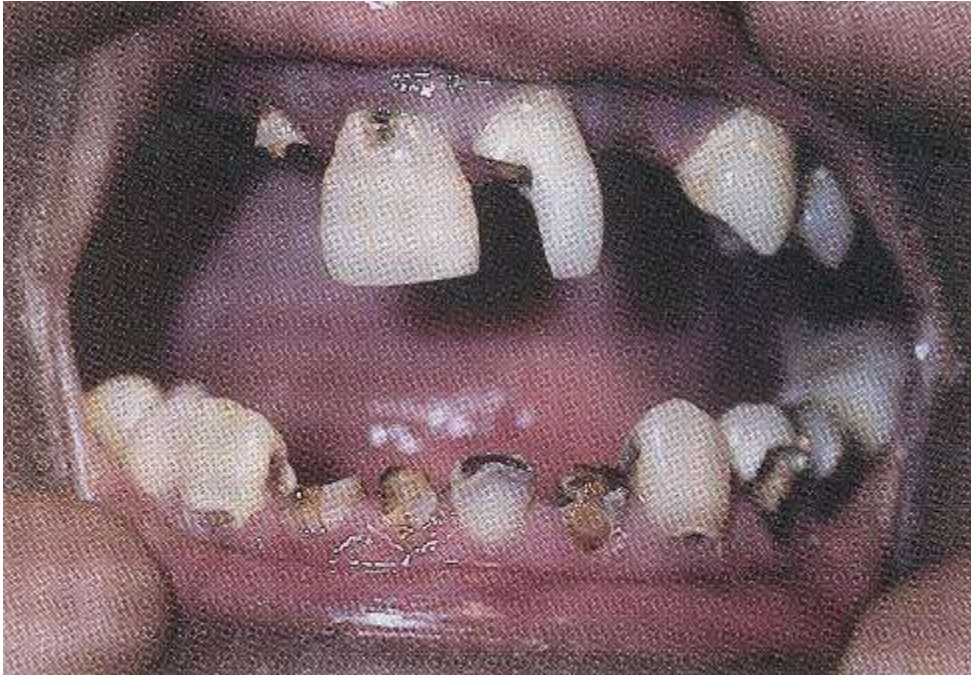

Рис. 199. Синдром Шегрена. Сухость слизистой оболочки рта. Острый кариес.

Диагноз: ставится на основании анамнеза и клинических данных.

Дифференциальная диагностика: ксеростомия.

ГЛАВА VI . ИЗМЕНЕНИЕ СЛИЗИСТОЙ ОБОЛОЧКИ РТА ПРИ ЭКЗОГЕННЫХ ИНТОКСИКАЦИЯХ

Поражения слизистой оболочки рта могут быть обусловлены неблагоприятными факторами профессиональной деятельности человека. В развитии хронической интоксикации очень существенным является свойство вещества кумулировать в организме с образованием депо в костях, паренхиматозных органах, подкожной клетчатке и др., что особенно характерно для тяжелых металлов. У работающих в контакте с такими металлами, как свинец, ртуть, висмут и др., со временем может развиваться хроническая интоксикация, проявляющаяся характерной для каждого металла клинической картиной в полости рта.

Висмутовая интоксикация

Этиология: развивается преимущественно у лиц, длительное время использующих с лечебной целью препараты висмута. Они применяются для лечения сифилиса, несифилитических поражений центральной нервной системы (менингомиелит, арахноэнцефалит).

Основные клинические проявления: висмутовая интоксикация проявляется общими нарушениями в организме (нефропатии, поражения желудочно-кишечного тракта, нервной системы: слабость, апатия) и поражениями слизистой оболочки рта.

В результате длительного применения препаратов висмута для лечения хронических заболеваний частицы висмута кумулируются в слизистой оболочке десны, вследствие чего образуется характерная синевато-серого цвета кайма по десневому краю. В ряде случаев висмутовая интоксикация сопровождается также образованием темной, почти черной пигментации на других участках слизистой оболочки рта (язык, щеки, губы, небо, мин-

далины). Иногда пигментация имеет вид черных кружков вокруг отверстий выводных протоков слюнных желез (рис. 200).

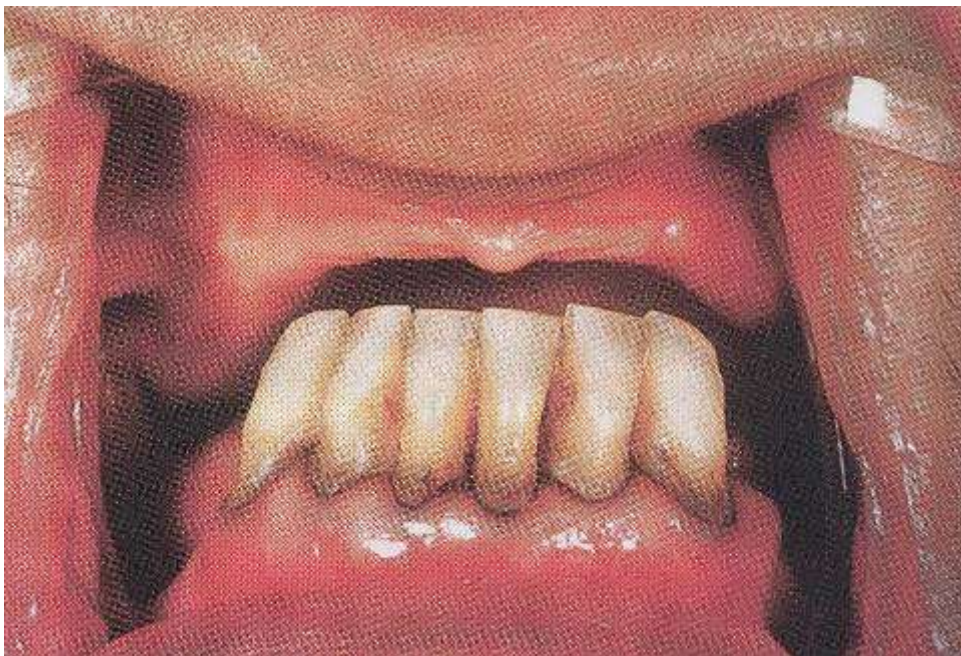


Рис. 200. Висмутовый гингивит.

Висмутовая кайма является следствием образования сульфида висмута при его выделении со слюной. При тяжелой интоксикации появляются глубокие изъязвления, окруженные каймой синевато-серого цвета. В несанированной полости рта при наличии зубных отложений, разрушенных зубов быстро развивается язвенный гингивостоматит, сопровождающийся болевыми ощущениями.

Свинцовая интоксикация

Этиология: развивается как результат воздействия вредных профессиональных факторов у лиц, работающих в металлургии, производстве ак-

кумуляторов, наборщиков типографии, у рабочих химической, горнорудной промышленности и др.

Основные клинические проявления: ранним симптомом свинцовой интоксикации является бледно-серый цвет лица (свинцовый колорит), обусловленный свинцовым поражением стенок сосудов и их спазмом. Одним из клинических проявлений тяжелой свинцовой интоксикации является «свинцовая колика». Возможно развитие периферического паралича, слепоты, связанной с поражением центральной нервной системы. Отмечаются слабость, апатия, нарушение пищеварения, поражения почек (нефропатии). В крови выявляются анемия, тромбоцитопения, моноцитоз.

Характерными симптомами в полости рта являются сладковатый металлический привкус и запах изо рта - «свинцовое дыхание», а также «свинцовая кайма», которая часто бывает первым признаком сатурнизма в полости рта. Кайма располагается вокруг шеек фронтальных зубов по десневому краю, преимущественно с вестибулярной поверхности и имеет серовато-черный цвет. При тщательном рассмотрении видно, что она не является равномерной, как висмутовая кайма, а слагается из мелких зернышек. Отложения свинца в виде черно-синих пятен одновременно могут появляться на деснах, щеках, языке, губах, небе. В тяжелых случаях возможно развитие язвенного стоматита. Поражение слизистой оболочки рта в ряде случаев сочетается с поражениями кожи. Возникают эритематозные или буллезные дерматиты (рис. 202).

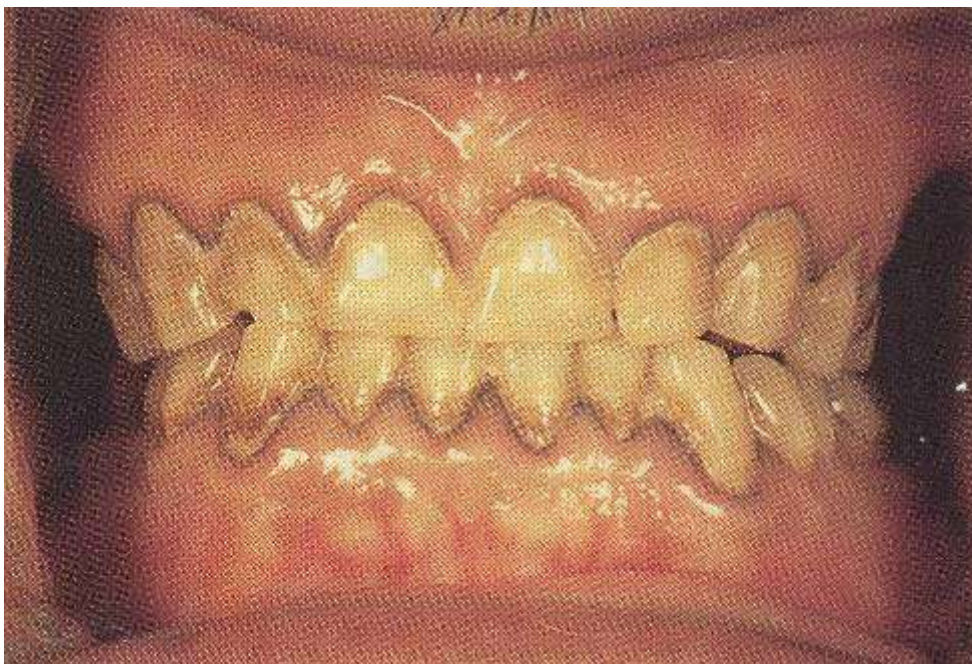


Рис. 201. Свинцовый гингивит

Ртутная интоксикация

Этиология: может возникнуть в результате воздействия вредных профессиональных факторов у рабочих ртутных производств.

Хроническая интоксикация ртутью может произойти при длительном применении ртутьсодержащих лекарственных препаратов (меркузал, новурит, сулема, каломель, ртутьсодержащие мази).

Основные клинические проявления: больные жалуются на металлический привкус во рту, пульсирующие боли в деснах, головную боль, общее недомогание, повышение температуры тела. Шейные лимфатические узлы увеличены, подвижны, болезненны. Речь и глотание затруднены, жевание болезненно в случае интоксикации парами ртути наиболее выражены симптомы поражения дыхательных путей (насморк, трахеобронхит, токсическая пневмония). Одновременно происходит поражение желудочно-кишечного тракта и центральной нервной системы. Появляется сонливость, чередующаяся с периодами возбуждения, возникает дрожание рук («ртут-

ный тремор»). При пероральном и местном применении препаратов ртути в большей степени поражается желудочно-кишечный тракт (резкие боли в животе, рвота, понос с кровью).

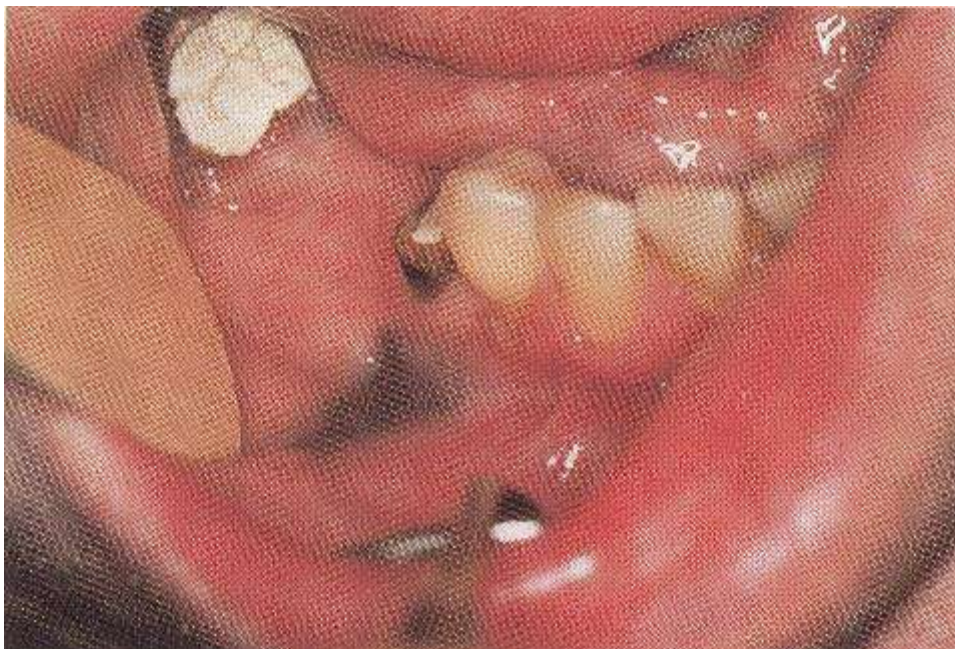

Рис. 202. Амальгамовая татуировка по переходной складке

Клинические проявления ртутной интоксикации в полости рта начинаются с катарального поражения десен. Развивается ртутный гингивит, характеризующийся отечностью, болезненностью, кровоточивостью десен и появлением язвенно-некротического процесса. В результате реакции ртути с сероводородом с образованием сульфида ртути по краю десны появляется характерная кайма черного цвета (рис. 202). В тяжелых случаях процесс может распространиться на слизистую оболочку щек, языка и миндалин, где образуются участки некроза, окруженные гиперемизированной каймой. Появляется зловонный запах изо рта, повышается саливация. Вследствие отечности языка и слизистой оболочки щек на них хорошо видны отпечатки зубов.

ГЛАВА VII. ИЗМЕНЕНИЕ СЛИЗИСТОЙ ОБОЛОЧКИ РТА ПРИ НЕКОТОРЫХ СИСТЕМНЫХ ЗАБОЛЕВАНИЯХ И БОЛЕЗНЯХ ОБМЕНА

Изменение слизистой оболочки рта и красной каймы губ при гиповитаминозах

Витамины - биологически активные органические вещества, которые наряду с белками, липидами и углеводами необходимы для нормальной жизнедеятельности организма человека.

Гиповитаминоз может быть первичным (экзогенным), обусловленным низким содержанием витаминов в пище, а также при однообразном несбалансированном или недостаточном питании.

Вторичная (эндогенная) витаминная недостаточность возникает при заболеваниях желудочно-кишечного тракта, когда уменьшается всасывание пищевых веществ, в том числе и витаминов; при нарушении усвоения витаминов после их всасывания, например при заболеваниях печени, эндокринных нарушениях и др.

Недостаточность ретинола (витамина А).

Одной из важных функций витамина А является регулирование дифференцировки клеток эпителия и процессов ороговения, в том числе слизистой оболочки рта. Участие витамина А в нормализации обменных процессов эпителиальной ткани считают основной его физиологической функцией в организме.

Основные клинические проявления: недостаточность витамина А ведет к значительным изменениям эпителия - атрофии и ороговению, в результате чего значительно снижаются защитные свойства кожи и слизистой оболочки рта. При гиповитаминозе А наблюдается сухость слизистой оболочки рта и кожных покровов, усиление процессов ороговения (гипер-

кератоз), значительное нарушение деятельности сальных желез. Уменьшается слюноотделение. На слизистой оболочке процесс может осложняться воспалением с последующим эрозивированием и изъязвлением (рис. 203 - 205).

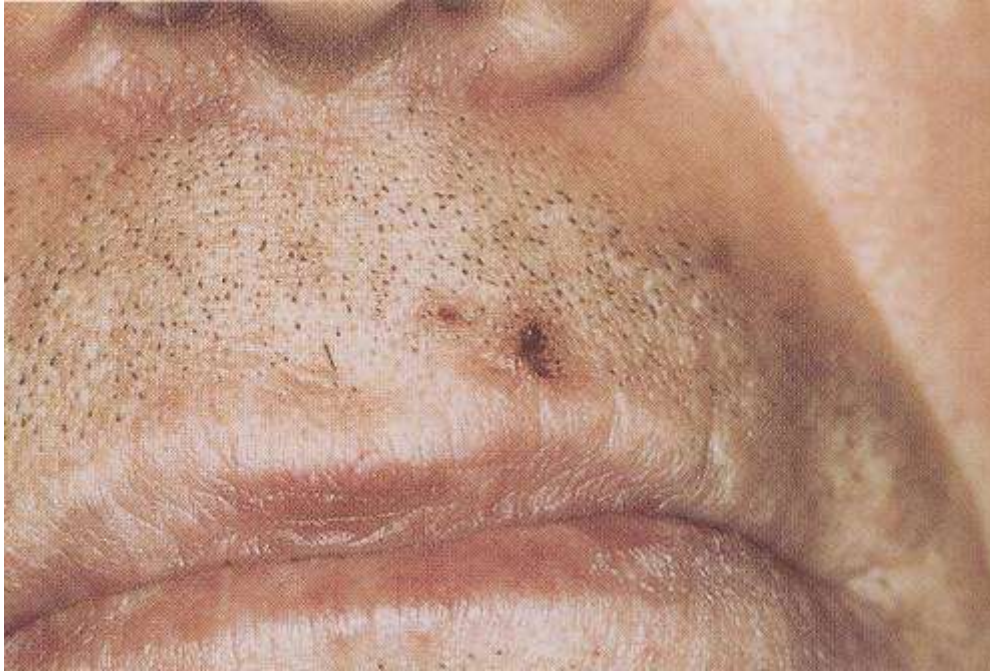

Рис. 203. Гиповитаминоз А

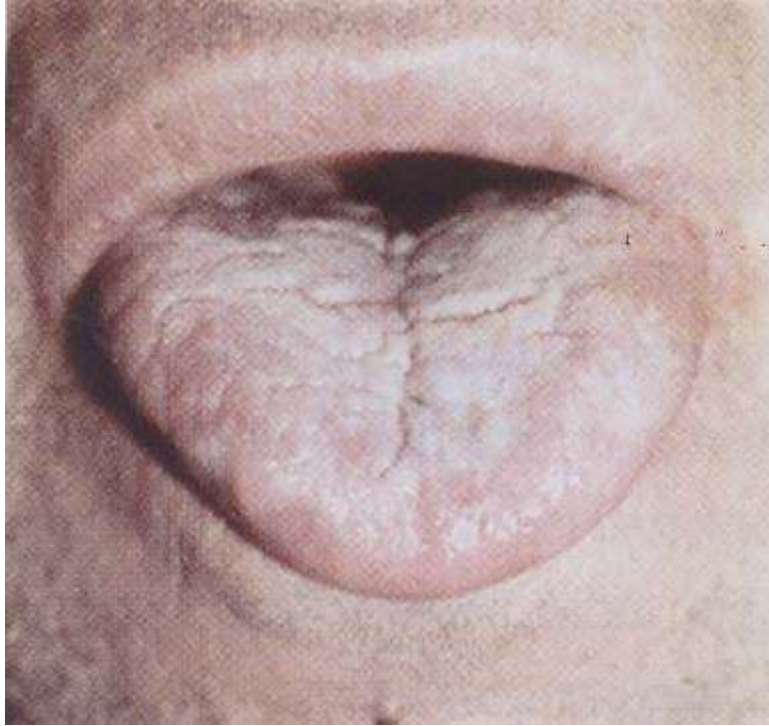


Рис. 204. Дискератические изменения языка при гиповитаминозе А

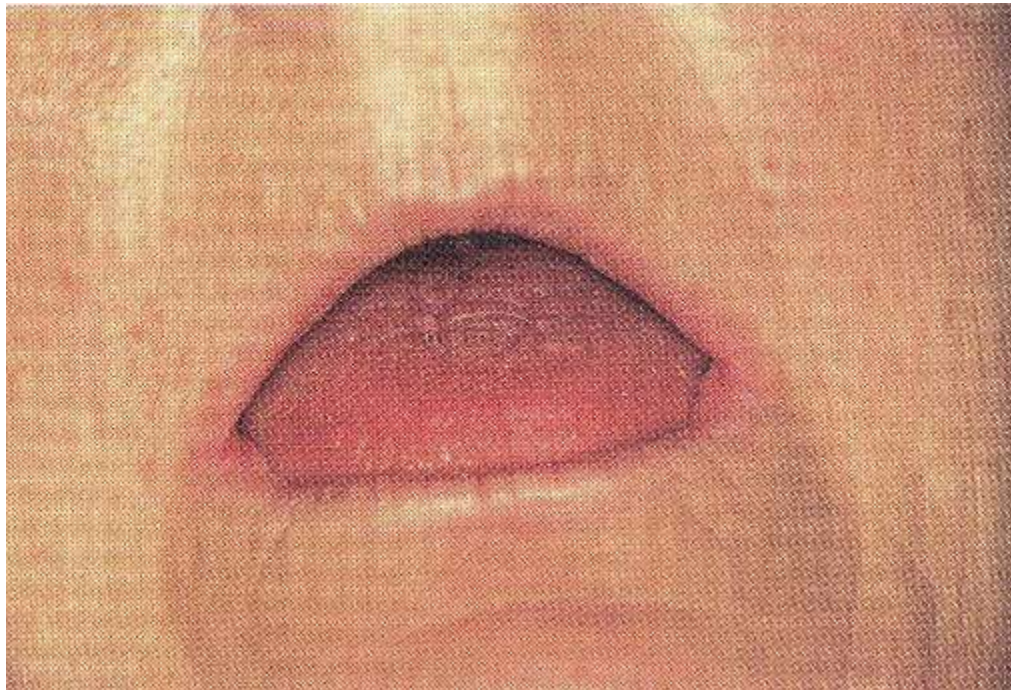


Рис. 205. Сухость слизистой оболочки красной каймы нижней губы при авитаминозе А.

Недостаточность тиамин (витамин В₁).

Витамин В₁ играет особенно важную роль в углеводном обмене, осуществляя реакцию фосфорилирования. Недостаточность тиамин приводит к неполному сгоранию углеводов и увеличению содержания в организме пировиноградной и молочной кислот, что неблагоприятно отражается на функции нервной и сердечно-сосудистой систем. Витамин В₁ принимает участие в белковом обмене. Его производное тиаминдифосфат входит в состав фермента кокарбоксилазы, катализирующего отщепление СО₂ от кетокислот.

Основные клинические проявления: при авитаминозе В₁ у человека развивается болезнь бери-бери, характеризующаяся нарушениями сердечно-сосудистой и нервной систем. В случае гиповитаминоза могут быть различные функциональные расстройства нервной системы: парестезии, невротические состояния, плохой сон, мнительность, слабость, похудание. Могут иметь место аллергические реакции слизистой оболочки рта.

В полости рта гиперплазия грибовидных сосочков языка, десквамативный глоссит (рис. 206).

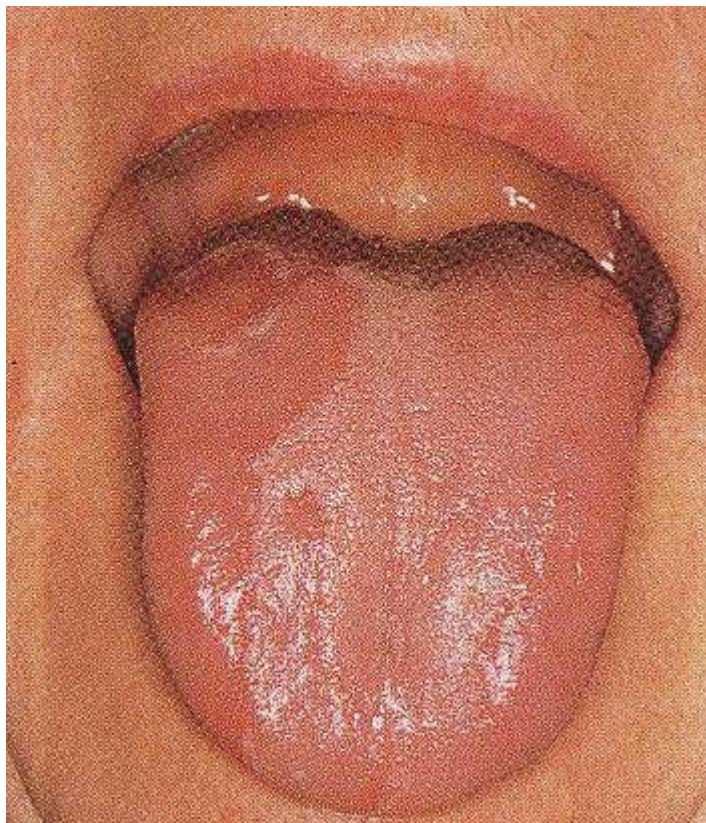


Рис. 206. Десквамативный глоссит при гиповитаминозе В₁

Недостаточность рибофлавина (витамин В₂).

Рибофлавин входит в состав простетических групп многих ферментов (флавинов), которые принимают участие в окислительно-восстановительных процессах. Рибофлавин участвует в углеводном, липидном и белковом обмене.

Основные клинические проявления: недостаточность рибофлавина проявляется в виде триады: дерматит, хейлит, глоссит. Дерматит развивается в области носогубных складок, крыльев носа, век в виде покраснения, шелушения, трещин и корочек в углах рта, после отторжения которых возникают эрозии.

Особенно выраженное шелушение отмечается на красной кайме губ. Кроме того, на ней появляются множественные болезненные, иногда кровоточащие трещины.

Изменения языка начинаются с гиперемии, затем постепенно атрофируются его сосочки, вплоть до полного их исчезновения. В результате спинка языка становится ярко-красной, гладкой, блестящей и сухой (рис. 207).

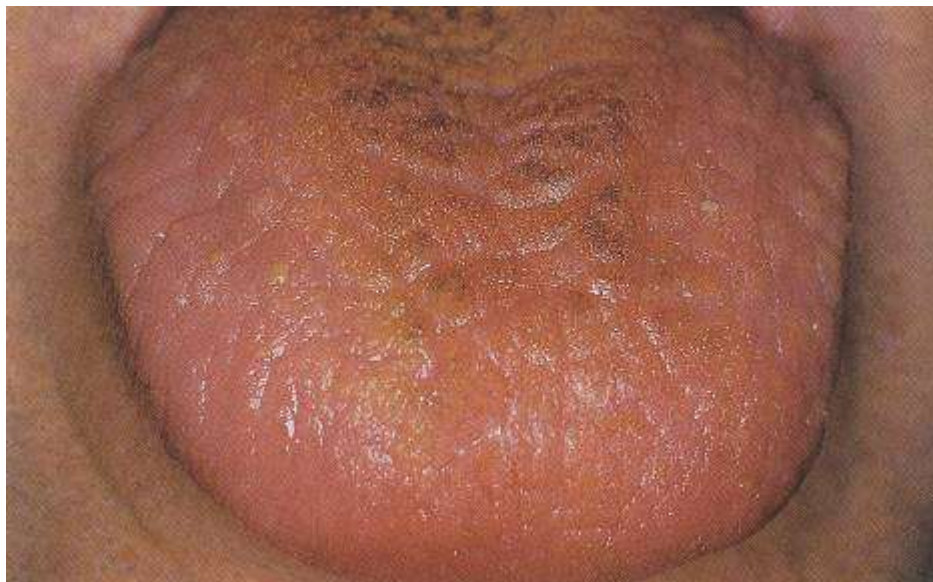

Рис. 207. Папиллярная атрофия и складчатый язык при гиповитаминозе В₂

Изменения на губах и во рту сопровождаются жжением и болью, особенно при разговоре и приеме пищи. Для уточнения диагноза используют биохимические исследования крови и мочи.

Недостаточность никотиновой кислоты (витамин РР).

При недостатке никотиновой кислоты у человека развивается пеллагра. Никотиновая кислота принимает участие в регуляции обмена веществ, прежде всего углеводного.

Основные клинические проявления: при гиповитаминозе РР ухудшается аппетит, нарушение деятельности нервной системы, появляются тошнота и понос.

Язык увеличивается, становится отечным, сосочки его вначале гипертрофируются. Спинка языка обычно покрыта толстым слоем налета, разделенного бороздками. Затем налет постепенно отторгается, язык на этих участках становится ярко-красным, блестящим, резко болезненным. Сосочки языка полностью атрофируются, язык становится лакированным, блестящим, ярко-красным, болезненным (рис. 208, 209).

Слизистая оболочка рта отечна, гиперемирована, гипертрофирована, на ней могут появляться пузыри, на месте которых затем образуются болезненные эрозии.

Недостаточность аскорбиновой кислоты (витамин С).

При отсутствии либо недостаточном количестве в пище аскорбиновой кислоты или неполном ее усвоении развивается цинга (скорбут, болезнь Меллера-Барлоу). При недостатке витамина С нарушается система окислительно-восстановительных ферментов, происходят значительные изменения в углеводном и белковом обмене, снижается реактивность организма (уменьшаются фагоцитарная активность клеток и образование антител), нарушается синтез коллагена и созревание соединительной ткани, что вызывает повышенную проницаемость сосудов и тканей.

В возникновении витаминной недостаточности наряду с недостатком аскорбиновой кислоты в пище важную роль играет ряд факторов: чрезмерная физическая нагрузка, инфекционные заболевания, переохлаждение, напряжение нервной системы и пр. Большое значение имеет состояние пищеварения. Так, при отсутствии свободной соляной кислоты в желудке аскорбиновая кислота разрушается быстрее, а при воспалительном процессе в кишечнике она плохо всасывается.

Основные клинические проявления: изменения, обусловленные недостатком витамина С, складываются из проявления геморрагического синдрома и осложнений, вызванных вторичной инфекцией. Недостаточность аскорбиновой кислоты и особенно авитаминоз С сопровождаются недо-

ганием, слабостью, быстрой утомляемостью, отсутствием аппетита, уменьшением массы тела, болями в икроножных мышцах. Кожа становится темной вследствие накопления в ней меланина, сухой, легко шелушится.

В результате резкого повышения проницаемости капилляров и мелких сосудов возникает геморрагический синдром: петехиальные кровоизлияния в различные участки слизистой оболочки полости рта, подкожную основу (клетчатку), суставы.

Особенно резко проницаемость увеличивается при сочетании недостаточности аскорбиновой кислоты и рутина (витамин Р).

Недостаточность витамина С всегда проявляется изменениями в полости рта. Наряду с петехиями в местах травмы слизистой оболочки имеются обширные кровоизлияния. В самом начале заболевания возникает отек десневых сосочков, они становятся синюшно-красного цвета, постепенно увеличиваются в размерах, прикрывая коронки зубов, сильно кровоточат.

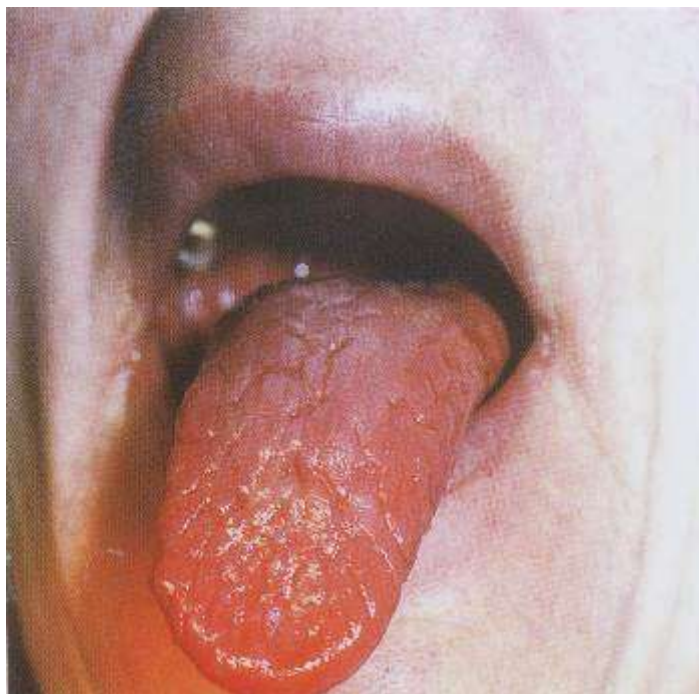


Рис. 208. Гиповитаминоз РР. «Пеллагроидный язык»

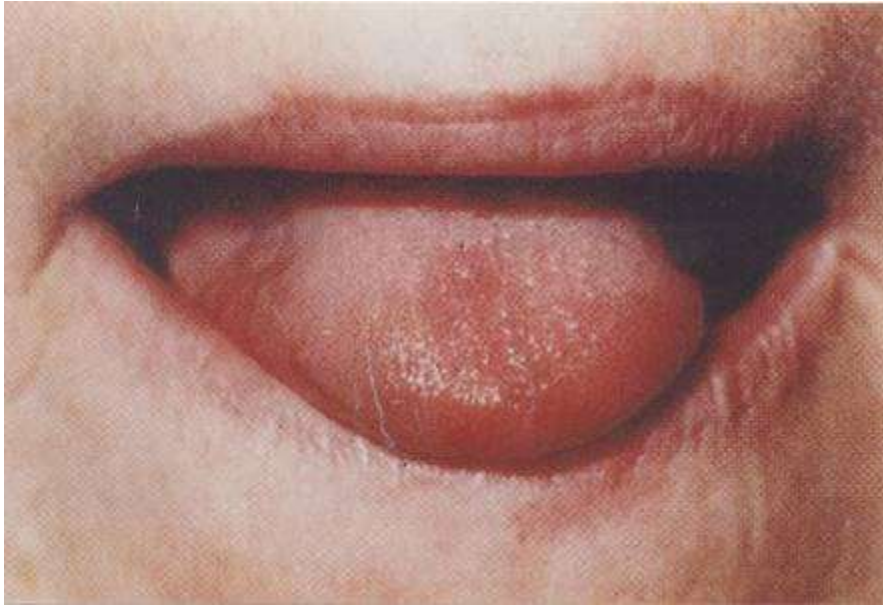


Рис. 209. Гиповитаминоз РР

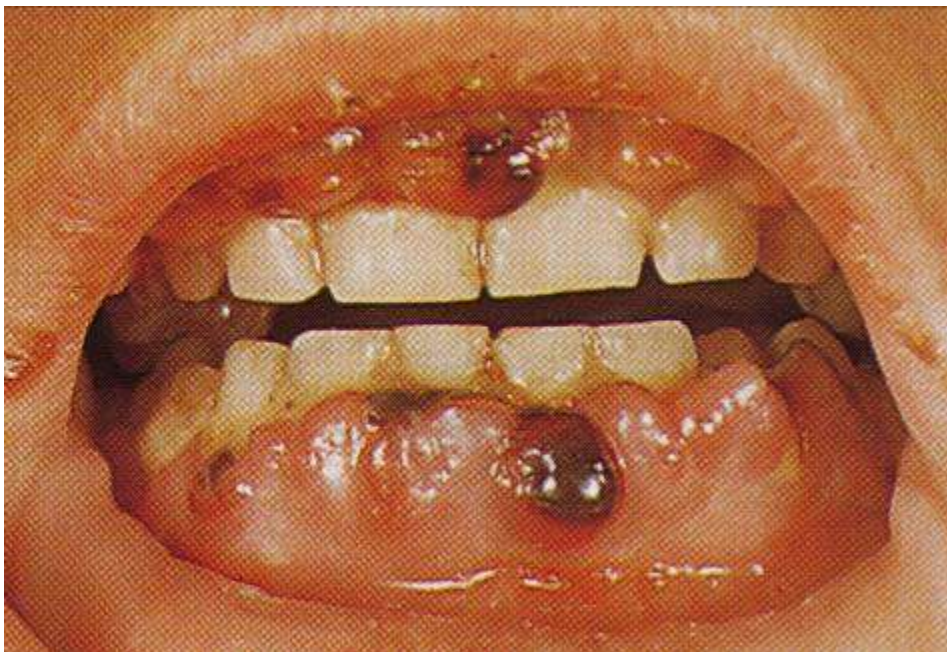

Рис. 210. Гиповитаминоз С. Петехиальные кровоизлияния

Отмечаются подвижность и выпадение зубов. В дальнейшем на участках кровоизлияний развивается язвенно-некротический процесс, что обусловлено присоединением вторичной инфекции. Некрозы чаще локализуются в области миндалин и десневого края (рис. 210).

Диагноз: решающее значение в постановке диагноза имеют анамнез, наличие других симптомов цинги, результаты лабораторных исследований. Гипо- или авитаминоз С подтверждается определением пониженного уровня аскорбиновой кислоты в крови.

Дифференциальная диагностика: гипертрофический гингивит, болезни крови, язвенно-некротический стоматит Венсана, лейкоз.

Недостаточность пиридоксина (витамин В₆).

Пиридоксин активно участвует в обмене аминокислот (триптофана, метионина, цистеина, глютаминовой кислоты и др.). Витамин В₆ принимает участие в процессах липидного обмена, в частности, нормализует его при атеросклерозе.

Основные клинические проявления: при недостаточности витамина В₆ отмечается нарушение функции центральной и периферической нервной системы. Развиваются вялость, сонливость, повышенная возбудимость, периферический неврит, нейродермит, стомалгия, глоссит, глоссалгия, экзематозный хейлит, себоррейный дерматит.

Недостаточность цианокобаламина (витамин В₁₂).

Цианокобаламин необходим для нормального кроветворения и созревания эритроцитов. Он является катализатором в обменной реакции синтеза нуклеиновых кислот и нуклеопротеидов, необходимых для нормального кроветворения. Действие витамина В₁₂ на кроветворение осуществляется в присутствии фолиевой кислоты, которая под его влиянием превращается в активную форму и способствует нормальному гемопоэзу. Витамин В₁₂ и фолиевая кислота участвуют в синтезе гемоглобина.

Основные клинические проявления: при недостаточности В₁₂ развивается злокачественная мегалобластическая анемия Адиссона-Бирмера.

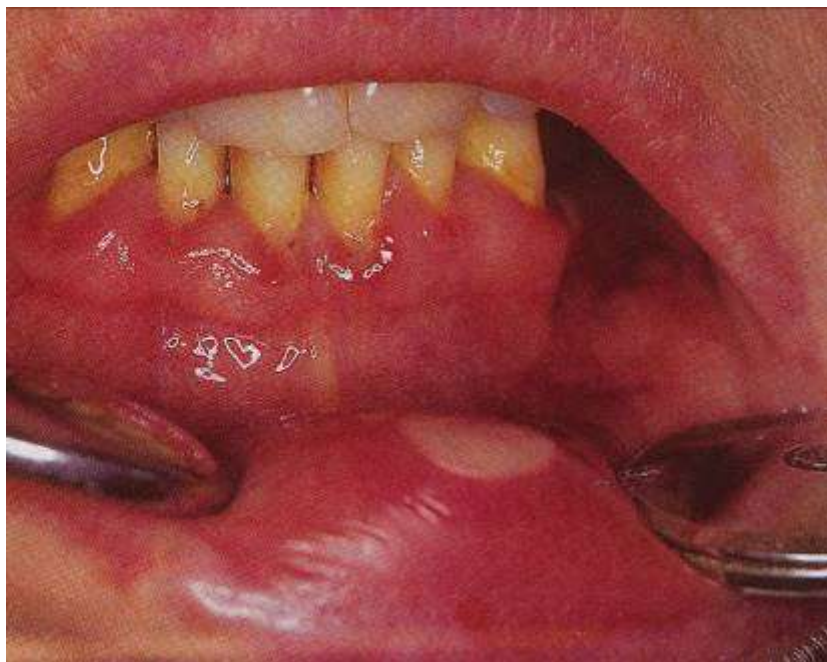


Рис. 211. Гиповитаминоз В₁₂. Гиперемия и эрозия слизистой оболочки нижней губы

Для гиповитаминоза В₁₂ характерны поражения периферических нервов (неврит, невралгия, парестезии языка и слизистой оболочки рта). Ранними признаками развивающейся В₁₂-дефицитной анемии являются поражения языка: жжение, покалывание, парестезии языка, может быть гиперемия кончика и боковых поверхностей языка на фоне атрофии его сосочков - «полированный» язык (гунтеровский глоссит, или глоссит Меллера-Гунтера) (Рис. 211).

Недостаточность токоферола (витамин Е). Токоферол является природным антиоксидантом. Он тормозит процесс пероксидного окисления липидов и соответственно продуктов окисления в органах и тканях. Участвует в процессах клеточного метаболизма, а также синтезе гема и белков. Витамин Е нормализует проницаемость и прочность сосудистой стенки и в первую очередь капилляров десны. При гиповитаминозе Е в эксперименте обнаружены повышение проницаемости и ломкости капилляров, дегенеративные изменения в нервных клетках, скелетных мышцах и мышце сердца,

жировая инфильтрация печени. В стоматологии витамин Е применяется для лечения пародонтита. Препарат вводят внутримышечно, а также в виде пародонтальных повязок. При лечении заболеваний слизистой оболочки рта витамин Е используется для ускорения ее регенерации.

Изменения слизистой оболочки рта при висцеральной и эндокринной патологии

Заболевания желудочно-кишечного тракта часто сопровождаются изменениями в полости рта.

Одним из важных факторов, вызывающих изменения слизистой оболочки рта при патологии желудочно-кишечного тракта, является дефицит витаминов, особенно группы В.

При заболеваниях желудочно-кишечного тракта лучше всего изучено состояние языка (Рис. 212 - 219).

Обложенность языка обнаруживается чаще всего. Налет состоит в основном из ороговевших клеток эпителия, бактерий, грибов, пищевых остатков.

Нарушение процесса нормального (физиологического) ороговения и слущивания эпителия определяет количество и плотность налета. Так, при атрофии нитевидных сосочков языка налета мало или он вообще отсутствует. При гипертрофии этих сосочков на поверхности языка имеется трудно снимающийся толстый слой налета, состоящий в основном из слипшихся ороговевших нитевидных сосочков.

Обложенность языка является одним из характерных симптомов различных заболеваний желудочно-кишечного тракта. Так, при обострении гастрита, язвенной болезни, энтероколита и колита количество налета уве-

личивается, он покрывает всю спинку языка, локализуясь преимущественно в задних его отделах.

Отечное состояние языка является важным признаком заболеваний желудочно-кишечного тракта. Отечное состояние определяется при осмотре по выраженным отпечаткам зубов на его боковых поверхностях, а также увеличению его размеров.

Изменение сосочков языка часто встречается у больных с патологией пищеварительного тракта. В патогенезе этих изменений лежат преимущественно трофические расстройства, а также нарушение витаминного баланса вследствие недостаточного усвоения и синтеза витаминов В₁, В₂, В₆, В₁₂.

В зависимости от выраженности и цвета сосочков языка некоторые авторы различают гиперпластический и атрофический глоссит. Гиперпластический глоссит наблюдается чаще у больных гастритом с повышенной кислотностью, при обострении язвенной болезни. Глоссит характеризуется гипертрофией сосочков языка, наличием плотного налета, увеличением размеров языка за счет выраженной отечности.

Атрофический глоссит обнаруживается у больных гастритом с секреторной недостаточностью, при гепатитах, гастроэнтеритах, колитах. При этой форме глоссита наблюдаются атрофия и сглаженность сосочков языка, отсутствие налета. Иногда атрофия сосочков резко выражена, язык гладкий, блестящий. Язык может быть гиперемированным (эритематозным) или бледно-розовым. В некоторых случаях язык имеет вид «лакированного» с ярко-красными пятнами и полосами. Атрофия сосочков языка может вызывать чувство жжения, болезненности, покалывания при приеме острой, пряной пищи.

Десквамация эпителия языка довольно часто обнаруживается при заболеваниях желудочно-кишечного тракта.

Десквамация встречается чаще у больных хроническим гастритом с секреторной недостаточностью, хроническим колитом, заболеваниями печени. Характеризуется появлением на спинке языка очагов десквамации эпителия нитевидных сосочков. У больных с секреторной недостаточностью, инфекционными поражениями печени часто наблюдается сочетание десквамативного глоссита с атрофией и сглаженностью сосочков языка. Характерно появление очагов десквамации в период обострения хронического заболевания желудочно-кишечного тракта и их исчезновение в период ремиссии.

Парестезия языка часто сопутствует заболеваниям органов пищеварения. Возникают жжение, пощипывание, покалывание языка. Эти ощущения часто сопровождают десквамативный глоссит, но могут проявляться и без видимых изменений языка.

Эрозивно-язвенные поражения слизистой оболочки рта, возникающие при заболеваниях желудочно-кишечного тракта, являются преимущественно следствием трофических расстройств. Имеется большое количество сообщений о наличии эрозий и язв на слизистой оболочке рта при язвенной болезни желудка, заболеваниях печени, колитах, энтероколитах и др.

Изменение цвета слизистой оболочки рта может проявляться на фоне желудочно-кишечной патологии. В период обострения язвенной болезни, энтероколита, колита часто развиваются катаральный гингивит, глоссит или стоматит, тяжесть течения которых зависит от длительности течения и частоты обострений основного заболевания. Слизистая оболочка рта в области поражения характеризуется гиперемией с явлениями цианоза вследствие хронического течения процесса. В этом случае у больных появляются жалобы на жжение во рту, изменение цвета слизистой оболочки, иногда болезненность при приеме раздражающей пищи.

Наиболее выражены явления катарального гингивита и стоматита при обострении хронического колита.

В период ремиссии желудочно-кишечных заболеваний симптомы катарального гингивита или стоматита становятся слабовыраженными или полностью исчезают.

Нарушения саливации могут проявляться в виде гипер- или гипосаливации. При язвенной болезни в начальной стадии (сроком до года), а также ее обострении отмечается повышение саливации с последующим развитием гипосаливации. Больные начинают предъявлять жалобы на сухость во рту.

При заболеваниях печени и желчного пузыря отмечается сухость во рту, отечность и гиперемия. В желтушный период - окрашивание различных участков слизистой оболочки, особенно в области твердого и мягкого неба, выводных протоков парных слюнных желез. Появляются телеангиоэктазии и геморрагии. В разгар болезни на дорсальной поверхности языка появляются участки десквамации эпителия, сопровождающиеся атрофией нитевидных сосочков. Также наблюдаются множественные мелкие, склонные к группировке эрозии. Слизистая десны ярко гиперемирована, отечна. Присутствуют признаки катарального гингивита, нередко выраженная кровоточивость десен.

При развившихся стадиях цирроза печени слизистая оболочка становится бледно-розового цвета с цианотичным оттенком.

Слизистая оболочка рта при остром панкреатите гиперемирована, отечна, четко обозначен сосудистый рисунок, желтушная окраска дистальных отделов. Язык обложен желто-белым налетом, нитевидные сосочки увеличены, выраженная сухость во рту и нарушение вкусовой чувствительности. В некоторых случаях в дистальных отделах полости рта появляются афтозные поражения слизистой.

Характерными проявлениями на слизистой оболочке будут атрофические изменения дорсальной поверхности языка по типу глоссита, кандидоза полости рта, истончение красной каймы губ и появление хронических трещин в углах рта.

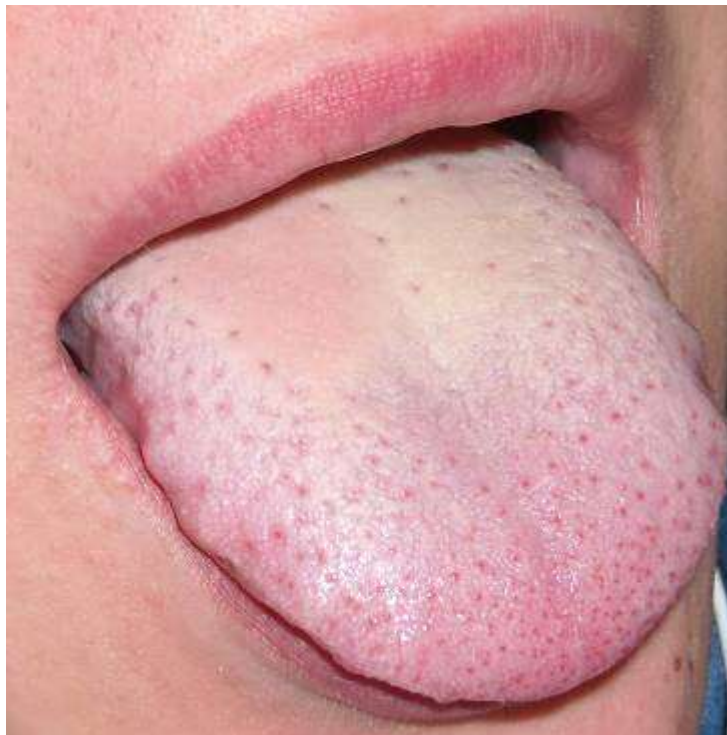

Рис. 212. Гиперацидный гастрит, обложенный язык и гипертрофия грибовидных сосочков

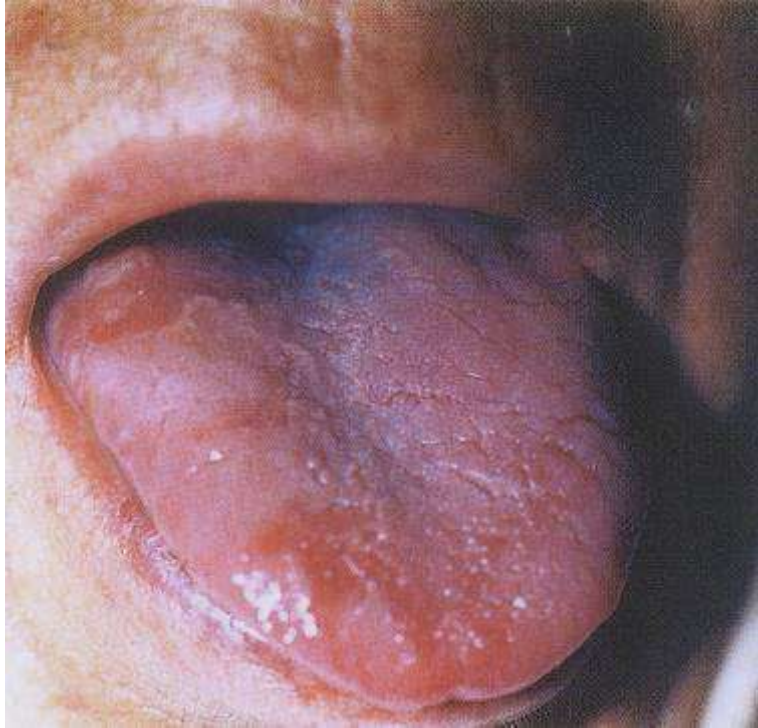

Рис. 213. Гипоацидный гастрит. Атрофия сосочков языка, чередование участков десквамации и ороговения нитевидных сосочков

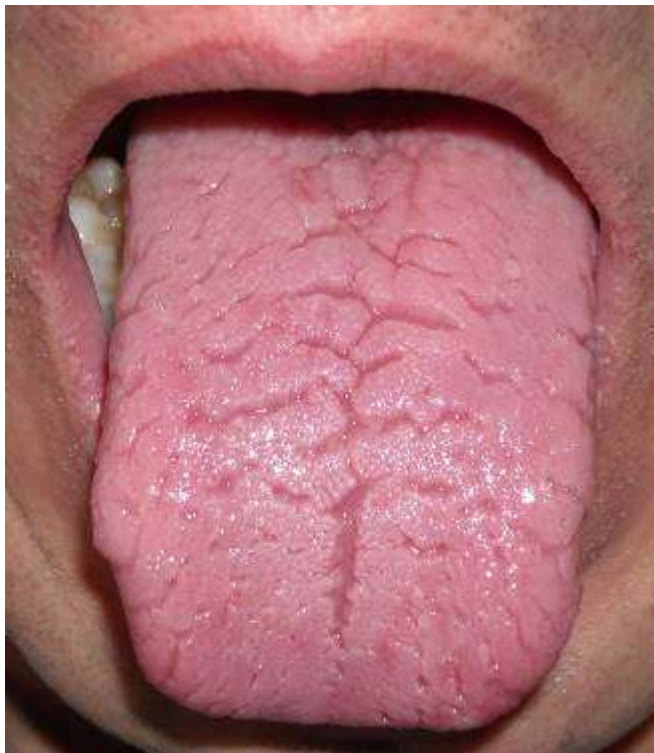

Рис. 214. Отечный и складчатый язык при остром гастрите

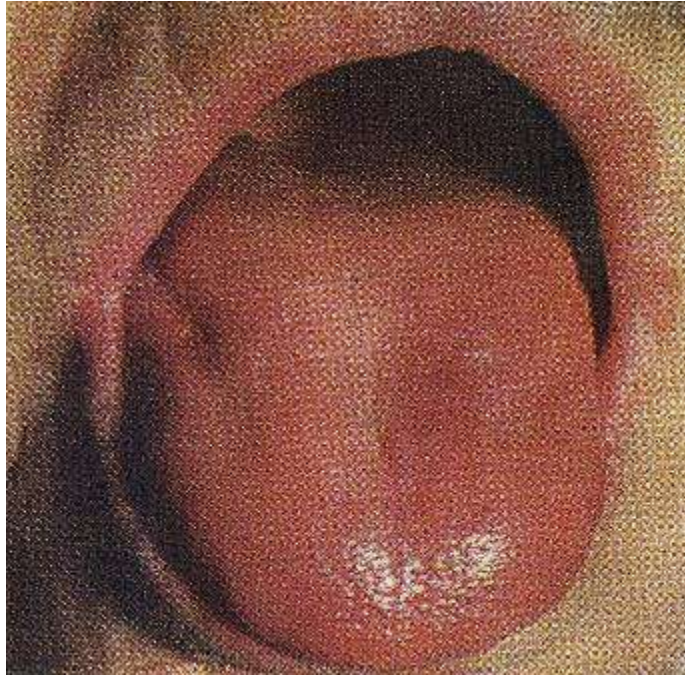


Рис. 215. Атрофия сосочков языка при язвенной болезни желудка

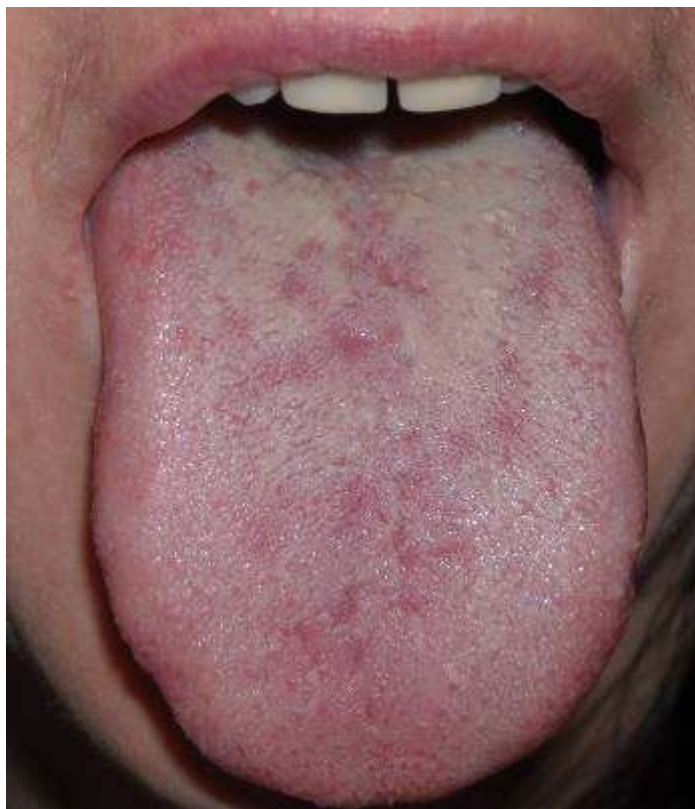

Рис. 216. Язвенная болезнь желудка. Обложенный язык

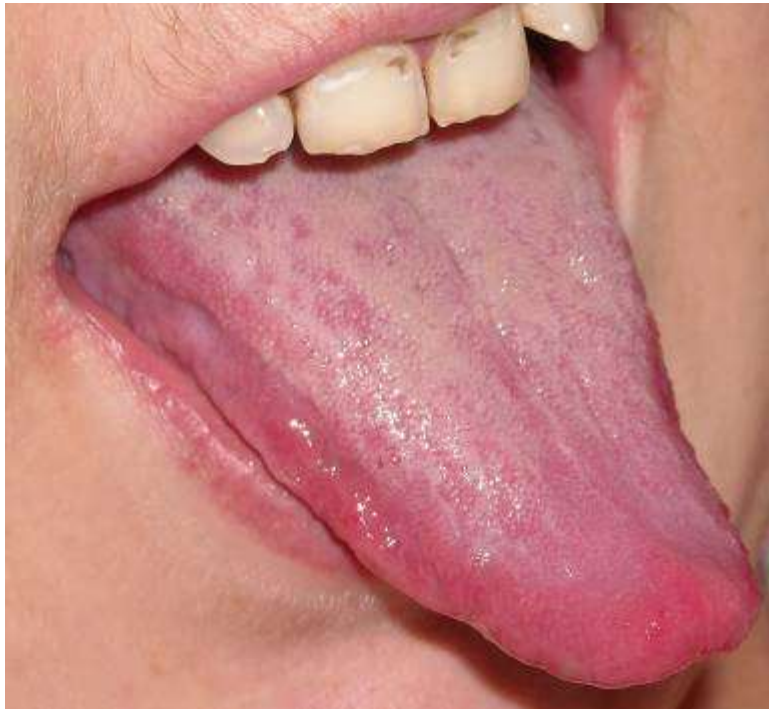

Рис. 217. Цианотичный оттенок дорсальной поверхности языка при циррозе печени

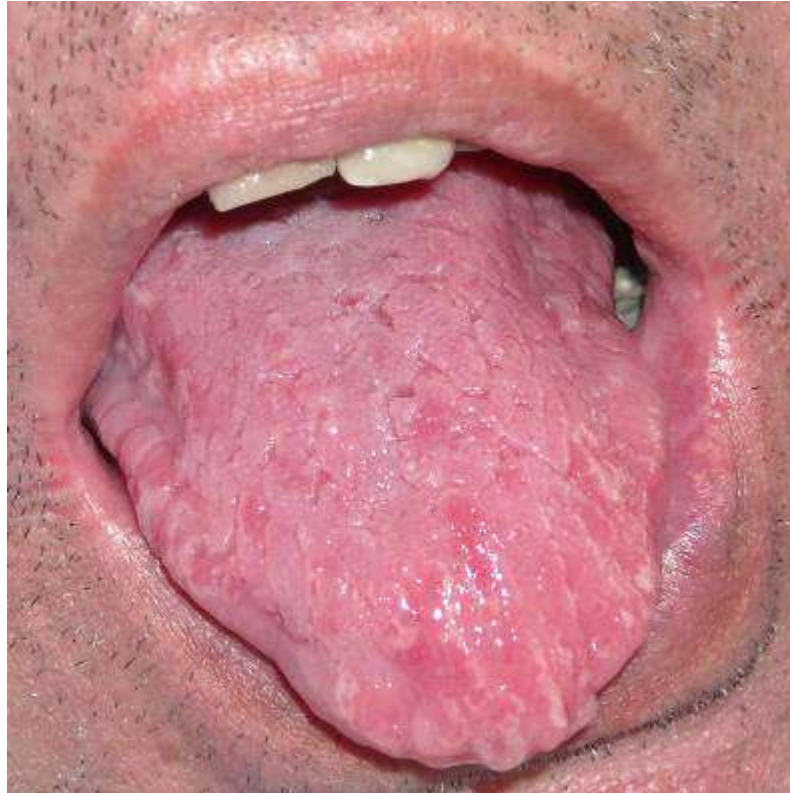

Рис. 218. Язык при гепатохолецистите

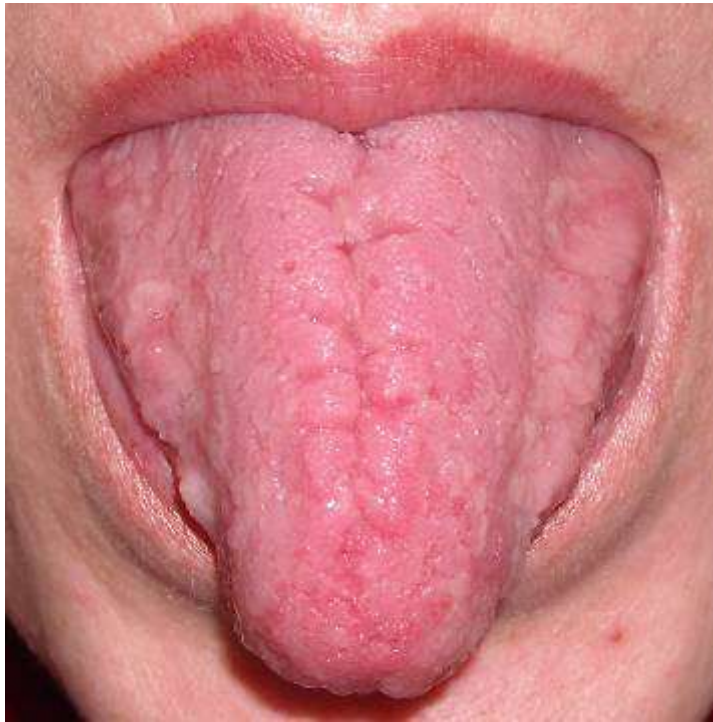

Рис. 219. Отек слизистой оболочки языка при панкреатите.

Болезнь Крона

Болезнь Крона является гранулематозом. В кишечнике имеются типичные симптомы поражения.

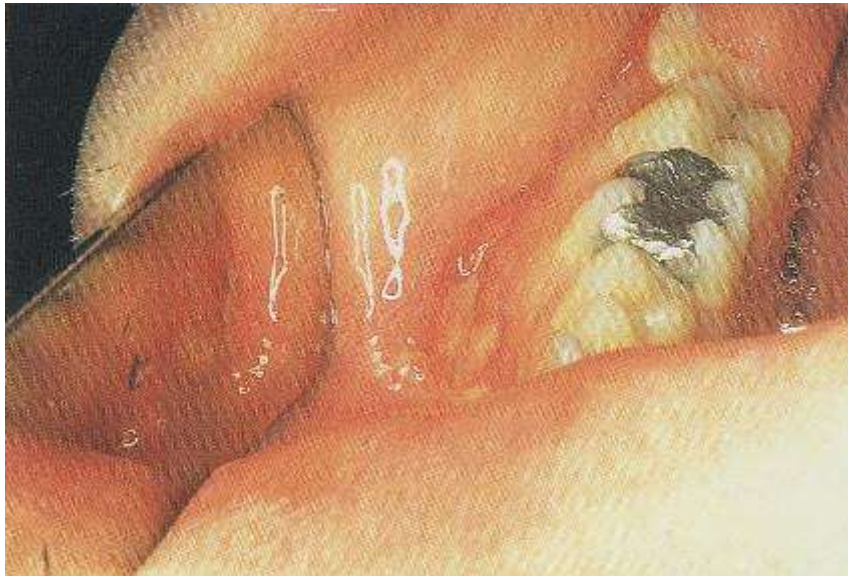


Рис. 220. Болезнь Крона. Язвенная форма

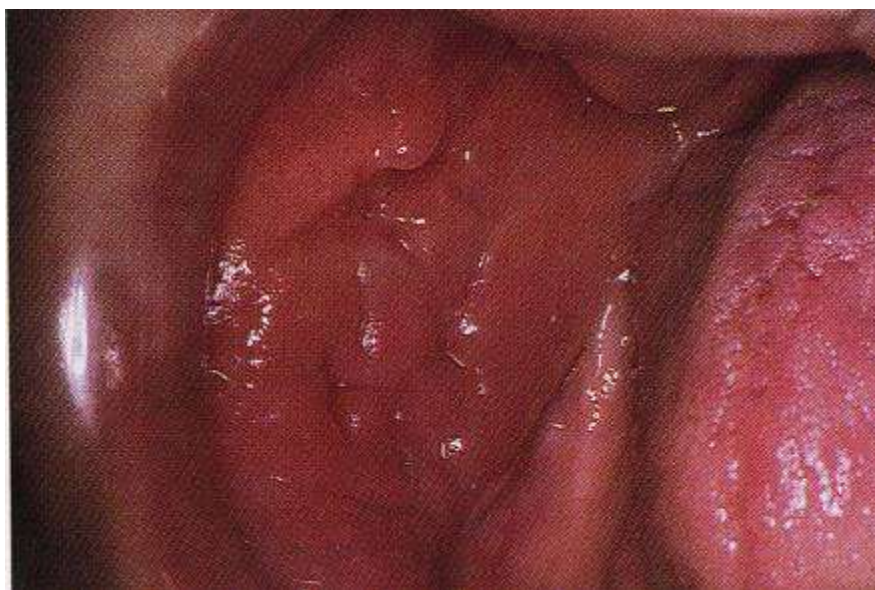

Рис. 221. Болезнь Крона. Гиперпластические разрастания на слизистой оболочке щеки

В полости рта заболевание проявляется эритематозными выбуханиями слизистой оболочки в виде безболезненных мягких узелков, расположенных в подслизистом слое. Узелки могут трансформироваться в эрозии, язвочки и афты. Это объясняют наличием взаимосвязи полости рта с толстой кишкой, где протекает основной процесс.

Поражение полости рта может быть также в язвенной и узелковой форме, сочетающихся с поражением других отделов ЖКТ (рис. 220, 221).

Иногда на щеках и боковой поверхности языка возникают гиперпластические разрастания.

Заболевания почек.

Признаками заболевания почек является мочевые симптомы: протеинурия, гематурия, отеки.

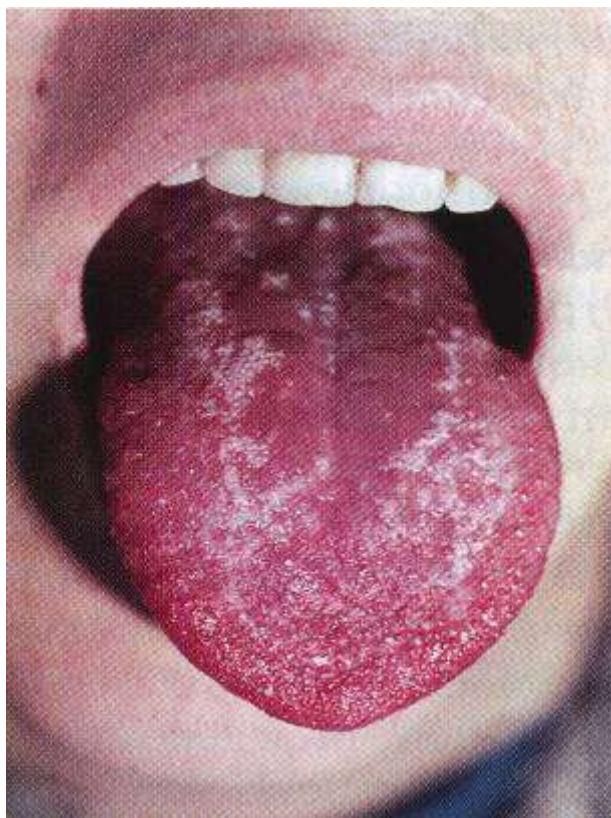


Рис. 222. "Обложенный" язык при хронической почечной недостаточности

Субъективным признаком поражения слизистой является ее жжение, боль, неприятный запах изо рта.

При объективном обследовании слизистая оболочка рта бледная, сухая, легко травмируется зубами или грубой пищей. Наблюдается потемнение слизистой оболочки мягкого и твердого неба, щек, губ, иногда коронковой части зубов. Слизистая оболочка бледная, сухая, легко травмируется грубой пищей.

Язык сухой, обложен налетом. При возникновении дисбактериоза желудочно-кишечного тракта развивается кандидомикоз. При острой и хронической почечной недостаточности на слизистой оболочке и красной кайме губ и прилегающих участках кожи появляются высыпания простого герпеса, сопровождающиеся жжением и болезненностью (рис. 222).

Эндокринная патология

Частота поражений слизистой оболочки рта, языка и губ при эндокринной патологии колеблется от 2 до 80%. Чаще всего встречается сахарный диабет.

Изменения в слизистой оболочке рта зависят от тяжести, давности его развития и возраста больного.

У больных сахарным диабетом отмечается гипосаливация и сухость полости рта. Слизистая оболочка гиперемирована, блестящая, истончена. Язык покрыт белым налетом, как бы потрескавшийся с очагами десквамации в виде географической карты, иногда с участками гиперкератоза. Из-за гипертрофии грибовидных и атрофии нитевидных сосочков язык выглядит как лакированный. Часто отмечается увеличение языка за счет отека наряду с красно-фиолетовой окраской – свекольный язык.

Возможно, проявление ксантоматоза в виде множественных зудящих высыпаний оранжево-желтого цвета величиной от булавочной головки до горошины, выступающих над поверхностью, плотно-эластической консистенции.

Иногда развивается дискератоз в виде лейкоплакии. Вначале наблюдается матовость и восковидность слизистой оболочки, а затем появляются бляшки, быстро прогрессирующие с образованием бородавчатых разрастаний, трещин и язв. Появляется катаральный гингивит и стоматит.

Характерен хронический генерализованный пародонтит, с большой подвижностью зубов и гноетечением из пародонтальных карманов. Также возникают грибковые поражения слизистой (рис. 223, 224).

Ангулярный грибковый хейлит проявляется истончением красной каймы губ и интенсивной гиперемией в зоне Клейна, в углах рта инфильтрированные, длительно незаживающие трещины.

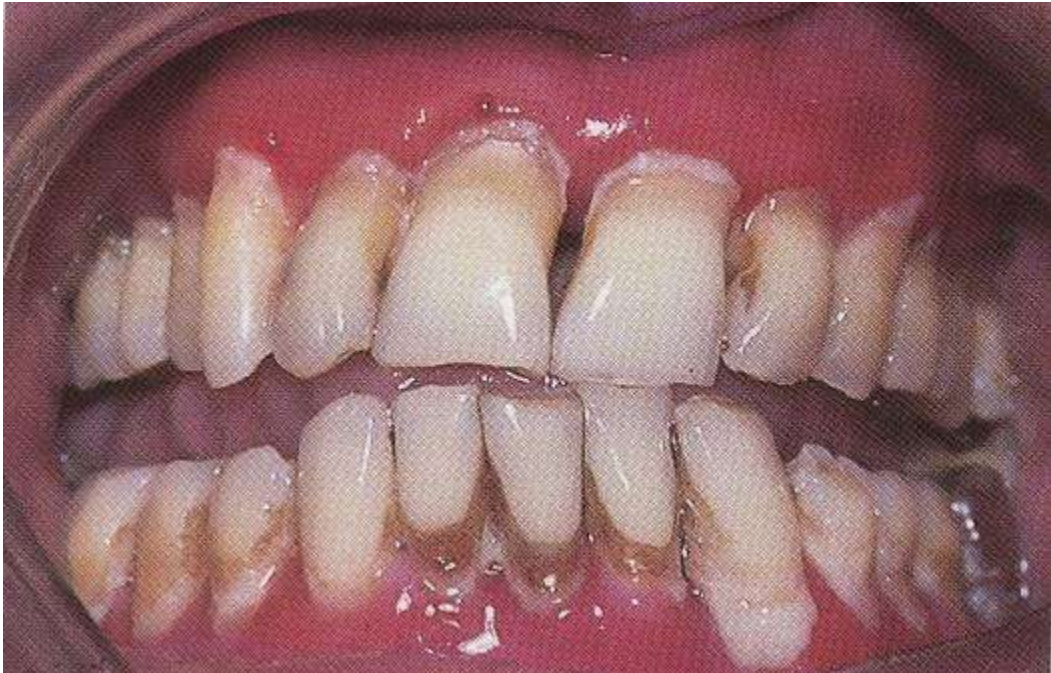

Рис. 223. Пародонтит при диабете

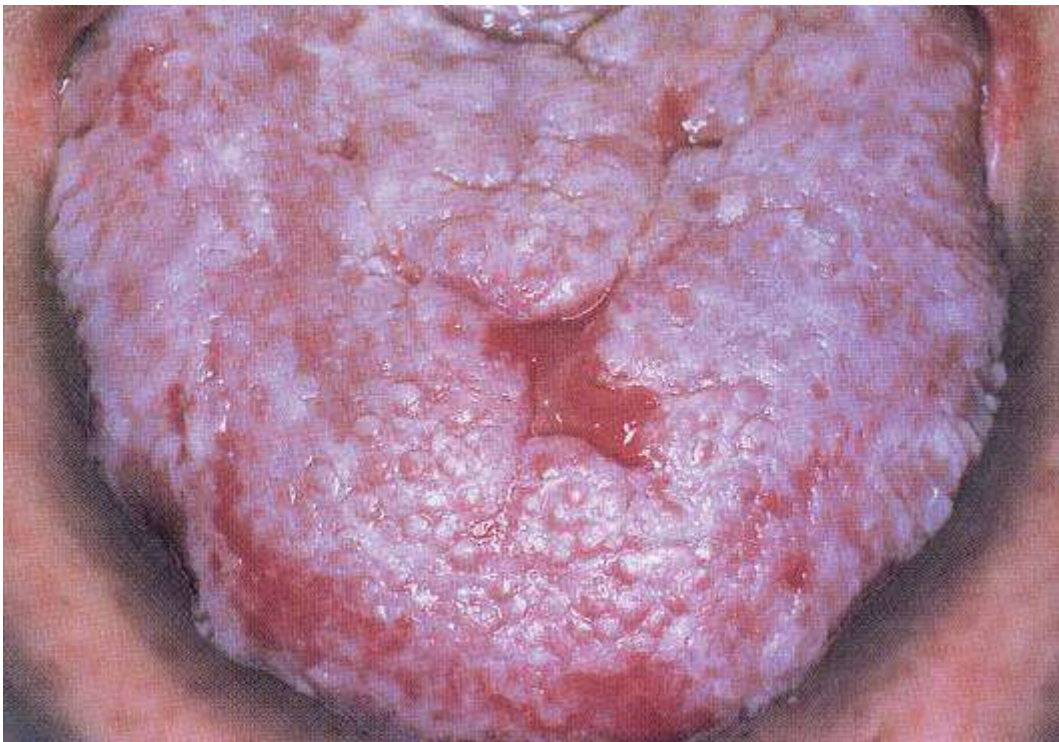

Рис. 224. Язык при диабете (хронический кандидоз, складчатый язык)

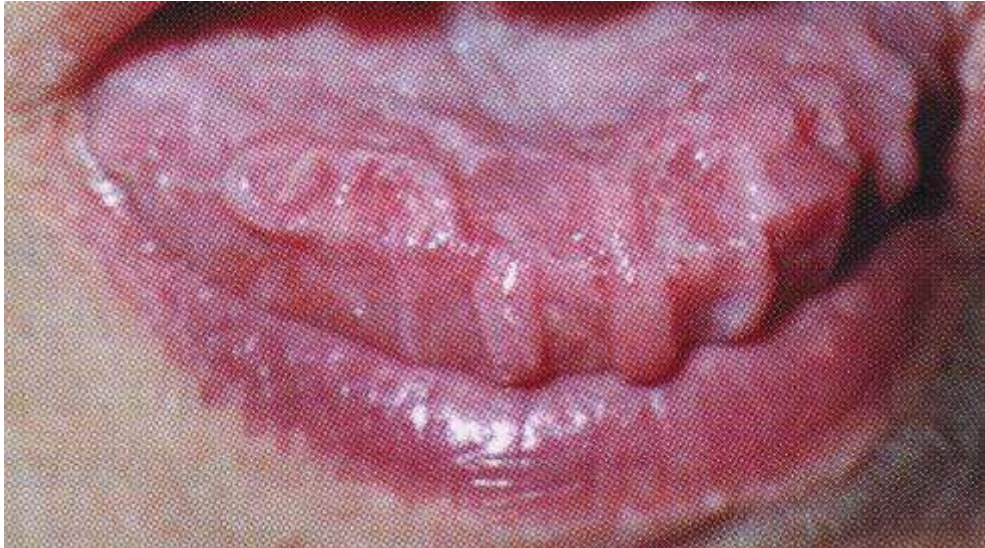


Рис.225. Язык при микседеме

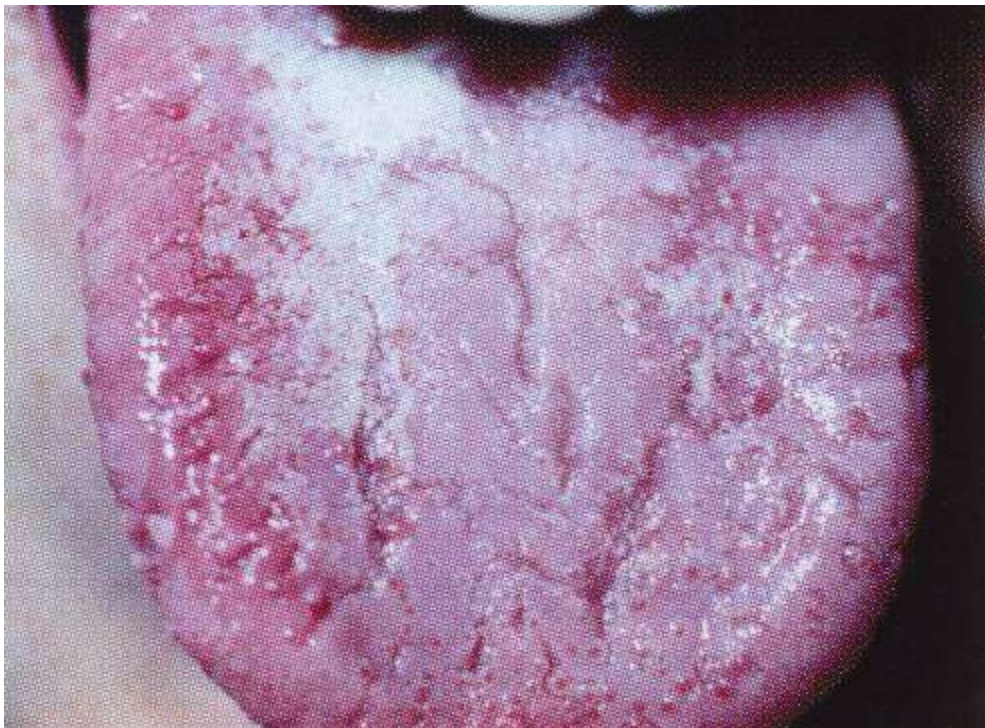

Рис. 226. Язык при гипертиреозе

У больных сахарным диабетом возможно развитие декубитальных язв слизистой оболочки. В окружении язвы слизистая без изменений. В области дна язвы – инфильтрация, заживление идет долго и медленно.

При заболевании щитовидной железы (гипотиреозе, микседема и др.) слизистая оболочка рта, особенно десен, бледно-розового цвета, блестящая, пастозная. Также наблюдается увеличение и отек языка (рис. 225, 226).

Нарушение вкуса, иногда с полной его потерей, множественный кариес с локализацией поражений и циркулярным расположением вокруг шеек зубов.

Аддиссонова болезнь

Этиология: следствие хронической недостаточности коры надпочечников.

Причинные факторы: инфекционные болезни, стресс, гиповитаминозы, психическое или физическое перенапряжение.

Считают также, что причиной заболевания является первичный наследственный дефект кожных покровов.

Основные клинические проявления: протекает с наличием истощения, гиподинамии, физической и умственной слабости, тахикардии, низкого артериального давления и др.

Характерна коричневая гиперпигментация кожных покровов, но ладони и ногти остаются светлыми.

На слизистой оболочке рта появляются коричневые пятна без признаков воспаления, развивается кандидомикоз.

Форма пятен - овальная, кольцевидная, в виде полос или мелкой зернистости (рис. 227).

Диагноз: обследование у эндокринолога.

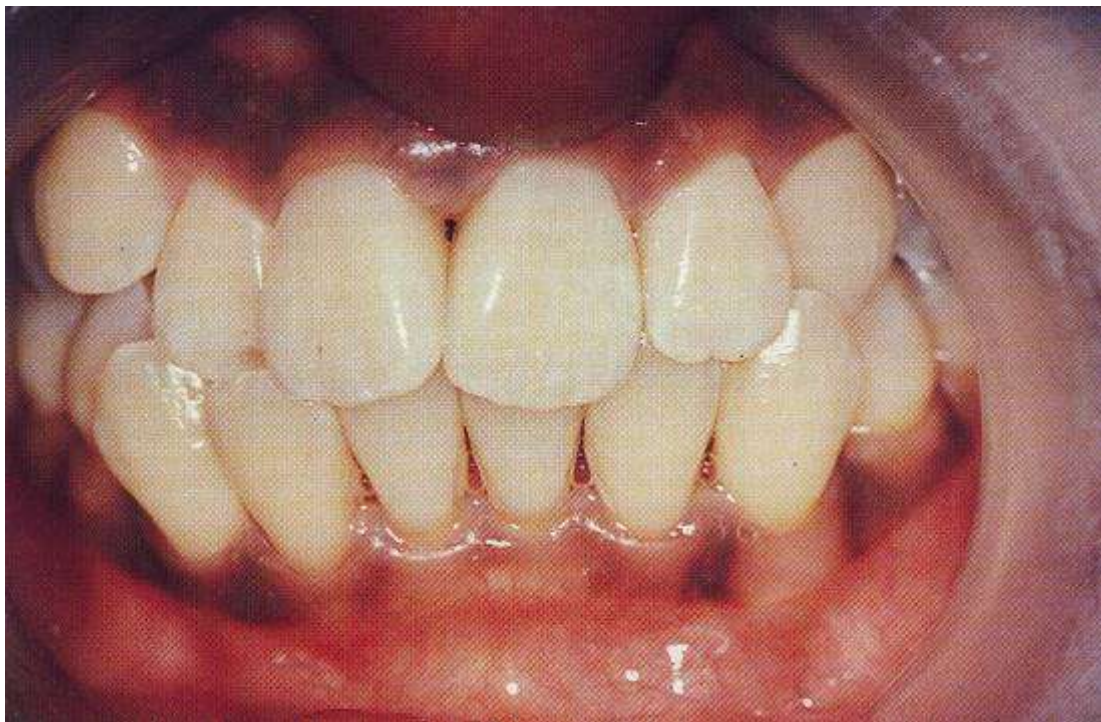

Рис.227. Проявление болезни Аддисона на слизистой оболочке десен в виде темных пятен

Болезнь Иценко-Кушинга

Этиология: развивается вследствие гипофункции коры надпочечников.

Основные клинические проявления: макрохейлит, глоссит с явлениями гиперкератоза на дорсальной поверхности языка, хронический генерализованный пародонтит и пародонтоз. Могут развиваться язвенные процессы, а также кандидоз.

Диагноз: обследование у эндокринолога.

Юношеский гингивит

Этиология: встречается в период полового созревания, при нарушении менструального цикла.

Основные клинические проявления: слизистая оболочка десны отёчная, гиперемизированная, легко кровоточит, десневые сосочки и маргинальная десна гипертрофированы (рис. 228).

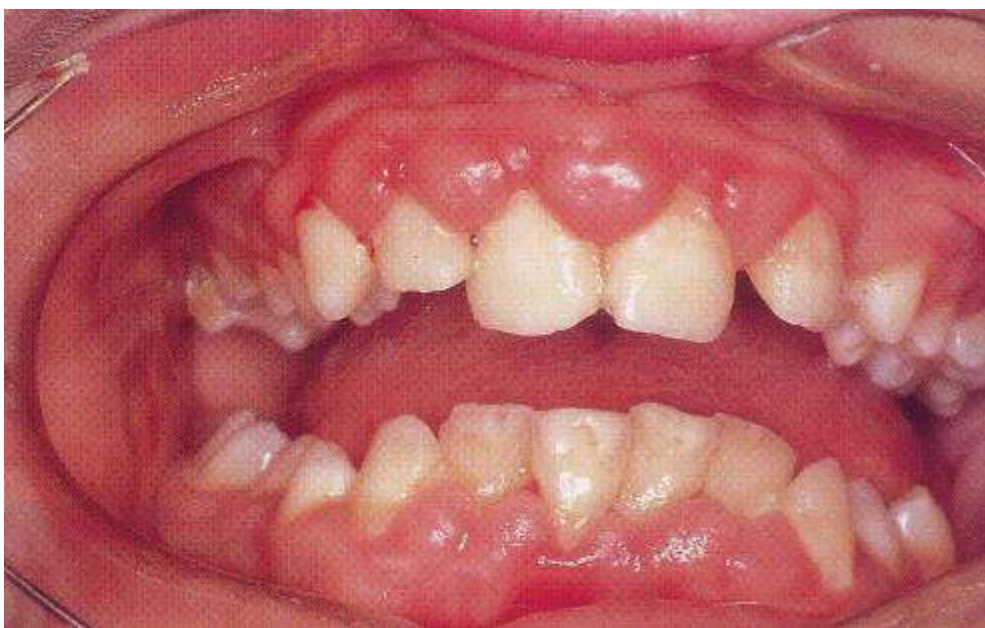


Рис. 228. Гипертрофический гингивит в пубертатный период

Гингивит беременных

Этиология: наряду с гормональными факторами большое значение имеют местные причины (низкий уровень гигиены полости рта, некачественно припасованные протезы, наличие ортодонтической патологии).

Основные клинические проявления: отёчные, кровоточивые десны, "ложные" карманы вследствие гипертрофии межзубных сосочков и маргинального края десны (рис. 229).

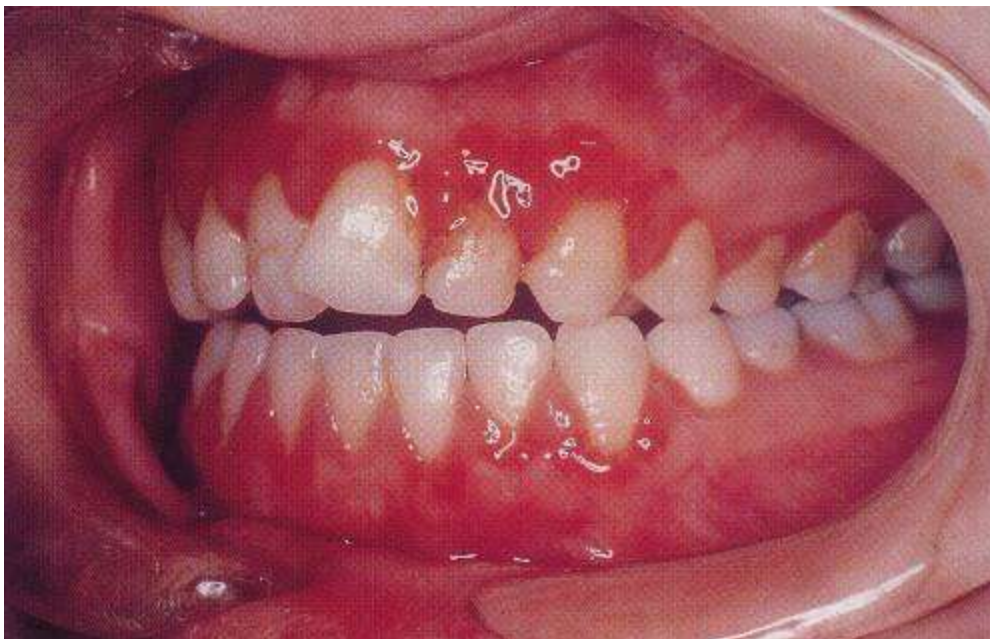


Рис. 229. Отечная форма гипертрофического гингивита при беременности

Изменения полости рта во время и после климактерического периода

Этиология: старение вызывает изменения функции эндокринных желез.

Основные клинические проявления: имеются трофические расстройства (чувство онемения пальцев рук и ног, тепловые приливы, потение).

В полости рта: жжение языка и губ.

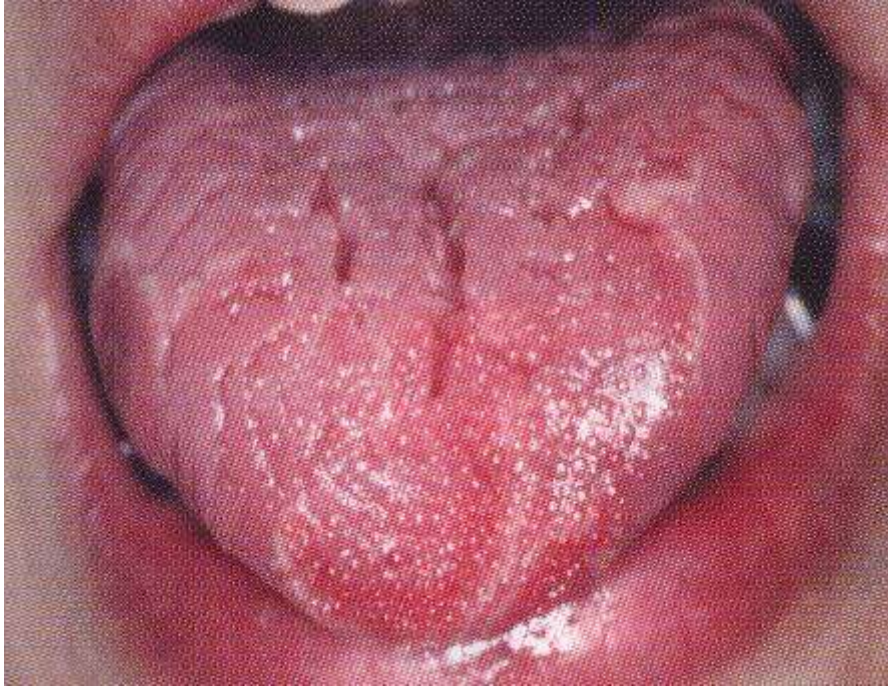

Рис.230. Десквамативный глоссит при климаксе

Эпителий слизистой оболочки рта атрофируется, образуются эритемы, ороговевший эпителий легко повреждается. Края десен отёчные, гиперемированные, кровоточат. Отмечается хронический десквамативный глоссит (рис. 230).

Изменения слизистой оболочки рта при сердечно-сосудистых заболеваниях

Основные клинические проявления: при сердечной недостаточности наблюдается катаральный гингивит и стоматит, который часто переходит в язвенно-некротические поражения слизистой оболочки. При усугублении основного заболевания на фоне слизистой оболочки с цианотичным оттенком возможно возникновение афт, которые трансформируются в язвы и, сливаясь, образуют обширный очаг некроза. Нитевидные сосочки языка атрофированы.

Ишемическая болезнь сердца проявляется в виде очаговой ишемии языка (рис.231).

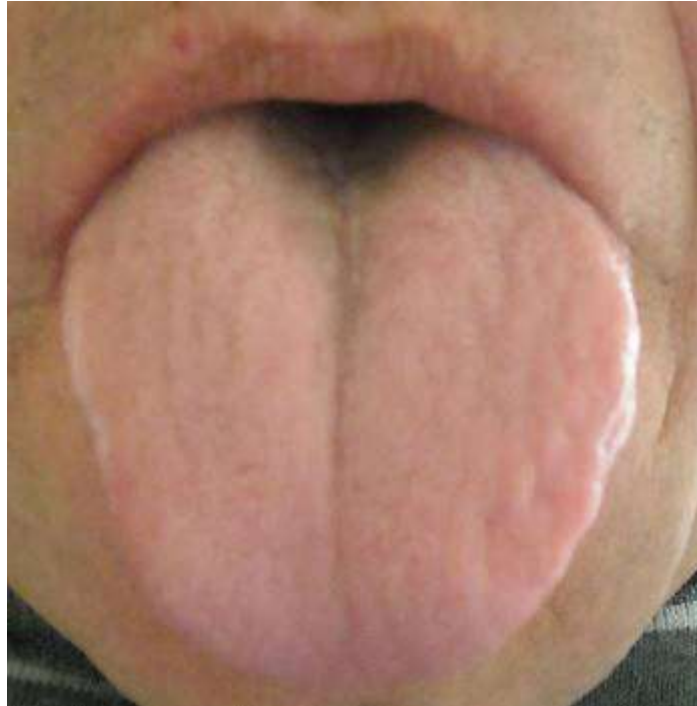

Рис. 231. Ишемическая болезнь сердца. Сухая и анемичная слизистая дорсальной поверхности языка

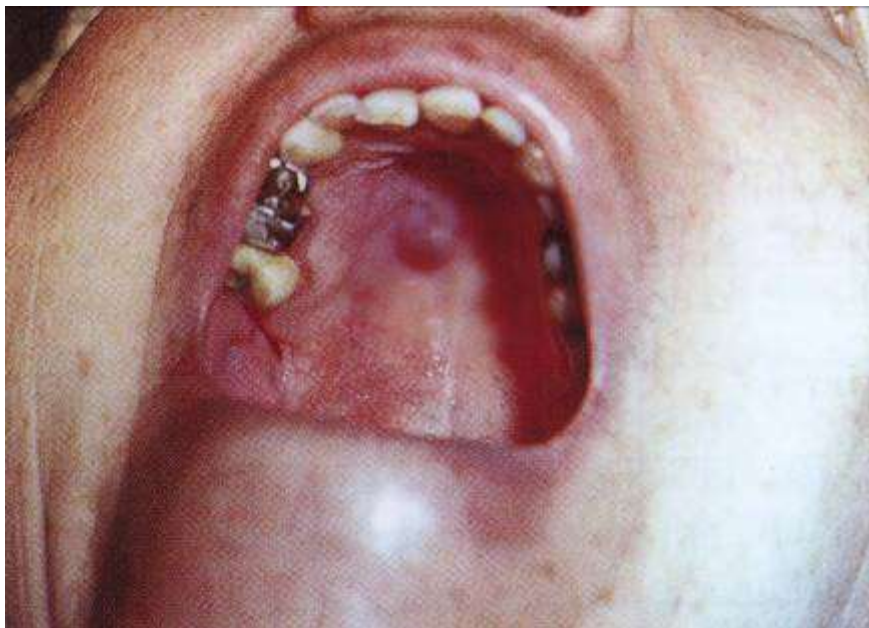

Рис. 232. Гипертоническая болезнь, пузырьно-сосудистый синдром

В полости рта при гипертонической болезни отмечаются изменения, соответствующие картине пузырно-сосудистого синдрома: появление на слизистой геморрагических пузырей вследствие ее случайной или хронической механической травмы. Обратное развитие пузырей происходит либо при их вскрытии или при рассасывании их содержимого. При вскрытии пузырей обнаруживаются эрозии, довольно быстро эпителизирующиеся. Пузыри единичные, локализуются на слизистой оболочке мягкого неба, дна полости рта, щек, реже – на слизистой десен и твердого неба (рис. 232).

Диагноз: ставится на основании анамнеза и клинических данных.

Дифференциальная диагностика: заболевания органов желудочно-кишечного тракта, нервной и эндокринной системы.

Изменения слизистой оболочки рта и красной каймы губ при болезнях крови и кроветворных органов.

Болезни крови и органов кроветворения часто сопровождаются изменениями слизистой оболочки рта, которые в ряде случаев появляются раньше, чем клинические признаки основного заболевания (233- 239).

Острый лейкоз

Характеризуется увеличением количества бластных, «молодых» клеток в костном мозге, селезенке, лимфатических узлах и других органах и тканях.

Этиология: выделяют несколько форм острого лейкоза: миелобластный, лимфобластный, плазмобластный и др. Встречается преимущественно в молодом возрасте (до 30 лет).

Основные клинические проявления: в диагностике острого лейкоза важная роль принадлежит общим симптомам (общая слабость, быстрая утомляемость, недомогание, бледность кожных покровов). Температура тела может быть высокая с большими перепадами, но иногда бывает и субфебрильной.

Вследствие резкого снижения защитных сил организма у больных лейкозом иногда развивается кандидоз, герпетическая инфекция в полости рта. Кровоточивость десен очень часто является первым клиническим признаком острого лейкоза. Десны при этом становятся рыхлыми, кровоточат, изъязвляются. Кровоточивость возникает при дотрагивании, а иногда и спонтанно.

Могут наблюдаться гематомы и геморрагии как на слизистой оболочке, так и на коже.

В некоторых случаях острый лейкоз может протекать с образованием выраженных специфических лейкемических инфильтратов в коже и слизистой оболочке рта. В результате образования инфильтратов в деснах происходит резкая деформация десневого края.

Частым симптомом острого лейкоза является гиперплазия десны, в значительной части случаев уже в самом начале заболевания гиперплазия более выражена на внутренней (небной или язычной) поверхности, чем на щечной.

Язвенно-некротические поражения слизистой оболочки рта часто развиваются при остром лейкозе. Особенностью некротического процесса при остром лейкозе является его склонность к распространению на соседние участки слизистой оболочки.

В крови присутствуют бластные клетки, количество тромбоцитов и эритроцитов часто уменьшено. Большое значение в распознавании острого лейкоза имеют симптомы со стороны полости рта.

Хронический лейкоз

Этиология: хронический лейкоз в зависимости от характера поражения кроветворных органов делят на миелопролиферативную (миелолейкоз) и лимфо-пролиферативную (лимфолейкоз) формы. Хронический миелолейкоз проходит две стадии: доброкачественную, продолжающуюся несколько лет, и злокачественную (терминальную), которая длится 3-6 мес.

Основные клинические проявления: первая стадия чаще начинается без выраженных клинических симптомов, затем появляется нейтрофильный лейкоцитоз со сдвигом до промиелоцитов и единичных бластных клеток.

Во второй стадии, как и в первой во время бластных кризов, в крови много бластных форм (миелобласты, гемоцитобласты), отмечается быстрый рост количества лейкоцитов в крови. По мере прогрессирования лейкоза развиваются анемия, тромбоцитопения, сопровождающаяся геморрагиями.

Хронический миелолейкоз длительное время протекает бессимптомно и может быть случайно диагностирован при проведении клинического анализа крови. Картина крови характеризуется высоким лейкоцитозом ($50 - 60 \cdot 10^9/\text{л}$). В мазке крови обнаруживаются различные промежуточные формы миелоидного ряда: миелобласты, промиелоциты, миелоциты.

Геморрагические проявления характерны для хронического миелолейкоза, хотя их интенсивность гораздо меньше, чем при остром лейкозе. Кровоточивость десен возникает не спонтанно, а при травмировании. Слизистая оболочка рта бледная. Десны отекают, синюшные, кровоточат при малейшем дотрагивании, воспаления отсутствуют. Отсутствие воспаления и выраженная кровоточивость - характерные симптомы для лейкоза. Появление тяжелых некротических поражений рассматривают как неблагоприят-

ятный признак, указывающий на обострение процесса. В тяжелую стадию заболевания нередко развивается кандидоз.

Хронический лимфолейкоз развивается обычно у лиц среднего и пожилого возраста, характеризуется длительным доброкачественным течением и значительным увеличением количества лейкоцитов в крови (среди них преобладают лимфоциты). Число лейкоцитов может достигать $500 \cdot 10^9/\text{л}$. Начальный период хронического лимфолейкоза часто протекает незаметно для больного. Единственной жалобой может быть увеличение лимфатических узлов (при пальпации они не очень плотные, подвижные, безболезненные). Лейкозные лимфоцитарные инфильтраты или опухолевидные узлы образуются в полости рта при хроническом лимфолейкозе. Они чаще расположены на слизистой оболочке десен, щек, языке, небных дужках, миндалинах. Образующиеся инфильтраты (узлы или узелки) имеют мягкую (тестообразную) консистенцию, синюшной окраски, подвижны, возвышаются над уровнем слизистой оболочки. Изъязвление наблюдается редко. Кровоточивость возникает при незначительном травмировании. Лейкозные лимфоцитарные инфильтраты также локализуются в костном мозге, лимфатических узлах, селезенке, печени.

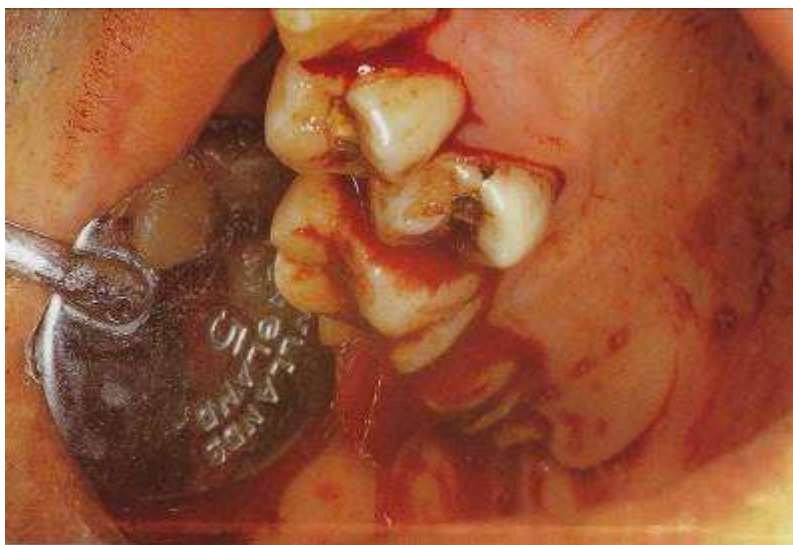

Рис.233. Острый лейкоз. Геморрагический синдром

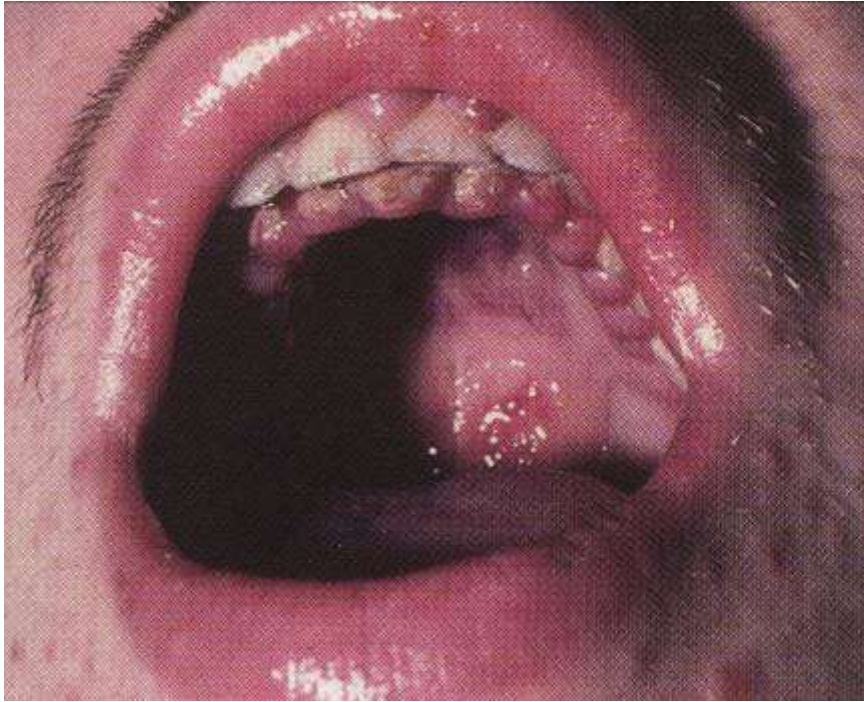

Рис.234. Острый лейкоз. Гиперпластический синдром

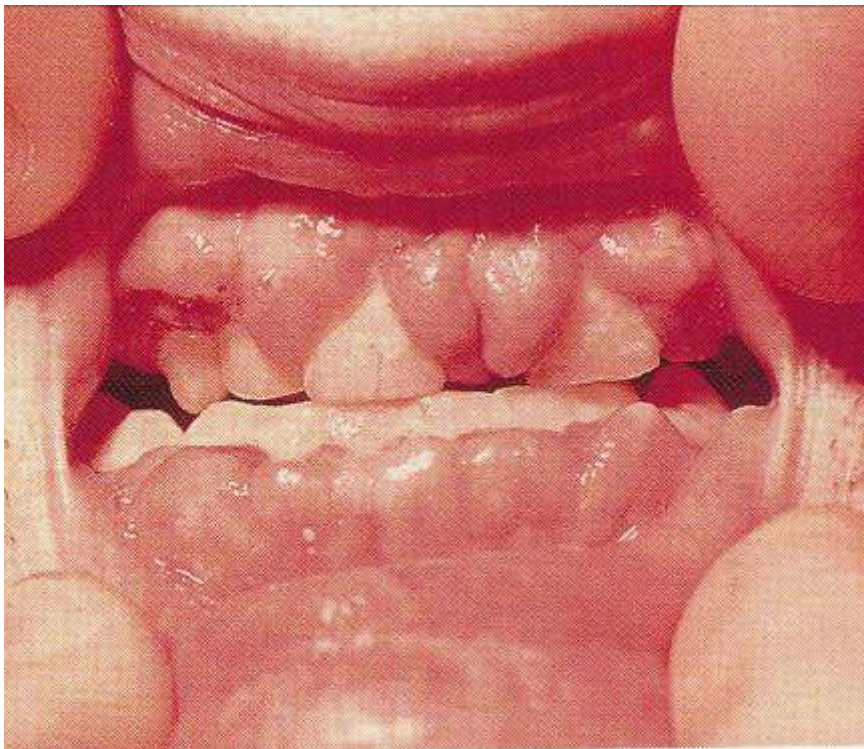


Рис. 235. Острый лейкоз. Гипертрофический гингивит

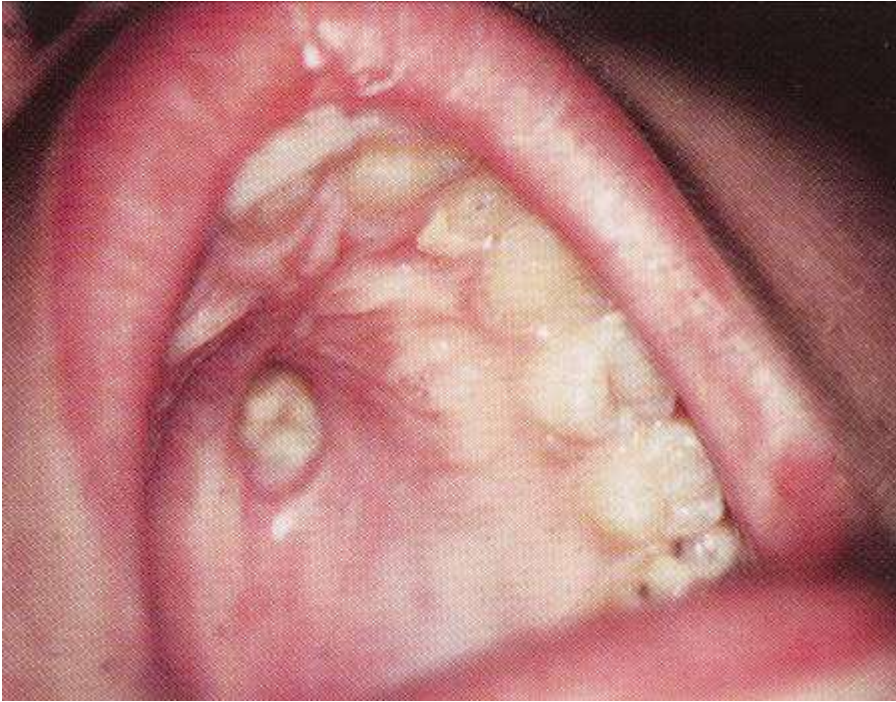


Рис. 236. Язвенно-некротические изменения при остром лейкозе

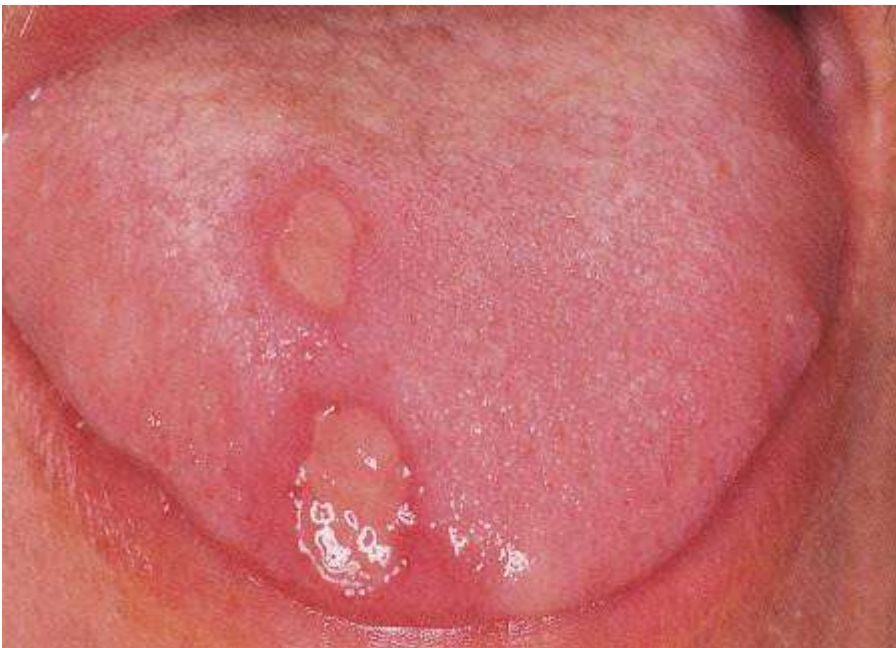

Рис. 237. Язва на кончике языка при остром миелолейкозе

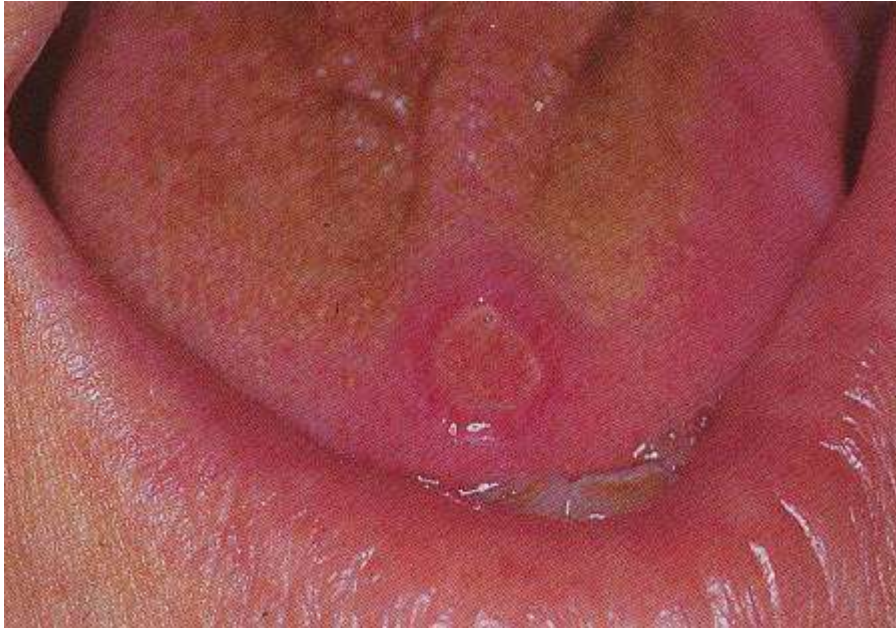


Рис.238. Язвенное поражение спинки кончика языка при прогрессирующем лимфолейкозе

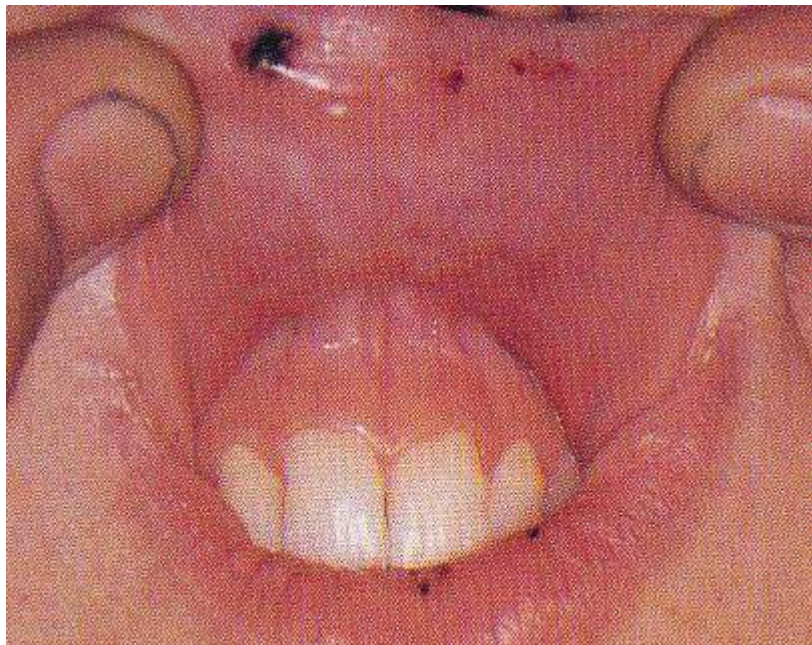


Рис.239. Хронический лимфолейкоз

Диагноз: решающим в диагностике лейкозов являются результаты исследования крови.

Дифференциальная диагностика: гипертрофический гингивит другой этиологии; язвенно-некротический стоматит Венсана; гиповитаминоз С; интоксикация солями тяжелых металлов.

Агранулоцитоз

Синдром, характеризующийся уменьшением количества или полным исчезновением из периферической крови гранулоцитов (зернистых лейкоцитов).

Этиология: по механизму возникновения различают миелотоксический (в результате воздействия на организм ионизирующего излучения, цитотоксических препаратов, паров бензола и др.) и иммунный агранулоцитоз (при разрушении гранулоцитов в крови иммунными комплексами, образующимися у людей с повышенной чувствительностью к некоторым лекарственным препаратам (амидопирину, анальгину, сульфаниламидам, некоторым антибиотикам и др.).

Основные клинические проявления: на фоне ухудшения общего состояния больных (повышение температуры тела, головная боль, боль при глотании, запах изо рта) на слизистой оболочке рта развиваются язвенно-некротические процессы, имеющие тенденцию к быстрому распространению. Возникают легко кровоточащие зловонные язвы (рис. 240).

Лимфатические узлы увеличены. Количество лимфоцитов в крови значительно уменьшено (от 1 до $3 \cdot 10^9/\text{л}$, а иногда и меньше $1 \cdot 10^9/\text{л}$). В лейкоцитарной формуле резко снижено число гранулоцитов или они полностью отсутствуют, обнаруживаются только лимфоциты и моноциты.

Диагноз: ставится на основании анамнеза, клинической картины, результатов исследования периферической крови и пунктата костного мозга.

Дифференциальная диагностика: язвенно-некротический стоматит Венсана и другие болезни крови.

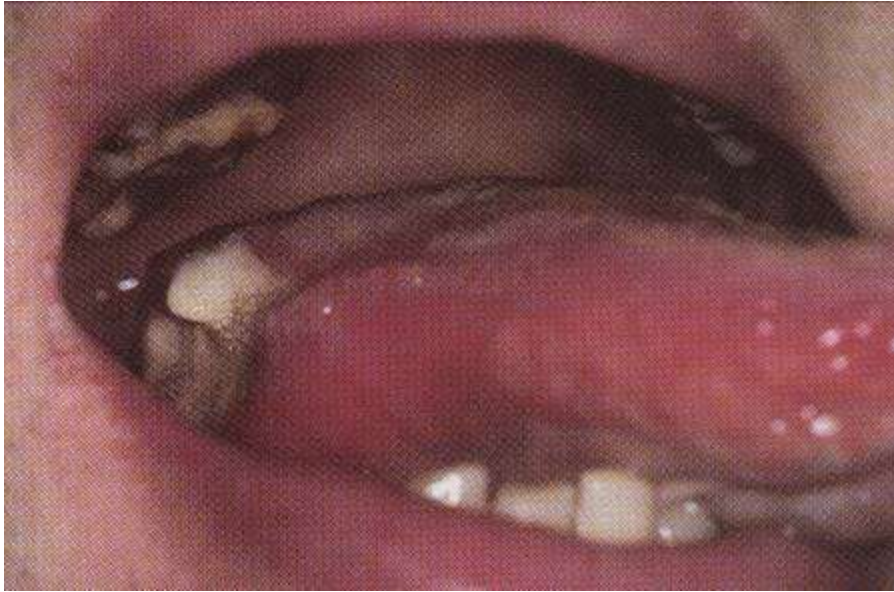

Рис. 240. Язвенное поражение на слизистой оболочке языка при агранулоцитозе

Тромбоцитопеническая пурпура

Синдром, характеризующийся повышенной кровоточивостью вследствие уменьшения в крови количества тромбоцитов.

Этиология: тромбоцитопеническая пурпура может быть самостоятельным заболеванием - болезнь Верльгофа, а также развиваться вследствие других заболеваний (злокачественных новообразований, лучевой болезни, гепатита, инфекционных болезней, медикаментозных интоксикаций и др.)

Основные клинические проявления: кровоизлияния в кожу, слизистые оболочки, а также кровотечения из носа, десен и др., которые возникают спонтанно или под влиянием незначительной травмы. Наблюдаются кровоизлияния в серозные оболочки, сетчатку и другие отделы глаза. Опасными для жизни являются кровоизлияния в сердце, головной мозг. У больных отмечается незначительное повышение температуры тела и выраженная тромбоцитопения (до $20 \cdot 10^9/\text{л}$ и менее), вследствие чего нарушается ретракция кровяного сгустка и удлиняется время кровотечения до 10 мин и более (в норме 3-4 мин). В результате массивных кровотечений может развиваться железодефицитная анемия (рис. 241, 242).

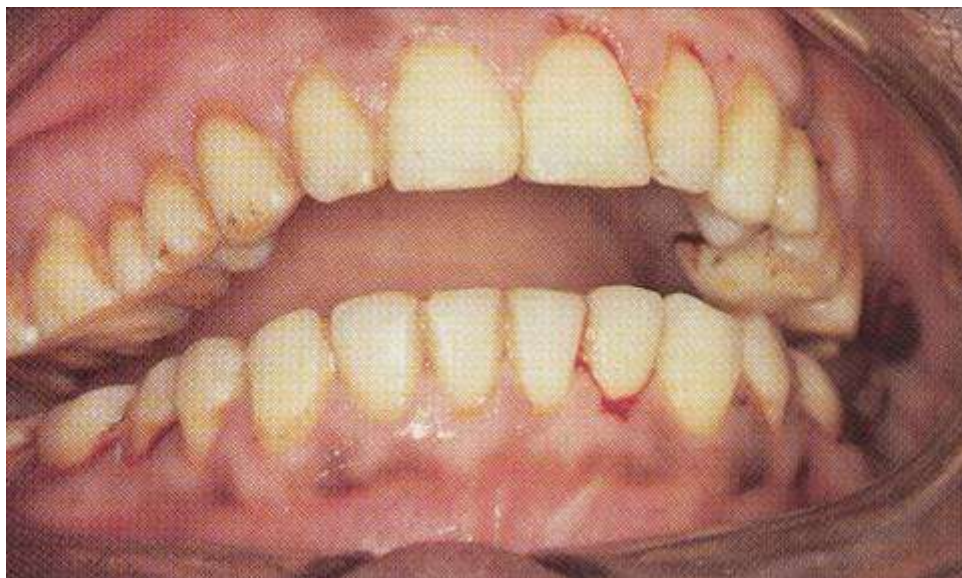


Рис. 241. Тромбоцитопеническая пурпура (болезнь Вергольфа). Петехии на слизистой оболочке десен

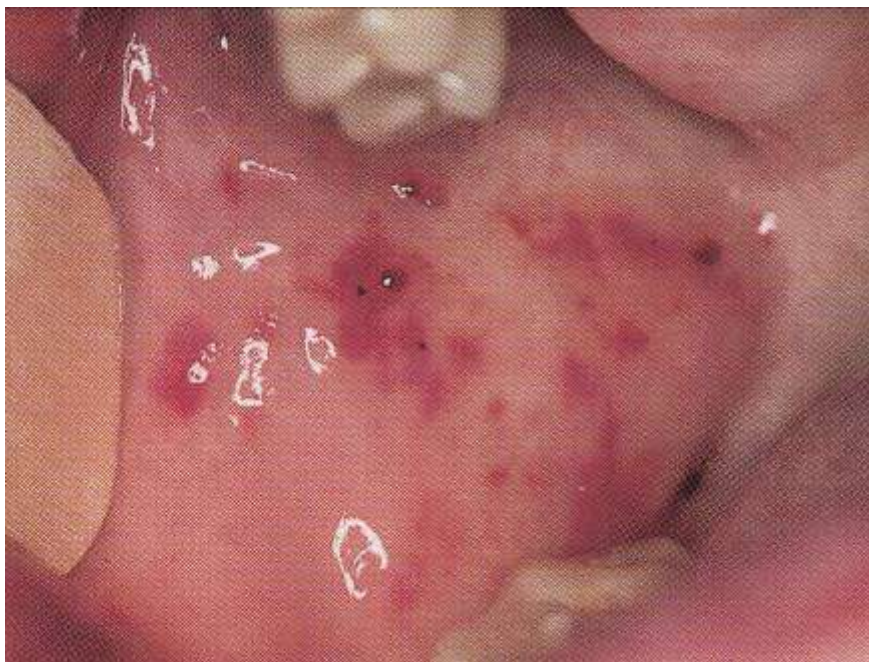


Рис. 242. Тромбоцитопения. Петехии на слизистой оболочке щеки

Диагноз: устанавливают на основании данных анамнеза (выявление контакта с различными химическими веществами, бесконтрольный прием анальгетиков, снотворных препаратов и др.), клинической картины и анализа крови.

Дифференциальная диагностика: гемофилия, скорбут, геморрагический васкулит.

Полицитемия

(эритремия, или болезнь Вакеза)

Хроническое заболевание кроветворной системы, характеризующееся стойким увеличением количества эритроцитов и гемоглобина в единице объема крови наряду с повышением объема циркулирующей крови.

Этиология: заболевание связано с повышенной продукцией в костном мозге эритроцитов, лейкоцитов и тромбоцитов. Развивается постепенно и имеет длительное хроническое течение.

Основные клинические проявления: возможны кровотечения из желудка, кишечника, матки. Цвет кожи и слизистой оболочки рта приобретают темно-вишневую окраску с цианотичным оттенком (это обусловлено повышенным содержанием в капиллярах восстановленного гемоглобина). Отмечена кровоточивость десен.

В полости рта типичным является симптом Купермана - выраженный цианоз слизистой оболочки мягкого неба и бледная окраска твердого неба.

У многих больных возникают кожный зуд, парестезии слизистой оболочки рта, связанные с повышенным кровенаполнением сосудов и нейрососудистыми расстройствами.

Диагноз: ставится на основании анамнеза и клинических данных.

Дифференциальная диагностика: скорбут, геморрагический диатез, тромбоцитопеническая пурпура.

Гемофилия

Наследственное рецессивное заболевание, сцепленное с X-хромосомой.

Этиология: характеризуется дефицитом или молекулярными аномалиями (дефект прокоагулянтной активности) фактора VIII.

Основные клинические проявления: характерен гематомный тип кровоточивости с обширными, напряженными и болезненными кровоизлияниями в подкожную клетчатку, мышцы, под апоневроз, кровоизлияниями в полости (брюшную, грудную клетку), кровоизлияниями в мозг, суставы. Гематомы нередко вызывают расслоение и деструкцию тканей, сдавление нервных стволов с развитием парезов и контрактур. Наблюдаются запоздалые и упорные длительные кровотечения, возникающие через некоторое время после травмы, операции, экстракции зубов. Возможны спонтанные носовые, почечные и желудочно-кишечные кровотечения. Кровотечения у

детей могут возникать при прорезывании временных зубов и их смене на постоянные (рис. 242). Следует помнить, кровотечения неизбежны у больных гемофилией при экстракции зубов, экстирпации либо ампутации сосудисто-нервного пучка, удалении миндалин, вскрытии абсцессов.

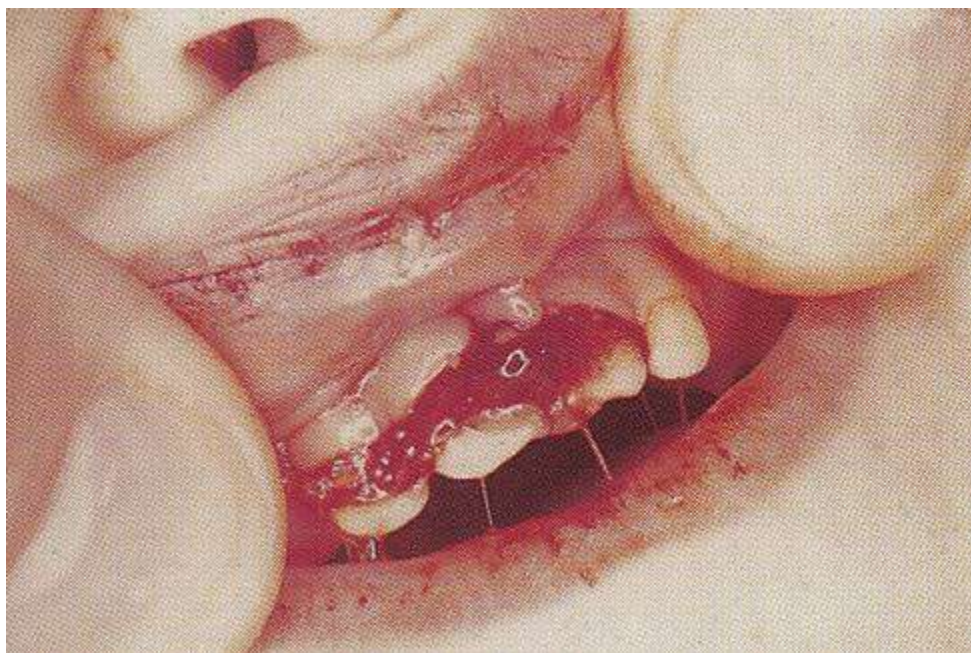


Рис. 243. Проявление гемофилии в полости рта.

Диагноз: ставится на основании развернутого гематологического обследования, проводимое по поводу возникновения геморрагического синдрома гематогенного типа.

Дифференциальная диагностика: тромбоцитопеническая пурпура, полицитемия.

**Геморрагический васкулит
(васкулит Шенлейна – Геноха)**

Системное поражение капилляров, артериол, венул кожи, суставов, брюшной полости и почек.

Этиология: заболевание возникает после перенесенной инфекции, чаще стрептококковой, введения сывороток и вакцин, в связи с лекарственной непереносимостью.

Основные клинические проявления: на слизистой оболочке рта наряду с петехиальными геморрагическими изменениями могут наблюдаться изъязвления, отличающиеся крайне медленной эпителизацией. В полости рта проявления могут быть ярче, чем на коже (рис. 244).

Диагноз: ставится на основании анамнеза и клинических данных.

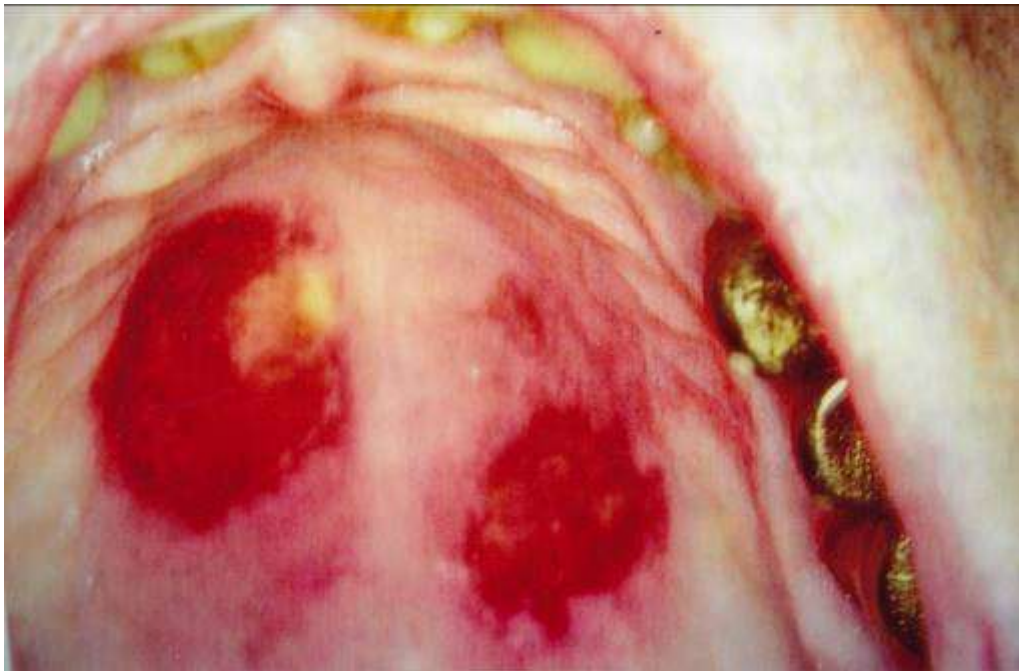

Рис. 244. Болезнь Шенлейна – Геноха. Обширные эрозии и кровоизлияния на слизистой оболочке твердого неба

Дифференциальная диагностика: тромбоцитопеническая пурпура, полицитемия, гемофилия.

Болезнь Рандю - Ослера

Наследственная врожденная патология сосудистой стенки с деструкцией артериол и капилляров с образованием телеангиоэктазий на коже, слизистых оболочках, в том числе и в полости рта, на губах и языке.

Основные клинические проявления: телеангиоэктазии являются источником кровотечения при травмировании. Особенно часто возникают носовые кровотечения и в полости рта, способные приводить к дефициту железа и железодефицитной анемии (рис. 245).

Диагноз: ставится на основании анамнеза и клинических данных.

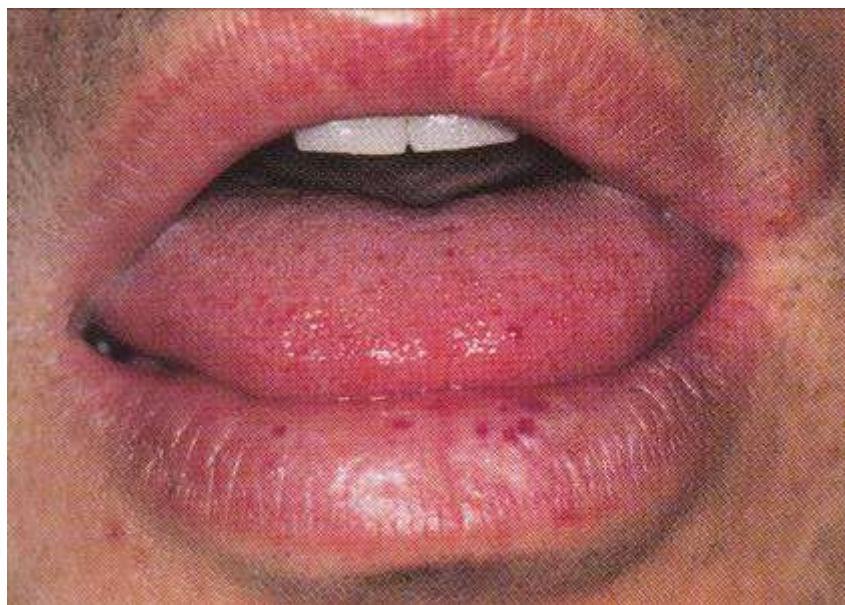


Рис. 245. Телеангиоэктазии при болезни Ослера -Рандю.

Дифференциальная диагностика: тромбоцитопеническая пурпура, полицитемия, геморрагический васкулит.

Анемии

Это группа разнообразных патологических состояний, характеризующихся уменьшением содержания гемоглобина и (или) количества эритроцитов в единице объема крови.

Анемия железodefицитная гипохромная

Этиология: причины возникновения заболевания связаны с недостаточным поступлением железа в организм или **его повышенного расходования** (в период роста, беременности, лактации), а также с эндогенными нарушениями, приводящими к недостаточному усвоению железа (при резекции желудка, кишечника, ахилическом гастрите, гастроэнтерите, хроническом колите, эндокринных нарушениях и др.).

Основные клинические проявления: характеризуются нарушением общего состояния больного: бледность кожных покровов, слабость, головокружение, шум в ушах, холодный липкий пот, снижение температуры тела и артериального давления, повышенная склонность к обморочным состояниям.

Изменения в полости рта: парестезии и нарушения вкуса.

Больных беспокоят сухость во рту, затруднение при глотании пищи, жжение и боли в языке, губах, усиливающиеся во время еды, извращение вкуса. Больные употребляют в пищу мел, зубной порошок, сырую крупу. Часто появляются трещины в углах рта и на губах.

При осмотре слизистая оболочка рта бледная, атрофичная, недостаточно увлажнена.

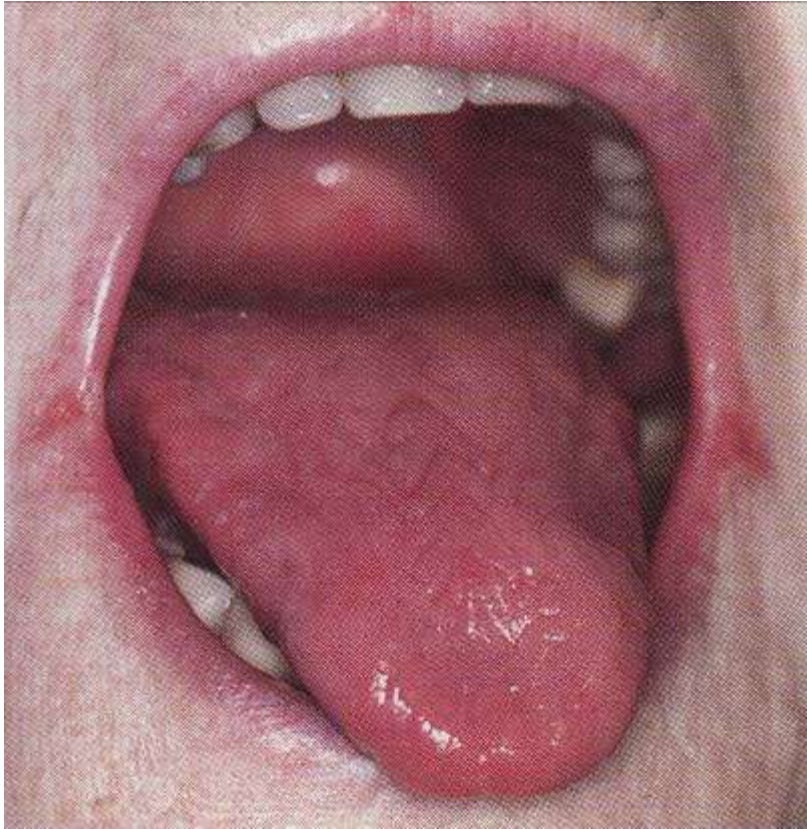


Рис. 246 . Железодефицитная анемия. Поражение углов рта, атрофический глоссит

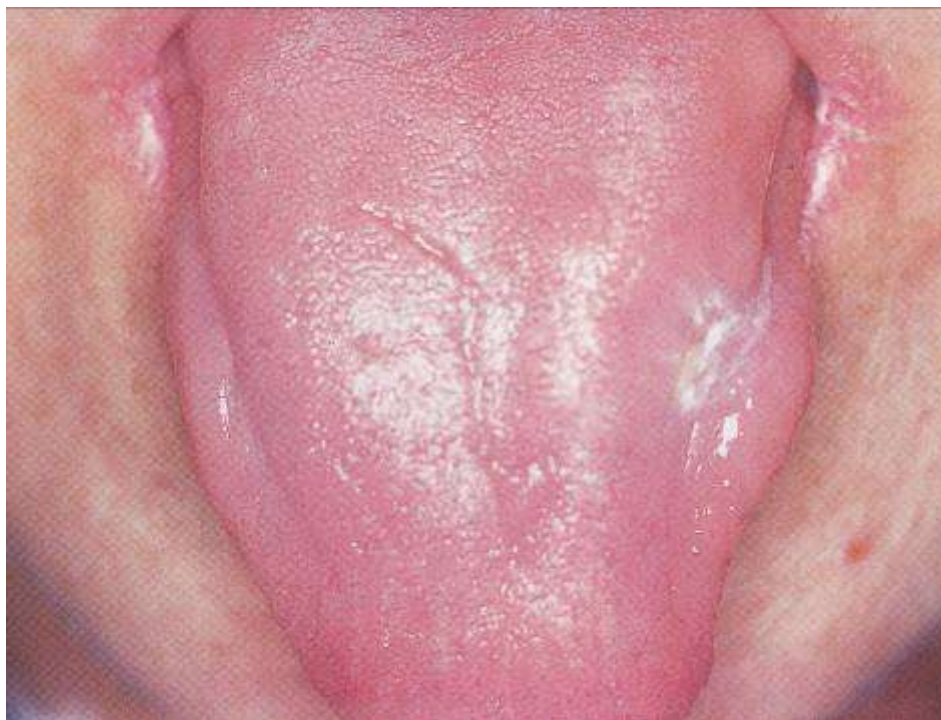

Рис. 247. Синдром Плуммер – Винсона (железодефицитная анемия)

Анемия В₁₂-дефицитная (анемия Аддисона-Бирмера)

Этиология: характеризуется нарушением эритропоэза, вследствие атрофических процессов в слизистой оболочке желудка, воспалительных заболеваний кишечника, недостаточности витамина В₁₂ в пищевых продуктах.

Основные клинические проявления: клиническая картина характеризуется поражением кроветворной ткани, нервной и пищеварительной систем.

Жалобы больных на боль и жжение кончика или краев языка, парестезии.

При осмотре выявляется бледная, атрофичная с желтушным оттенком слизистая оболочка, иногда наблюдаются точечные кровоизлияния на щеках, кровоточивость десен.

Язык - гладкий, блестящий, полированный вследствие атрофии сосочков, истончения эпителия и атрофии мышц. На языке могут появиться ярко-красные пятна, при слиянии которых весь язык становится ярко-красным (глоссит гюнтеровский, Гентера-Меллера). Он резко контрастирует с бледной слизистой оболочкой в остальных отделах полости рта (рис. 248, 249).

Диагноз: ставят на основании данных анамнеза, результатов анализа крови.

Дифференциальная диагностика: острый лейкоз, агранулоцитоз, гемофилия.

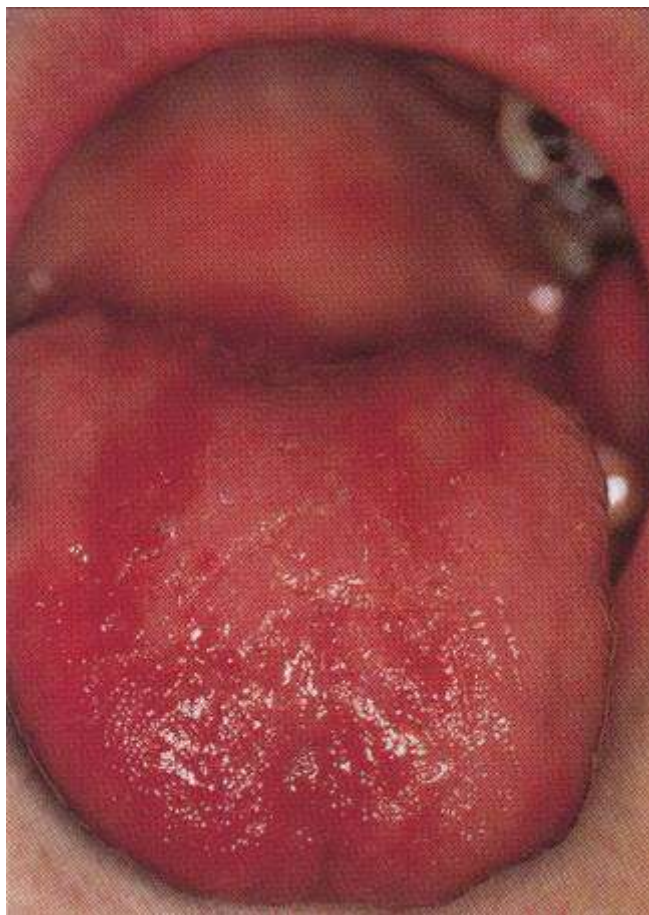


Рис. 248 . В₁₂ - дефицитная Аддисона - Бримера анемия. Эритематозные пятна на дорсальной поверхности языка

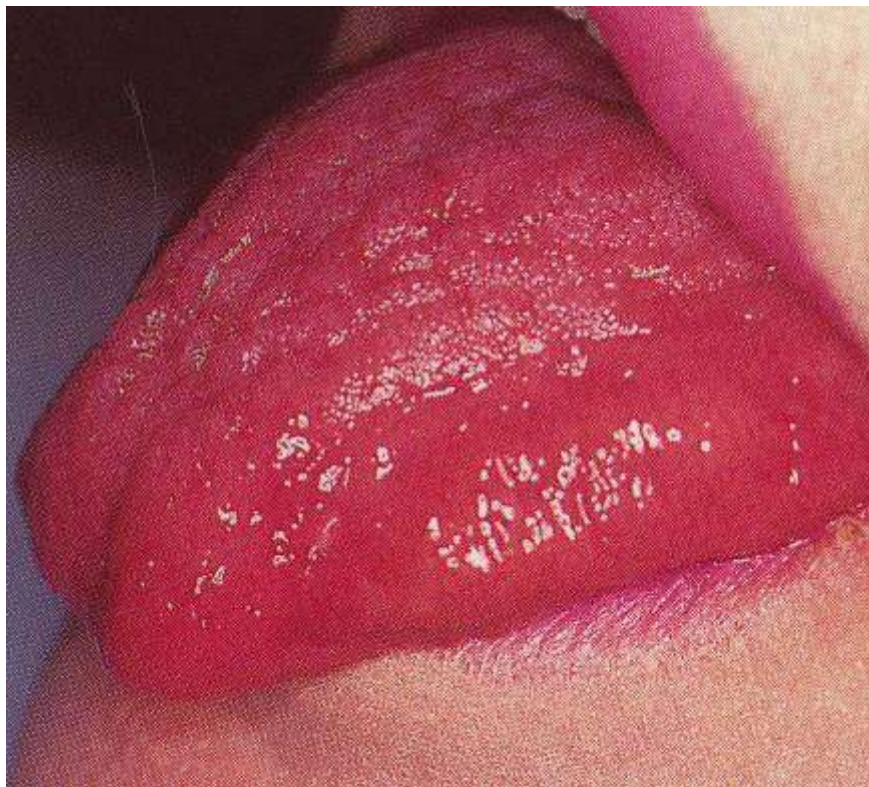


Рис. 249. Глоссит Гентера-Меллера

Изменения слизистой оболочки рта при патологии нервной системы

Симптомы заболеваний локализующихся в полости рта на слизистой оболочке губ, неба, языка называют стомалгиями, только на языке – глоссалгией.

Этиология: местные причины: хронические травмы, послеоперационные рубцы, электрохимические нарушения в полости рта, инфекционные, герпетические и аллергические заболевания, артрозо-артриты височно-нижнечелюстного сустава, опухоли, периодонтиты, остеомиелиты и общие: невроты, органические заболевания центральной нервной системы, остеохондроз позвоночника, эндокринные нарушения, заболевания желудочно-кишечного тракта, сердечно-сосудистой системы,.

Основные клинические проявления: жжение, саднение, неврологическая боль по ходу нервных стволов или вегетативных ганглиев. Боль может быть жгучей и длительной (до нескольких часов) (рис.250).

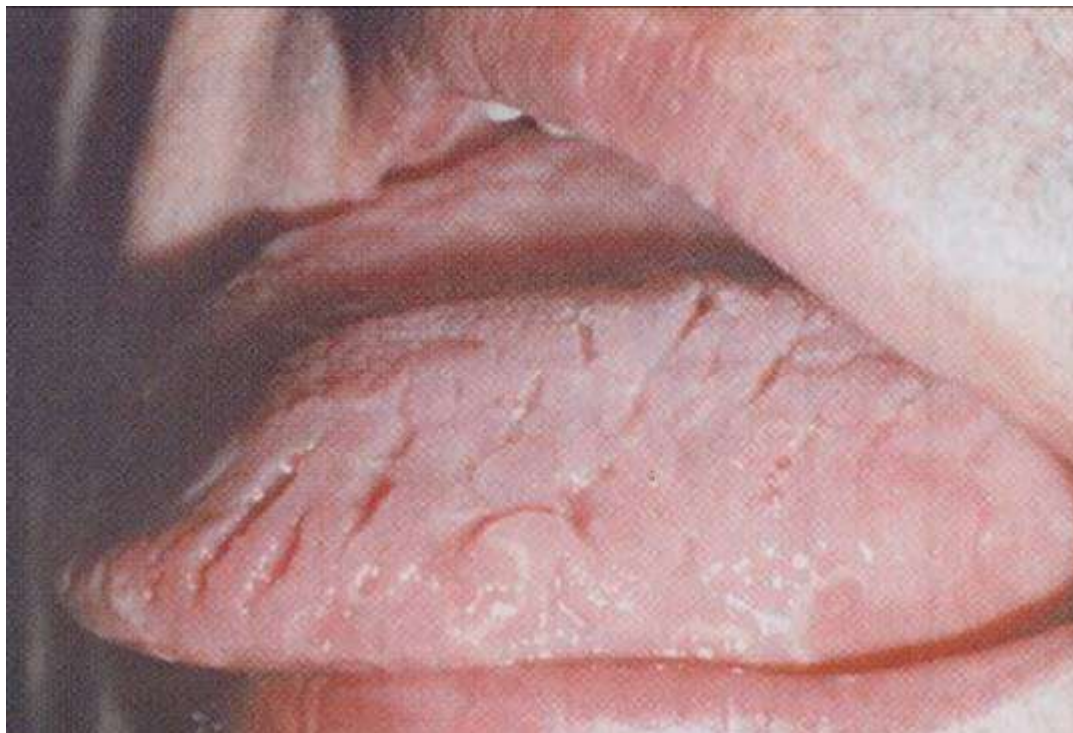

Рис. 250. Складчатость кончика языка при остеохондрозе шейно-грудного отдела

Диагноз: ставится на основании анамнеза и клинических данных.

Дифференциальная диагностика: глоссалгия, глосситы.

ГЛАВА VIII. ИЗМЕНЕНИЕ СЛИЗИСТОЙ ОБОЛОЧКИ РТА ПРИ ДЕРМАТОЗАХ

Пузырчатка

Определение: пузырчатка – группа буллезных дерматозов, при которых патогенетическая роль принадлежит циркулирующим аутоантителам, направленным против антигенов системы десмосомального аппарата многослойного плоского эпителия (кожа, слизистые оболочки полости рта, пищевода и других органов), (рис.252-257).

Этиология: развитие пузырчатки наблюдается у генетически предрасположенных лиц. Наиболее значимой является ассоциация с определенными аллелями генов главного комплекса гистосовместимости (HLA). Заболевание развивается под действием различных факторов (прием лекарственных препаратов, содержащих тиоловые группы; инсоляция; инфекционные агенты; стресс; употребление определенных пищевых продуктов; физические факторы и др.), часто определить провоцирующий фактор не представляется возможным. В процессе заболевания инициируется распознавание антигенпрезентирующими клетками собственных молекул, входящих в состав десмосом, отмена толерантности Т- и В-клеток к собственным аутоантигенам и синтез аутоантител. Аутоиммунные процессы приводят к разрушению связи между клетками эпидермиса (акантолизу) за счет образования IgG-аутоантител к так называемым «пемфигусным» антигенам (важнейшими из которых являются десмоглеин 1) и 3) и связывания их с гликопротеидами клеточных мембран. Сформировавшиеся иммунные комплексы в дальнейшем вызывают разрушение десмосом и появление внутриэпидермальных пузырей (рис.251).

Основные клинические проявления

Все клинические формы пузырчатки характеризуются длительным хроническим волнообразным течением, приводящим в отсутствии лечения к нарушению общего состояния больных, а в некоторых случаях – к летальному исходу.

Вульгарная пузырчатка – наиболее частая форма заболевания, характеризующаяся наличием пузырей различных размеров с тонкой вялой покрышкой, с серозным содержимым, возникающих на видимо неизменной коже и/или слизистых оболочках полости рта, носа, глотки, гениталий.

Первые высыпания чаще всего появляются на слизистых оболочках полости рта, носа, глотки и/или красной кайме губ. Больных беспокоят боли при приеме пищи, разговоре, при проглатывании слюны. Характерным признаком является гиперсаливация и специфический запах изо рта.

Через 3–12 месяцев процесс приобретает более распространенный характер с поражением кожного покрова. Пузыри сохраняются непродолжительное время (от нескольких часов до суток). На слизистых оболочках их появление иногда остается незамеченным, поскольку тонкие покрышки пузырей быстро вскрываются, образуя длительно незаживающие болезненные эрозии. Некоторые пузыри на коже могут ссыхаться в корки. Эрозии при вульгарной пузырчатке обычно ярко-розового цвета с блестящей влажной поверхностью. Они имеют тенденцию к периферическому росту, возможна генерализация кожного процесса с формированием обширных очагов поражения, ухудшением общего состояния, присоединением вторичной инфекции, развитием интоксикации и летальным исходом при отсутствии терапии. Одним из наиболее характерных признаков акантолитической пузырчатки является симптом Никольского, который является клиническим проявлением акантолиза и представляет собой отслоение эпидермиса при механическом воздействии на кожу в очагах поражения, рас-

положенную рядом с ними и, возможно – на отдаленных участках кожного покрова.

Себорейная или эритематозная пузырьчатка (синдром Сенира-Ашера), в отличие от вульгарной пузырьчатки, при которой чаще вначале поражаются слизистые оболочки, начинается на себорейных участках кожи (лице, спине, груди, волосистой части головы).

В начале заболевания на коже появляются эритематозные очаги поражения с четкими границами, на поверхности которых имеются корочки различной толщины желтоватого или буровато-коричневого цвета. Пузыри обычно небольших размеров, быстро сосыхаются в корки, при отторжении которых обнажается влажная эрозированная поверхность. Пузыри имеют очень тонкую, дряблую покрывку, сохраняющуюся непродолжительное время, поэтому часто они остаются незамеченными больными и врачами. Симптом Никольского положительный преимущественно в очагах поражения. Заболевание может иметь ограниченный характер в течение многих месяцев и лет. Однако возможно распространение поражения на новые участки кожного покрова и слизистые оболочки (чаще полости рта). При генерализации патологического процесса болезнь приобретает симптоматику вульгарной пузырьчатки.

Листовидная пузырьчатка характеризуется эритематозно-сквамозными высыпаниями, тонкостенными пузырями, повторно появляющимися на одних и тех же местах, при вскрытии которых обнажаются розово-красные эрозии с последующим образованием пластинчатых корок, иногда довольно массивных за счет постоянного ссыхания отделяющегося экссудата. Поражение слизистых оболочек нехарактерно. Возможно быстрое распространение высыпаний в виде плоских пузырей, эрозий, сливающихся друг с другом, слоистых корок, чешуек с развитием эксфолиативной эритродермии, ухудшением общего состояния, присоединением вторичной

инфекции. Симптом Никольского положительный как в очагах поражения, так и на видимо здоровой коже.

Вегетирующая пузырчатка долгие годы может протекать доброкачественно в виде ограниченных очагов поражения при удовлетворительном состоянии больного. Пузыри чаще появляются на слизистых оболочках полости рта, вокруг естественных отверстий (рта, носа, гениталий) и в области кожных складок (подмышечных, паховых, заушных, под молочными железами). На дне эрозий формируются мягкие, сочные, зловонные вегетации, покрытые серозным и/или гнойным налетом с наличием пустул по периферии. Симптом Никольского положительный только вблизи очагов. В терминальной стадии кожный процесс напоминает вульгарную пузырчатку.

Герпетиформная пузырчатка – это редкий атипичный буллезный дерматоз, который в ряде случаев клинически напоминает герпетиформный дерматит Дюринга. Высыпания могут быть представлены в виде бляшек, по периферии которых располагаются папулы и везикулы, или в виде сгруппированных папул, везикул или напряженных пузырей, как при герпетиформном дерматите Дюринга. Для герпетиформной пузырчатки характерен выраженный зуд кожи. При отсутствии адекватной терапии заболевание может прогрессировать и приобретать признаки вульгарной или листовидной пузырчатки.

Паранеопластическая пузырчатка протекает на фоне неоплазии, а также может возникать в течение или вскоре после химиотерапевтического лечения по поводу злокачественных новообразований. В большинстве случаев паранеопластическая пузырчатка сочетается с лимфопролиферативными неоплазиями, тимомой, саркомой, карциномой и солидными раками различных локализаций. Как правило, клиническая картина паранеопластической пузырчатки имеет сходство с клиникой вульгарной пузырчатки с одновременным поражением кожи и слизистых оболочек, но иногда

наблюдаются нетипичные для заболевания поражения кожи, сопровождающиеся зудом и напоминающие многоформную экссудативную эритему, буллезный пемфигоид или токсический эпидермальный некролиз.

Лекарственно-индуцированная пузырьчатка (медикаментозная) может напоминать клиническую картину вульгарной, себорейной или листовидной пузырьчатки. Ее развитие чаще всего связано с приемом медикаментов, содержащих сульфгидрильные радикалы (Д-пеницилламин, пиридол, каптоприл), и антибактериальных препаратов группы β -лактамов (пенициллин, ампициллин и цефалоспорины) и вызвано биохимическими, а не аутоиммунными реакциями. В случаях развития лекарственно-индуцированной пузырьчатки после отмены медикамента возможно полное выздоровление.

IgA-зависимая пузырьчатка представляет собой редкую группу аутоиммунных внутриэпидермальных буллезных дерматозов, характеризующихся везикуло-пустулезными высыпаниями, нейтрофильной инфильтрацией, акантолизом и наличием как фиксированных, так и циркулирующих IgA-аутоантител, направленных к антигенам межклеточной связывающей субстанции многослойного плоского эпителия.

Клиническая картина IgA-зависимой пузырьчатки независимо от типа ее проявления представлена вялыми везикулами или пустулами, располагающимися как на гиперемированной, так и на видимо «здоровой» коже. Пустулы имеют тенденцию к слиянию с формированием очагов в виде кольцевидных форм с корками в центральной части. Высыпания чаще всего локализуются на коже в области подмышечных впадин, мошонки, туловища, верхних и нижних конечностей. Реже в патологический процесс вовлекаются кожа волосистой части головы и заушной области, а также слизистые оболочки. Часто больные предъявляют жалобы на интенсивный зуд. Как правило, IgA-зависимая пузырьчатка протекает более доброкачественно по сравнению с-IgG-зависимой пузырьчаткой.

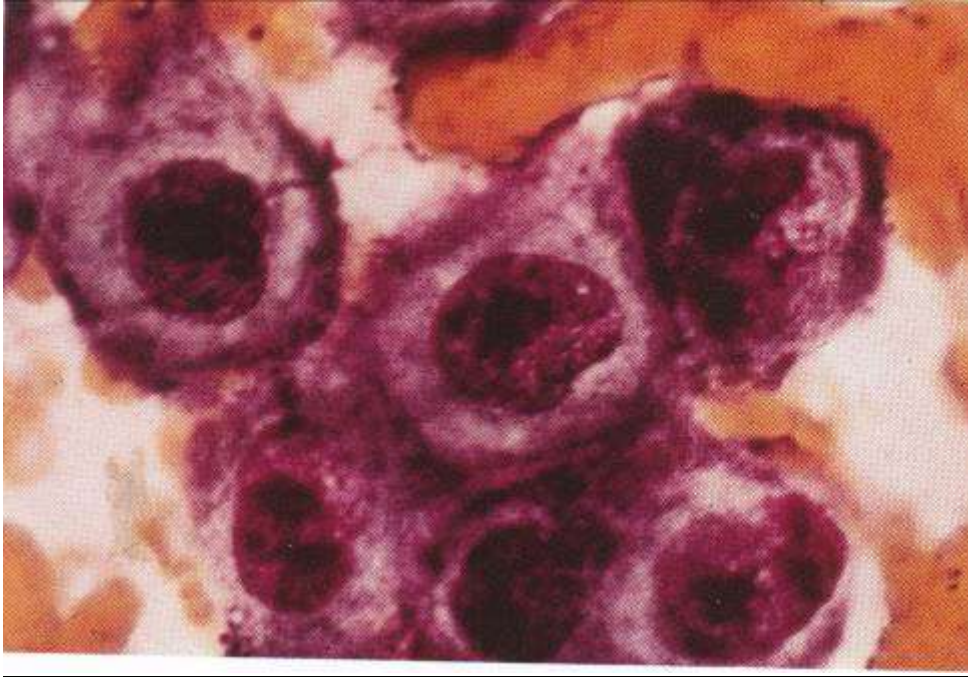


Рис. 251. Пузырчатка вульгарная. Акантолитические клетки Тцанка х 1700

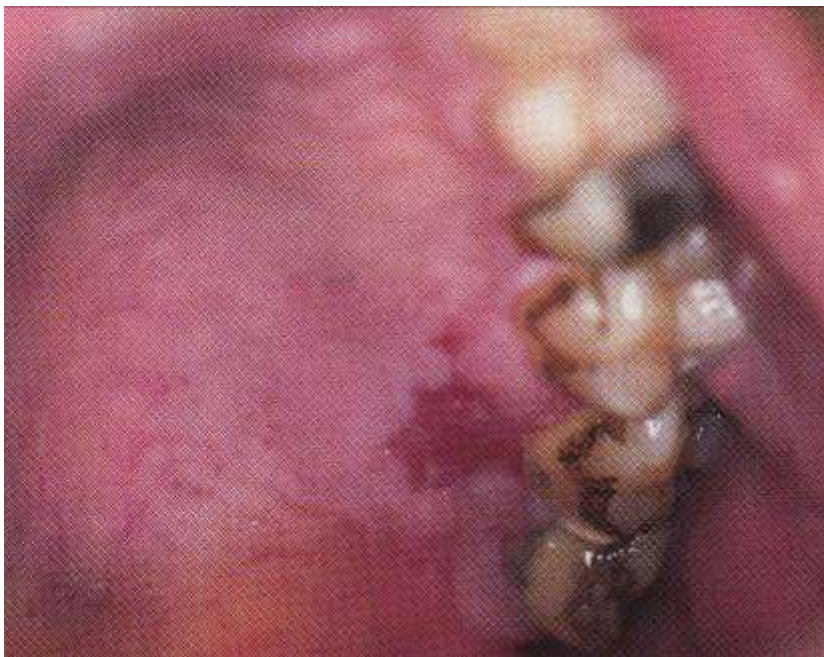

Рис. 252. Пузырчатка вульгарная. Эрозия синевато-красного цвета на слизистой оболочке твердого неба

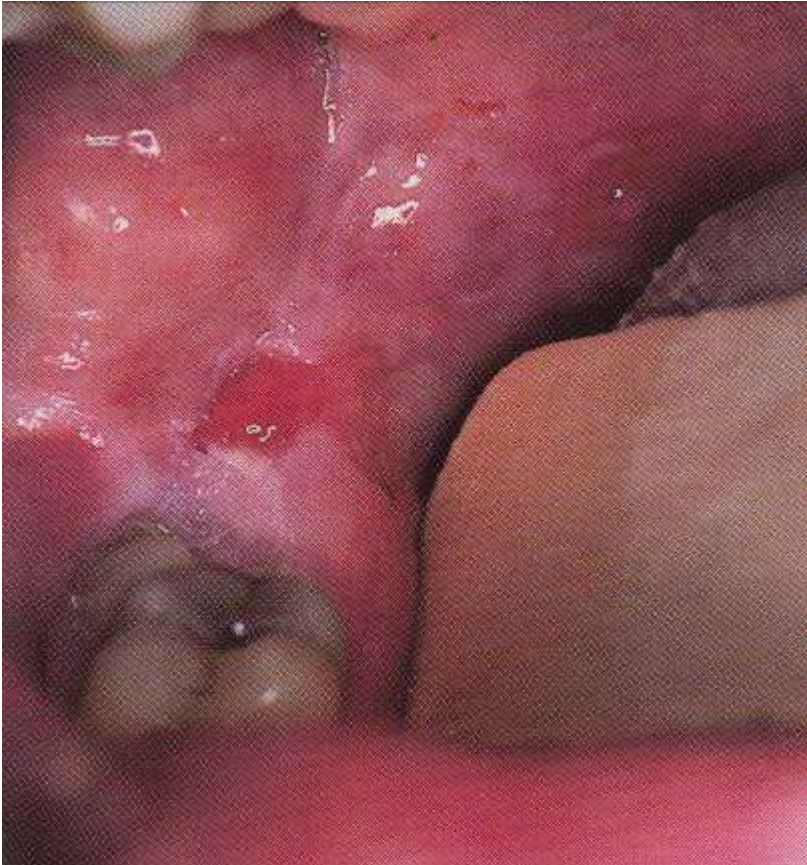


Рис. 253. Вульгарная пузырчатка. Эрозия на неизменной слизистой оболочке в ретромолярной области

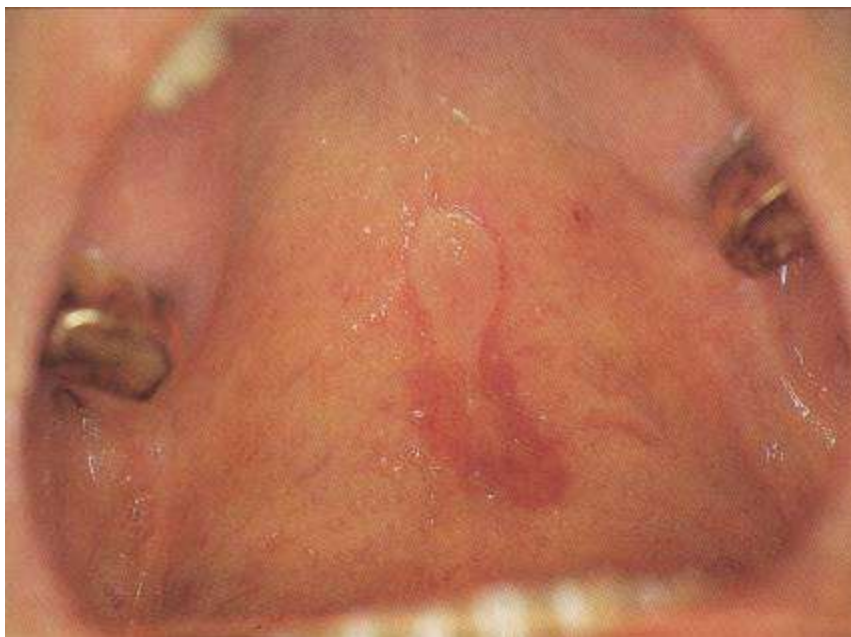

Рис. 254. Проявление вульгарной пузырчатки на слизистой оболочке твердого неба. Дно пузыря на фоне неизменной слизистой оболочки

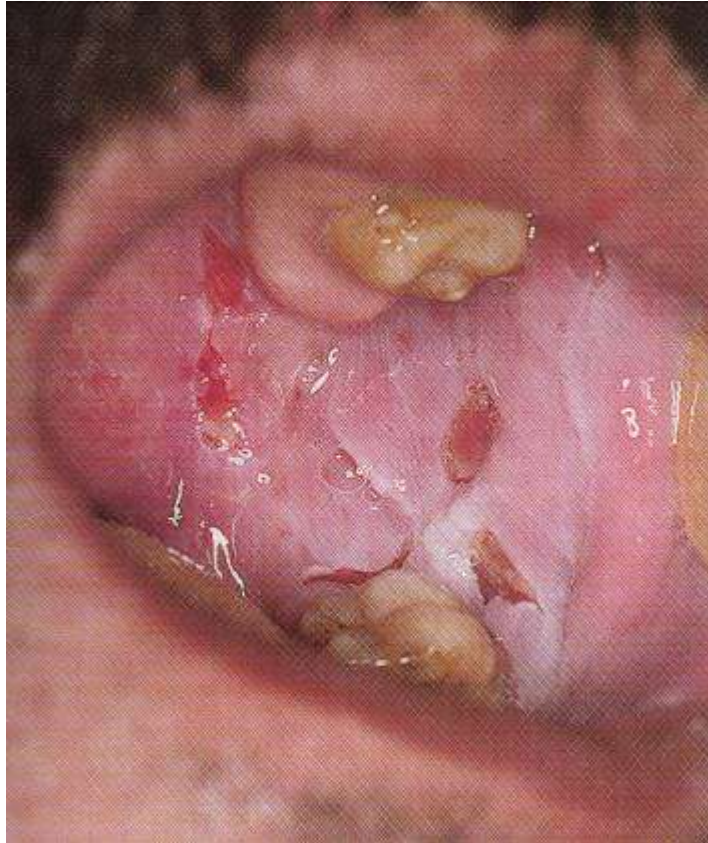


Рис. 255. Постпузырьковые эрозии при вульгарной пузырчатке

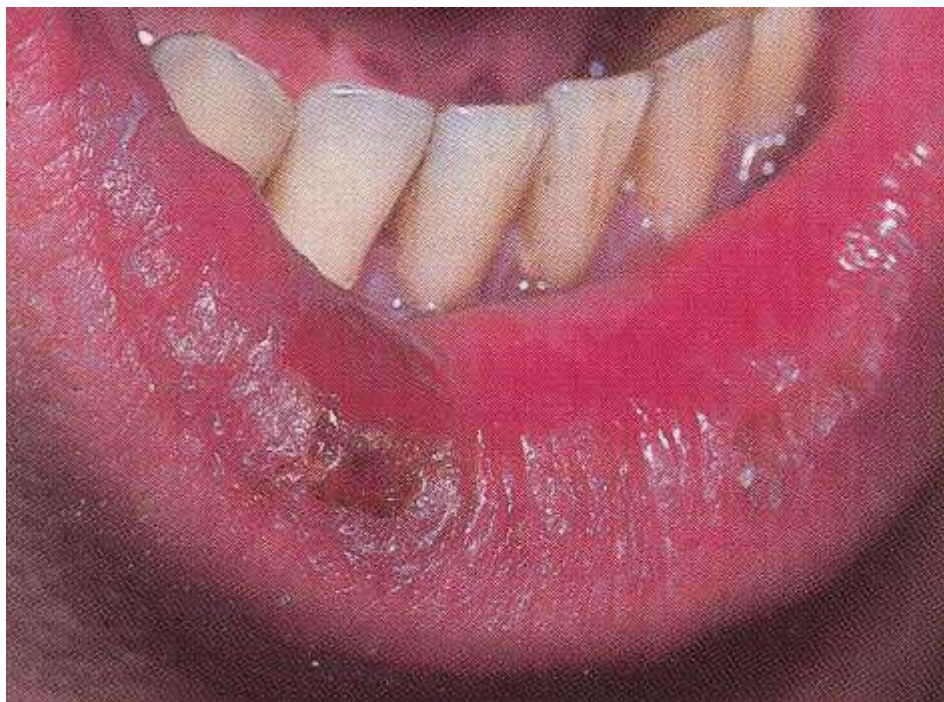

Рис. 256. Пузырчатка себорейная

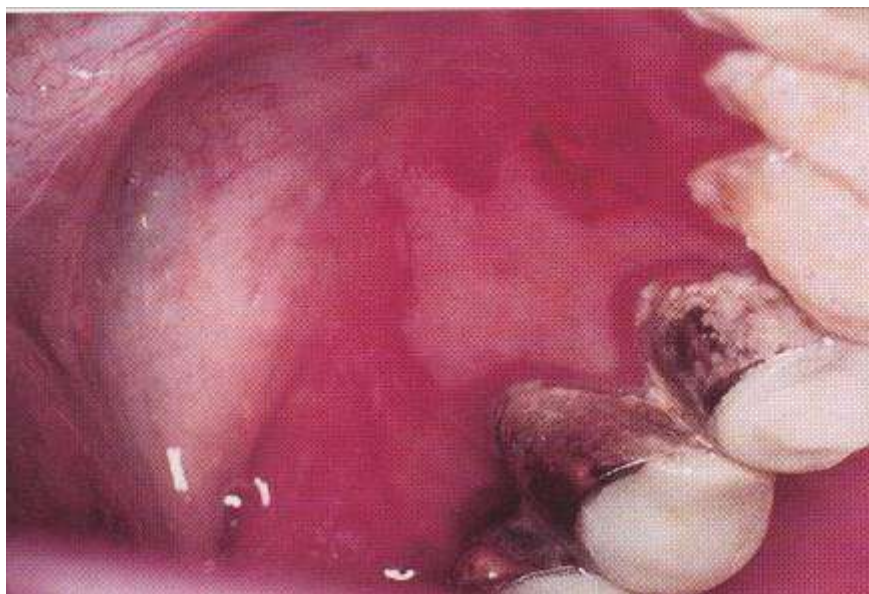


Рис. 257. Неакантолитическая пузырчатка. Пемфигоид буллезный

Доброкачественная неакантолитическая пузырчатка только полости рта – не сопровождается нарушением общего состояния организма. На слизистой оболочке появляются мелкие напряженные пузыри с прозрачным либо геморрагическим содержимым, при вскрытии которых образуются малоблезненные и быстроэпителизирующиеся эрозии симптом Никольского отрицательный. В период эпителизации эрозии отсутствуют рубцы, спайки, атрофии.

Если процесс начался на слизистой оболочке полости рта, то при отсутствии терапии через 1-6 мес. высыпания начинают появляться на коже туловища, конечностей, общее состояние больного резко ухудшается. При отсутствии терапии нарастает интоксикация, развивается кахексия и, спустя 1-2 года после начале заболевания, больные умирают.

Диагноз: ставится на основании клиническо-лабораторных исследований, определение микроскопически клеток Тцанка у пациентов с акантолитической пузырчаткой, использование метода непрямой иммунофлюоресценции (позволяет выявить циркулирующие IgG-аутоантитела против антигенов межклеточной связывающей субстанции).

Дифференциальная диагностика: дифференциальную диагностику проводят с буллезным пемфигоидом, герпетическим дерматитом Дюринга, хронической доброкачественной семейной пузырчаткой Гужеро-Хейли-Хейли, рубцующим пемфигоидом, дискоидной красной волчанкой, себорейным дерматитом, синдромом Лайелла, многоморфной эритемой, хронической вегетирующей пиодермией и др.

Лечение: основу терапии пузырчатки составляют системные глюкокортикостероидные препараты, которые назначают каждому больному с подтвержденным диагнозом. Они назначаются по жизненным показаниям, поэтому абсолютных противопоказаний для их применения нет.

Помимо глюкокортикостероидных препаратов возможно назначение адъювантной терапии (азатиоприн и др.), позволяющей уменьшить их дозу либо преодолеть резистентность к глюкокортикостероидным препаратам. При наличии показаний назначается симптоматическая терапия.

Буллезный пемфигоид

Определение: аутоиммунное заболевание кожи, вызванное продукцией аутоантител к компонентам полудесмосом (антигенам BP180 и BP230) и характеризующееся образованием субэпидермальных пузырей.

Этиология: В большинстве случаев развитие буллезного пемфигоида не связано с каким-либо провоцирующим фактором. У части больных буллезным пемфигоидом появление высыпаний обусловлено приемом лекарственных препаратов, воздействием физических факторов, вирусными инфекциями.

Лекарственными препаратами, с которыми может быть связано развитие буллезного пемфигоида, являются пеницилламин, пенициллины и цефалоспорины, каптоприл и другие ингибиторы ангиотензинпревращающего фермента; фуросемид, аспирин и другие нестероидные проти-

вовоспалительные препараты, нифедипин. Известны случаи развития буллезного пемфигоида после введения вакцины против гриппа, анти-столбнячного анатоксина. Описано развитие буллезного пемфигоида после воздействия физических факторов – ультрафиолетового облучения, лучевой терапии, термических и электрических ожогов, после хирургических процедур. Предполагается, что развитию буллезного пемфигоида могут способствовать вирусные инфекции (вирусы гепатитов В и С, цитомегаловирус, вирус Эпштейна-Барр)

Другие участки поражения: нижняя половина живота, паховые складки, подмышечные ямки, кожные покровы сгибательных поверхностей конечностей.

Основные клинические проявления: хорошее общее состояние в виде высыпаний пузырей на эритематозном эпидермисе. Пузыри в диаметре 0,5-1см, сферической формы, с плотной гладкой покрывкой, с серозным или серозно-геморрагическим содержимым. После вскрытия пузырей эрозии быстро эпителизируются. При подсыхании содержимое пузырей преобразуется в желтоватые и желтовато-коричневые корки, по отторжении которых образуются розово-красные пятна. Высыпания не отличаются сильным болевым синдромом. А вот высыпания на коже, напротив, сопровождается зудом различной интенсивности, жжением и болезненностью. Заболевание продолжается много лет, с периодическими ремиссиями. Со временем тяжесть заболевания отступает и наступает выздоровлением. Хотя нужно помнить, что заболевание остается потенциально серьезным, иногда даже с летальным исходом (рис.).

Диагноз: основан на выявлении клинических признаков заболевания и обнаружении IgG антител к белкам компонентов базальной мембраны кожи

Дифференциальная диагностика: герпетиформный дерматит, многоформная экссудативная эритема, красный плоский лишай, буллезная ток-

сикодермия, болезнь Бехчета, синдром Стивенса-Джонсона, десквамативный гингивит, рецидивирующий герпес, пузырьно-сосудистый синдром, медикаментозный стоматит.

Герпетиформный дерматит

Определение: воспалительное заболевание кожи, ассоциированное с глютеновой энтеропатией и характеризующееся полиморфными зудящими высыпаниями, хроническим рецидивирующим течением, гранулярным отложением IgA в сосочках дермы

Этиология: Герпетиформный дерматит, как и глютеновая чувствительная энтеропатия (целиакия), ассоциирован с гаплотипами HLA-DQ2 и HLA-DQ8. К потенциальным механизмам развития герпетиформного дерматита при глютеновой энтеропатии относятся следующие:

- после употребления и переваривания пищи, содержащей глютен, образуется глиадин, который всасывается через слизистую оболочку тонкой кишки;
- глиадин дезаминируется тканевой трансглутаминазой в слизистой оболочке тонкой кишки, формируются ковалентные перекрестные связи между глиадином и трансглутаминазой;
- дезаминированные пептиды глиадина связываются с молекулами HLA DQ2 или HLA DQ8 на антиген-презентирующих клетках, где они распознаются Th-лимфоцитами;
- активированные Th-лимфоциты вырабатывают провоспалительные цитокины и матриксные металлопротеиназы, которые стимулируют повреждение слизистой оболочки кишки и продукцию В-клетками антител против тканевой трансглутаминазы;
- развивается формирование иммунного ответа против эндогенного антигена или множественных эндогенных антигенов вследствие его/их экс-

позиции во время повреждения тканей и начинается продукция IgA антител, способных связываться с эпидермальной трансглутаминазой;

- IgA антитела к эпидермальной трансглутаминазе распространяются с кровотоком, достигают кожи, и связываются с эпидермальной трансглутаминазой в сосочках дермы;

- отложение иммунных комплексов в сосочках дермы стимулирует хемотаксис нейтрофилов, которые вызывают протеолитическое расщепление базальной мембраны на уровне светлой пластинки, приводящее к формированию субэпидермальных пузырей

Другие участки поражения: разгибательные поверхности конечностей, плечи, крестец, ягодицы, поясница, задние поверхности шеи, лице и волосистой части головы.

Основные клинические проявления: возникают везикуло-буллезные элементы с плотной покрывкой, при вскрытии которых образуются эрозии. На месте их эпителизации остаются гипо- и гиперпигментированные пятна (иногда рубцы). Локализация наблюдается в области слизистой оболочки неба и щек, пузыри располагаются эпителиально, их размеры 0,5 см. В окружении пузырей наблюдают гиперемию и незначительный отек. После вскрытия пузырей на их месте возникают ярко-красные эрозии, которые, сливаясь, образуют обширные поверхности с фестончатыми краями (рис. 258). Симптом Никольского отрицательный, акантолитические клетки не обнаруживаются, болезненность незначительная. Эрозии заживают в течение 2-3 недель. Не оставляя рубцов. Заболевание отличается циклическим течением с различными интервалами между обострениями.

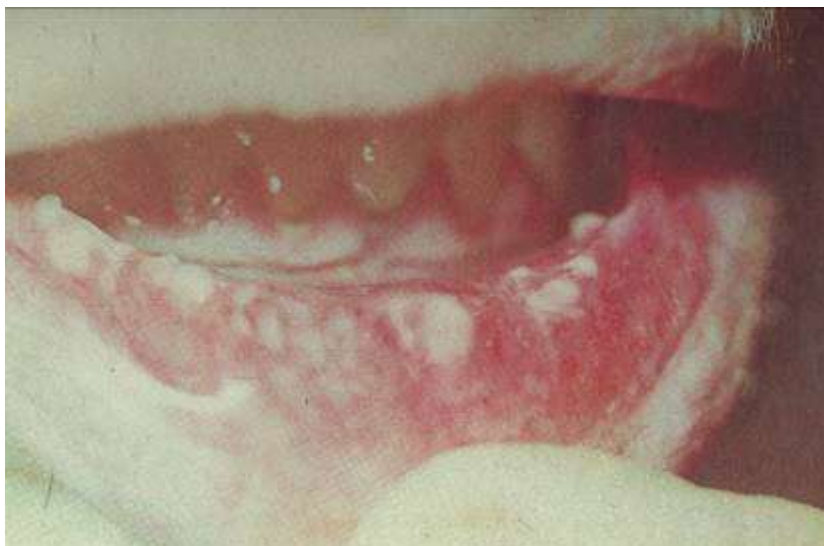

Рис. 258. Болезнь Дюринга. Участок некроза эпителия после вскрытия пузырей на гиперемированной слизистой оболочке нижней губы

Системная красная волчанка

Этиология: заболевание из группы коллагенозов, встречается в двух основных формах: кожной и системной. На слизистой оболочке полости рта выделяют 3 формы красной волчанкой: типичную, экссудативно-гиперемическую, эрозивно-язвенную.

Основные клинические проявления: очаги поражения имеют вид синюшно-красных или белесоватых, четко ограниченных плотноватых бляшек с запавшим, иногда эрозированным центром. Эти очаги болезненны во время еды (259, 260).

Характерны «волчаночные» пятна локализующиеся по линии смыкания зубов в области третьих моляров, характеризующиеся образованием центральных очагов гиперкератоза с венчиком гиперемии по периферии. В острой стадии заболевания отмечается резко выраженная гиперемия слизистой оболочки рта, участки энантемы с гиперкератозом по периферии. Кератозные напластования трудно снимаются.

Очаг поражения на языке (встречается не часто) обычно локализуется на спинке языка, имеет размеры от 1 до 5 см, с неровными краями, покрытый плотным роговым налетом, не удаляющимся при поскабливании. По периферии очага, несколько приподнимающейся над уровнем слизистой оболочки по сравнению с центром, имеется узкий ободок яркой эритемы. Гиперкератоз может вести к образованию неровных слоев на поверхности очага и беловатых тяжей, более выраженных по периферии. Всегда определяется атрофия.

При всех формах красной волчанки наблюдается болезненность. В результате экссудации в центре очага часто возникает упорно не заживающая, легко кровоточащая эрозия или язва округлых очертаний. После заживления остается поверхностная рубцовая атрофия с рубцовыми тяжами.

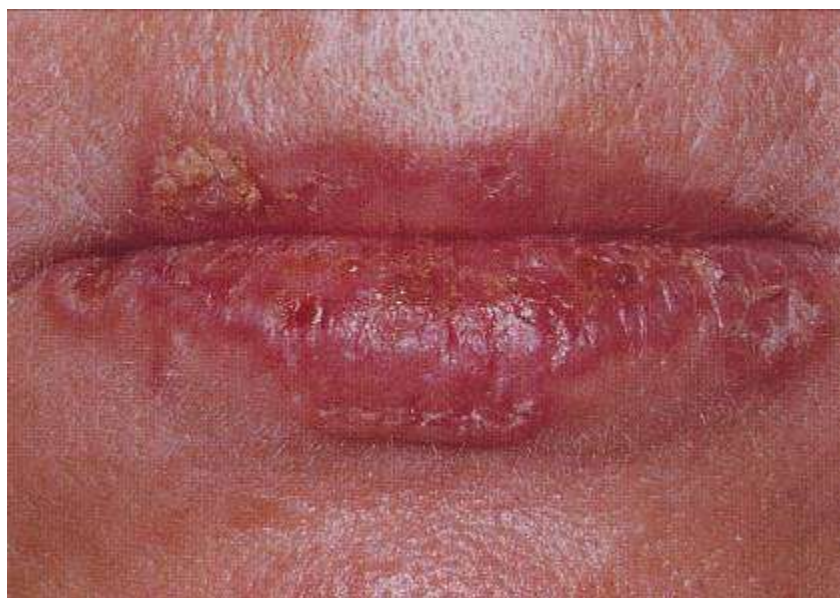

Рис. 259. Хроническая очаговая красная волчанка. Эритематозные пятна, покрытые бляшками на красной кайме губ и прилежащей коже

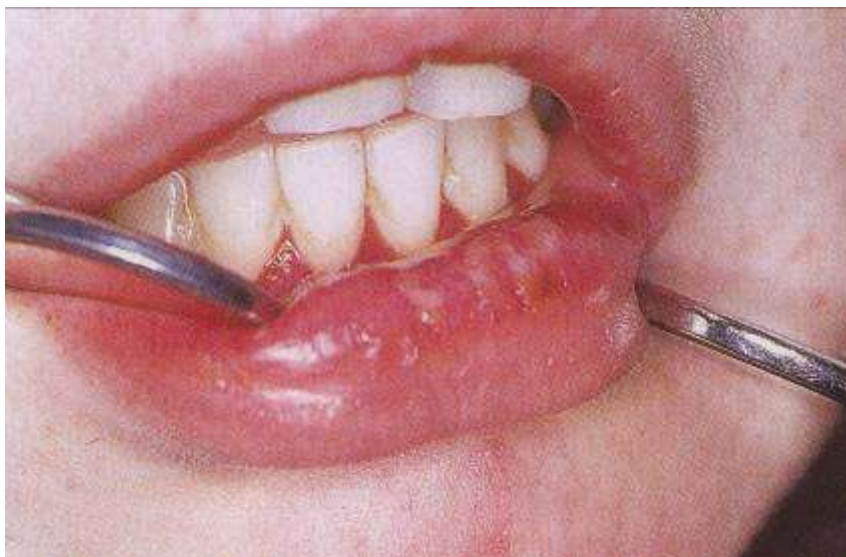


Рис. 260. Хроническая очаговая красная волчанка. Эритематозные пятна, покрытые белыми бляшками на слизистой оболочке нижней губы

Диагноз: ставится на основании анамнеза и клинических данных.

Дифференциальный диагноз: красный плоский лишай, лейкоплакия.

Псориаз

Определение: часто встречающаяся папулосквамозная кожная болезнь.

Этиология: имеет значение многофакторное унаследованное предрасположение и внешний раздражающий или вызывающий воспаление фактор, провоцирующий болезнь.

Основные клинические проявления: мономорфная сыпь, которая состоит из плоских папул, сливающихся в крупные бляшки розово-красного цвета. Они покрыты рыхлыми чешуйками. Часто поражается язык. При пустулезном псориазе в полости рта периодически на фоне яркой эритемы возникают мелкие поверхностные пустулы с наличием жжения, болезненности. Располагаются они в зоне бляшек, на видимо неизменной слизи-

стой оболочке. Если отсутствуют поражения языка, то наблюдают складчатый язык, мигрирующую эритему и эктопический "географический" язык (неспецифические проявления) (рис. 261).

Диагноз: ставится на основании анамнеза и клинических данных.

Дифференциальный диагноз: дерматит, аллергические заболевания.

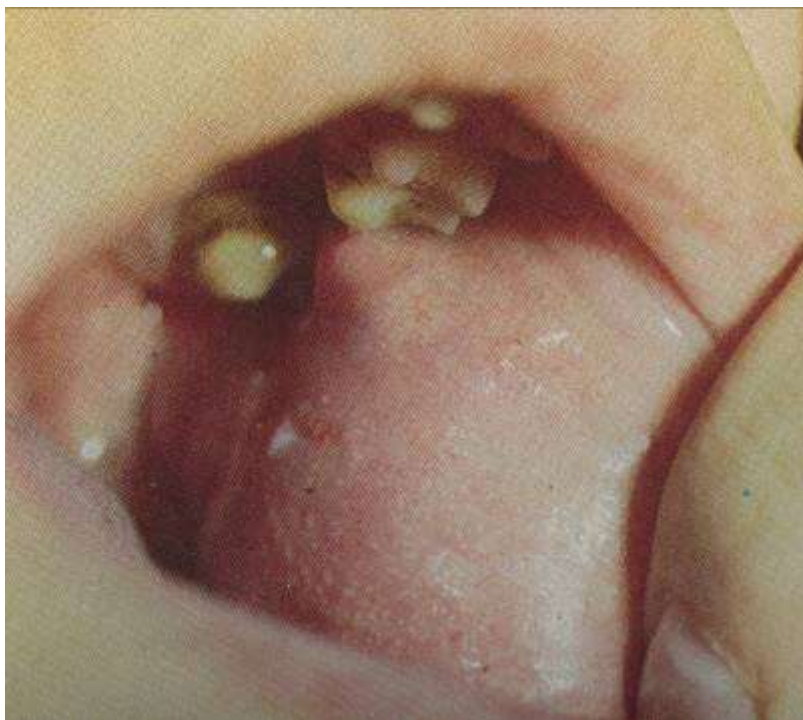

Рис. 261. Псориаз языка. Папулы на слизистой оболочке щеки

Красный плоский лишай

Этиология: существует ряд теорий: неврогенная, токсико-аллергическая, вирусная. Важное значение имеет травма слизистой оболочки: острые края зубов, нависающие пломбы, плохо подогнанные съемные и пластинчатые протезы, а также протезы из разнородных металлов.

Основные клинические проявления: основные формы КПЛ: типичная, гиперкератотическая, экссудативно-гиперемическая, эрозивно-язвенная, буллезная, атипичная (рис. 262 -269) .

Типичная форма: жалоб пациенты обычно не предъявляют. В некоторых случаях наблюдается чувствительность к острым блюдам, специям и чувство зуда.

Объективно: на фоне видимо неизменной слизистой оболочке узелки серовато-белого цвета с полигональными контурами, которые сливаются между собой, образуя рисунок кружев или листьев папоротника. Папулы могут быть локализованы на слизистой оболочке щек, дорсальной поверхности языка, по линии смыкания зубов, иногда на слизистой оболочке мягкого и твердого неба.

Гиперкератотическая форма: иногда отмечается косметические недостатки на слизистой оболочке в виде белых полос, жалобы на незначительную сухость и шероховатость слизистой оболочки. У отдельных больных могут быть жалобы на жжение во рту.

При объективном исследовании на слизистой оболочке на фоне типичных высыпаний образуются сплошные очаги ороговения с четкими границами.

Экссудативно-гиперемическая форма: жалобы обычно неопределенные, но иногда жалуются на боль при приеме горячей, острой и грубой пищи, иногда возможны чувство жжения и гиперемия.

Объективно: типичные папулы, расположенные на гиперемированной и отечной слизистой оболочке. Обычная локализация очагов - в окружении выводных протоков около ушной слюнной железы, на языке, на губах. Нередко отмечается контактная реакция на металлические включения и акрилаты съемных протезов.

Эрозивно-язвенная форма: жалобы на значительную болезненность при приеме любой пищи, особенно раздражающей, на чувство жжения.

На слизистой оболочке щек, ретромолярном пространстве, языке имеются эрозии, реже язвы, вокруг которых на гиперемированном и отечном основании располагаются в виде рисунка типичные для плоского лишая папулы. Эрозии имеют неправильную форму и полигональные очертания, покрыты фибринозным налетом, под которым располагаются грануляции. При травмировании их может возникнуть кровотечение.

Буллезная форма: встречается редко. Жалобы чаще всего связаны с болью при приеме острой и горячей пищи. Характеризуется наряду с типичными узелковыми высыпаниями наличием пузырей размером от булавочной головки до фасоли с плотной покрывкой. Пузыри могут сохраняться на слизистой оболочке от нескольких часов до нескольких суток. Частым местом локализации является дорсальная и боковая поверхности языка, слизистая мягкого неба, небных дужек, иногда слизистая оболочка десны. Эрозии, которые возникают на месте вскрывшихся пузырей, имеют полигональные очертания и покрыты фибринозным налетом. Они быстро эпителизируются, что отличает буллезную форму от эрозивно-язвенной.

Атипичная форма: основные жалобы на чувство жжения и болезненность при приеме острой и горячей пищи. Локализуется на слизистой оболочке верхней губы и десны. На губе в центральной ее части обычно располагаются два симметричных очага ограниченной застойной гиперемии, возвышающиеся над слизистой оболочкой и слабовыраженное помутнение эпителия в виде белесоватого налета.

Часто в очагах поражения видны расширенные устья слюнных желез (вторичный glandулярный хейлит). У таких больных в области верхних центральных резцов десневые сосочки гипертрофированы, отечны, на их поверхности видна нежная, белесоватая сеточка.

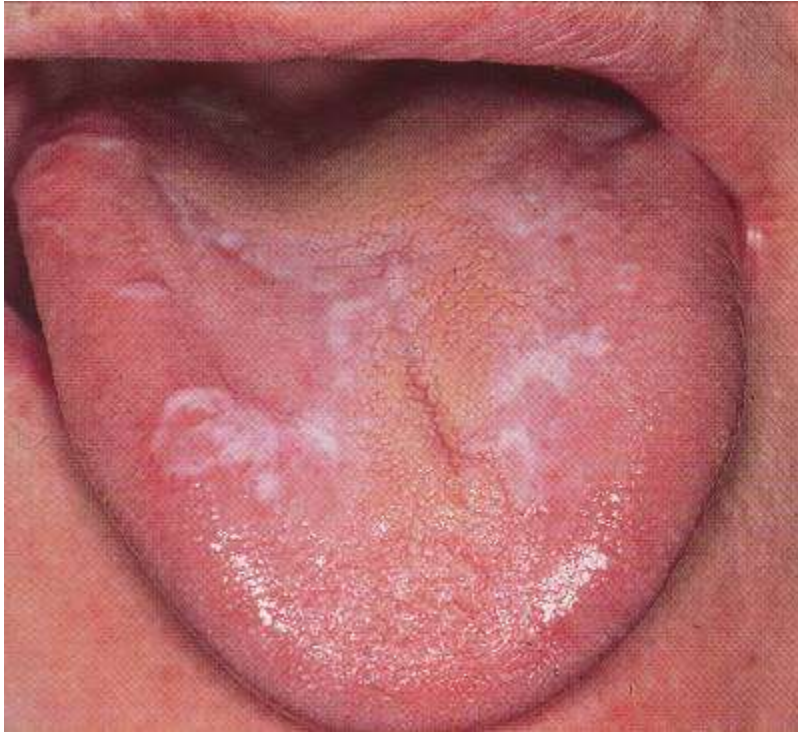

Рис. 262. Красный плоский лишай. Типичная форма. Слившиеся папулы на дорсальной поверхности языка

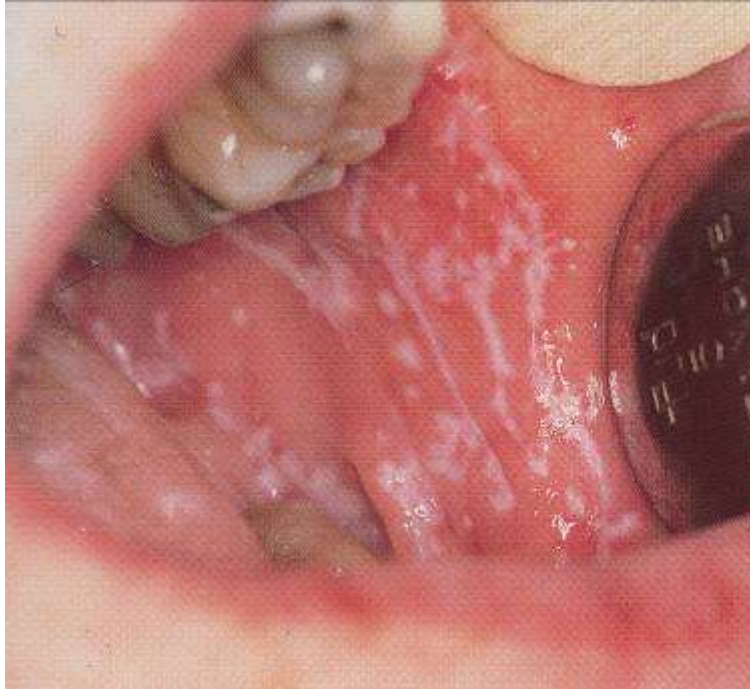


Рис. 263. Красный плоский лишай. Типичная форма. Слияние папул и образование узоров на слизистой оболочке щеки

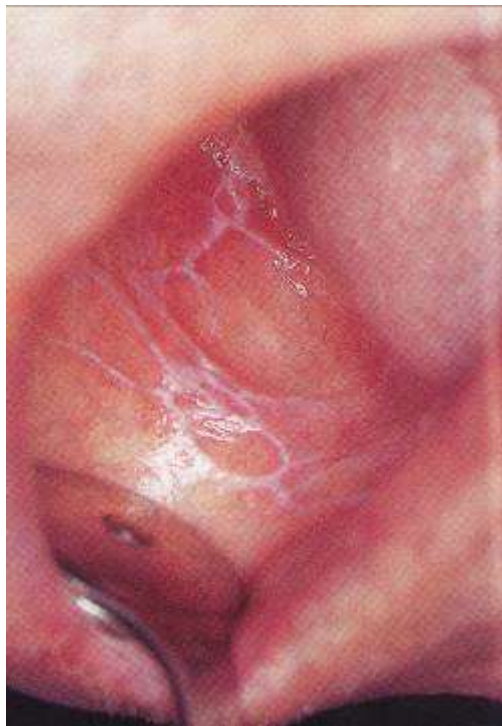

Рис. 264. Красный плоский лишай. Типичная форма

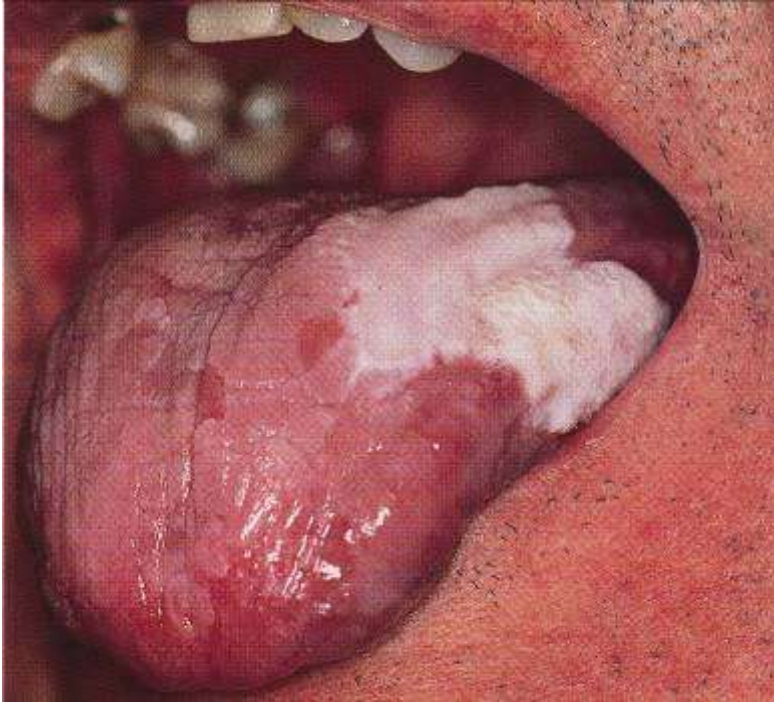

Рис. 265. Красный плоский лишай. Гиперкератотическая форма на языке

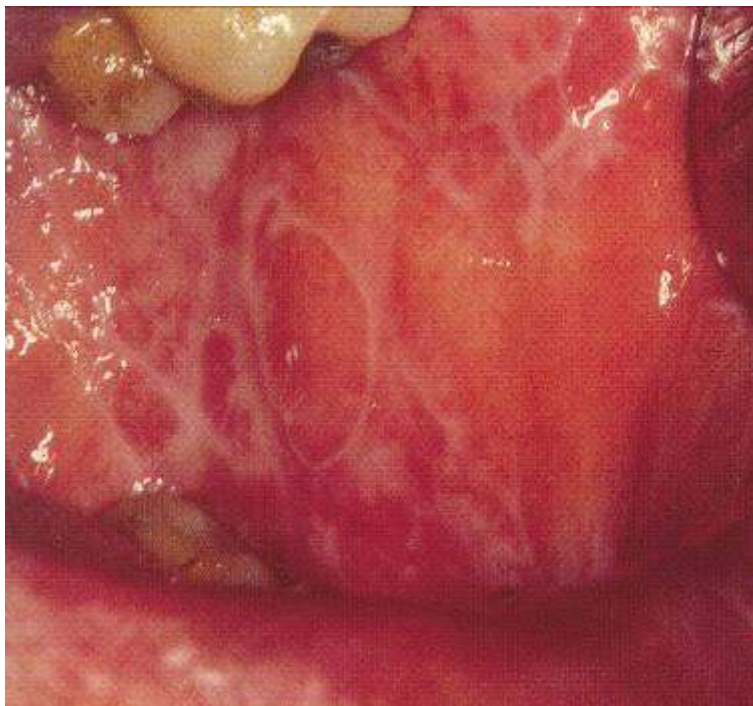


Рис.266. Красный плоский лишай. Экссудативно-гиперемическая форма

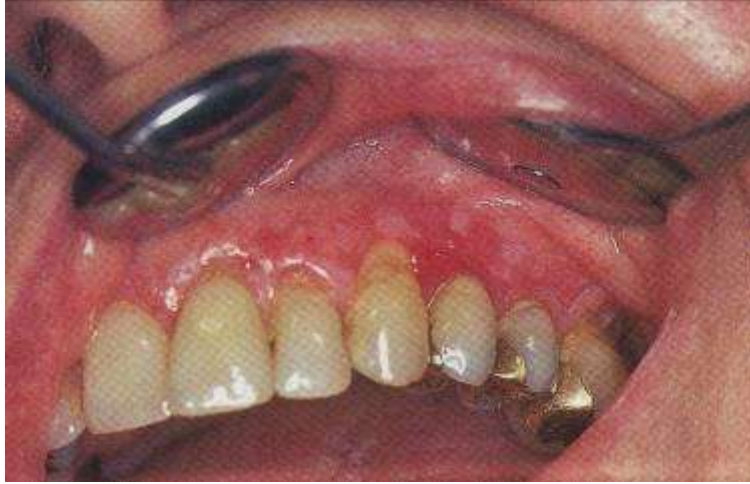

Рис. 267. Красный плоский лишай. Экссудативно-гиперемическая форма

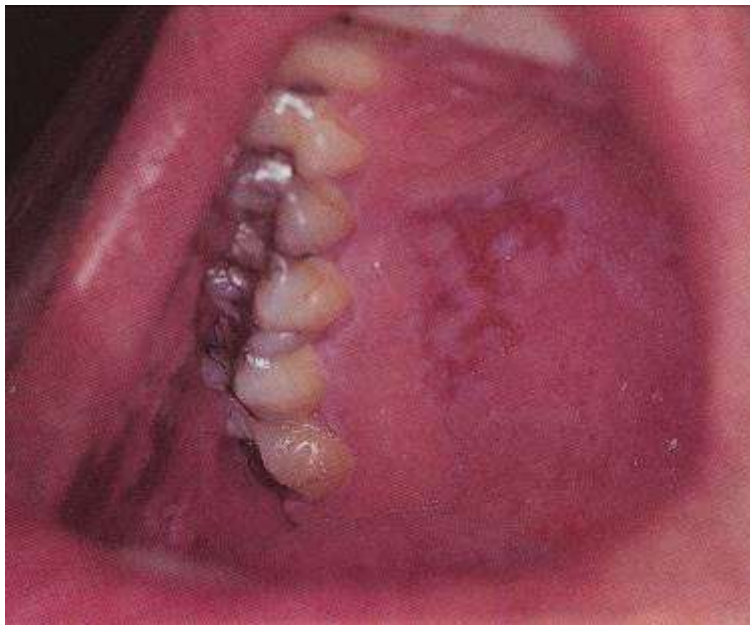


Рис. 268. Красный плоский лишай. Эрозивно-язвенная форма

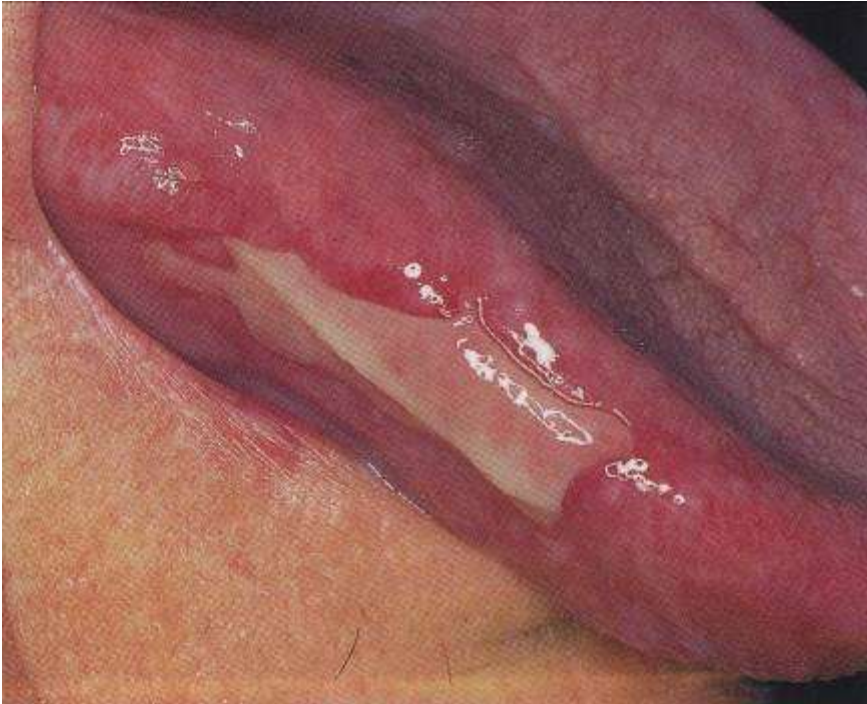

Рис. 269 а. Буллезная форма красного плоского лишая

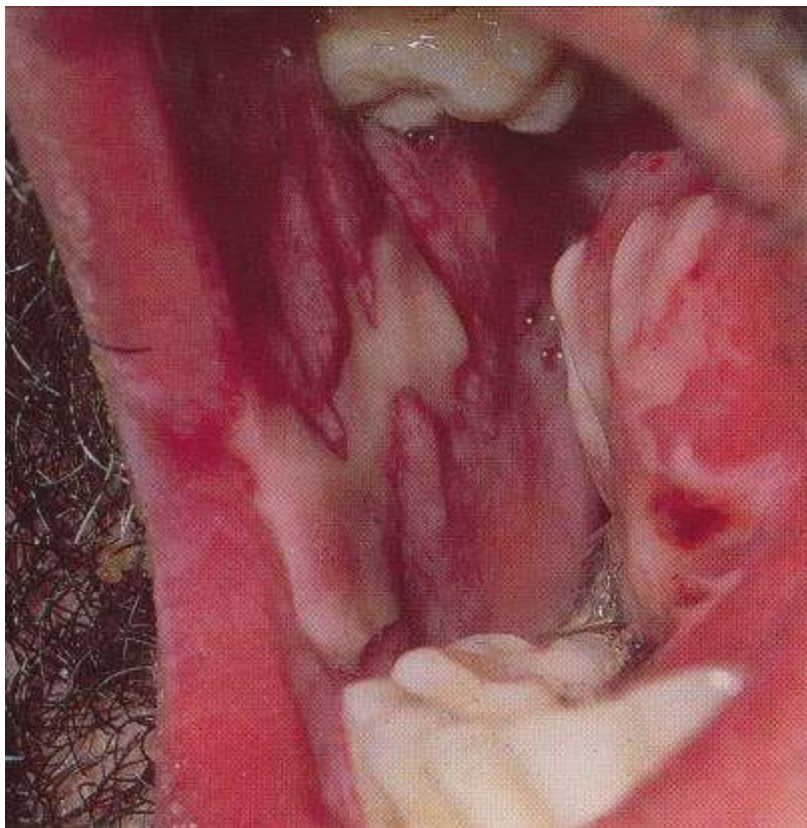


Рис. 269 б. Красный плоский лишай. Буллезная форма

Диагноз: ставится на основании анамнеза и клинических данных, а также данных гистологического анализа.

Дифференциальная диагностика: типичная форма - плоская лейкоплакия, вторичный рецидивирующий сифилис; гиперкератотическая форма – веррукозная, бляшечная форма лейкоплакии, псевдомембранозный кандидоз; эрозивно-гиперемическая форма – начальные признаки хронического рецидивирующего афтозного стоматита, многоформная экссудативная эритема; эрозивно-язвенная форма – хронический рецидивирующий афтозный стоматит, вяло текущий язвенно-некротический стоматит, эрозивная форма лейкоплакии, декубитальные и трофические язвы, эрозивные поражения при пузырчатке; буллезная форма – вульгарная пузырчатка, доброкачественная неакантолитическая пузырчатка только слизистой оболочки полости рта, многоформная экссудативная эритема, острый герпетический стоматит, язвенно-пузырные формы токсико-аллергических поражений; атипичная форма – вульгарная пузырчатка, хронический локализованный пародонтит, хронический атрофический кандидоз.

Лечение

Выбор метода лечения при КПЛ зависит от степени выраженности и локализации клинических проявлений, формы и длительности заболевания, сведений об эффективности ранее проводимой терапии.

В период обострения заболевания пациентам рекомендуется щадящий режим с ограничением физических и психоэмоциональных нагрузок, санация рта. В пищевом режиме должны быть ограничены соленые, копченые, жареные продукты. У пациентов с поражением слизистой оболочки полости рта необходимо исключить раздражающую и грубую пищу.

Общее лечение зависит от формы красного плоского лишая.

Так, при типичной форме используют седативные препараты, мультивитамины, а также иммунокорректирующие средства (ликопид,

имудон и др.). При экссудативно-гиперемической форме назначают витаминотерапию (мильгама, никотинамид, аскорутин и др.), антигистаминные средства (супрастин, диазолин, фенкарол и др.), иммунокорректирующую терапию (ликопид, имудон). При эрозивно-язвенной и буллезной формах назначают седативные препараты, витаминотерапию (мильгама, никотинамид, аскорутин и др.), антигистаминные средства (супрастин, диазолин, фенкарол и др.), иммунокорректирующую терапию (ликопид, полиоксидоний, имудон). Всем пациентам назначается анализ – посев на флору и в случае необходимости проводится коррекция микробиологических нарушений с помощью антимикотиков, антибиотиков и других препаратов.

В случае тяжелого КПЛ слизистой оболочки полости рта, резистентного к проводимой терапии, используются системные глюкокортикостероидные препараты.

Местное лечение типичной формы заключается в назначении кератопластических препаратов в виде аппликаций (масляный раствор витамина А, витамина Е, масло шиповника и др.). При экссудативно-гиперемической форме в случае болевой чувствительности используют местные анестетики в виде ротовых ванночек или аппликаций (1-2% раствор лидокаина, Холисал гель и др.), антисептики, комбинированные противовоспалительные средства («Тангум Верде»). При эрозивно-язвенной форме используют местные анестетики в виде ротовых ванночек или аппликаций (1-2% раствор лидокаина, Холисал гель и др.), антисептики, при необходимости аппликации протеолитических ферментов, далее аппликации противовоспалительных кортикостероидных препаратов (0,5% преднизолоновая мазь, 1% гидрокортизоновая мазь и др.), с целью ускорения эпителизации аппликации кератопластических средств.

Не требуется проведения лечения при поражении слизистой оболочки полости рта, ограничивающимся ретикулярными высыпаниями типичной формы КПЛ, не сопровождающимися субъективными ощущениями. В остальных случаях больным КПЛ требуется проведение терапии.

Препаратами первой линии для лечения больных КПЛ слизистой оболочки полости рта являются *топические глюкокортикостероидные препараты*: бетаметазон, клобетазол и др.

В случае неэффективности топических кортикостероидных препаратов назначают *ретиноиды для наружного применения*: изотретиноин гель.

Дополнительно применяют *обезболивающие и ранозаживляющие средства*: алоэ древовидного листа, линимент, лидокаин + ромашки аптечной экстракт цветов, гель; холина салицилат + цеталкония хлорид, гель стоматологический.

ГЛАВА 1X. АНОМАЛИЯ И САМОСОЯТЕЛЬНЫЕ ЗАБОЛЕВАНИЯ ЯЗЫКА

Глоссит – патологическое состояние тканей языка воспалительного характера, представляющее собой чаще симптом общего заболевания организма, реже – самостоятельное заболевание (270 – 277) .

Складчатый глоссит (скротальный язык)

Является следствием аномалии развития и обнаруживается в раннем возрасте. Складчатость языка обычно сопровождается с умеренным увеличением всего языка – макроглоссией.

Основные клинические проявления: многочисленные борозды на поверхности языка: спинке и боковых поверхностях. Борозды направлены перпендикулярно к средней продольной складке языка. На дне и боковых поверхностях складок располагаются сосочки. Язык мягкий.

Складчатость и увеличение языка, как аномалия развития может захватывать только переднюю треть языка.

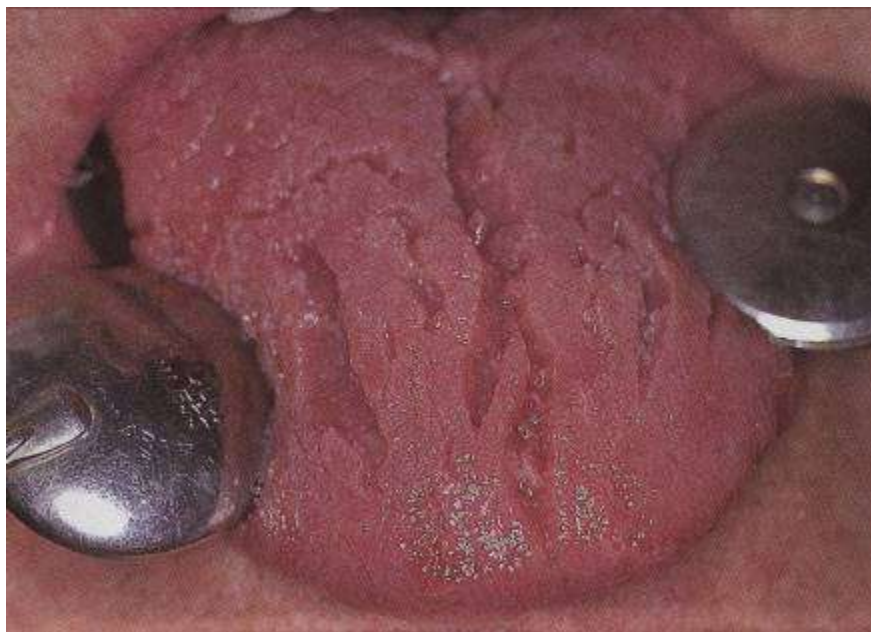

Рис. 270. Скротальный (складчатый) язык

Диагноз: может быть один из симптомов синдрома Россолима-Мелькерсона-Розенталя, третичного сифилиса, встречается у лиц, подвергшихся ионизирующей радиации.

Хроническая гиперплазия нитевидных сосочков языка

(«ворсинчатый», «черный волосатый язык»)

Предполагающиеся факторы: трофические, физико-химические, заболевания ЖКТ, инфекционные заболевания, гипо- и авитаминозы.

Основные клинические проявления: изменение языка, выражающееся в разрастании и ороговении нитевидных сосочков средней и задней третей языка.

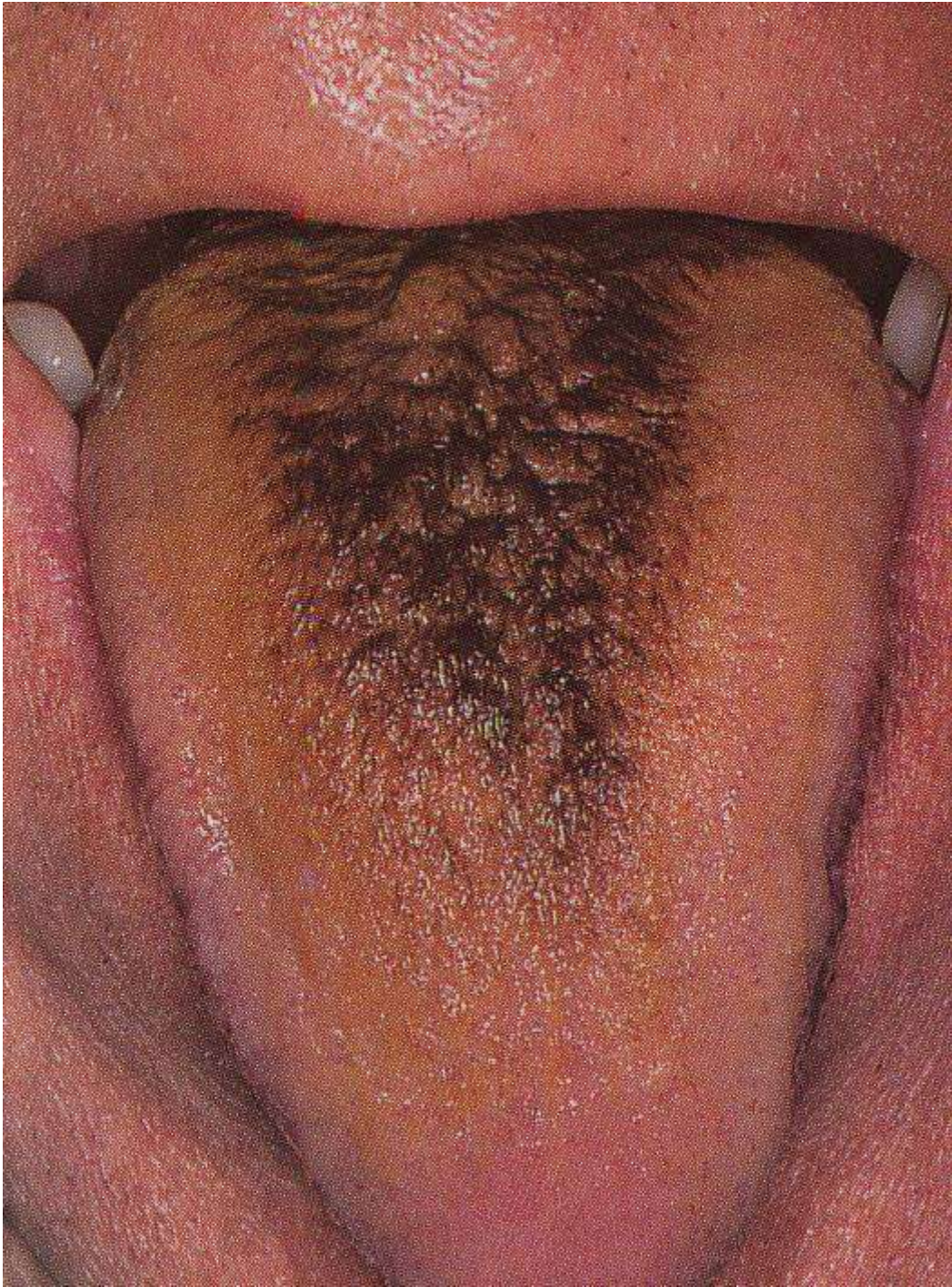


Рис. 271. «Черный волосатый язык»

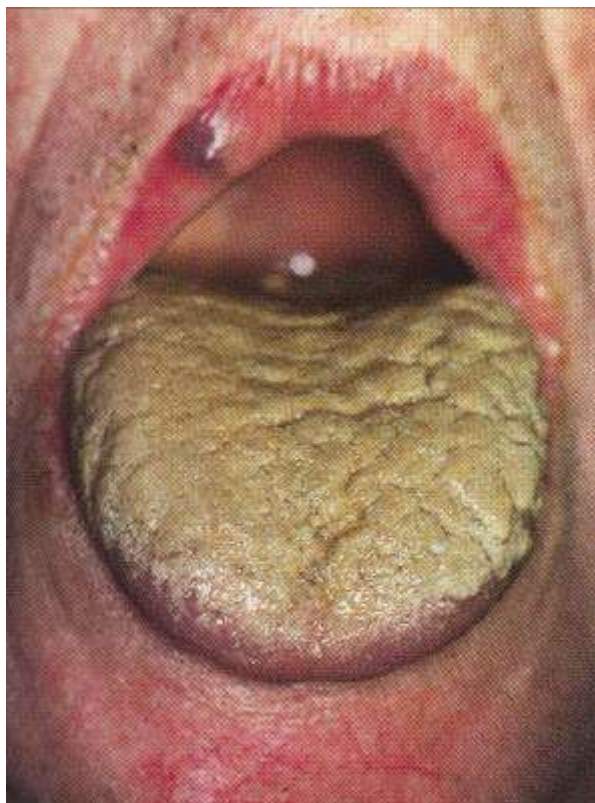


Рис. 272. «Ворсинчатый язык»

На спинке языка впереди слепого отверстия нитевидные сосочки удлиняются до 2-3 мм, утолщаются, приобретают цвет от слабо-коричневого до черного.

Различают истинную и ложную формы ворсинчатого языка. Истинная форма проявляется в пигментации нитевидных сосочков и в их удлинении, ложная форма – гиперплазия нитевидных сосочков отсутствует.

Дифференциальная диагностика: сходные состояния, возникающие при применении некоторых лекарственных веществ, изменения языка при пигментно-папиллярной дистрофии, аддисоновой болезни, при заболеваниях щитовидной железы, акромегалии, при инфаркте миокарда, при заболеваниях пищеварительного тракта.

Десквамативный глоссит

Воспалительно-дистрофическое заболевание собственно слизистой оболочки языка.

Ряд исследователей считает десквамативный глоссит симптомом различных заболеваний и в первую очередь – желудочно-кишечного тракта, при нарушении витаминного баланса при заболеваниях кроветворных органов, эндокринной системы, аутоинтоксикация.

Основные клинические проявления: обычно не сопровождается жалобами, однако иногда могут быть ощущения легкого покалывания.

Объективно: на каком-либо участке языка начинается постепенное отторжение слоев эпителия и обнажается ярко-красного цвета подлежащая ткань. Участок десквамации окружен серым ободком из нитевидных сосочков, покрытых неотторгнувшимися слоями эпителия. В центральной зоне нитевидные сосочки полностью атрофированы, грибовидные сосочки сохраняются. Постепенно на периферии происходит дальнейшее отслоение, а центральная зона начинает покрываться регенерирующим слоем эпителия. Процесс распространяется на значительной поверхности языка.

Чередование участков, лишенных эпителия, и участков, не вовлеченных в патологический процесс, создает рисунок, напоминающий географическую карту - «географический язык».

Дифференциальный диагноз: вторичный рецидивный сифилис, типичная форма красного плоского лишая, плоская форма лейкоплакии, недостаточность витамина В₁₂ (болезнь Аддисона-Бирмера), недостаточность витамина В₁ (арибофлавиноз), изменения в языке при системной склеродермии, при заболеваниях желудочно-кишечного тракта, при заболеваниях сердечно-сосудистой системы, с патологическими явлениями в языке у лиц, подвергшихся ионизирующей радиации.

Ромбовидный глоссит

Хронический воспалительный процесс слизистой оболочки языка лишённого сосочков, его могут провоцировать: курение, грибковая флора (гриб *Candida*), заболевания ЖКТ, гиповитаминоз С.

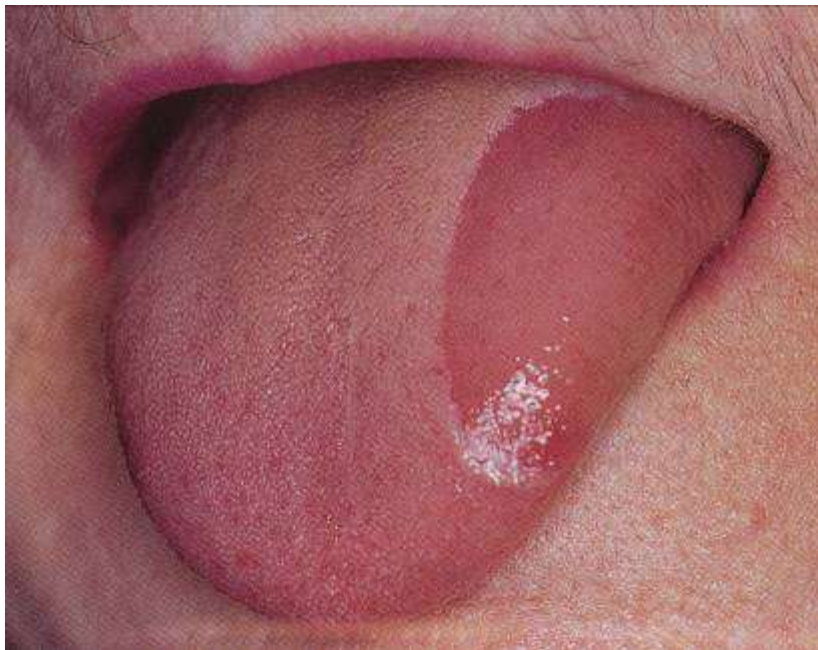

Рис. 273. Десквамативный глоссит

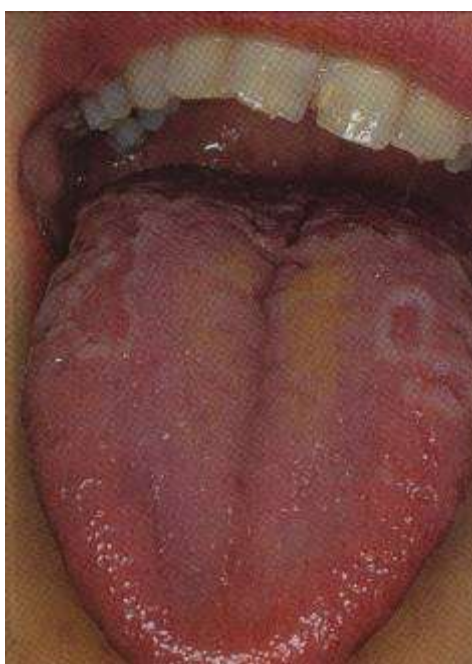

Рис. 274. «Географический язык»

Основные клинические проявления: по средней линии языка впереди желобоватых сосочков обнаруживается очаг ромбовидной или овальной формы

Различают три формы: гладкая (плоская), бугристая (бугорковая), папилломатозная (гиперпластическая).

При гладкой форме жалобы на жжение, пощипывание, усиливающиеся при приеме пищи, чувство инородного тела на небе. Поражение поверхности обычно небольших размеров, розового или красного цвета, четко отграничено от остальных участков, не выступает над окружающей слизистой оболочкой, сосочки эпителия отсутствуют. Участок поражения уплотнен, безболезненный, лимфатические узлы не пальпируются.

При бугристой форме: появляется ощущение инородного тела во рту.

При объективном обследовании выявлен ромбовидный, круглый и овальный участок поражения, который состоит из хорошо отделяемых бугорков различных размеров, отдаленных друг от друга четко выраженными складками, которые, как и бугорки, лишены сосочков. Такое расположение бугорков напоминает мостовую, выложенную из гранита.

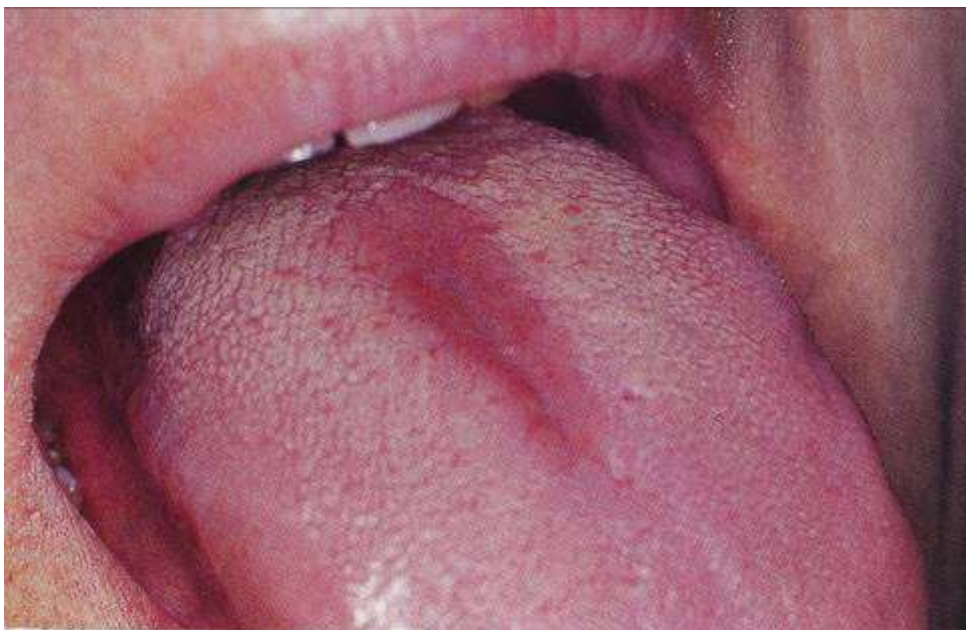

Рис. 275. Ромбовидный глоссит. Плоская форма

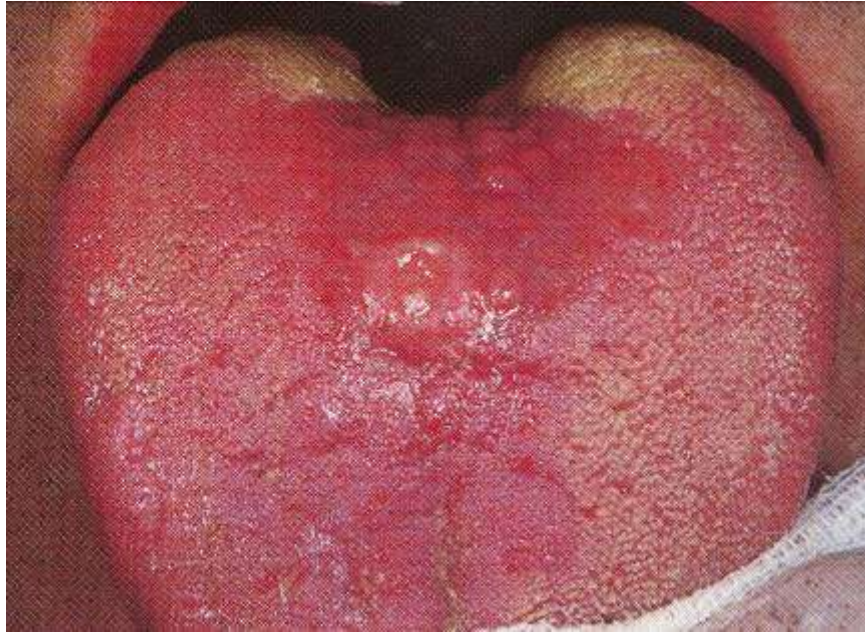


Рис. 276. Ромбовидный глоссит. Бугристая форма

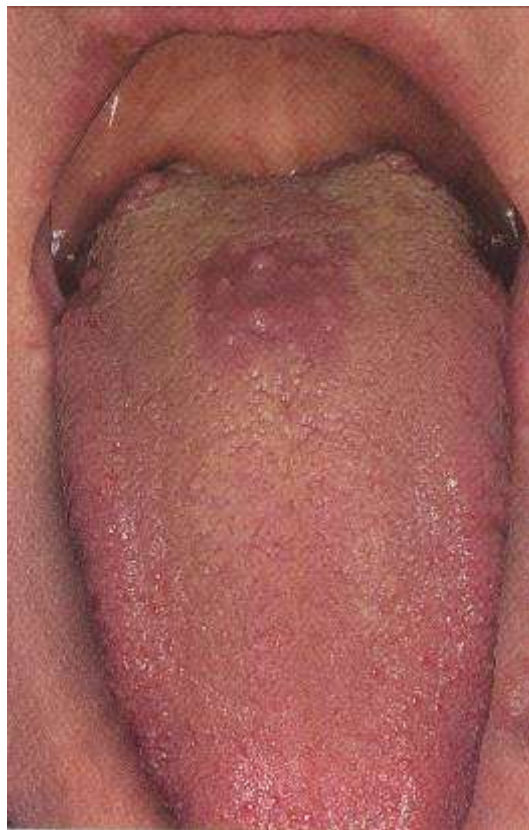

Рис. 277. Ромбовидный глоссит. Папилломатозная форма

Окраска этой области красная, часто с цианотичным оттенком, ороговение покровного эпителия, участок поражения не увеличивается, сохраняет свою форму и размеры.

При гиперпластической форме характерны папилломатозные разрастания, значительно выступающие над спинкой языка. Они имеют широкое основание, уплощенные вершины, беловато-розовый цвет. В результате их формируется приподнятый, бугристый, довольно плотный, изредка воспаляющийся очаг.

Дифференциальный диагноз: кандидоз, глоссит другой этиологии (десквамативный глоссит, авитаминоз).

ГЛАВА X. САМОСТОЯТЕЛЬНЫЕ ХЕЙЛИТЫ

ХЕЙЛИТЫ – доброкачественные воспалительные заболевания губ. Их разделяют на две группы: собственно хейлиты (эксфолиативный, glandулярный, контактный (простой и аллергический), метеорологический и актинический) и симптоматические (атопический, экзематозный, плазмo-клеточный, синдром Россолима-Мелькерсона-Розенталя) (278 – 290).

Эксфолиативный хейлит

Хроническое заболевание, при котором поражается красная кайма губ. В развитии заболевания лежат нейрогенные механизмы, выявлена роль генетического фактора.

Основные клинические проявления: больных предьявляют жалобы на жжение и болезненность губ.

Выделяют две клинические формы: экссудативная и сухая.

Экссудативная форма: появление на красной кайме губ чешуйко-корок серовато-желтого или желтовато-коричневого цвета, которые покрывают пластом красную кайму губы от угла до угла рта, начиная от переходной зоны слизистой оболочки полости рта (линии Клейна) до середины красной каймы губ. Процесс никогда не переходит ни на кожу, ни на слизистую оболочку. После снятия корок обнажается ярко-красная гладкая, чуть влажная поверхность красной каймы губ. Эрозии отсутствуют. Слизистая оболочка губ в зоне Клейна слегка гиперемирована и отечна.).

Сухая форма: характеризуется локализацией элементов поражения исключительно на красной кайме одной или обеих губ. Поражение имеет вид ленты, тянущейся от угла до угла рта и от линии Клейна до середины красной каймы губ. Чешуйки серого или серовато-коричневого цвета

плотно прикреплены в центре к красной кайме и несколько остаются по краям. Через 5-7 дней после появления чешуйки довольно легко снимаются, при этом обнажается ярко-красная поверхность красной каймы, эрозий на месте чешуек нет.

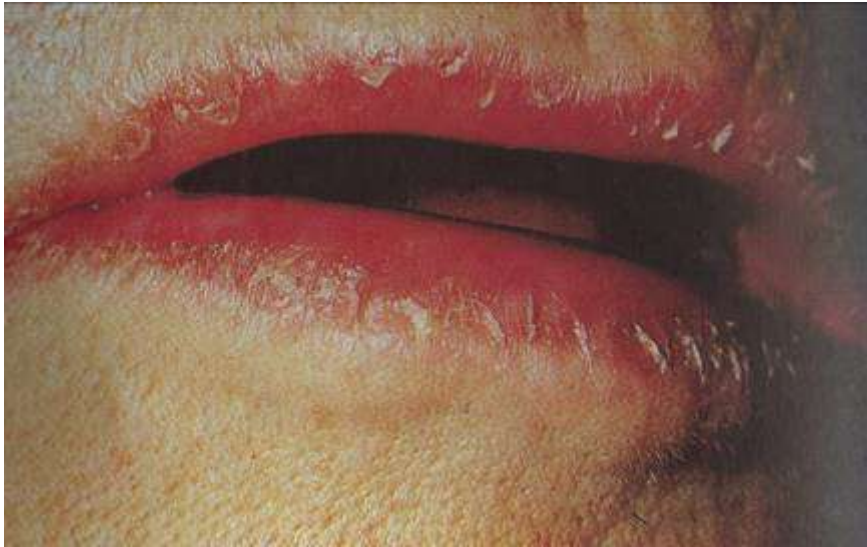

Рис. 278. Эксфолиативный хейлит. Сухая форма

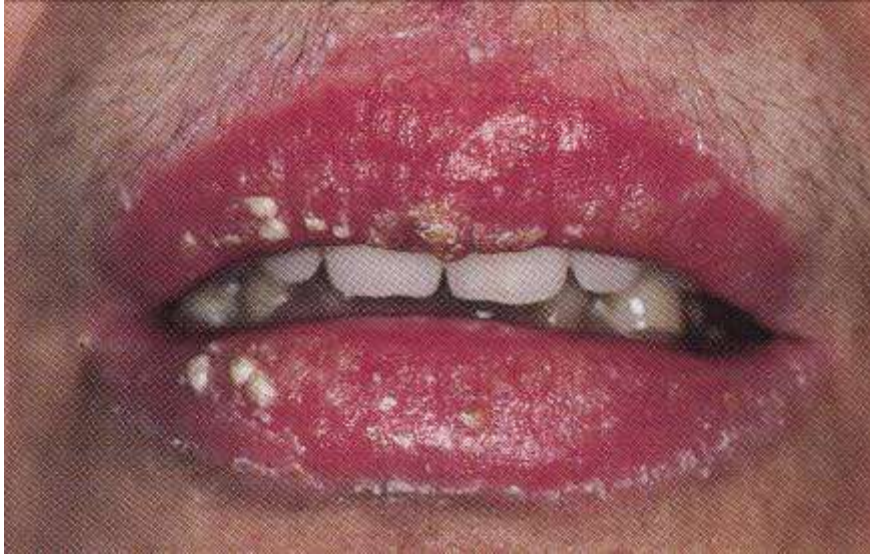

Рис. 279. Эксфолиативный хейлит. Экссудативная форма

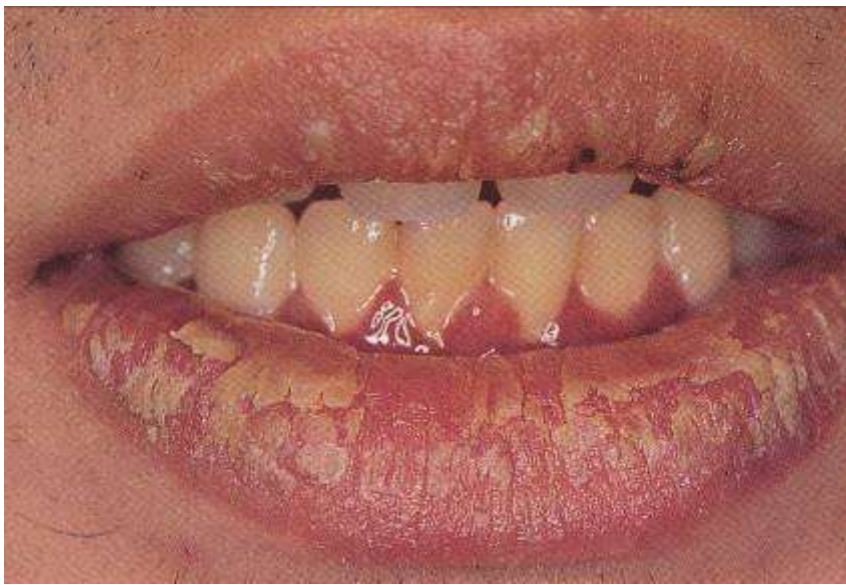


Рис. 280. Экссудативная форма эксфолиативного хейлита

Дифференциальная диагностика: экссудативная форма актинического хейлита, абразивный преканкротный хейлит Манганотти, метеорологический хейлит, контактный аллергический и атопический хейлит, акантоли-

тическая пузырьчатка, эрозивно-язвенная форма красной волчанки, красный плоский лишай.

Гландулярный хейлит.

Развивается вследствие гиперплазии, гиперфункции и нередко гетеротипии слюнных желез в области красной каймы губ и переходной складки.

Различают первичный и вторичный простой glandулярные хейлиты. Первичный glandулярный хейлит связывают с врожденной аномалией слюнных желез, также возможен наследственный характер заболевания, психогенный фактор.

Вторичный glandулярный хейлит связан с наличием воспалительного инфильтрата, характерным для основного заболевания, который раздражает железистую ткань и вызывает ее гиперплазию и гиперфункцию.

Основные клинические проявления: первичный glandулярный хейлит проявляется в области перехода слизистой оболочки в красную кайму губы, а иногда на красной кайме видны расширенные устья слюнных желез в виде красных точек, из которых выделяются капельки слюны, как капли росы. Иногда вокруг устьев слюнных желез развивается лейкоплакия в виде колец, а в некоторых случаях слизистая оболочка в виде или красная кайма губы ороговевает на большом протяжении. Красная кайма становится сухой, начинает шелушиться. На этом фоне развиваются трещины, эрозии и различные формы предракового поражения.

Вторичный glandулярный хейлит является следствием хронических воспалительных заболеваний, при которых может быть поражена слизистая оболочка или красная кайма. Частое смачивание красной каймы губ способствует увеличению сухости, мацерации и приводит к возникновению хронических трещин.

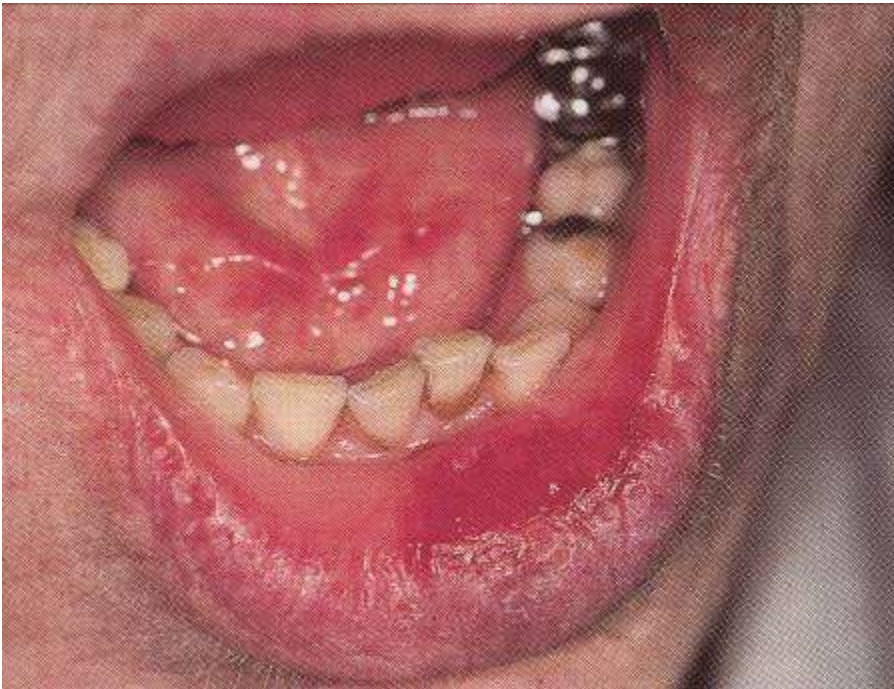


Рис. 281. Простой glandулярный хейлит

Дифференциальная диагностика: первичный glandулярный хейлит следует отличать от вторичного, причиной которого могут быть различные воспалительные заболевания губ.

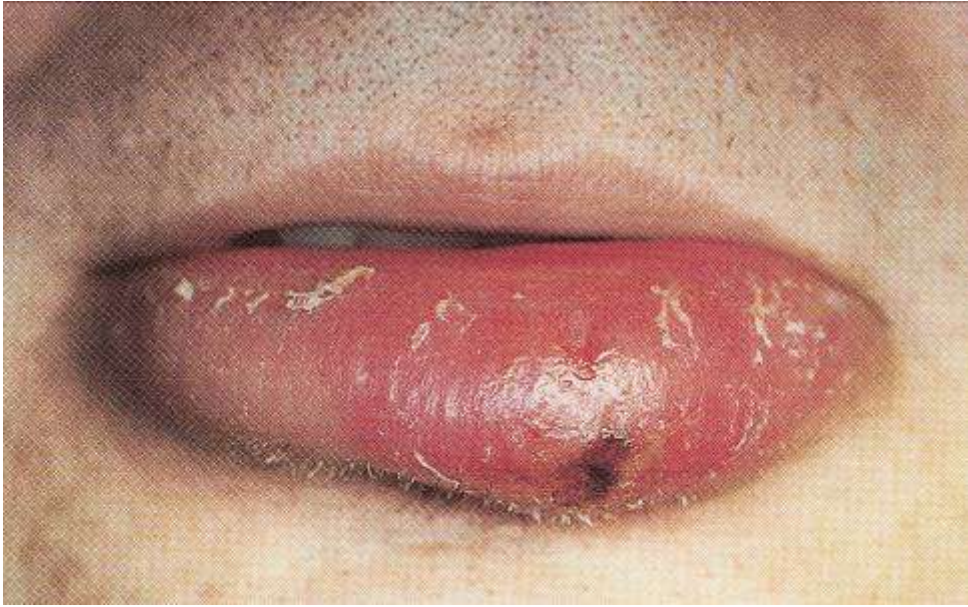


Рис. 282. Гландулярный гнойный хейлит

Контактный аллергический хейлит

Является классическим проявлением аллергической реакции замедленного типа.

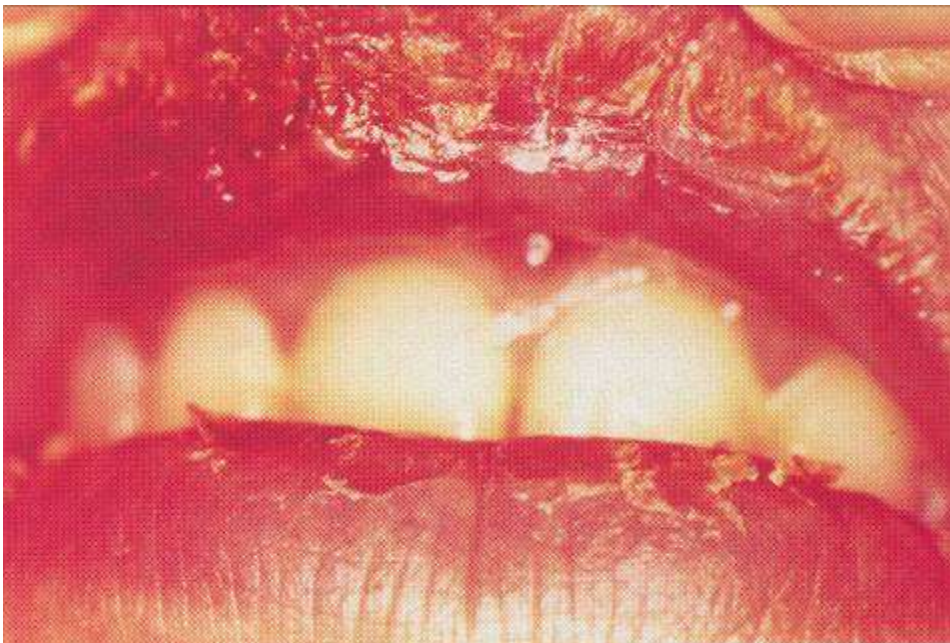


Рис. 283. Контактный аллергический хейлит

Чаще всего причиной являются губная помада, пластмасса зубных протезов, ароматические вещества, входящие в состав зубных паст и порошков, пластмассовые мундштуки духовых инструментов.

Основные клинические проявления: обычно локализуется на красной кайме губ. На месте контакта с аллергеном развивается довольно резко ограниченная эритема и небольшое шелушение. Красная кайма становится сухой, на ней появляются поперечные бороздки и трещины. Иногда заболевание протекает с выраженной островоспалительной реакцией, на фоне которой могут появляться мелкие пузырьки, быстро вскрывающиеся и образующие ограниченные мокнущие участки.

Дифференциальная диагностика: сухая форма эксфолиативного хейлита, сухая форма актинического хейлита, атопический хейлит.

Метеорологический хейлит

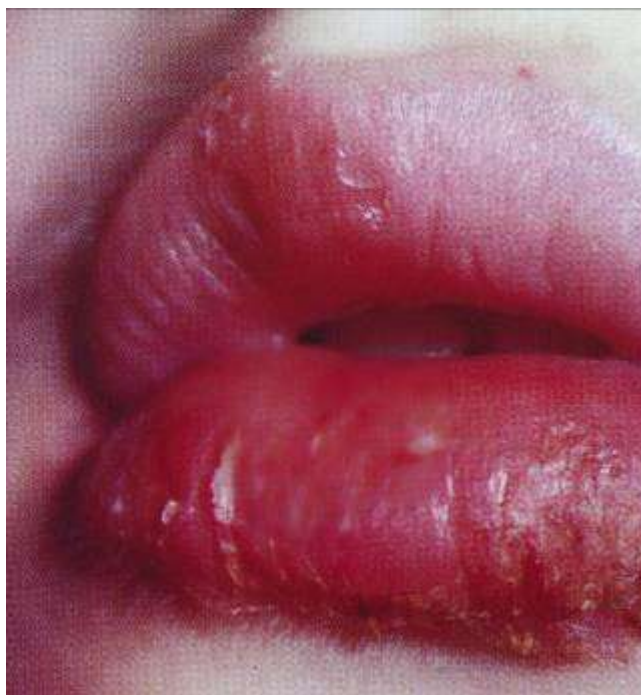

Рис. 284. Метеорологический хейлит. Прозрачные чешуйки и мелкие трещины на гиперемированной и отечной красной кайме губ

Причинные факторы: длительность пребывания больных в неблагоприятных условиях, конституциональные особенности кожи и слизистой (чаще болеют лица с белой и сухой кожей).

Основные клинические проявления: поражается красная кайма губы, обычно нижней, на всем ее протяжении. Губа становится неярко гиперемированной, сухой часто покрывается мелкими чешуйками, больных беспокоит сухость или чувство «стягивания» губы, при этом многие больные облизывают губы, что приводит к увеличению сухости, шелушению, а затем и инфильтрации красной каймы. Кожа и слизистая оболочка губы не изменены.

Дифференциальная диагностика: аллергический контактный хейлит, сухая форма актинического хейлита, сухая форма эксфолиативного хейлита, атопический хейлит.

Актинический хейлит

Основной причиной возникновения заболевания является развитие аллергической реакции замедленного типа к ультрафиолетовым лучам. Разделяют на две формы: экссудативную и сухую. Сухая форма актинического хейлита факультативным предраком.

Основные клинические проявления: в весеннее время красная кайма нижней губы при сухой форме становится ярко-красной, покрывается мелкими, сухими, серебристо-белыми чешуйками. Поражение захватывает всю поверхность красной каймы, верхняя губа и кожа лица поражается редко. В некоторых случаях на красной кайме образуются участки ороговения, а иногда – веррукозные разрастания.

Экссудативная форма соответствует проявлениям острого аллергического контактного дерматита. Больных беспокоят зуд, жжение, реже - болезненность губ. Заболевание отличается сезонностью, обостряется в ве-

сенне-летнее время. При этом на фоне слегка отеочной красной каймы губы возникают участки ярко-красной эритемы, появляются мелкие пузырьки, мокнущие эрозии, на поверхности которых образуются корки. При длительном существовании заболевания появляются очаги ороговевания на красной кайме, могут образовываться трещины, а в некоторых случаях – эрозии, язвы. Актинический хейлит может служить фоном для разрастания облигатных форм предрака.

Дифференциальная диагностика: экссудативная форма от атопического хейлита, контактного аллергического хейлита; сухую форму от сухой формы эксфолиативного хейлита.

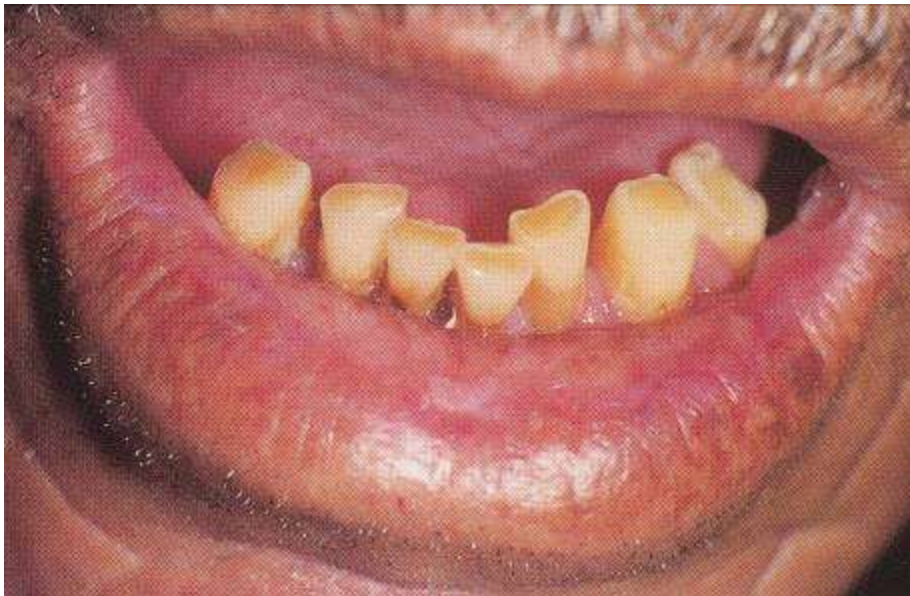

Рис. 285. Актинический хейлит

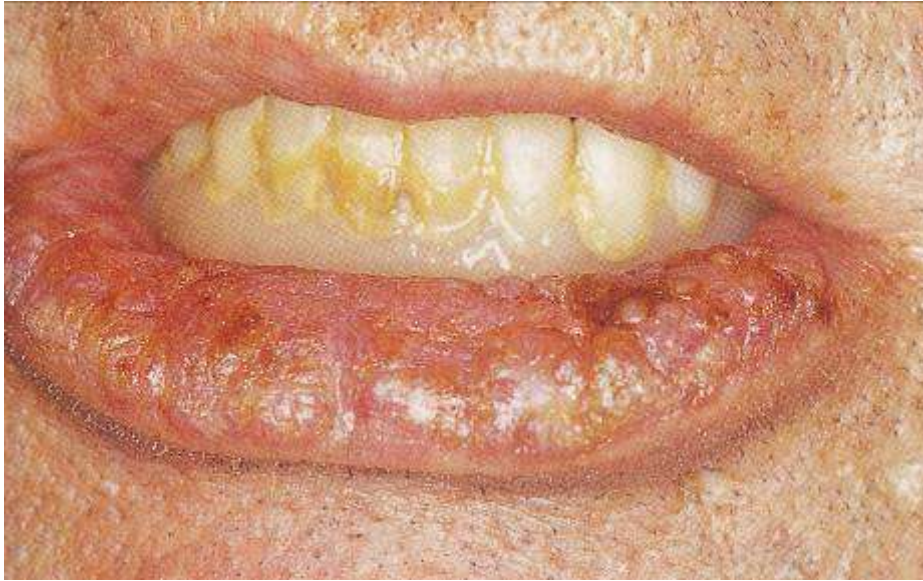

Рис. 286. Актинический хейлит. Экссудативная форма

Атопический хейлит

Основную роль в развитии заболевания отводят генетическим факторам, создающим предрасположенность к атопической аллергии (пищевые продукты, медикаменты, цветочная пыльца, бытовая пыль, микроорганизмы, косметические средства и др.), нарушение деятельности центральной и вегетативной нервной системы.

Основные клинические проявления: поражается красная кайма губ и непременно кожа, причем наиболее интенсивно процесс проявляется в области углов рта. Начинается с зуда и появления розовой эритемы с довольно четкими границами. Иногда отмечается незначительная отечность кожи и красной каймы губ. На месте расчесов образуются корочки. Довольно быстро острые воспалительные явления стихают. Возникает лихенизация губ. Красная кайма инфильтрируется, шелушится мелкими чешуйками, вся ее поверхность как бы прорезана бороздками.

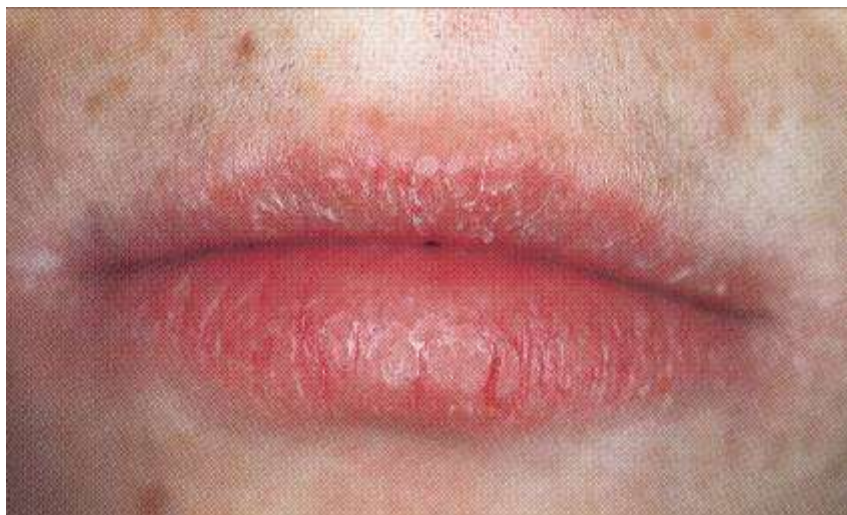

Рис. 287. Атопический хейлит

Постепенно высыпания разрешаются, однако кожа в области углов рта длительное время остается инфильтрированной, что способствует образованию мелких трещин. Кожа больных атопическим хейлитом часто сухая, слегка шелушится. Заболевание протекает длительно, с обострениями в осенне-зимний период.

Дифференциальный диагноз: эксфолиативный хейлит, актинический хейлит, контактный аллергический хейлит, стрептококковая заеда.

Экзематозный хейлит

Воспаление поверхностных слоев кожи нервно-аллергической природы, возникающее в результате действия внешних и внутренних раздражителей.

Основные клинические проявления: процесс начинается с гиперемии и отечности красной каймы губ (почти всегда поражаются обе губы), образуются чешуйки и начинается шелушение. На гиперемированной и отечной красной кайме образуются мелкие узелки, быстро превращающиеся в пузырьки, большая часть которых вскрывается и возникает мокнутие, сопровождающееся образованием корок.

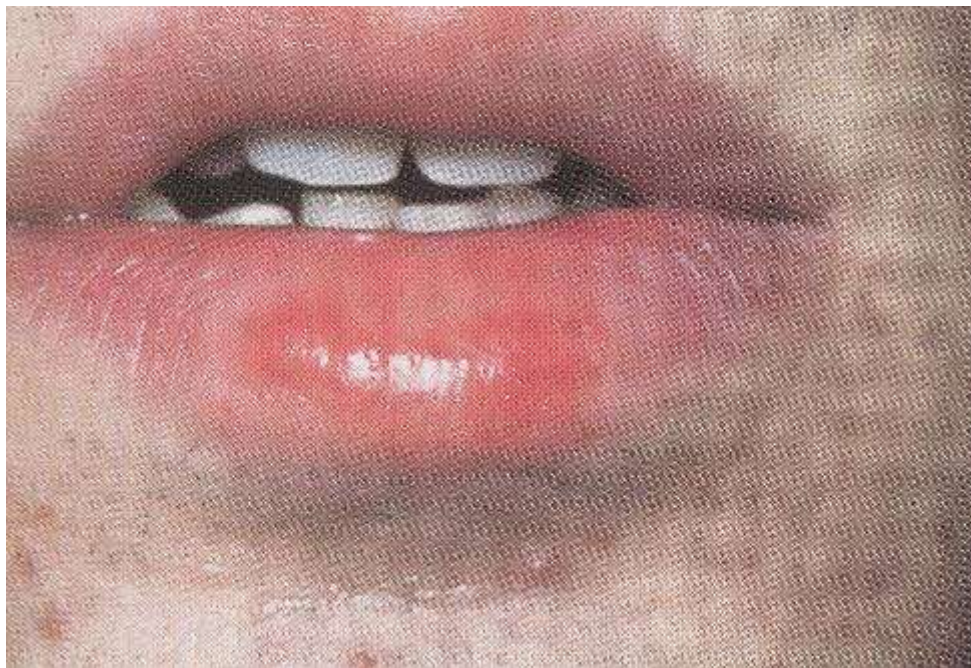


Рис. 288. Экзематозный хейлит

При хроническом течении красная кайма губ и участки пораженной кожи вокруг рта уплотняются за счет образования воспалительного инфильтрата. Иногда она сопровождается четко выраженным рисунком. На таком основании местами располагаются небольшие группы мелких узелков, везикул, корочек, образуются чешуйки, иногда при обострении процесса возникает мокнутие. Такое состояние сопровождается образованием кровоточащих трещин.

Дифференциальная диагностика: контактный аллергический хейлит, атопический хейлит, экссудативная форма актинического хейлита.

Хроническая трещина губы

Большое значение при этом заболевании имеет индивидуальное анатомическое строение губы (глубокая складка в центре губы) и хроническая

травма, метеорологические факторы, гиповитаминозы А и В, нейрогенный фактор, вредные привычки, кислые продукты питания, микробная флора.

Основные клинические проявления: одиночная линейная трещина, располагающаяся поперечно на красной кайме и сопровождающаяся болезненностью. Трещина локализуется обычно в центральной части красной каймы нижней губы, но иногда сбоку от центра, не распространяется на кожу.

При длительном существовании края ее уплотняются и могут ороговеть, приобретая серовато-белый налет. Трещина губы может существовать годами, у одних больных она существует постоянно, у других временами заживает.

При длительном ее существовании возможно развитие лейкоплакии в области ее краев, которая может озлокачиваться.

Клиническими признаками озлокачивания является: уплотнение краев и основания, появление ороговения в окружности, возможны мелкие папилломатозные разрастания в глубине трещины.

Диагноз: ставится на основании клинических данных.

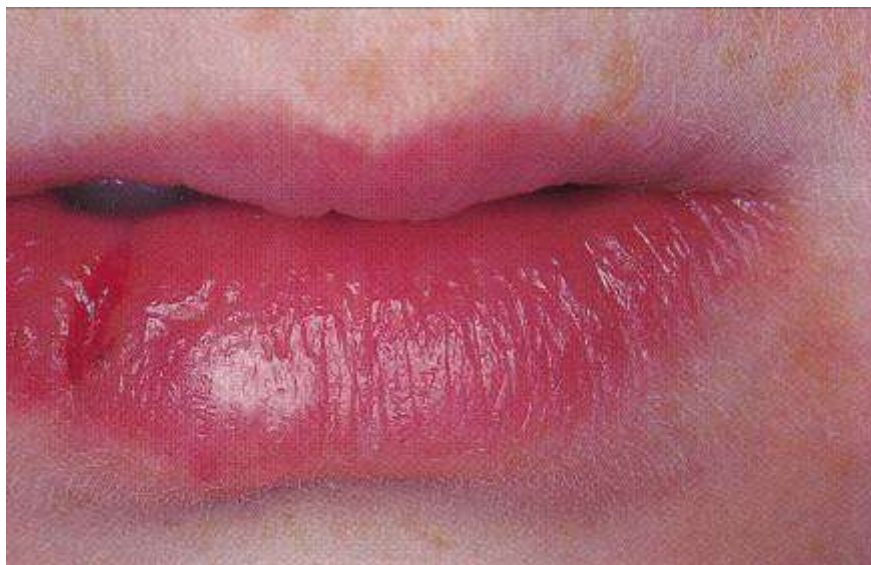

Рис. 289. Трещина на отечной и гиперемированной нижней губе

Синдром Россолима-Мелькерсона-Розенталя

Ряд авторов это заболевание считают конституциональным, наследственным, но большинство же склоны рассматривать его как ангионевроз (нейродистрофия). Развитие гранулемы вокруг измененных сосудов указывает на гематогенно-инфекционную природу макрохейлита.

Основные клинические проявления: За несколько часов отекает одна губа или обе. Отек держится 3-6 дней, иногда до месяца. Возникает бесформенное вздутие губы, край губы выворачивается в виде хоботка и отстоит от зубов. Отек сопровождается трещиной. Отечные губы имеют бледно-красный цвет, с застойным оттенком.

При пальпации ощущается равномерно мягкая или плотноэластическая консистенция тканей.

Возможно развитие складчатого языка. Клинически отмечается отечность языка, приводящая к равномерному его увеличению. Участки поражения вначале имеют бледно-розовую окраску, потом постепенно слизистая оболочка мутнеет, возникает серовато-розовая окраска, образуются участки в виде полос и пятен. Язык постепенно становится малоподвижным.

Течение этого заболевания хроническое

Дифференциальная диагностика: отек Квинке, рожистое воспаление, гемангиома.

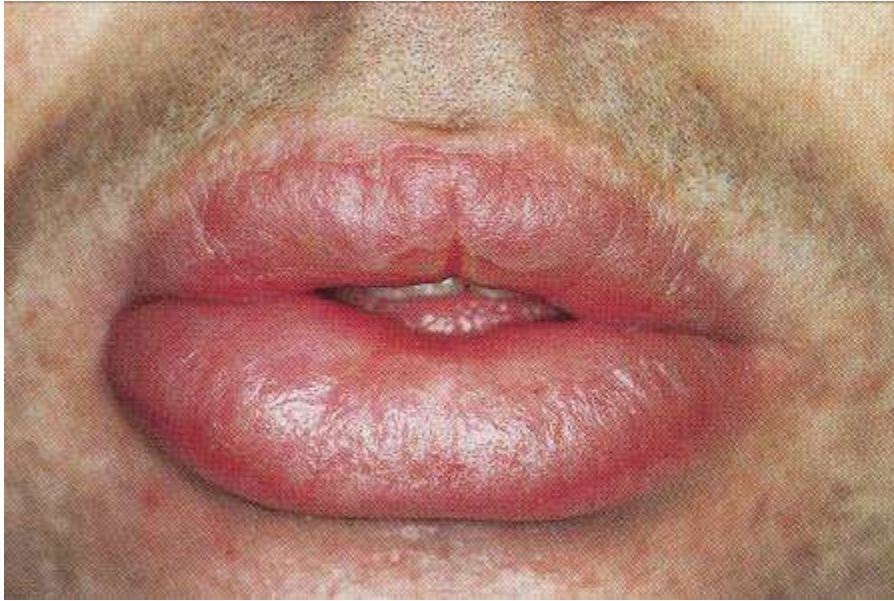


Рис. 290. Отек губ при синдроме Россолимо - Мелькерсона - Розента-
ля

ГЛАВА XI. ПРЕДРАКОВЫЕ ЗАБОЛЕВАНИЯ

Болезнь Боуэна (эритроплакия, эритроплазия)

Облигатный предрак слизистой оболочки полости рта и красной каймы губ.

Основные клинические проявления очаг поражения обычно одиночный, представлен ярко-красным гиперемированным пятном с гладкой или бархатистой поверхностью из-за мелких сосочковых разрастаний. В центре имеется участок с мелкобугристой поверхностью и очагами ороговения. Вследствие атрофии слизистой оболочки этот участок несколько западает по сравнению с окружающими тканями, местами на нем возникают эрозии. Размер очага поражения от 2-3 мм до 5-6 см, очертания неправильной формы с четкими границами (рис. 291, 292).

Дифференциальная диагностика: красный плоский лишай, лейкоплакия, сифилис, красная волчанка, травматическая эритема.

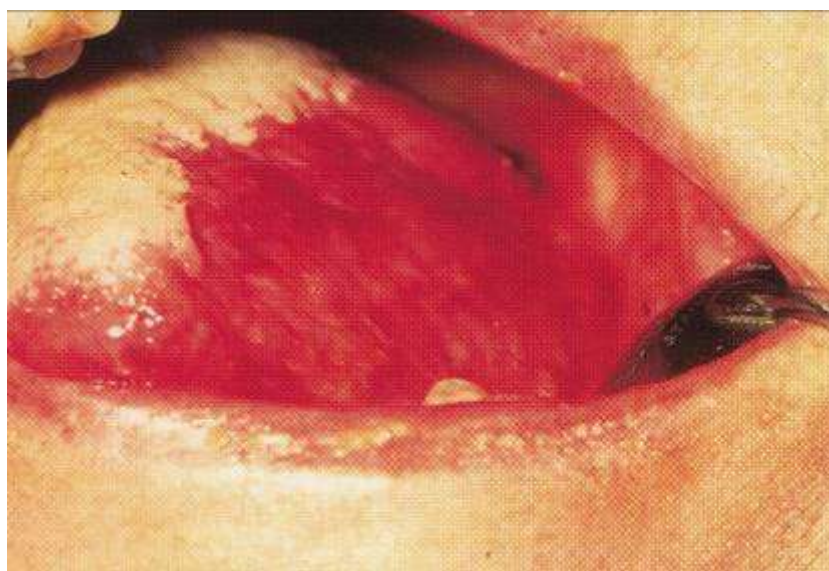

Рис. 291. Болезнь Боуэна. Вентральная поверхность языка

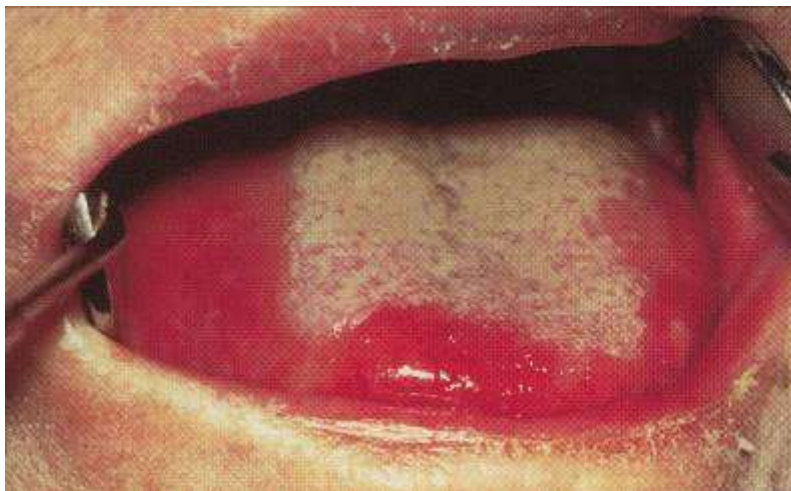


Рис. 292. Болезнь Боуэна. Дорсальная поверхность языка

Папилломатоз

Относят к факультативным предраковым заболеваниям, могут явиться следствием длительного воздействия травматического фактора.

Основные клинические проявления: образования, возвышающиеся над окружающей их слизистой оболочке рта и имеющие тонкую ножку, широкое основание. Поверхность бугристая или гладкая. При наличии процессов ороговения папилломы имеют серовато-белый цвет и своим видом напоминают «цветную капусту». Локализуется чаще всего на слизистой оболочке неба, языка, щеки.

Неороговевающая папиллома бледно-розового цвета. При пальпации мягкая, безболезненная.

Ороговеющая имеет более плотную консистенцию и белесый цвет. Слизистая оболочка может быть слегка гиперемированной, воспаленной (рис. 293, 294).

Озлокачествление проявляется уплотнением основания, ограничением подвижности, усилением ороговения, появлением трещин, спонтанной кровоточивостью и увеличением в размере.

Дифференциальная диагностика: бородавка обыкновенная.

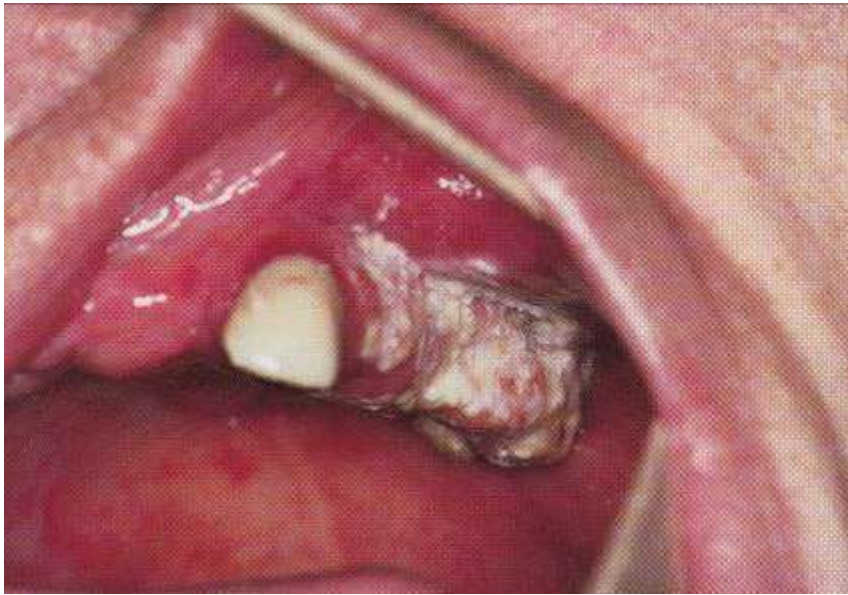

Рис. 293. Папилломатоз альвеолярного гребня

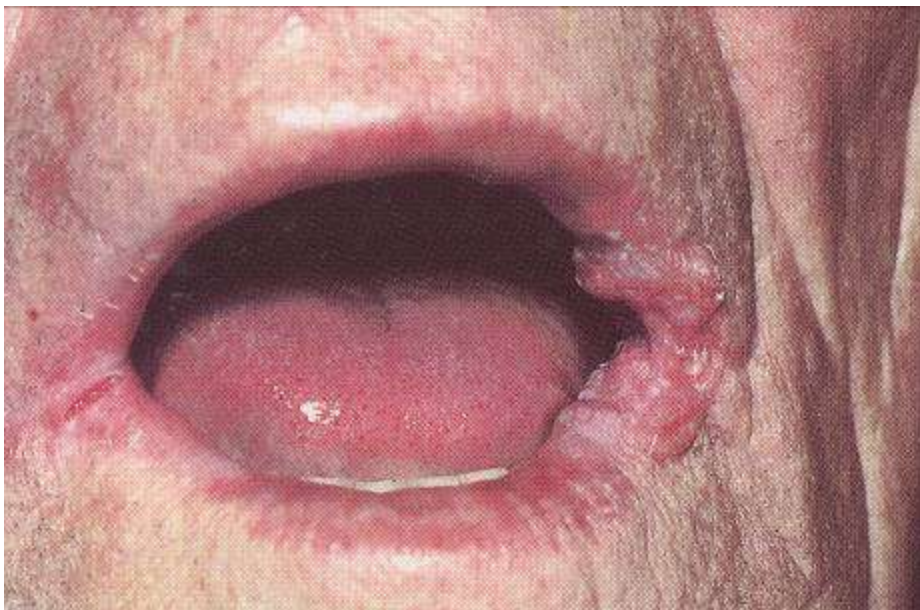

Рис. 294. Папилломатоз слизистой оболочки угла рта

Бородавчатый предрак

Облигатный предрак красной каймы губ.

Резко ограниченное, полушаровидное образование от 4 мм до 1 см в диаметре, возвышающееся над поверхностью губы и имеющее плотную консистенцию.

Возникает строго на красной кайме, чаще нижней губы.

Основные клинические проявления: цвет образования может быть нормальным или серо-красноватым. Поверхность его покрыта небольшими плотно сидящими серыми чешуйками. Красная кайма губ в окружности образования не изменена, пальпация безболезненна. Образование напоминает бородавку или папиллому. Быстро озлокачивается, через 1-2 месяца. Клинически это установить очень сложно, почти невозможно, однако уплотнение в основании образования, внезапное увеличение размеров поражения, усиленное ороговение или изъязвление возникают спустя много времени после начала озлокачивания и свидетельствуют о развившемся раке (рис. 295, 296).

Дифференциальная диагностика: папиллома, бородавка обыкновенная, кератоакантома, пиогенная гранулема.

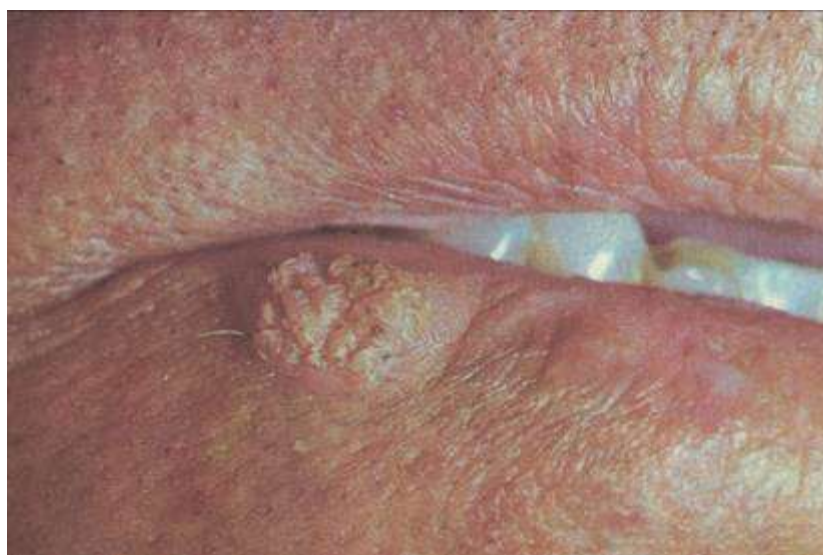


Рис. 295. Бородавчатый предрак красной каймы нижней губы

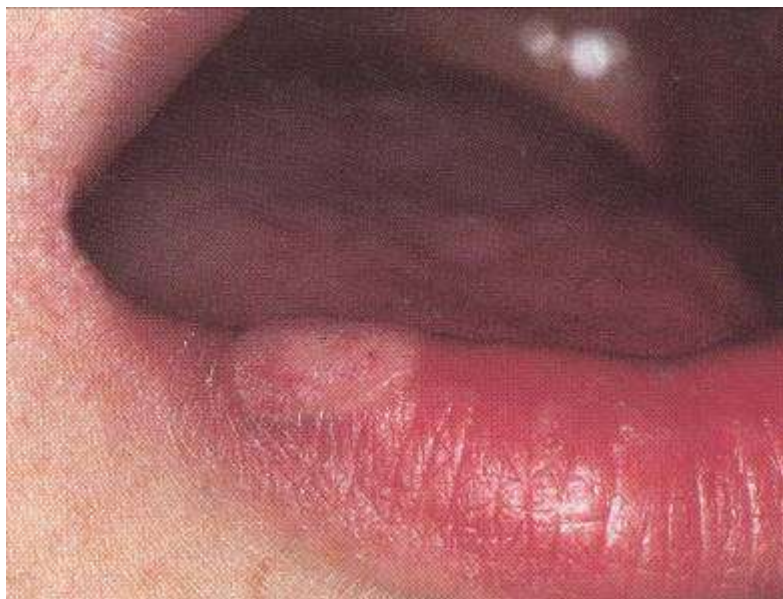


Рис. 296. Плоская бородавка нижней губы

Ограниченный гиперкератоз

Облигатный предрак красной каймы губ.

Основные клинические проявления: характеризуется ограниченным участком полигональной формы небольшого размера – от 0,2 до 1-1,5 см,

Очаг поражения выглядит в виде ограниченной, западшей части красной каймы губ с ровной поверхностью покрытой плотно сидящими чешуйками. В связи с выраженными явлениями гиперкератоза участок поражения имеет серовато-белый цвет. При пальпации определяется уплотнение в виде тонкой пластинки. Сама красная кайма в зоне поражения при пальпации мягкая и безболезненная.

Дифференциальная диагностика: лейкоплакия, красный плоский лишай, красная волчанка.

Кератоакантома

Факультативный предрак, предполагают вирусную природу заболевания (папилломавирус человека).

Основные клинические проявления: наиболее типичная ее локализация – на коже, но возможно появление на красной кайме губы или на слизистой оболочке рта (редко образуется на языке).

Проявляется полушаровидным, несколько уплощенным узлом, чаще одиночным, в центре которого имеется кратерообразное углубление, заполненное роговыми массами, окруженное эпителиальным валом. Опухоль быстро развивается и может достигать 2-2,5 см в диаметре, течение ее болезненное. Консистенция опухоли эластичная. При снятии грязно-серой, коричневой массы видно сухое, не кровоточащее ворсинчатое дно кратера. Лимфоузлы не увеличены. Кератоакантома может самоизлечиваться в течение от 2 до 6-8 месяцев, оставляя рубец. В ряде случаев может озлокачиваться, признаками которого служит появление инфильтрата в основании образования, появление кровоточивости после удаления роговых масс.

Дифференциальная диагностика: плоскоклеточный рак, вульгарная бородавка, бородавчатый предрак, папиллома, кожный рог.

Кожный рог

Основные клинические проявления: факультативный предрак. возникает на почве старческой атрофии, старческой кератомы, на рубцах, очагах лейкоплакии, на фоне старческих бородавок.

Объективно: одиночный серый или коричневатого-серый плотный конусовидный роговой монолит, возвышающийся над поверхностью кожи на 1 см и более. Образовавшиеся роговые массы своей формой, плотностью и

слоистым строением напоминают рог. Удаление роговых масс затруднено, под ними образуется язвенная поверхность. Заболевание длится годами, но в любой момент может озлокачиваться. (рис. 297).

Диагноз: ставится на основании анамнеза и гистологического исследования.

Дифференциальная диагностика: кератоакантома.

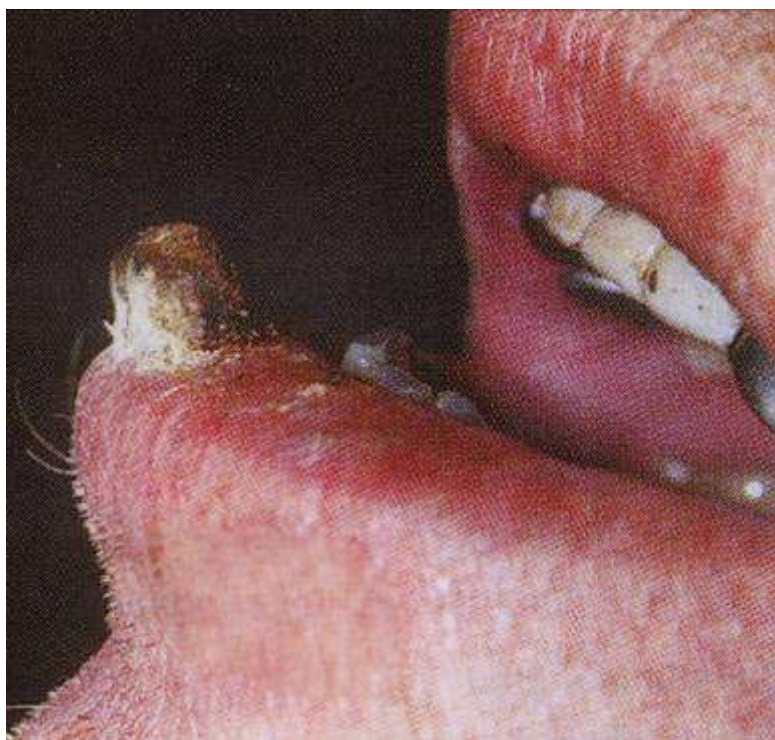

Рис. 297. Кожный рог на красной кайме нижней губы

Абразивный преканцерозный хейлит Манганотти

Облигатный предрак, болеют мужчины старше 60 лет. Среди больных заядлые курильщики и лица с хроническими поражениями желудочно-кишечного тракта. Предрасполагающими факторами в возникновении заболевания являются травма, повышенная инсоляция, герпес.

Основные клинические проявления: появление на боковой части губы одиночной эрозии (но могут быть 2-3) овальной неправильной формы раз-

мером от 0,5 до 1 см в диаметре с гладкой полированной поверхностью. Иногда эрозия покрыта корочкой. Красная кайма губы в окружности не изменена, не воспалена, не уплотнена. Эрозия может постоянно эпителизироваться и вновь рецидивировать, чаще на том же самом месте и, как правило, весной. Появление уплотнения в основании эрозии, ее углубление свидетельствуют об озлокачествлении, которое может произойти уже через 2-3 месяцев после начала заболевания или спустя десятилетия (рис. 298).

Дифференциальная диагностика: эрозивная форма красного плоского лишая, красная волчанка, лейкоплакия, пузырчатка, герпес, актинический хейлит.

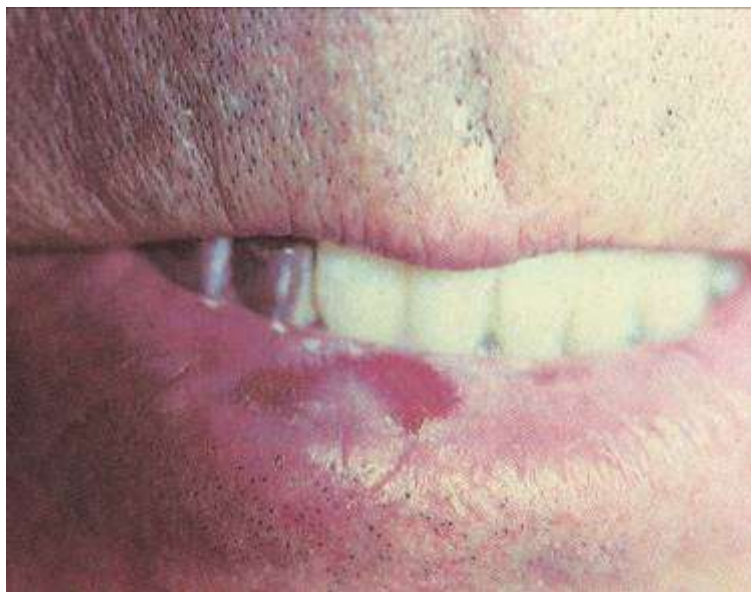

Рис. 298. Абразивный преканцерозный хейлит Манганотти

Доброкачественные новообразования

Фиброма

Доброкачественная опухоль соединительнотканной природы.

Основные клинические проявления: локализуется на слизистой оболочке, щек, губ (по линии смыкания зубов), десны, мягкого неба, режее языка.

По консистенции делят на мягкую и твердую. Твердые фибромы содержат небольшое количество соединительнотканых клеток, фиброзные волокна плотно сжаты. Образование розового или желтоватого цвета, иногда имеет цвет неизменной слизистой оболочки. Располагается на ножке или широком основании. Плотнoэластичной консистенции, но более плотная, чем папиллома. Поверхность гладкая (рис. 299).

Мягкие фибромы состоят из умеренных элементов соединительной ткани, рыхло расположенных среди фиброзных волокон. Имеют единичные или множественные мешочкообразные элементы. Над образованием слизистая оболочка в цвете не изменена. Поверхность морщинистая. При травме фибромы приобретают ярко красную окраску, могут ороговеть, изъязвляться и воспаляться.

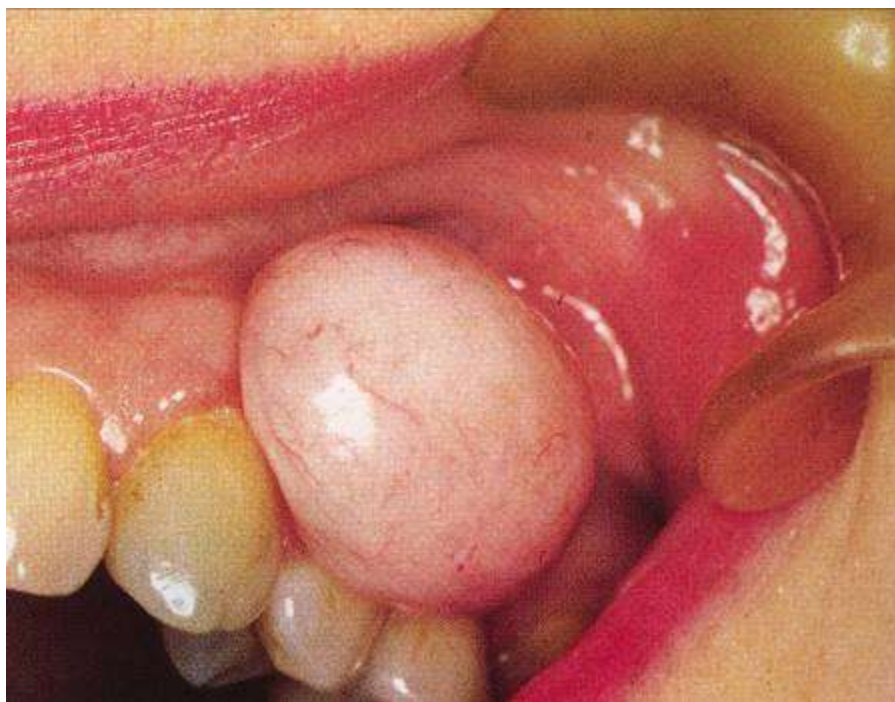


Рис. 299. Фиброма десны

Описанный в литературе фиброзный эпюлис также является истинной опухолью – фибромой. Образуется чаще на десне. Представляет собой плотное новообразование с гладкой поверхностью. Слизистая оболочка в цвете над образованием не изменена. При пальпации образование плотное. Растет чрезвычайно медленно (рис. 300).

Дифференциальная диагностика: пигментный кожный невус, бородавки.

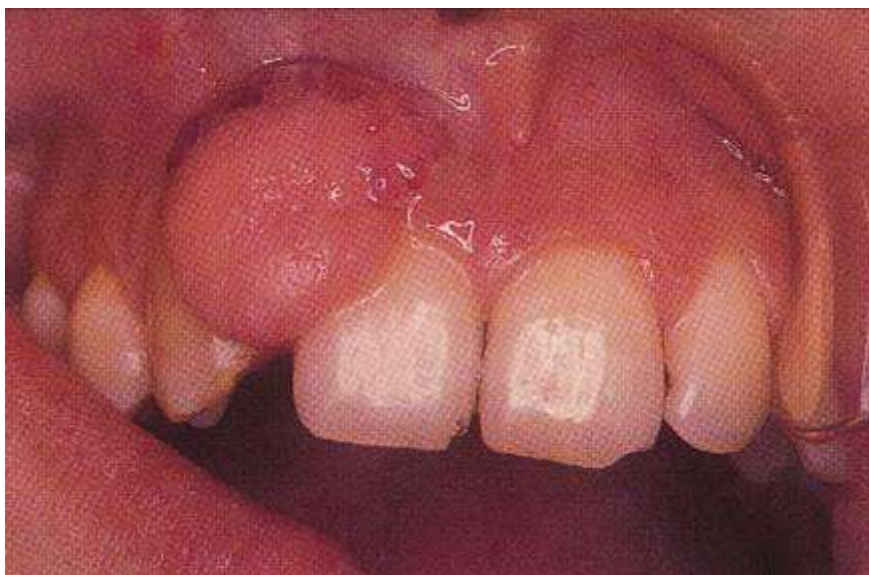

Рис. 300. Эпулис

Лимфангиома

Основные клинические проявления: чаще всего локализуется на губах и языке и представляет собой маленькие, полушаровидной формы опухоли лимфатических сосудов (рис. 301).

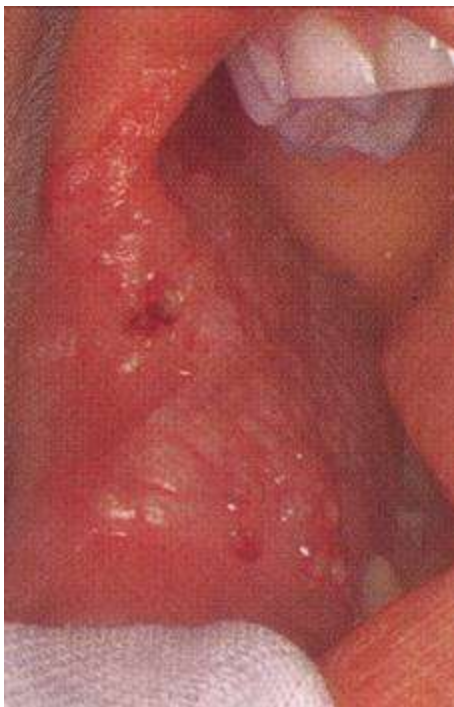

Рис. 301. Лимфангиома щеки

Дифференциальная диагностика: гемангиома, дермоидная киста, липома, ограниченная склеродермия, пахидермия, врожденная лимфодемия.

Аденома

Опухоль, происходящая из железистых клеток малых слюнных желез.

Основные клинические проявления: наиболее часто встречается на губах, мягком небе, на границе мягкого и твердого неба.

При осмотре отмечается куполообразное возвышение слизистой оболочки, расположенной над образованием. Слизистая оболочка в цвете не изменена. Однако при больших размерах опухоли возможно изъязвление слизистой оболочки. Опухоль располагается в толще мягких тканей. Плотной консистенции. При пальпации возможно определение некоторой дольчатости опухоли. Опухоль имеет четкую капсулу и с окружающими тканями не спаяна. На небе плотно спаяна со слизистой оболочкой (рис. 302).

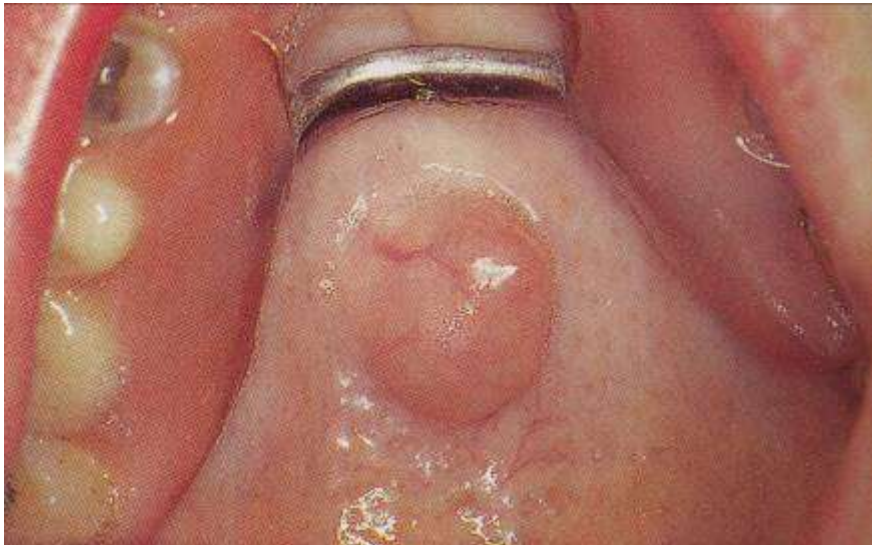

Рис. 302. Аденома

Ангиома

Основные клинические проявления: могут иметь характер или мелких сосудистых пятен, насыщенно красного цвета

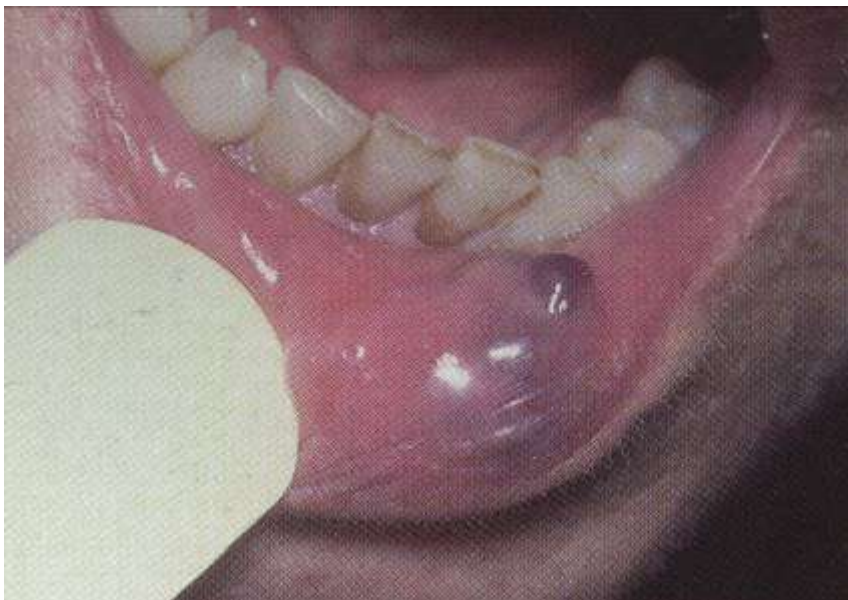

Рис. 303. Ангиома на слизистой оболочке нижней губы

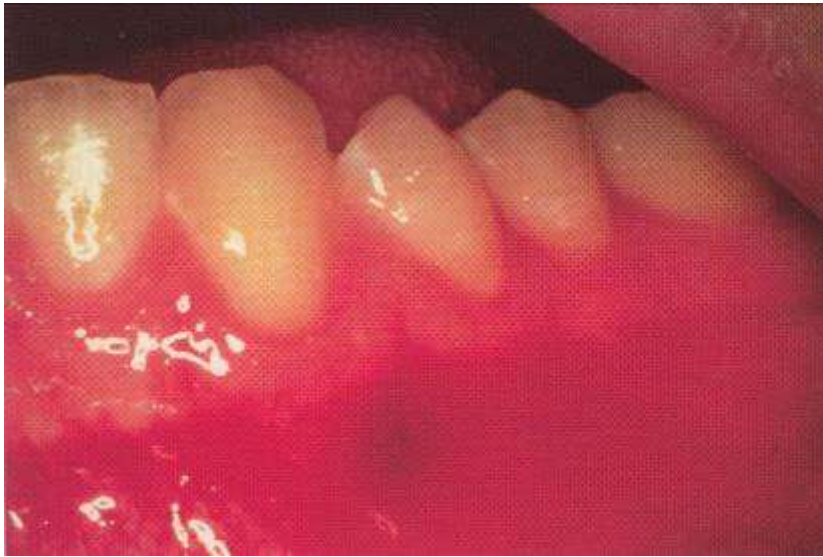


Рис. 304. Ангиома на слизистой оболочке десны и переходной складке.

или обширных кавернозных разрастаний, часто пульсирующих и дающих при травмировании более или менее значительное кровотечение.

Повторные кровотечения могут вызвать анемию, принимающую, особенно у детей, угрожающий характер. Вторичная инфекция может сильно осложнить течение ангиомы (рис. 303, 304).

Дифференциальная диагностика: липома, аденома, гемангиома.

Амилоидоз

Доброкачественная опухоль органов обмена веществ. Делится на ограниченный (узелковый) и генерализованный амилоидоз.

При заболевании поражаются висцеральные органы, нервная система, кожа и слизистая оболочка. Генерализованный амилоидоз - это тяжелая прогрессирующая болезнь, которая прогрессирует в течение 2-3 лет и заканчивается смертью.

Основные клинические проявления: ограниченный амилоидоз проявляется в полости рта чаще всего на языке в виде твердых узелков различных размеров. Заложённых в толщу обычно гиперемированной слизистой оболочки.

Генерализованный проявляется поражением языка (макроглоссит): резко увеличенный язык не помещается в полости рта и свисает на губы и подбородок. Вся поверхность языка покрывается плотными узелками и узлами беловато-розового цвета, эластичной консистенции. А также геморрагическими пузырями, трещинами и язвами. На боковых поверхностях языка образуются массивные мягкие разрастания типа гемолимфангиом (рис. 305).

На слизистой оболочке и красной кайме губ, так же как и на языке, возникают узелки, геморрагические пузыри и болезненные изъявления. Резко увеличиваются слюнные железы и лимфатические подчелюстные и шейные узлы. Подобные поражения могут располагаться и на слизистой оболочке носа.

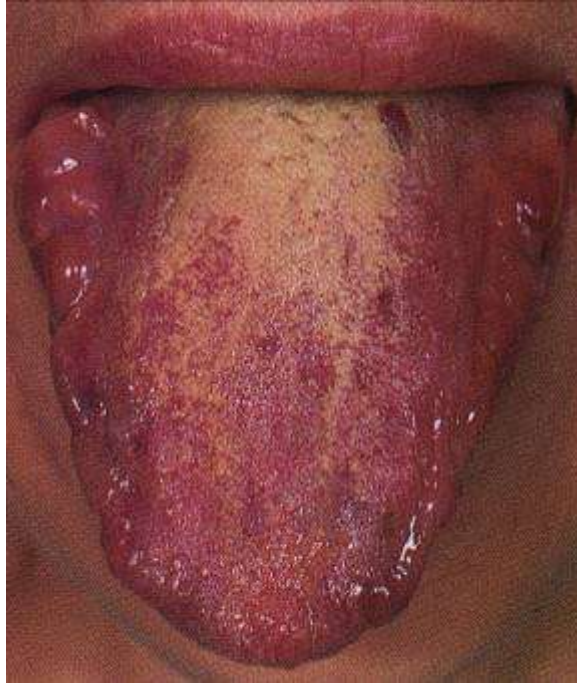

Рис. 305. Амилоидоз

Ботриомиккома

Гранулема пиогенная – опухолеподобное образование кожи и слизистой оболочки рта инфекционной этиологии.

Основные клинические проявления: одиночное, безболезненное. Округлой формы опухолеподобное образование величиной с горошину или больше, ярко-, темно- или синюшно-красного цвета с гладкой или зернистой поверхностью (похожа на ягоду малины). Может быть покрыта желто-бурыми корками. Расположена на широкой ножке. Под действием травмы легко кровоточит (рис. 306).

Дифференциальный диагноз: миккома, лимфома, гранулема.

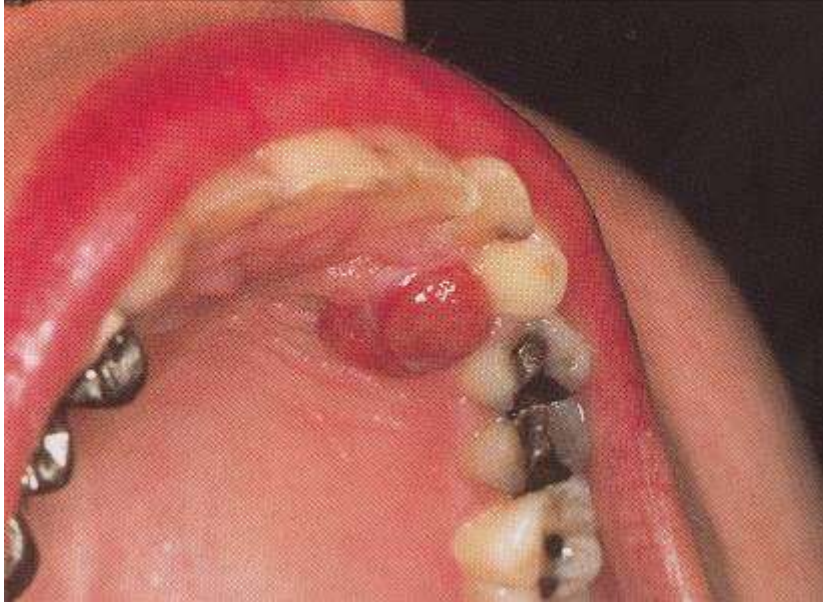

Рис. 306. Ботриомиккома неба

Злокачественные новообразования слизистой оболочки рта

Лимфома

Злокачественная опухоль из лимфоидной ткани.

Рост опухоли деструктивный. Основным клеточным элементом опухоли является лимфобласт. Опухоль обильно васкуляризирована. Поэтому могут наблюдаться кровотечения при ее изъязвлении.

Основные клинические проявления: заболевание начинается остро с проявления опухолевого узла в челюстных костях. Опухоль безболезненная, характеризуется быстрым ростом, лимфатические узлы не увеличиваются. Поверхностные узлы часто изъязвляются. Опухолевые узлы поражают другие органы (рис. 307).

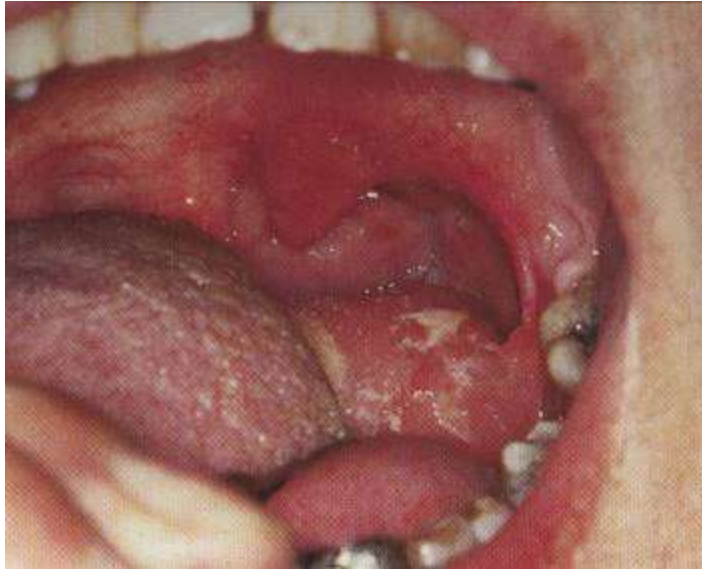

Рис. 307. Лимфома

Дифференциальная диагностика: доброкачественные и злокачественные опухоли челюстей, заболевания кроветворных органов.

Саркома

Злокачественная опухоль слизистой оболочки рта.

Саркомы разделяют на веретенообразные, миосаркомы, лимфосаркомы и ангиосаркомы.

Основные клинические проявления: имеет вид плотной, быстро растущей опухоли, исходящей из глубоких отделов ткани, которая может сравнительно долгое время не распадаться, оттесняя соседние ткани и органы (язык, глаз). Что вызывает значительные уродства. Также может иметь вид папиллярной опухоли, сидящей на ножке, выходящей из ткани и располагающейся глубже подслизистого слоя эпителия. Локализуется чаще всего на корне языка (рис. 308).

Дифференциальная диагностика: злокачественные опухоли другой этиологии.

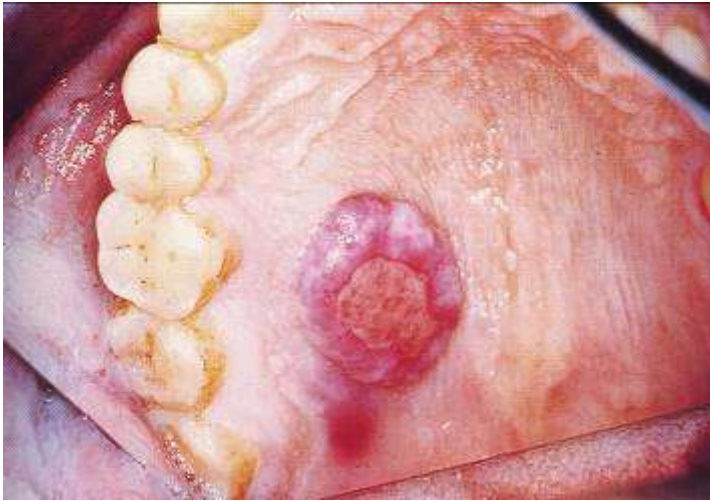


Рис. 308. Саркома твердого неба

Меланома

Наиболее злокачественная опухоль нейrogenного происхождения, представленная трансформированными миелоцитами (рис. 309, 310).

Развивается из предшествующих невусов, так из внешне нормальной популяции эпидермальных меланоцитов.

Основные клинические проявления: различают три формы меланомы: поверхностно-распространяющаяся меланома, лентиго-меланома, узловая форма меланомы.

Поверхностно-распространяющаяся меланома выглядит как пятно коричневого цвета с розово-серыми и черными вкраплениями. На поверхности образования определяются очаговые утолщения, узелки. Поверхность пигментированного пятна приобретает пеструю фиолетово-красного, синего и белого цвета.

Лентиго-меланома в начале своего развития напоминает веснушку коричневого цвета с неровными контурами и участками голубоватого и серовато-белого цвета. При дальнейшем развитии пигментное пятно увели-

чивается в размере. На поверхности которого появляются кровоточащие участки, узелки, границы пигментного пятна становятся нечеткими.

Узловая форма имеет фазу вертикального роста. Чаще всего опухоль представлена выступающим над поверхностью кожи образованием черного цвета в виде бляшки, грибовидного образования на тонком или широком основании. Метастазы меланомы могут возникнуть при любой распространенности.

Дифференциальная диагностика: невус, другие виды злокачественных опухолей.

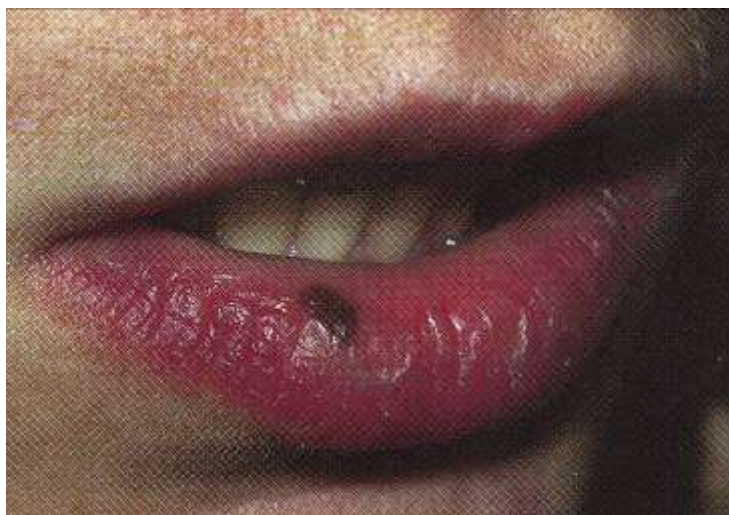

Рис. 309. Меланома нижней губы

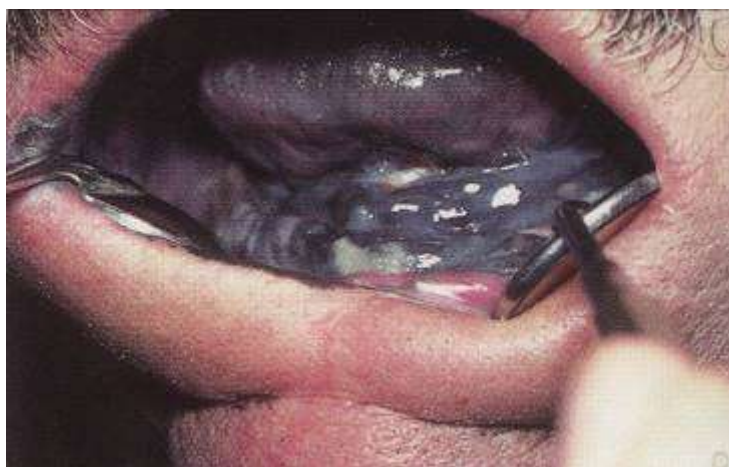

Рис. 310. Меланома

Плоскоклеточный рак слизистой оболочки полости рта

Карцинома злокачественная опухоль, развивающаяся из многослойного плоского эпителия на фоне предшествующих заболеваний кожи, слизистой оболочки и красной кайме губ (рис.311, 312).

Чаще всего встречается у мужчин пожилого возраста, хотя может возникать у женщин и у лиц молодого возраста на нижней и верхней губе, языке, дне полости рта, альвеолярном отростке нижней и верхней челюсти, щеке, небе, миндалинах.

Основные клинические проявления: различают три формы плоскоклеточного рака: эксфолиативная (папиллярная), инфильтративная и язвенно-инфильтративная (язвенная).

Папиллярная форма плоскоклеточного рака встречается на губе и на коже. На слизистой оболочке рта эта форма обнаруживается редко. Безболезненная опухоль неправильной формы и плотная на ощупь возвышается над поверхностью кожи или слизистой оболочке с инфильтрацией подлежащих тканей. Поверхность бывает бугристая, покрыта роговыми чешуйками. Основание плотное, широкое. Первичная опухоль представлена папиллярными разрастаниями розового, красного или коричневого цвета, что напоминает цветную капусту (на коже) или мелкую икру рыб (на слизистой оболочке). При травмировании опухоль изъязвляется, возникает кровотечение. Появляются признаки инфильтрирования опухоли.

Инфильтративная опухоль обнаруживается на коже, губе и языке. В толще губы или языка имеется инфильтрат хрящеподобной консистенции. Кожа и слизистая оболочка над инфильтратом покрыта чешуйками ороговевших масс. Инфильтрат в размерах быстро увеличивается, теряется четкость границ. Выраженной болезненности нет.

Язвенная форма рака обнаруживается чаще всего на губе, языке, слизистой оболочке и коже. В начале заболевания появляется плотный инфильтрат, который в дальнейшем изъязвляется. Глубина и форма раковой язвы варьирует от локализации и стадии развития опухоли. Края язвы приподняты в виде валика, вывернутые, изъеденные, язва приобретает кратерообразный вид. Дно глубокое и покрыто фиброзным налетом или корками, после их удаления обнаруживается мелкозернистая ткань красного цвета, что очень напоминает грануляционную ткань. При легком прикосновении дно язвы кровоточит. В основании язвы пальпируется инфильтрат, по периферии он увеличивается, в дальнейшем размеры самой язвы тоже увеличиваются. При расположении язвы на слизистой оболочке альвеолярного отростка обнажается кость, появляется подвижность зубов. При данной форме рака быстро появляются метастазы в регионарные лимфатические узлы, которые пальпируются в виде плотных, подвижных, безболезненных образований округлой формы.

Дифференциальная диагностика: воспалительные и специфические заболевания, опухолеподобные процессы, опухоли, язвы, возникающие при других язвенных поражениях.

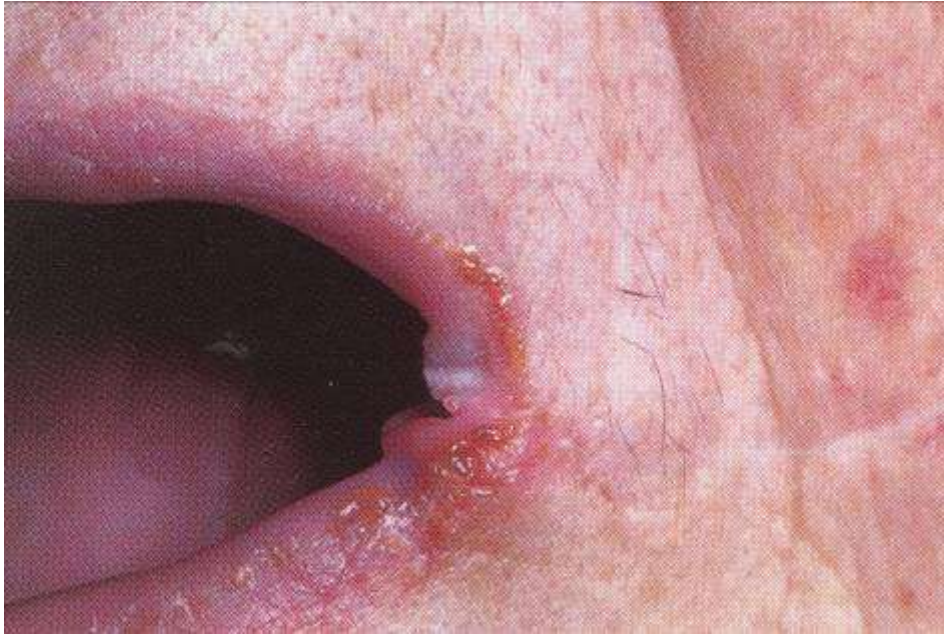


Рис. 311. Ороговевающий плоскоклеточный рак

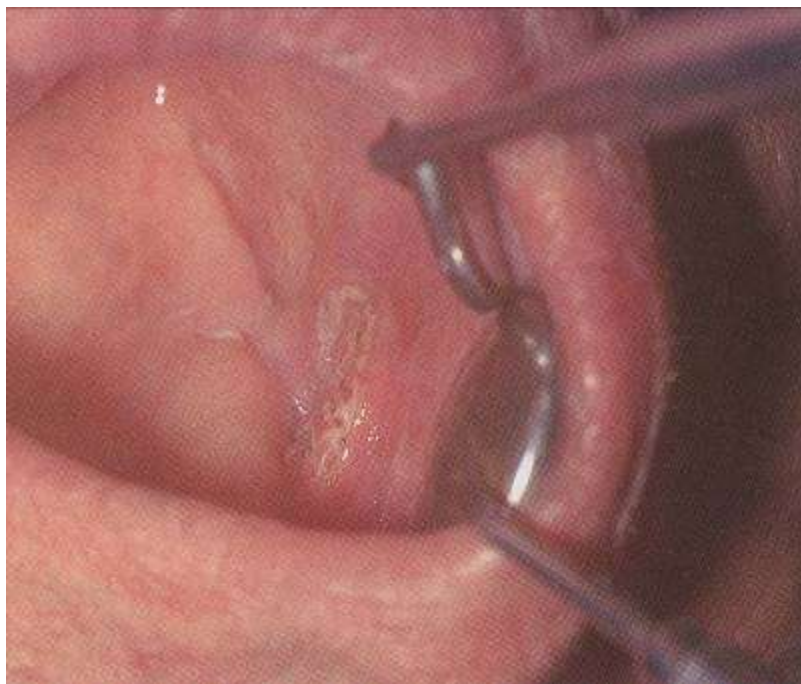


Рис. 312. Ороговевающий плоскоклеточный рак полости рта

Рак губы

Основными факторами развития считаются: воздействие высоких температур, химических веществ, алкоголь, курение, ультрафиолетовые лучи, неблагоприятные метеорологические явления, хроническая механическая травма неправильно изготовленным протезом, привычка удерживания в губах различных предметов, прикусывание нижней губы.

Основные клинические проявления: выделяют три формы рака: экзофитная, инфильтративная, язвенная (рис. 313, 314).

При экзофитной форме опухоль имеет вид сосочкообразного разрастания, легко кровоточащего с изъятиями на поверхности и с инфильтрацией тканей в основании.

Инфильтративная форма характеризуется появлением уплотнения тканей губы, практически не возвышающейся над поверхностью окружающих тканей. Красная кайма наоборот как бы западает.

Язвенная форма чаще всего развивается на фоне деструктивного дискератоза и характеризуется наличием язвы овальной формы с приподнятыми на окружающими тканями краями. Дно язвы покрыто корочкой или выполнено грязно-серого цвета тканями. После удаления корочек или распадающихся тканей определяется мелкозернистая ткань, легко кровоточащая при незначительной травме. В основании язвы определяется инфильтрат, без четких границ, который превышает размеры язвы. Наличие инфильтрата указывает на злокачественный процесс. В поздних стадиях рак губы переходит на кожу и слизистую оболочку полости рта, образуя дефекты, через которые вытекает слюна, в значительной мере затрудняет прием пищи, в дальнейшем может распространяться на щеку, нижнюю челюсть. Метастазирует рак в регионарные лимфатические узлы.

Дифференциальная диагностика: злокачественные опухоли другой этиологии.

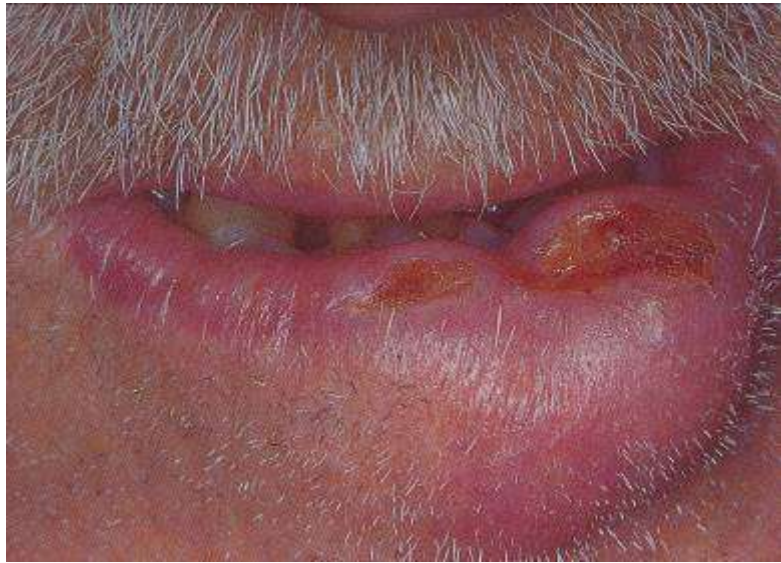

Рис. 313. Рак нижней губы, язвенная форма

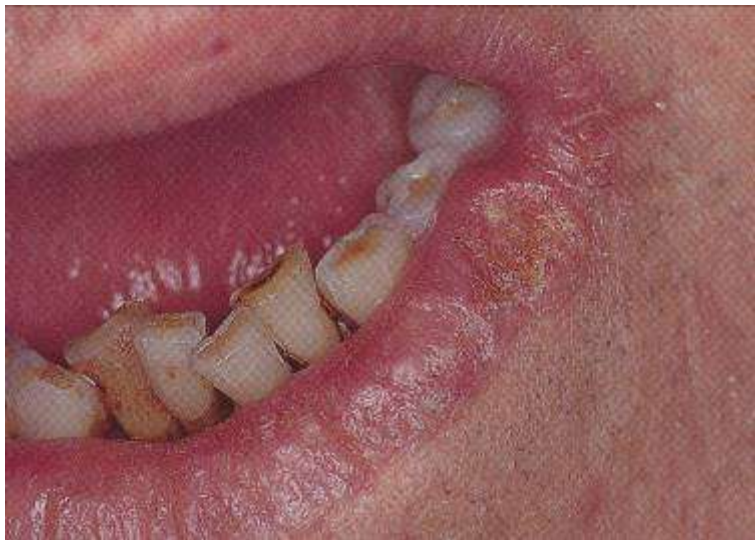

Рис. 314. Язвенная форма рака нижней губы

СОДЕРЖАНИЕ

Введение.....	3
ГЛАВА I. СЛИЗИСТАЯ ОБОЛОЧКА РТА В НОРМЕ.....	4
Строение слизистой оболочки полости рта.....	4
Патологические изменения слизистой оболочки рта.....	13
ГЛАВА II. ПЕРВИЧНЫЕ И ВТОРИЧНЫЕ ЭЛЕМЕНТЫ ПОРАЖЕНИЯ СЛИЗИСТОЙ ОБОЛОЧКИ РТА.....	26
Первичные элементы поражения.....	26
Вторичные элементы поражения.....	40
ГЛАВА III. ТРАВМАТИЧЕСКИЕ ПОРАЖЕНИЯ СЛИЗИСТОЙ ОБОЛОЧКИ РТА.....	50
Механическая травма.....	50
Острая механическая травма.....	50
Хроническая механическая травма.....	52
Физическая травма.....	59
Химическая травма.....	64
Лейкоплакия.....	68
ГЛАВА IV. ИНФЕКЦИОННЫЕ ЗАБОЛЕВАНИЯ.....	80
ВИРУСНЫЕ ИНФЕКЦИИ.....	80
Острый герпетический стоматит.....	80
Хронический рецидивирующий герпес.....	85
Опоясывающий герпес.....	90
Герпетическая ангина.....	94
Грипп.....	95
Ящур.....	97
Ветряная оспа.....	99
Корь.....	100
Инфекционный мононуклеоз.....	101
СПИД.....	103
БАКТЕРИАЛЬНЫЕ ИНФЕКЦИИ.....	112
Скарлатина.....	112
Гранулематоз Вегенера.....	118
Туберкулез.....	121
Сифилис.....	123
Гонорея.....	137
Микозы.....	139
Кандидозный стоматит.....	139
ГЛАВА V. АЛЛЕРГИЧЕСКИЕ ЗАБОЛЕВАНИЯ.....	149
Ангионевротический отек Квинке.....	149
Аллергические стоматит, глоссит, хейлит.....	150
Медикаментозные стоматит, глоссит, хейлит.....	150
Эритема Фереоля-Бенье.....	161
Многоформная экссудативная эритема.....	162

Хронический рецидивирующий афтозный стоматит	169
Синдром Шегрена	178
ГЛАВА VI . ИЗМЕНЕНИЕ СЛИЗИСТОЙ ОБОЛОЧКИ РТА ПРИ ЭКЗОГЕННЫХ ИНТОКСИКАЦИЯХ	180
Висмутовая интоксикация	180
Свинцовая интоксикация	181
Ртутная интоксикация	183
ГЛАВА VII. ИЗМЕНЕНИЕ СЛИЗИСТОЙ ОБОЛОЧКИ РТА ПРИ НЕКОТОРЫХ СИСТЕМНЫХ ЗАБОЛЕВАНИЯХ.....	185
И БОЛЕЗНЯХ ОБМЕНА	185
Изменение слизистой оболочки рта	185
и красной каймы губ при гиповитаминозах	185
Изменения слизистой оболочки рта	196
при висцеральной и эндокринной патологии.....	196
Заболевания почек.....	205
Эндокринная патология.....	207
Адиссонова болезнь	210
Болезнь Иценко-Кушинга.....	211
Юношеский гингивит	212
Гингивит беременных	212
Изменения полости рта во время и после	213
климактерического периода.....	213
Изменения слизистой оболочки рта	214
при сердечно-сосудистых заболеваниях	214
Изменения слизистой оболочки рта и красной каймы губ при болезнях крови и кроветворных органов.	216
Острый лейкоз.....	216
Хронический лейкоз.....	218
Агранулоцитоз	223
Тромбоцитопеническая пурпура.....	224
Гемофилия	227
Геморрагический васкулит.....	228
(васкулит Шенлейна – Геноха)	228
Болезнь Рандю - Ослера.....	230
Анемии.....	231
Анемия железодефицитная гипохромная	231
Анемия В ₁₂ -дефицитная	233
Изменения слизистой оболочки рта	235
при патологии нервной системы.....	235
ГЛАВА VIII. ИЗМЕНЕНИЕ СЛИЗИСТОЙ ОБОЛОЧКИ РТА ПРИ ДЕРМАТОЗАХ.....	237
Пузырчатка.....	237
Буллезный пемфигоид	246

Герпетиформный дерматит	248
Системная красная волчанка	250
Псориаз	252
Красный плоский лишай.....	253
ГЛАВА IX. АНОМАЛИЯ И САМОСОЯТЕЛЬНЫЕ ЗАБОЛЕВАНИЯ	
ЯЗЫКА	264
Складчатый глоссит	264
Хроническая гиперплазия нитевидных сосочков языка	265
Десквамативный глоссит	268
Ромбовидный глоссит	269
ГЛАВА X. САМОСТОЯТЕЛЬНЫЕ ХЕЙЛИТЫ	273
Эксфолиативный хейлит.....	273
Гландулярный хейлит.	276
Контактный аллергический хейлит	278
Метеорологический хейлит.....	279
Актинический хейлит	280
Атопический хейлит.....	282
Экзематозный хейлит.....	283
Хроническая трещина губы.....	284
Синдром Россолима-Мелькерсона-Розенталя.....	286
ГЛАВА XI. ПРЕДРАКОВЫЕ ЗАБОЛЕВАНИЯ	288
Болезнь Боуэна (эритроплакия, эритроплазия)	288
Папилломатоз.....	289
Бородавчатый предрак	290
Кератоакантома	293
Кожный рог	293
Доброкачественные новообразования	295
Фиброма.....	295
Лимфангиома	297
Ангиома	299
Амилоидоз	300
Ботриомикома	302
Злокачественные новообразования слизистой оболочки рта	303
Лимфома	303
Саркома.....	304
Меланома.....	305
Плоскоклеточный рак слизистой оболочки полости рта	307
Рак губы	310
СОДЕРЖАНИЕ	312

Учебное издание

**ОСНОВНЫЕ ЗАБОЛЕВАНИЯ
СЛИЗИСТОЙ ОБОЛОЧКИ РТА**

АТЛАС

Подписано в печать 08.02.2019. Формат 60x84/16.
Бумага офсетная. Гарнитура Times. Усл. печ. л. 19,75.
Тираж 2 экз. Заказ № 94.

Федеральное государственное бюджетное образовательное учреждение высшего образования
«Рязанский государственный медицинский университет имени академика И.П. Павлова»
Министерства здравоохранения Российской Федерации
390026, г. Рязань, ул. Высоковольтная, 9.

Отпечатано в типографии Book Jet
390005, г. Рязань, ул. Пушкина, д.18
Сайт: <http://bookjet.ru>
Почта: info@bookjet.ru
Тел.: +7(4912) 466-151