

Федеральное государственное бюджетное образовательное учреждение  
высшего образования  
«Рязанский государственный медицинский университет  
имени академика И.П. Павлова»  
Министерства здравоохранения Российской Федерации

*На правах рукописи*

**ИНЮТИН АЛЕКСАНДР СЕРГЕЕВИЧ**

**ПРОФИЛАКТИКА ПОСЛЕОПЕРАЦИОННЫХ СРЕДИННЫХ  
ВЕНТРАЛЬНЫХ ГРЫЖ В УРГЕНТНОЙ АБДОМИНАЛЬНОЙ ХИРУРГИИ**

14.01.17 – Хирургия

Диссертация  
на соискание ученой степени  
доктора медицинских наук

Научный консультант:  
доктор медицинских наук,  
профессор А.В. Федосеев

Рязань, 2021

## ОГЛАВЛЕНИЕ

ВВЕДЕНИЕ.....	5
ГЛАВА 1. ОБЗОР ЛИТЕРАТУРЫ .....	21
1.1. Послеоперационные вентральные грыжи – современное состояние проблемы.....	21
1.2. Общие факторы, способствующие формированию послеоперационных вентральных грыж.....	25
1.3. Влияние лапаротомного доступа на риск развития ПОВГ .....	36
1.4. Фактор натяжения при ушивании лапаротомной раны, методы его измерения и коррекции.....	39
1.5. Роль шовного материала в этиологии ПОВГ .....	46
1.6. Место послеоперационных ранних осложнений в генезе формирования ПОВГ .....	50
1.7. Методы профилактики ПОВГ .....	56
1.7.1. Нехирургические методы профилактики ПОВГ .....	56
1.7.2. Выбор техники ушивания лапаротомной раны, способствующей предупреждению ПОВГ .....	57
1.8. Роль обучения лапарорафии в профилактике ПОВГ .....	66
1.9. Применение сетчатого имплантата при первичном закрытии лапаротомной раны .....	68
1.9.1. Реакция организма на сетчатые имплантаты .....	74
1.10. Эвентрация, как причина ПОВГ .....	78
1.10.1. Способы лечения эвентраций .....	80
ГЛАВА 2. МАТЕРИАЛЫ И МЕТОДЫ ИССЛЕДОВАНИЯ .....	83
2.1. Обследование больных, оперированных через срединный лапаротомный доступ, на предмет предикторов грыжеобразования .....	83
2.2. Изучение морфо-физических предпосылок к формированию ПОВГ .....	91
2.2.1. Изучение натяжения краев белой линии живота после срединной лапаротомии .....	91

2.2.2. Исследование прочности и морфологического строения белой линии живота .....	98
2.3. Поиск наиболее надёжного способа ушивания белой линии живота. Технология обучения .....	101
2.3.1. Кадаверное исследование способов лапарорафии .....	103
2.3.2. Исследование способов лапарорафии на лабораторных животных .....	104
2.3.3. Медицинский тренажёр для отработки навыков реализации хирургических способов профилактики ПОВГ .....	108
2.3.4. Обучение технике ушивания лапаротомной раны на медицинском тренажере .....	111
2.3.5. Клиническое исследование способов ушивания срединной лапаротомной раны .....	112
2.4. Разработка методик первичного закрытия лапаротомной раны с использованием сетчатого имплантата .....	124
2.4.1. Превентивное протезирование передней брюшной стенки (экспериментальное исследование) .....	124
2.4.2. Ушивание лапаротомной раны с применением сетчатой нити (экспериментальный этап) .....	126
2.4.3. Клиническое исследование методов первичного закрытия лапаротомной раны с помощью сетчатого имплантата у больных высокого риска развития ПОВГ .....	135
ГЛАВА 3. РЕЗУЛЬТАТЫ ИССЛЕДОВАНИЯ .....	146
3.1. Эпидемиологический анализ распространённости ПОВГ у больных после срединных лапаротомий в ургентной хирургии и выявление факторов послеоперационного грыжеобразования .....	146
3.2. Изучение морфо - физических особенностей белой линии живота .....	159
3.2.1. Оценка натяжения краев белой линии живота после срединной лапаротомии (экспериментальный этап) .....	159
3.2.2. Оценка натяжения краев белой линии живота после срединной лапаротомии (клинический этап) .....	161
3.2.3. Изучение морфо-физических особенностей белой линии живота .....	162

3.3. Оценка эффективности методов ушивания лапаротомной раны и обучаемости лапарорафии.....	165
3.3.1. Сравнительная оценка методов ушивания лапаротомной раны (экспериментальный этап) .....	165
3.3.2. Оценка обучаемости разработанному способу лапарорафии .....	172
3.3.3. Выбор метода ушивания лапаротомной раны (клинический этап).....	177
3.4. Оценка эффективности методик первичного закрытия лапаротомной раны с использованием сетчатого имплантата .....	184
3.4.1. Превентивное протезирование (кадаверное исследование) .....	184
3.4.2. Применение сетчатой нити в ушивании лапаротомной раны (кадаверное исследование) .....	184
3.4.3. Применение сетчатой нити в ушивании лапаротомной раны (экспериментальное исследование на лабораторных животных).....	186
3.4.4. Клиническое исследование методов ушивания лапаротомной раны с использованием сетчатого имплантата .....	197
3.4.5. Хирургическое лечение эвентраций с использованием сетчатого имплантата .....	206
ЗАКЛЮЧЕНИЕ .....	218
ВЫВОДЫ .....	231
ПРАКТИЧЕСКИЕ РЕКОМЕНДАЦИИ.....	233
СПИСОК СОКРАЩЕНИЙ.....	235
СПИСОК ЛИТЕРАТУРЫ.....	236

## **ВВЕДЕНИЕ**

### **Актуальность темы исследования**

Проблема послеоперационных вентральных грыж (ПОВГ), несмотря на стремительное развитие лапароскопической техники, остается актуальной и на сегодняшний день [44,45,48,91,137,159,169,269,272]. ПОВГ занимают второе место после паховых грыж, составляя по данным разных авторов от 10 до 30,7% от общего числа грыж брюшной стенки, причем с увеличением сроков наблюдений эти цифры, как правило, возрастают [17,129,137,179,245,269,289,297,354,402,410,426]. В России проводится около 200000 грыжесечений, занимающих 2-е место после аппендэктомии, охватывая до 8-24% из всех хирургических вмешательств [17,48]. В случае высокого риска формирования послеоперационной грыжи их частота составляет 30–40% даже при благоприятном течении послеоперационного периода [373]. Важно отметить, что после операций, выполненных по экстренным показаниям, ПОВГ встречаются значительно чаще, чем после плановых, что актуализирует проблему [193,135,201,329,340,413]. Срединный лапаротомный доступ является наиболее распространенным в экстренной хирургии. Частота ПОВГ после операций, выполненных по экстренным показаниям через срединный доступ, достигает 78,5% [361,432].

Послеоперационная вентральная грыжа имеет тенденцию к постоянному увеличению и в дальнейшем к развитию осложнений, требующих активной хирургической тактики [36]. Частота ущемления ПОВГ достигает 15–18%, а послеоперационная летальность при ущемлённой грыже варьирует от 3 до 12%, достигая у пациентов старше 60 лет 16–20% [17,39,121]. Возникающие с частотой 8,2-67% рецидивы послеоперационных грыж требуют повторных операций [77,170,190,263,300,315,406]. Послеоперационная летальность у пациентов с большими и гигантскими грыжами составляет 3-7%, а после операций выполненных по экстренным показаниям достигает 21% [36,76,177,236].

ПОВГ приводят к значимым изменениям в работе внутренних органов - нарушают функцию внешнего дыхания, сердечно-сосудистой системы, нормальное взаимодействие мышц брюшной стенки, приводят к дистопии органов брюшной полости, выраженным косметическим дефектам и значительному снижению качества жизни пациента [17,39,87,121,164,182].

ПОВГ являются и социальной проблемой [47,121,159]. Порядка 60% больных ПОВГ - люди трудоспособного возраста [17,39,87,121,164,182].

Проблема ПОВГ является еще и экономической, так как требует больших временных и материальных затрат [120,257,398].

Таким образом, проблема послеоперационных вентральных грыж является не только медицинской, но и социально – экономической, побуждая поиск и разработку методов профилактики данного осложнения.

### **Степень разработанности темы**

Наиболее перспективным хирургическим методом профилактики ПОВГ является превентивное протезирование передней брюшной стенки. Сетчатый имплантат, в отличие от шовного материала, хорошо интегрируется в ткани и является основой для формирования прочного рубца [7,28,274,293,373,378].

Вместе с тем, методика не лишена недостатков, связанных с увеличением времени операции, риском инфекционных осложнений и болевым синдромом в зоне имплантации. Указанные недостатки ограничивают применение превентивного протезирования в экстренной хирургии, побуждая поиск альтернативных методов [242,248,269].

Важным является и умение прогнозировать ПОВГ, чтобы с учетом степени риска реализовать тот или иной способ профилактики, в том числе четко определить показания для использования сетчатых имплантатов при первичном закрытии лапаротомной раны [140,245].

Послеоперационная вентральная грыжа является многофакторным заболеванием. К наиболее значимым предрасполагающим факторам развития ПОВГ относят: сахарный диабет [352,292], ожирение [201,264,288,292,303,

305,373,390], кахексию [201,265], пожилой возраст [264,288,393,305], хроническую обструктивную болезнь легких (ХОБЛ) [201,265,352], предоперационную химиотерапию [288], аневризмы брюшной аорты, анемию [201,265,352], гипопротеинемию [259,303,393], переливание крови [288], НДСТ [150,215], анатомо-функциональную недостаточность передней брюшной стенки [28,86], вид операции, операционный доступ [199,289], характер шовного материала [201], инфекционные осложнения, курение [419], прием кортикостероидов [391], способ ушивания белой линии живота [54,401]. Чаще всего ПОВГ образуются у мужчин [305,364,406]. Сочетание факторов значительно повышает риск возникновения ПОВГ [140]. Вопрос прогнозирования ПОВГ остается открытым. Существующие алгоритмы определения вероятности послеоперационного грыжеобразования либо сложны в практическом применении, либо учитывают недостаточное количество факторов риска [104,140].

Помимо использования сетчатых имплантатов, хирургическим методом профилактики ПОВГ является надежное ушивание лапаротомной раны. Хирургический шов должен удерживать края раны до окончания раневого процесса, компенсируя воздействующие на него силы. Важно, чтобы сила сжатия между краями ушиваемой раны была минимальной, чтобы избежать ее ишемии, влияющей на заживление [410]. Необходимо учитывать и степень натяжения краев лапаротомной раны при выборе способа её ушивания [119,244,333,431]. Существуют разночтения в выборе техники лапарорафии. Много исследований посвящено сравнению непрерывного и прерывистого шва белой линии живота. Большинство склоняются к первому. Но непрерывный шов не лишен недостатков, что привело к разработке различных модифицированных способов, каждый из которых решает те или иные поставленные задачи, с учетом клинической картины [35,54,81,199,401]. Соответственно отсутствие единой тактики лапарорафии говорит о необходимости поиска новых, более совершенных подходов к закрытию лапаротомной раны. Тем не менее, даже при выборе нужной техники ушивания белой линии живота, риск ПОВГ может быть высоким, что связано с

недостаточным опытом хирурга или отсутствием мануального навыка, если предлагаемая методика является новой [201,258,289,348,394]. В данной ситуации необходимость проведения обучения не вызывает сомнения. Для этого лучше всего использовать, из-за реалистичности отрабатываемого навыка, трупный материал. Однако определенные сложности кадаверного обучения диктуют применение медицинских тренажеров [42,127]. Но их основной минус - недостаточная приближенность к клиническим условиям, особенно в ургентной хирургии.

Таким образом, профилактика ПОВГ в неотложной хирургии должна быть комплексной и учитывать ключевые причины, ведущие к их возникновению, разработке новых методик лапарорафии и обучения им на специально разработанных тренажерах.

### **Цель исследования**

Улучшение результатов лечения больных после срединной лапаротомии в ургентной абдоминальной хирургии путём снижения частоты послеоперационных вентральных грыж и эвентраций.

### **Задачи исследования**

1. Провести эпидемиологический анализ распространённости ПОВГ у больных после срединных лапаротомий в ургентной хирургии и выявить факторы, способствующие развитию послеоперационных вентральных грыж.
2. Оценить риски развития ПОВГ и разработать алгоритм их определения.
3. Изучить морфо-физические предпосылки к формированию ПОВГ путем экспериментально-клинического исследования.
4. Провести поиск наиболее надёжного способа ушивания белой линии живота путём экспериментального и клинического исследований.



5. Разработать медицинский тренажёр для отработки навыка реализации хирургических способов профилактики ПОВГ и оценить обучаемость предложенным методикам.
6. Разработать методики первичного закрытия лапаротомной раны и при эвентрации с использованием сетчатого имплантата.
7. Аргументировать выбор способа хирургической профилактики ПОВГ в зависимости от степени риска их развития.

### **Научная новизна исследования**

Проведён подробный анализ распространённости послеоперационными вентральными грыжами у больных после срединных лапаротомий в ургентной хирургии. Выявлены значимые, не требующие больших временных затрат, узкой квалификации и сложного оборудования, факторы, способствующие развитию послеоперационных вентральных грыж. Установлена сила связи каждого из этих факторов и риском развития ПОВГ. Разработана и внедрена в практику схема определения степени риска ПОВГ по совокупности предикторов грыжеобразования. Исследованы морфо-физические особенности белой линии живота с определением «слабых» с точки зрения риска несостоятельности после лапарорафии участков белой линии живота, в которых регистрировалась минимальная прочность или максимальное натяжение. Разработано устройство для измерения натяжения краев лапаротомной раны и определены нормальные показатели натяжения участков белой линии живота с учетом индекса массы тела. Определены критерии критического натяжения тканей. Для формирования избыточного натяжения тканей в эксперименте, в рамках апробации методик лапарорафии и определения критического натяжения тканей, разработан метод создания искусственной интраабдоминальной гипертензии, являющийся эффективным при своей конструктивной и технической простоте. С учетом морфо-физических особенностей белой линии живота разработан и внедрен в практику модифицированный способ ушивания лапаротомной раны. Для обучения новому способу лапарорафии, его технически правильной реализации

на практике, разработан медицинский тренажер, позволяющий овладеть навыком лапарорафии в условиях, приближенных к клиническим. Это способствовало развитию тактильной памяти в отношении ощущений, испытываемых при ушивании краев ткани с нормальным, либо повышенным натяжением. Для лапарорафии у пациентов высокого риска ПОВГ разработаны и внедрены в практику преперитонеальное превентивное протезирование, а в качестве альтернативы - способ ушивания лапаротомной раны с применением сетчатой нити. Разработаны методики с использованием сетчатого имплантата для ушивания эвентраций, позволяющие снизить частоту ПОВГ у этой категории пациентов.

### **Теоретическая значимость работы**

Проведенный анализ распространенности ПОВГ актуализирует эту проблему, а обозначенные факторы риска этого осложнения позволяют более детально взглянуть на патогенез грыжеобразования, способствуя смене взглядов на алгоритм предоперационного обследования. Используя статистические методы, разработана схема определения степени риска ПОВГ по совокупности предикторов грыжеобразования, имеющих разную силу корреляционной связи с изучаемым явлением. Для удобства оценки вероятности появления ПОВГ разработан алгоритм расчета в программе электронных таблиц. Морфо-физическое исследование белой линии живота позволило оценить ее прочностные характеристики, особенности ее гистологического строения на разных участках, а с помощью разработанного устройства определить нормальное и критическое натяжение тканей. Математический поиск корректирующего коэффициента для устройства измерения натяжения позволил получить истинные показатели натяжения, стандартизируя тем самым результат. Разработанный метод создания искусственной интраабдоминальной гипертензии позволил определить критическое натяжение тканей белой линии живота, а также оценить прочность швов апоневроза. Тензометрическое исследование рубцовой ткани в эксперименте позволило определить изменение прочности и растяжимости рубца в разных периодах раневого процесса. Тензометрическое исследование швов после их наложения на

аponeвротические структуры позволило сравнить их прочностные характеристики и выбрать наиболее надежный. Изучены особенности раневого процесса после лапарорафии сетчатой нитью в сравнении с традиционным шовным материалом и сетчатым имплантатом. Доказана эффективность и безопасность применения сетчатого имплантата при первичном закрытии лапаротомной раны у пациентов высокого риска ПОВГ и во время ушивания эвентрации.

### **Практическая значимость работы**

Методика определения степени риска послеоперационного грыжеобразования внедрена в работу клинических отделений. Разработан и внедрен в практику комбинированный способ ушивания белой линии живота, заключающийся в наложении непрерывного шахматного и укрепляющих швов. Сконструирован и внедрен в практику медицинский тренажёр, позволяющий в условиях, приближенных к клиническим, отработать навыки лапарорафии. Проведено обучение студентов, ординаторов, врачей разработанному способу ушивания лапаротомной раны, что позволило технически правильно реализовать его на практике. Разработано и внедрено в практику устройство для измерения натяжения краев лапаротомной раны, позволяющее определить участки с наибольшим его значением, и дополнительно укрепить их во время лапарорафии. Выявлены наименее прочные участки белой линии живота, требующие дополнительного укрепления при лапарорафии. Доказана эффективность преперитонеального превентивного протезирования передней брюшной стенки у пациентов высокого риска ПОВГ, а в качестве метода выбора разработан и внедрен в практику способ ушивания лапаротомной раны с применением сетчатой нити. Разработаны и внедрены в клинику методики с использованием сетчатого имплантата для ушивания эвентраций – ретромускулярная пластика с фиксацией материала к армирующим швам и методика каркасного ушивания с применением сетчатой нити, что позволило снизить частоту ПОВГ у этой категории пациентов.

### **Методология и методы исследования**

Исследование носило проспективный характер и состояло из нескольких этапов. На первом этапе определены факторы риска послеоперационного грыжеобразования и разработан алгоритм определения его степени. На втором этапе исследованы морфо-физические особенности белой линии живота, как предпосылки к образованию ПОВГ. На третьем этапе разработан способ ушивания лапаротомной раны во время экспериментальных исследований. Далее проведено обучение студентов, ординаторов, врачей разработанному способу лапарорафии на специально сконструированном медицинском тренажере. После обучения способ ушивания внедрен в практику, где доказал свою эффективность у пациентов низкого риска ПОВГ.

На четвертом этапе путем экспериментальных исследований разработаны методы первичного закрытия лапаротомной раны с использованием сетчатого имплантата у больных высокого риска ПОВГ и при эвентрациях. Каждый разработанный хирургический способ профилактики ПОВГ внедрялся в клиническую работу только после эксперимента.

При выполнении работы применялись следующие методы исследования: общеклиническое и биохимическое исследование крови, фенотипический анализ НДСТ по методике Т.Ю. Смольновой и по методике Т. Милковска-Дмитровой и А. Каркашевой, измерение индекса массы тела по методике ВОЗ, лапарометрия по В.Н. Шевкуненко, физикальное обследование передней брюшной стенки, оценка болевого синдрома с помощью шкалы вербальных оценок, измерение натяжения краев раны, тензометрическое исследование тканей, видеолапароскопия, измерение ВБД, УЗ-мониторинг тканей передней брюшной стенки. Проводилось кадаверное, экспериментальное исследование на лабораторных животных, гистологическое исследование тканей после их ушивания различными способами. Обработка результатов исследования осуществлялась с помощью современных статистических методов.

### **Внедрение результатов работы**

Результаты исследования внедрены в практическую работу хирургических отделений ГБУ РО «Городская клиническая больница скорой медицинской помощи» г. Рязани, хирургических отделений ГАУЗ ЯО Клиническая больница № 9 г. Ярославля, хирургического отделения ГБУ РО «Шиловская ЦРБ». Теоретические и практические основы полученных в ходе исследования результатов внедрены и используются в учебно-методическом материале и учебном процессе кафедр общей хирургии и госпитальной хирургии ФГБОУ ВО РязГМУ Минздрава России.

### **Основные положения, выносимые на защиту**

1. После экстренных операций через срединный лапаротомный доступ частота послеоперационных вентральных грыж через два года наблюдения составляет 22,6%, при этом 84% из них регистрируются в первый год.
2. Факторами риска послеоперационных вентральных грыж являются: возраст более 60 лет, ожирение, верхнесрединный лапаротомный доступ, лапаротомия через послеоперационный рубец, длительность операции более 120мин, релапаротомия, раннее возвращение к тяжелому физическому труду, перитонит, недифференцированная дисплазия соединительной ткани, брахиморфная форма живота, гиперкреатининемия, гипергликемия, анемия II-III степени, гипопротеинемия средней и тяжелой степени.
3. Следует выделять низкий и высокий риск формирования ПОВГ, что основано на количественном присутствии факторов риска ПОВГ.
4. Наименее прочными участками белой линии живота являются средний участок ее эпигастральной части и верхний участок мезогастрального отдела, что связано с преобладанием в них сухожильных пучков, идущих в поперечном направлении и наибольшими расстояниями между ними.
5. Нормальное натяжение краев лапаротомной раны находится в диапазоне от 2,4 Н до 10,2 Н, что необходимо учитывать при лапарорафии.

6. Ушивание срединного апоневроза шахматно – укрепляющим швом, по сравнению с отдельными узловыми, приводит к равномерному распределению нагрузки на сшиваемые края белой линии живота, что проявляется меньшей инфильтрацией тканей, более выраженным неоангиогенезом и формированием зрелой грануляционной ткани, укреплению участков с наименьшей прочностью и повышенным натяжением. Это способствует снижению раневых осложнений и уменьшению частоты ПОВГ до 9,8% в течение двух лет.

7. Лапарорафия шахматно-укрепляющим швом эффективна у пациентов низкого риска послеоперационного грыжеобразования, поскольку частота ПОВГ у них составляет 0,9%, и малоэффективна у больных высокого риска, при котором частота ПОВГ достигает 48%.

8. Обучение, проведенное на медицинском тренажере, позволило получить навык лапарорафии в условиях, приближенных к клиническим, а также доказать достаточную обучаемость наложению шахматно-укрепляющего шва, не отличающемуся по временному параметру от классической узловой лапарорафии.

9. У пациентов высокого риска ПОВГ профилактическое преперитонеальное протезирование срединной лапаротомной раны предупреждает это осложнение после двух лет наблюдения, что связано не только с укреплением «слабых мест» апоневроза, но стимуляцией формирования прочного соединительнотканного рубца.

10. Способ ушивания лапаротомной раны с сетчатой нитью является эффективным и безопасным. Это связано с формированием обширного контакта сетчатой нити с тканями, прорастанием ими имплантата при формировании рубца, который на 20% превосходит по прочности шахматно – укрепляющий шов, отсутствием негативного воздействия на окружающие ткани.

11. При невозможности превентивного протезирования альтернативным является способ ушивания лапаротомной раны с сетчатой нитью, снижающий частоту ПОВГ у пациентов высокого риска до 15%.

12. При ушивании эвентраций использование сетчатого имплантата позволяет снизить частоту ПОВГ до 14,2%, в отличие от методов восстановления

целостности лапаротомной раны местными тканями, где этот показатель составляет 77,8%.

### **Степень достоверности**

Достоверность результатов работы определена достаточным объемом экспериментальных и клинических исследований.

Статистический анализ проводился с использованием программы STATISTICA 13.3 (разработчик - StatSoft.Inc). Накопление, корректировка, систематизация исходной информации и визуализация полученных результатов осуществлялись в электронных таблицах Microsoft Office Excel 2016.

Материалы исследования были подвергнуты статистической обработке с использованием методов параметрического и непараметрического анализа.

В качестве признаков исследования рассматривались как категориальные (наличие или отсутствие изучаемого фактора / исхода), так и количественные (возраст пациентов, длительность заболевания, лечения и т. д.) данные. Анализируемые параметры категориальных данных представлены в виде долей и частот от общего числа исследуемых (%), а количественных (непрерывных) данных – в виде групповых средних (M) и стандартного отклонения (SD).

Каждый из признаков был подвергнут индивидуальной и комплексной статистической оценке.

При сравнении средних величин в нормально распределенных совокупностях количественных данных рассчитывался t-критерий Стьюдента.

Для сравнения независимых совокупностей в случаях отсутствия признаков нормального распределения данных использовался U-критерий Манна-Уитни.

Критерий Краскела-Уоллиса (H), позволяющий выявить степень изменения признака в выборках, применялся для оценки различий по степени выраженности анализируемого признака между тремя и более выборками.

Сравнение номинальных данных проводилось при помощи критерия Chi-square Пирсона, позволяющего оценить значимость различий между фактическим количеством исходов или качественных характеристик выборки, попадающих в

каждую категорию, и теоретическим количеством, которое можно ожидать в изучаемых группах при справедливости нулевой гипотезы.

В случае анализа четырехпольных таблиц при ожидаемом явлении хотя бы в одной ячейке менее 10, нами рассчитывался критерий Chi-square с поправкой Йейтса, позволяющей уменьшить вероятность ошибки первого типа, т.е. обнаружения различий там, где их нет.

В тех случаях, когда число ожидаемых наблюдений в любой из ячеек четырехпольной таблицы было менее 5, для оценки уровня значимости различий использовался точный критерий Фишера (P).

В качестве критерия тесноты связи между количественными показателями  $x$  и  $y$ , имеющими нормальное распределение, использовался коэффициент корреляции  $r_{xy}$  Пирсона.

С целью изучения связи между явлениями, представленными количественными данными, распределение которых отличалось от нормального, использовался непараметрический метод – коэффициент ранговой корреляции Спирмена.

Для оценки вероятности появления осложнений после операции применялось отношение шансов (OR).

Для визуального представления групп числовых данных через квартили использовали диаграммы размаха («ящик с усами») (Box and Whisker Plot или Box Plot).

### **Апробация работы**

1. Белая линия живота – «Ахиллесова пята» лапаротомии //VI Международный Молодежный Медицинский Конгресс «Санкт-Петербургские научные чтения – 2015» (г. Санкт-Петербург, 2-4 декабря 2015 г.).

2. Профилактика послеоперационных вентральных грыж //Заседание Рязанского отделения Российского общества хирургов (г. Рязань, 27.05.2015 г.)

3. «Роль недифференцированной дисплазии соединительной ткани в прогнозе возникновения послеоперационных вентральных грыж» - Всероссийская



научно-практическая конференция молодых ученых и студентов с международным участием «медицинская весна-2015» (г. Москва, 19.05.2015 г.).

4. Роль НДСТ в прогнозе возникновения послеоперационных вентральных грыж // Всероссийская научная конференция студентов и молодых специалистов «Актуальные вопросы современной медицины: взгляд молодого специалиста» (г. Рязань, 16.09.2015 г.).

5. К вопросу о профилактике рецидивов и возникновения послеоперационных вентральных грыж // XII конференция «Актуальные вопросы Герниологии» (г. Москва, 29 – 30 октября 2015 г.)

6. К вопросу профилактики послеоперационных вентральных грыж // Внутрибольничная конференция в ГБУ РО «ГК БСМП» (г. Рязань, 17.04.2016 г.).

7. Ушивание послеоперационной раны, как способ профилактики послеоперационных вентральных грыж. Технология обучения. // «Инновационные подходы к этапам формирования врача-хирурга» (г. Рязань, 2.06.2016 г.)

8. Экспериментальное исследование способов ушивания лапаротомной раны: конференция // Всероссийская научная конференция студентов и молодых специалистов «Актуальные вопросы современной медицины: взгляд молодого специалиста» (г. Рязань, 14.09.2016 г.).

9. Выбор способа ушивания лапаротомной раны в профилактике послеоперационных вентральных грыж // Внутрибольничная конференция ГБУ РО «ГК БСМП» (г. Рязань, 01.06.2017 г.).

10. Предикторы грыжеобразования // III всероссийская научная конференция молодых специалистов, аспирантов, ординаторов «Инновационные технологии в медицине: взгляд молодого специалиста» (г. Рязань, 14-15 сентября 2017 г.).

11. Выбор способа ушивания белой линии живота с позиции физических свойств шва // Первый Съезд хирургов Центрального федерального округа Российской Федерации (г. Рязань, 27-29 сентября 2017 г.).

12. Морфология белой линии живота с учётом способа её ушивания // Первый Съезд хирургов Центрального федерального округа Российской Федерации (г. Рязань, 27-29 сентября 2017 г.).

13. Оценка морфо-физических свойств белой линии живота, как предикторов грыжеобразования // Первый Съезд хирургов Центрального федерального округа Российской Федерации (г. Рязань, 27-29 сентября 2017 г.).

14. Предикторы послеоперационных вентральных грыж при срединной лапаротомии // Первый Съезд хирургов Центрального федерального округа Российской Федерации (г. Рязань, 27-29 сентября 2017 г.).

15. Способ профилактики послеоперационных вентральных грыж // II Всероссийский съезд герниологов (г. Москва, 26-27 октября 2017 г.).

16. Анализ предикторов послеоперационных вентральных грыж при срединных лапаротомиях// II Всероссийский съезд герниологов (г. Москва, 26-27 октября 2017 г.).

17. Внедрение в практику и обучение новому способу ушивания апоневроза после лапаротомии //X (юбилейная) Всероссийская конференция общих хирургов с международным участием и конференция молодых ученых-хирургов (г. Рязань, 17 – 18 мая 2018 г.)

18. Превентивное эндопротезирование брюшной стенки: показания, методики, результаты //2 съезд хирургов Приволжского Федерального округа (г. Нижний Новгород, 27-28 сентября 2018 г.).

19. Лечение или профилактика ПОВГ? // III Всероссийский Съезд герниологов. ( г. Москва, 26 - 27 октября 2018 г.).

20. Профилактика грыжеобразования у больных с лапаротомией. Мастер-класс по ушиванию лапаротомной раны с использованием симуляторов // Заседание Рязанского отделения Российского общества хирургов (г. Рязань, 26.12.2018 г.)

21. Применение комбинированного способа ушивания апоневроза после срединной лапаротомии, как метода профилактики послеоперационных

вентральных грыж и эвентраций //Заседание Рязанского отделения Российского общества хирургов (г. Рязань, 26.12.2018 г.)

22. Методика превентивного протезирования передней брюшной стенки у больных высокого риска грыжеобразования после срединной лапаротомии //Заседание Рязанского отделения Российского общества хирургов (г. Рязань, 26.12.2018 г.)

23. Способы профилактики ПОВГ в ургентной хирургии // Ежегодная научная конференция РязГМУ им. акад. И.П. Павлова (г. Рязань, 20.12.2019)

24. Медицинский тренажер для обучения технике ушивания лапаротомной раны // XXII Московский международный Салон изобретений и инновационных технологий «Архимед 2019» (золотая медаль Салона) (г. Москва, 26 – 29 апреля 2019 г.)

25. Профилактика послеоперационных вентральных грыж в ургентной хирургии// XIII Съезд хирургов России (г. Москва, 07 – 10 сентября 2020 г.)

26. Экспериментальное исследование способа лапарорафии с применением сетчатой нити // VI всероссийская научная конференция молодых специалистов, аспирантов, ординаторов «Инновационные технологии в медицине: взгляд молодого специалиста (г. Рязань, 8.10.2020 г.).

27. Применение сетчатой нити в ушивании лапаротомной раны (экспериментальное исследование //Ежегодная научная конференция РязГМУ им. акад. И.П. Павлова к 70-летию основания ВУЗа на Рязанской земле (г. Рязань, 18.12.2020 г.).

28. Способ ушивания лапаротомной раны с применением сетчатой нити // XXIV Московский международный Салон изобретений и инновационных технологий «Архимед 2021» (золотая медаль Салона) (г. Москва, 23– 25 апреля 2021 г.).

29. Устройство для измерения натяжения краёв апоневроза лапаротомной раны // XXIV Московский международный Салон изобретений и инновационных технологий «Архимед 2021» (золотая медаль Салона) (г. Москва, 23– 25 апреля 2021 г.).

### **Публикации**

По теме исследования опубликовано 60 работ, их них 14 – в рецензируемых научных журналах, рекомендованных ВАК при Минобрнауки России, в том числе 5 – в изданиях, входящих в международные цитатно-аналитические базы данных Scopus и Web of Science, 4 патента РФ на изобретение, 2 патента РФ на полезную модель.

### **Объем и структура диссертации**

Работа изложена на 292 страницах машинописного текста. Состоит из введения, обзора литературы, трех глав, заключения, выводов, практических рекомендаций, списка сокращений, списка литературы (190 отечественных источников и 249 - зарубежных). Работа иллюстрирована 22 таблицами, 86 рисунками.

### **Конфликт интересов**

Финансовых и других конфликтов интересов, получения вознаграждения ни в какой форме от фирм – производителей медицинского оборудования и расходных хирургических материалов (хирургические нити, полимерные материалы), лабораторного оборудования, диагностического оборудования нет.

## ГЛАВА 1. ОБЗОР ЛИТЕРАТУРЫ

### 1.1. Послеоперационные вентральные грыжи – современное состояние проблемы

Проблема послеоперационных вентральных грыж (ПОВГ), несмотря на развитие миниинвазивных технологий остается актуальной и на сегодняшний день, являясь серьезным поздним осложнением операции, существующим со времен возникновения хирургии брюшной полости [44,45,48,91,137,159,169,222,269].

Медицина не стоит на месте, и вместе с этим, совершенствование хирургической тактики и методов анестезиологического пособия, привело к увеличению количества оперативных вмешательств. По данным литературы известно, что ежегодно открытых оперативных вмешательств на органах брюшной полости в США выполняется более 2 млн., в России около 1 миллиона, а в Германии – до 700 тыс. [239]. Параллельно с этим отмечается увеличение числа больных послеоперационными вентральными грыжами в девять раз и более за последние 25 лет [17,167].

Частота возникновения наружных грыж живота варьирует от 4 до 7% [12,13,92]. При этом ПОВГ занимают второе место после паховых грыж, составляя по данным разных авторов от 10 до 30,7% от общего числа грыж брюшной стенки [17,129,137,179,245,269,289,329,402,410,426,354].

В группах высокого риска частота послеоперационной грыжи составляет 30–40% даже при благоприятном течении послеоперационного периода [373].

Чаще всего, до 78,5% случаев, послеоперационные вентральные грыжи возникают после срединных лапаротомий [361,432].

Важно отметить, что после операций, выполненных в плановом порядке, частота развития ПОВГ достигает до 31,5%, в то время как после экстренных лапаротомий этот показатель достигает 68,4% [135,193,201,319,329,340,413].

После лапаростомии частота ПОВГ достигает 60% [328,330,334,358,359].

На сегодняшний день диагностика грыжи осуществляется не только во время физикального обследования, но и с помощью инструментальных методов - УЗИ или компьютерной томографии (КТ), что повышает выявляемость и соответственно частоту данного послеоперационного осложнения [236,289]. Так, например, Vjarnason T. для выявления ПОВГ использовал компьютерную томографию, при этом частота грыж через 1 год после лапаротомии достигала 66% [358]. В исследованиях Mishra A. применение компьютерной томографии у больных, оперированных по поводу колоректального рака, позволило выявить 14,8% больных ПОВГ.

Около 50% всех грыж возникают в первые два года после вмешательства [74,186,263,337,340,366,405]. Но некоторые авторы утверждают, что грыжи развиваются в течение 6-12 мес. [71], по данным зарубежных авторов – в течение 30 дней [300]. Исследования Fink C. 775 пациентов показали, что частота ПОВГ увеличилась с 12,6% в течение одного года до 22,4% в течение трех лет [297].

Noer et al., наблюдая за оперированными пациентами в течение десяти лет обнаружили, что у 54% ПОВГ развилась через двенадцать месяцев, у 75% - через два года и у 89% - через пять лет [264].

В другом исследовании сообщается о частоте ПОВГ в 73,43% в течение первого года после операции [241].

Данные Brandl A. говорят о том, что большинство послеоперационных грыж происходит в течение 3 лет после срединной лапаротомии. Из них примерно 40% приходится на 1 год, еще 40% - на следующий год и 20% - на 3-й год после лапаротомии [298].

Примерно такие же данные показывает исследование Naguib 90% послеоперационных грыж развиваются в течение первых 3 лет после лапаротомии, причем примерно 50% развивается в течение 1 года [194].

Оперативное вмешательство по поводу послеоперационной вентральной грыжи затрагивает 150 000 пациентов ежегодно, а каждое третье вмешательство повторяется в течение девяти лет [248].

Ежегодно в России проводится около 200000 грыжесечений, занимающих 2-е место после аппендэктомии, охватывая до 8-24% из всех хирургических вмешательств [17,48].

Согласно мировой статистике, ежегодно выполняется более 20 миллионов грыжесечений, но, ввиду того, что только 13-15% пациентов обращаются за хирургической помощью, абсолютное число грыженосителей превышает число прооперированных [50,213].

Послеоперационная вентральная грыжа имеет тенденцию к постоянному увеличению и в дальнейшем к развитию осложнений – невраивимости, ущемлению, спаечной непроходимости, что обуславливает необходимость активной хирургической тактики [36]. Частота ущемления ПОВГ достигает 15–18%, а послеоперационная летальность при ущемлённой грыже варьирует от 3 до 12%, достигая у пациентов старше 60 лет 16–20% [12,18,139].

Послеоперационная летальность у пациентов с большими и гигантскими грыжами составляет 3-7%, а в случае операций выполненных по экстренным показаниям достигает 21 %. [36,76,177,236].

Немаловажна и проблема рецидивов послеоперационных грыж, частота которых колеблется от 8,2 до 67% [48,77,170,190,263,300,315,406].

При этом многочисленные оперативные вмешательства, устраняющие рецидивы ПОВГ, сильно деформируют переднюю брюшную стенку, принося пациенту психологическую травму. Особенно это касается женщин [121,159,170].

Особенности проявления и лечения данного послеоперационного осложнения затрагивают и социальные проблемы [121,159]. Больше всего это относится к большим и гигантским грыжам, приводящим не только к длительной временной нетрудоспособности, но и её стойкому снижению. Порядка 60% больных ПОВГ находится в диапазоне от 21 года до 60 лет - люди трудоспособного возраста [18,36,45,48,89,140,166].

Таким образом, приблизительно 100-180 тыс. пациентов в России наиболее трудоспособного возраста ежегодно нуждаются в повторных хирургических вмешательствах [264,270].

Большинство исследователей считает, что ПОВГ следует рассматривать не только как изолированный патологический процесс, а в большей мере как самостоятельное полиэтиологическое заболевание, приводящее к значимым изменениям в работе внутренних органов - нарушает функцию внешнего дыхания, сердечно-сосудистой системы, нормальное взаимодействие мышц брюшной стенки, приводит к дистопии органов брюшной полости, выраженным косметическим дефектам и значительному снижению качества жизни пациента [18,39,87,121,164,182].

Проблема ПОВГ является еще и экономической, так как требует больших временных и материальных затрат. Так в США ежегодно на лечение пациентов этой категории тратится 3,2 млрд. долл. при этом снижение на 1% операций по поводу ПОВГ приведет к экономии расходов как минимум на 32 млн. долл. США в год. В Великобритании каждый год на лечение данного хирургического осложнения с учетом койко-дня и всех необходимых исследований (ультразвуковых методов диагностики, КТ органов брюшной полости, контроль лабораторных показателей) тратится от 5,5 до 8 млн. фунтов стерлингов [120,257,398]. Во Франции средняя стоимость лечения одного такого пациента составляет около 6,5 тыс. евро, при этом отмечается, что снижение заболеваемости послеоперационной грыжей после операции на брюшной полости на 5%, например, путем внедрения методов хирургической профилактики ПОВГ у пациентов с высоким риском, может привести к национальной экономии затрат 4 миллиона евро. [421], в Швеции — 9 тыс. евро, а величина национальных затрат за год достигает около 18 млн. евро [342].

В случае инфицирования сетчатого имплантата расходы на одного пациента могут достигать 100 тыс. долл. [284].

Таким образом, проблема послеоперационных вентральных грыж является не только медицинской, но и социально – экономической, побуждая поиск и разработку новых подходов к профилактике данного осложнения.



## **1.2. Общие факторы, способствующие формированию послеоперационных вентральных грыж**

Послеоперационная вентральная грыжа является многофакторным заболеванием, причем каждый из них в разной степени влияет на риск их развития. К наиболее значимым причинам ПОВГ по разным литературным данным относят: сахарный диабет [292,352], ожирение [201,288,292,303,305,373,390], кахексию [201,265], возраст [288,305,393], мужской пол [305,406], хроническую обструктивную болезнь легких (ХОБЛ) [201,265,352], предоперационную химиотерапию [288], аневризмы брюшной аорты [378], анемию [201,265,352], гипопроотеинемию [259,303,393], переливание крови [288], инфекционные осложнения, курение [406], прием кортикостероидов [391].

В отношении влияния пола на риск формирования ПОВГ литературные данные противоречивы. Одни авторы сообщают, что мужской пол является фактором риска послеоперационных грыж [305,351]. В других исследованиях отмечается, что послеоперационные вентральные грыжи в основном образуются у женщин брахиморфного телосложения старше 50 лет, составляя более 50% среди всех больных с ПОВГ. Это объясняется особенностями строения фасциально-мышечно-апоневротического комплекса, определяющих его слабость: его неправильная форма, уменьшенная в 1,5 раза толщина, выраженные изменения морфометрических параметров толщины и ширины белой линии живота [121].

Значимость женского пола в генезе ПОВГ подтверждается и в зарубежных исследованиях [301,394]. Более того, есть сообщения, указывающие на отсутствие различий между полами [280]. Такое несоответствие связано с популяционным различием в исследованиях. Кроме того, наличие в анамнезе гинекологических операций повышает риск развития грыжи, и у женщин с множественными родами может быть ослаблена брюшная стенка [301].

Анализируя роль возраста, отмечены разные его периоды, влияющие на формирование ПОВГ. В одних исследованиях значимым является возраст старше 45 лет [305], в других указывается на цифру в 65 лет [289]. Фактор возраста

авторы связывают с тем, что с увеличением возраста наблюдаются многие болезни, такие как сахарный диабет, ожирение, сосудистые патологии, изменения соединительной ткани, ослабление брюшной стенки и появляются такие факторы, как запор, затруднение мочеиспускания, повышающие внутрибрюшное давление. А менопауза и связанные с ней резкие изменения гормонального статуса приводят к появлению подобных процессов в женском организме раньше, чем мужском [294,305].

Возраст оказывает отрицательное влияние на мышечно-апоневротический слой передней брюшной стенки, что связано с атрофией, жировым перерождением, а также снижением тонуса брюшного пресса. При этом происходит истончение апоневротических и фасциальных тканей, утрата эластичности. В результате снижается способность противостоять механическим нагрузкам мышечно-апоневротическим структурам передней брюшной стенки [147,266, 281,362,438].

Немаловажно значение индекса массы тела (ИМТ) на риск появления ПОВГ, при этом избыточный вес встречается до 87% у грыженосителей [241,303, 357].

Причинами несостоятельности послеоперационной раны при ожирении являются сниженная васкуляризация жировой ткани, а операционная травма приводит к разрушению жировой доли и, как следствие, относительной аваскуляризации [243,435]. Еще большее ухудшение перфузии кислорода в травмированных тканях хирургических ран вызывает ослабление пролиферации фибробластов, а также снижение синтеза и депонирования коллагена, что приводит к образованию вновь сформированной матрицы из относительно слабых, незрелых и рассеянных волокон [356].

Также ожирение вызывает хронический воспалительный процесс слабой степени [418,437]. При ожирении возникает дефицит адипонектина, цитокина жирового происхождения, который защищает от окислительного стресса и воспаления, в результате чего ухудшается заживление ран [204]. Кроме того, избыточное ожирение увеличивает экспрессию незрелого коллагена типа III и

неорганизованных волокон коллагена типа I, в результате чего снижается механическая прочность раны и ухудшается процесс её заживления [427]. В ряде исследований показано, что у больных ожирением имеется дефицит витаминов и микроэлементов [355,367]. Известно, что внутрибрюшное давление, вызванное ожирением, может способствовать расхождению краев ран и появлению грыжи [356]. Ожирение провоцирует развитие атрофии брюшных мышц и перерастяжение апоневроза и фасций [184,263].

В отношении гипопротеинемии Mazhar A. D. сообщает, что из 17 пациентов с гипопротеинемией у 7 (41,17%) диагностирована послеоперационная грыжа, а у 1 (5,8%) эвентрация [331].

Снижение уровня белка существенно влияет на заживление ран, поскольку он необходим для пролиферации фибробластов, ангиогенеза и производства коллагена. Снижение уровня альбумина может быть связано с рядом нарушений заживления ран, включая длительную воспалительную фазу, снижение фиброплазии, что приводит к задержке заживления ран и уменьшению неоваскуляризации. Кроме того, при дефиците белка происходит снижение синтеза клеток, нарушение ремоделирования, уменьшение прочности раны, фагоцитарной активности, снижение уровня антител, что способствует плохому заживлению [327,422].

Снижение прочности на разрыв в ранах способствует и дефицит железа, требуемое при гидроксировании лизина и пролина, приводящий к железодефицитной анемии, что может уменьшить транспорт кислорода и усилить вторичные эффекты на заживление ран из-за относительной гипоксии в тканях [422]. Дефицит железа также приводит к ослаблению бактерицидной способности лейкоцитов, что еще больше осложняет заживление за счет ослабления защитной системы [325,332].

В отношении курения, курильщики имели в 4 раза более высокий риск послеоперационной грыжи. Курение является значимым фактором риска развития послеоперационной грыжи в сочетании с релапаротомией, осложнениями послеоперационной раны, пожилым возрастом и мужским полом. [406]. R. Read

показал, что вещества, находящиеся в сигарете, увеличивают уровень протеаз и эластаз в крови, что вызывает деструкцию экстрацеллюлярного матрикса апоневроза мышц передней брюшной стенки и поперечной фасции. Продукты горения табачных изделий приводят к активизации металлопротеиназ соединительной ткани, в результате чего изменяется соотношение в ней фракций коллагена в пользу более растяжимых [47].

Велика роль недифференцированной дисплазии соединительной ткани в патогенезе ПОВГ [59]. В литературе указывают, что у пациентов с вентральными грыжами чаще встречается варикозная болезнь вен нижних конечностей, являющаяся проявлением синдрома дисплазии соединительной ткани [175]. Отмечено, что гомеостаз венозных тканей зависит от восстановления и баланса стабильности внеклеточного матрикса, от степени активности металлопротеиназ и их ингибиторов, участвующих в патогенезе разных заболеваний, в том числе и грыж [226,397]. Другие авторы уточняют, что эти патогенетические механизмы играют определенную роль в возникновении изменений коллагеновой структуры утеро-сакральных связок у женщин и тканей тазового дна [246,365].

Одним из главных факторов риска послеоперационных грыж является нарушение синтеза коллагена. Прямая корреляция между образованием восстановленного коэффициента коллагена  $1/3$  и развитием нестабильного рубца была обнаружена Фридманом в 1993 году [302].

По данным Рыбачкова В.В. частота дисплазии соединительной ткани при послеоперационных вентральных грыжах составляет 58% с преобладанием легкой степени дисплазии (34%). Среди главных фенотипических признаков дисплазии соединительной ткани наиболее часто встречались варикозное расширение вен нижних конечностей (28%), плоскостопие (23%) и патология позвоночника (22%). Из второстепенных признаков преобладали приросшие мочки ушей (47%), передняя диастема (37%) и патологический прикус (35%). Также отмечено, что с увеличением возраста больных частота НДСТ возрастает [150].

Степень тяжести НДСТ может отражать и показатель вариационной пульсометрии, указывающий на преобладание симпатической нервной системы при данной патологии [23].

Морфофункциональная недостаточность соединительной ткани связана с развитием пери- и послеоперационных осложнений — большой кровопотерей, повышенной травматизацией кожи и подкожной жировой клетчатки. Сочетание указанных факторов ведет в конечном итоге к возникновению послеоперационной грыжи [148].

Операционная травма приводит к развитию каскада коагуляционно-воспалительно-репаративных процессов, на фоне которых возникает приобретенная дисплазия соединительной ткани. Нарушения, происходящие хотя бы в одном из указанных звеньев, ведут к развитию послеоперационной грыжи [215].

Нарушения морфогенеза соединительной ткани в настоящее время рассматриваются в качестве одного из факторов, способствующих развитию грыж передней брюшной стенки, а изменения гистологической структуры послеоперационного рубца часто являются пусковым патогенетическим механизмом образования послеоперационных вентральных грыж [17,19,89].

Большое значение имеет биологический фактор, под которым понимают нарушение метаболизма соединительной ткани. У грыженосителей, в отличие от здоровых пациентов, в поперечной фасции, апоневрозе и коже передней брюшной стенки наблюдаются снижение соотношения коллагена I и III типов, а также повышение уровня коллагеновых матриксных металлопротеиназ. Баланс между матриксными металлопротеиназами и их ингибиторами, тканевыми ингибиторами металлопротеиназ (ТИМП), является одним из ответственных факторов ремоделирования тканей [161,202,209,396,419]. При этом у лиц старше 60 лет отмечается преобладание коллагена III типа над коллагеном I типа [7]. Достоверная взаимозависимость соотношений типов коллагена в коже и апоневрозе позволяет до операции по фрагменту кожи прогнозировать риск возникновения послеоперационной вентральной грыжи [161].

Важно отметить, что коллаген III типа с тонким диаметром фибрилл отвечает за растяжимость тканей и является временной матрицей в процессе ремоделирования тканей. В ходе заживления раны коллаген III типа, ввиду его избыточного содержания, преобразуется в более толстый, высокопоперечносвязанный коллаген I типа. Фибриллы, состоящие из коллагена III типа, значительно тоньше фибрилл, формируемых из истинного коллагена I типа. Высокое содержание коллагена III типа ведёт к снижению прочности соединительной ткани и является причиной образования грыж. Избыточное содержание коллагена III типа отмечается также в грануляционной ткани и келоидном рубце [15,39,396].

Причина НДСТ может состоять и в абнормальном синтезе и/или сборке коллагена, усиленной его деградации, нарушениях структуры коллагеновых волокон при недостаточной поперечной сшивке, аналогичных аномалиях эластических волокон, аутоиммунных механизмах деструкции соединительной ткани [172].

Имеет значение и нарушение локального синтеза коллагена, которое может возникать из-за ишемии и повреждающего действия продуктов перекисного окисления липидов [73].

В патогенезе ПОВГ играет роль и нарушение метаболизма во внеклеточном матриксе, что объясняет увеличение частоты грыж брюшной стенки у пациентов с аневризматическим заболеванием аорты [373]. Ухудшают метаболизм во внеклеточном матриксе такие факторы как возраст, курение, сахарный диабет 2 типа, ожирение, заболевания соединительной ткани (болезнь Марфана) и почечная недостаточность, способствуя образованию послеоперационной грыжи [264,290,419].

Существует наследственная предрасположенность к развитию ПОВГ, маркером и материальным субстратом которой является фенотип медленного ацетилирования. Метод основан на определении содержания свободного изониазида в пробах мочи после приема тест-препарата изониазида, который однократно принимают *per os* в дозе 0,3 г. В течение суток мочу собирают каждые

2-3 часа. При экскреции с мочой менее 10% свободного изониазида за сутки по отношению к принятой дозе диагностируется быстрый тип ацетилирования, более 10% - медленный. [48,188].

Диагностическими критериями синдрома НДСТ являются фенотипические проявления со стороны различных органов и систем: конституция, гипермобильность суставов, степень развития костно-мышечной системы, наличия висцеральных проявлений, таких как некоторые заболевания желудочно-кишечного тракта, сердечно-сосудистой системы, варикозная болезнь нижних конечностей [24,26]. Для более детальной диагностики НДСТ предложено изучение некоторых метаболических маркеров НДСТ в биологических жидкостях, таких как оксипролин и гиалуроновая кислота [24,85]. Углубленное изучение данного синдрома позволит создание профилактических и лечебных стратегий у данной категории пациентов [173]. Способом коррекции проявлений НДСТ предлагается прием препаратов магния [41].

В рамках патогенеза ПОВГ существуют исследования по определению конечных продуктов гликирования. В исследованиях была показана корреляционная связь между образованием грыжи и величиной конечных продуктов гликирования. Увеличение конечных продуктов гликирования коррелирует с ингибированной экспрессией коллагена типа I и типа III в фибробластах десны человека [205]. Отмечено, что с увеличением возраста, при сахарном диабете, почечной недостаточности, заболеваниях соединительной ткани: аневризме аорты, выпадении влагалища - увеличивается содержание конечных продуктов гликирования, образующих перекрестные связи с матриксными белками, такими как коллаген, ламинин и эластин, нарушая их строение [233,384,387]. Конечные продукты гликирования обладают автофлуоресцентными свойствами, что дает возможность определения их содержания на поверхности кожи [403].

Существуют данные, что при вентральных грыжах в апоневрозе, мышцах и в крови накапливается достаточно высокая концентрация продуктов перекисного окисления липидов, которые оказывают выраженное токсическое действие на

мышечно-апоневротическую структуру с развитием дистрофических и дегенеративных изменений [73].

Немаловажна роль анатомо-функциональной недостаточности брюшной стенки при возникновении вентральной грыжи. Указана важность таких клинических признаков, как слабость брюшной стенки, птоз, куполообразный живот, диастаз прямых мышц и результаты ультразвукового исследования в прогнозировании этих грыж [28].

Для характеристики анатомо-функциональной недостаточности брюшной стенки используется индекс слабости и птоза брюшной стенки, рассчитываемый по соотношению расстояния между мечевидным отростком и симфизом к расстоянию между мечевидным отростком и пупком. Наличие индекса слабости и птоза брюшной стенки меньше 1,7 является предиктором возникновения послеоперационных грыж [149].

Роль в патогенезе ПОВГ также принадлежит к нарушениям биомеханики в системе «брюшной пресс – диафрагма» [16].

При проведении генетических исследований у больных вентральной грыжей и без нее установлено, что в основе развития анатомо-функциональной недостаточности брюшной стенки, прямо пропорциональной частоте развития послеоперационных грыж, лежит снижение функциональной активности рибосомных генов [86].

Выявлены следующие критические параметры, свидетельствующие об анатомо-функциональной недостаточности брюшной стенки: неоднородная структура подкожной жировой клетчатки толщиной  $5,2 \pm 0,4$  см с появлением соединительнотканых включений, ширина белой линии живота  $2,2 \pm 0,09$  см, неоднородная экоструктура прямых мышц живота с повышенной экзогенностью, толщиной  $1,35 \pm 0,04$  см и шириной  $11,76 \pm 0,1$  см, с сократимостью прямых мышц при напряжении  $20,7 \pm 1,0\%$  исходной величины, ширина спигелевой линии  $0,5 \pm 0,04$  см, неоднородная структура широких мышц боковой стенки живота с повышенной экзогенностью, толщиной  $1,3 \pm 0,1$  см и сократимостью  $20,3 \pm 1\%$  от исходной величины [142].



Предрасполагающим фактором ПОВГ является и наличие грыжи в анамнезе [395].

Имеют значение типовые особенности строения белой линии живота, к которым относятся её неодинаковые размеры, строение соединительнотканного комплекса, позволяющие предположить о морфологической предрасположенности к формированию послеоперационных вентральных грыж у людей с формой живота, расширенной вверх. Значителен факт продольного расположения сосудов в белой линии живота - при выполнении срединных разрезов сосуды сдавливаются при затягивании нитей поперечных швов, что нарушает кровоснабжение апоневрозов белой линии живота, затрудняя заживление операционной раны и способствуя возникновению послеоперационных вентральных грыж [43,88].

Обнаруженные особенности асимметрии передней брюшной стенки у людей с различными формами живота могут быть результатом взаимоотношения данного участка человеческого тела с внутренними органами. При этом площадь контакта данных органов и границы проекции их на переднюю брюшную стенку изменяются в зависимости от наполнения желудка и отличаются у людей с различными формами живота, что может приводить к неодинаковому взаимоотношению органов брюшной полости с её передней стенкой, что отражается на строении последней.

Большему выпячиванию одной из областей передней брюшной стенки соответствует в данном месте меньшая толщина ее слоев, пучково-волокнистое (более рыхлое) строение соединительнотканых образований, продольное расположение эластических волокон, наибольшее количество ретикулярных волокон и меньший диаметр мышечных пучков [10].

Проведенные в 2001 году исследования Гульмана М.И. и Купера Л.В. 145 больных с послеоперационными вентральными грыжами показали, что 132 человека (91%) имели форму живота, расширяющуюся вверх [83].

Указанные изменения передней брюшной стенки можно диагностировать с помощью ультразвуковой аппаратуры. Проводя параллель между морфологией и

ультразвуковой картиной, можно выявить неоднородность эхоструктуры образований передней брюшной стенки, обусловленную особенностями их строения. Гиперэхогенными являются образования, состоящие из плотной соединительной ткани и имеющие пучковое строение (пучки соединительнотканых волокон, сухожильные пучки). К таким образованиям относится дерма, передний и задний листок влагалища прямой мышцы живота. К гипоэхогенным относятся образования, состоящие из рыхлой соединительной ткани, имеющие волокнистое строение - подкожные тяжи, поверхностная фасция, собственные фасции, брюшина и строма мышц. К анэхогенным образованиям относится жировая клетчатка, эпидермис, мышечные волокна, просвет сосудов [37].

Анатомо-функциональным особенностям передней брюшной стенки, являющимися предпосылками к ПОВГ, посвящены многочисленные исследования.

Так, Ssosan-Jaroschewitsch А.и Валькер Ф.И. наблюдали, что у пожилых людей живот выступает вперед в своем нижнем отделе и западает в верхнем [21,407]. Это связано с удлинением связок внутренних органов, способствующих опущению последних. Висцероптоз может также приводить к сдавлению сосудов брыжейки и верхней брыжеечной артерии, что ведет к хронической абдоминальной ишемии у пожилых людей [157].

У пожилых женщин передняя брюшная стенка обладает типовыми особенностями - наибольшую протяженность передней брюшной стенки занимает мезо- (44,5%), несколько меньшую – эпи- (36,4%) и наименьшую – гипогастральная область (19,1%). При этом авторами отмечается, что при ишемической болезни сердца у данной категории пациентов чаще встречается форма живота, расширенная вниз умеренно, с распластанными боковыми поверхностями и выпяченным кпереди профилем. Отмечается преобладание высоты передней брюшной стенки за счет эпи- и мезогастральной областей, профильных размеров, то есть больший объем живота [53].

С возрастом наблюдается снижение функции передней брюшной стенки вследствие происходящих в ней инволютивных процессов - атрофия эпидермиса, редукция лимфатических капилляров, расслоение и истончение фасций с исчезновением присущей им трехслойной конструкции, бедность клеточных элементов в подкожной рыхлой соединительной ткани, снижение общего количества межклеточного вещества, увеличение концентрации гексозаминов за счет глико- и мукопротеинов, а также кислых гликозаминогликанов [9,46,124].

Из-за потери эластичности тканей и коллагенопатии происходит редукция микроциркуляторного русла и развитие периферической полинейропатии, ведущей к замещению мышечно-апоневротических структур передней брюшной стенки жировой и рыхлой соединительной тканью [117].

Прямые мышцы живота истончаются и становятся шире у женщин, и уже у мужчин. В структуре прямых мышц наблюдается стирание поперечной и продольной исчерченности ее мышечных волокон [156]. Белая линия живота с возрастом расширяется, за исключением мужчин с долихоморфным типом телосложения, увеличиваются площади латеральных безмышечных промежутков. Косые мышцы живота истончаются, их апоневрозы сужаются у людей с долихо- и мезоморфными типами телосложения, тогда как у мезоморфов, наоборот, расширяются [155].

Высокий риск ПОВГ у пожилых можно и объяснить дегенеративными изменениями апоневроза передней брюшной стенки [69,271]. Эти изменения могут быть обусловлены повышением внутрибрюшного давления, нарушением синтеза коллагена [77,89,134,206]. В исследовании Золотаревой Т.В. показано, что подобные изменения связаны со сдавлением нервов передней брюшной стенки между опущенным последним ребром и гребнем подвздошной кости [60].

Другим немаловажным фактором развития ПОВГ является синдром высокого внутрибрюшного давления [87,305]. При длительном воздействии избыточного внутрибрюшного давления происходит растяжение апоневроза передней брюшной стенки и ослабление тонуса прямых мышц, нарушается равновесие между косыми и прямыми мышцами живота. При этом растянутые и

ослабленные прямые мышцы смещаются в латеральные стороны от средней линии - формируется диастаз прямых мышц. Высокое ВБД оказывает избыточную нагрузку на шовный материал, который локально сдавливает апоневроз, приводя к его ишемии, разрыхлению, потере прочности. Шовный материал приобретает режущие свойства, способствуя формированию зоны некроза с последующим прорезыванием и расхождением краев ран. Сформированный дефект апоневроза становится грыжевыми воротами послеоперационной грыжи [42,138].

Важное значение в патогенезе ПОВГ имеет и степень физической нагрузки в раннем послеоперационном периоде [76,181].

Goodenough С.Ј. 2015 на основании исследования 625 пациентов выявил 4 предиктора образования грыж с присвоением каждому баллов: лапаротомия (4 балла) или лапароскопия с ручным ушиванием послеоперационных ран (3 балла), ХОБЛ (1 балл) и ИМТ (1 балл)  $\geq 25$  кг/м<sup>2</sup>. Путем суммирования баллов выделены три степени риска ПОВГ: 1 ст – 0-3 балла; 2 ст. 4-5 баллов; 3 ст. – 6 баллов. При этом возраст, пол, гипопроотеинемия, иммуносупрессия, предыдущая операция, шовный материал и техника ушивания достоверно не влияли на риск ПОВГ [245].

### **1.3. Влияние лапаротомного доступа на риск развития ПОВГ**

Разрез по белой линии живота часто используется в хирургии, обеспечивая относительно быстрый и широкий доступ к брюшной полости, реализующийся с минимальным повреждением мышц, нервов и сосудов, поскольку эти структуры не пересекают среднюю линию [151,199,229,255,307]. Принято различать верхнюю, срединную (центральную), нижнюю и тотальную лапаротомии [176,433].

Особенно срединная лапаротомия актуальна в экстренных случаях. Такой разрез обеспечивает широкий доступ к верхней части брюшной полости, что имеет значение при неясном диагнозе или повреждении нескольких органов [433]. В 2013 году в Великобритании было проведено около 30000–50000 экстренных лапаротомий по средней линии [240].

Недостатками срединной лапаротомии является то, что пересекается общее сухожилие всех шести плоских мышц живота, а после операции линия швов испытывает сильное натяжение, вызванного механическими силами, действующими на него. Эти силы являются результатом действия внутрибрюшного давления и силы мышечного комплекса, состоящего из боковых мышц брюшного пресса, фасции которых сходятся на белой линии, стремясь разъединить края хирургического разреза, что может приводить к эвентрации и ПОВГ [268,317,354]. Этому подтверждение известное выражение Le Torre (1897) «...мы наблюдаем столько послеоперационных грыж, сколько выполнено лапаротомий» [51].

Увеличивает риск ПОВГ и длина разреза [18].

Размер лапаротомного разреза как правило выбирается субъективно с учетом клинической ситуации. Д.Г. Амарантовым и др. (2014) выявлена взаимосвязь длины лапаротомного разреза и типа телосложения пациента. Длина лапаротомии у представителей долихоморфного типа телосложения должна равняться 54% расстояния между верхними передними осями подвздошных костей; у лиц мезоморфного типа телосложения – 37% этого расстояния, при брахиморфном типе телосложения – 33% расстояния между верхними передними осями подвздошных костей [82].

У больных острой тонкокишечной непроходимостью можно добиться уменьшения операционной травмы, выполняя лапаротомию, длина которой составляет 46% расстояния между передними верхними осями подвздошных костей в случае мезоморфного типа телосложения, 64% – долихоморфного и 41,5% – брахиморфного [5].

Существует ряд противоположных мнений о нецелесообразности выполнения срединной лапаротомии.

После срединной лапаротомии грыжи образуются чаще, чем при поперечной [280].

В проведенных исследованиях Гульмана М.И. и Купера Л.В. ПОВГ в 81,4 % возникали после срединных лапаротомий. Причем, у 96 пациентов грыжи

располагались вокруг пупка и выше. В 22 случаях (18,6 %) ПОВГ возникали ниже пупка [83].

Вопрос выбора рационального доступа к брюшной полости важен, так как применяемые разрезы приводят к непосредственному пересечению нервов, сосудов, травмируя мышцы, что способствует нагноению, расхождению краев раны, атрофии брюшной мускулатуры, появлению грыжевых выпячиваний, стойких невритов и боли [216].

По мнению Fritsch (1891-1892), чтобы получить прочный рубец необходимо в разрез захватить мышцу. По мнению Орлова В.Н. (1900) на растяжение послеоперационного рубца и образование грыжи влияет оперативный доступ. Белая линия живота является наиболее распространенным методом выполнения разреза, но после срединной лапаротомии не происходит образования плотного сращения и, поэтому, по мнению Flatau (1894), здесь и образуются грыжи [84].

Согласно мнению Валяшко Г.А. пересечение прямой мышцы в поперечном направлении усилит силу ее сокращения за счет образования дополнительной сухожильной перемычки, при этом рассечение белой линии срединным разрезом приведет к ослаблению влагалищ прямых мышц [22].

Поперечные разрезы в абдоминальной хирургии основаны на анатомических и физиологических принципах. Их применение связано с меньшим количеством осложнений (боль, эвентрация, легочные осложнения), а частота ПОВГ после разреза ниже по сравнению со срединной лапаротомией. Разрез по средней линии является предпочтительным в условиях ургентной хирургии [275].

Таким образом, отсутствие пересечения кровеносных сосудов, нервов и мышечных волокон делают срединный разрез оптимальным в определенных ситуациях, но бедность кровоснабжения приводит к худшему заживлению послеоперационной раны, возникновению эвентраций и грыж [434]. С целью профилактики ПОВГ предлагается выполнять лапаротомию через пупок. Считается, что апоневроз рассеченный и ушитый через пупочное кольцо, с точки зрения биомеханики, является наиболее прочным, по сравнению с апоневрозом рассеченным и ушитым по традиционной методике. Значения максимального

напряжения при растяжении в группе с рассечением пупочного кольца превосходят соответствующие значения группы с обходом пупочного кольца на 40,2%, максимальной деформации - на 30,2% , модуля Юнга на 14,9% [25].

Повышают риск ПОВГ и повторные оперативные вмешательства в одной и той же анатомической области из-за значительного нарушения анатомического взаимоотношения тканей [225,349]. В проведенном исследовании установлено, что ПОВГ возникает в 2 раза чаще при выполнении повторной операции, чем у пациентов, впервые перенесших срединную лапаротомию [34].

Сшивание разнородных тканей также ведет к снижению прочности формирующегося послеоперационного рубца [56,183].

На риск ПОВГ по литературным данным влияет характер операции. Так в проспективном исследовании, включающем 140 пациентов после трансплантации печени, В. de Goede и соавт. отметили, что у 43% из них через 36 месяцев наблюдения была диагностирована грыжа [291].

В Польше в 2014 г. было проведено мультицентровое комплексное обследование больных, оперированных по поводу дивертикулеза толстой кишки, которых наблюдали в течение 5,5 лет. При этом частота развития послеоперационных грыж была значительно выше после открытых операций (30%), в то время как после лапароскопических вмешательств этот показатель составил 9% [203].

#### **1.4. Фактор натяжения при ушивании лапаротомной раны, методы его измерения и коррекции**

На риск несостоятельности послеоперационной раны влияет и чрезмерное натяжение её краев во время ушивания, которое будет ещё больше с прекращением расслабления мышц после наркоза и приведет к появлению дефектов стежков, а впоследствии эвентрации или грыже. Основываясь на биомеханических принципах натяжения брюшной стенки, наиболее важным подходом к минимизации травмы ткани является распределение натяжения по всей длине шва, что достигается использованием правильной техники ушивания,

игл соответствующего размера, а также высокоэластичного шовного материала [227,305].

С натяжением апоневроза связывают такие осложнения, как синдром хронической боли, абдоминальный компартмент-синдром, возникновение рецидивов грыж [210].

Повышение внутрибрюшного давления в послеоперационном периоде, связанное с метеоризмом при травмировании кишечных петель в момент операции, кашлем, рвотой, ранним вставанием (ранее второго дня), отсутствием занятий лечебной физкультурой в течении всего послеоперационного периода, ранней физической нагрузкой на неокрепший рубец также чреваты возникновением послеоперационных грыж [160].

Важно отметить, что в физиологических условиях апоневроз передней брюшной стенки испытывают значительное механическое воздействие, создаваемое мышцами и давлением органов брюшной полости, которое частично компенсируется его кратковременностью и динамическим перераспределением. В случае отсутствия определенного напряжения возникает атрофия и истончение мышц, развиваются контрактуры, нарушается деятельность брюшного пресса [29].

Тем не менее, в тканях, испытывающих избыточное натяжение, развивается продуктивное воспаление, вызывая ишемию, отек и некроз, что удлиняет, в том числе, сроки образования фиброзной ткани вокруг волокон протеза и негативно сказывается на результатах оперативного лечения [119,244].

Гистологические исследования после пластик местными тканями показали, что грыжевые ворота были представлены грубой соединительной тканью с участками липоматоза, явлениями отека и воспаления в зоне расположения лигатур [169].

Натяжение безусловно влияет и на хирургический шов, который должен удерживать края раны, компенсируя силы воздействующие на неё, пока процесс ее заживления не обеспечит достаточную прочность поврежденной ткани. Хотя исходной прочности рана не достигает [382,410].



Измерения силы натяжения на белую линию живота указывают на более высокую прочность в продольном направлении, чем в поперечном. Силы, действующие на ушитую белую линию, стремятся раздвинуть края разреза. Это связано как с воздействием внутрибрюшного давления, так и с цилиндрической формой брюшной полости. Немаловажен факт, с какой силой завязываются хирургические узлы после наложения швов. Практически невозможно контролировать этот фактор, поэтому, как правило, правильно выполненный шов обычно связан с «клиническим опытом» хирурга [244,431].

Слишком сильное, как в равной степени и слабое завязывание хирургического узла указывает на неправильную технику, влекущую за собой риск несостоятельности раны [388].

Предполагается, что между этими двумя крайними значениями предел прочности при растяжении постоянен, и различия не имеют большого значения, хотя измерения натяжения при завязывании 5 швов, выполненных одним хирургом, демонстрируют значительные различия между ними. В экспериментальном исследовании на кроликах авторы пытались наложить одинаковые швы с одинаковой частотой и натяжением, получив значительные отклонения от 0,7 до 5,9 Н. Причем первоначальное натяжение уменьшается почти вдвое примерно через 1 час. Пришли к заключению, что существует много других факторов, предположительно влияющих на стабильность тканей, таких как эластин, состав различных коллагенов [244].

Для достижения оптимального соотношения коллаген I / III необходим шовный метод с равным распределением сил на фасции. Слишком большое растягивающее усилие на шов приводит к образованию более грубой рубцовой ткани. Удерживающая сила шва во многом зависит от коллагена, который откладывается в шве, и этот процесс будет проходить лучше при наложении швов на апоневроз без мышечной или жировой ткани [213].

В экспериментальном исследовании Höer et al. отметили, что закрытие без натяжения способствует лучшему отложению коллагена в зоне швов [305].

Рядом авторов высказывается мнение, что шов должен надежно удерживать ткани в состоянии сближения, но сила сжатия между ними должна быть минимальной, чтобы избежать ишемии её краев, влияющей на заживление. То есть, силы, прилагаемые нитями шовного материала, должны быть немного выше, чем сила натяжения на апоневротическом крае. С другой стороны, усилия, прилагаемые нитями шовного материала, должны быть ограничены, чтобы предотвратить разрушение шовного материала и разрыв ткани. Обычно силы натяжения вдоль апоневротического края не измеряются при закрытии лапаротомии. Однако известно, что они могут сильно различаться в зависимости от пациента, площади разреза и нервно-мышечной релаксации [299,410].

Как правило, степень натяжения лапаротомной раны определяются только на основании опыта хирурга и клинической картины, что сподвигнуло к разработке интраоперационной методики измерения натяжения краев раны.

Интраоперационный метод тензиометрии впервые описанный Klein et al., показал, что значение 1,5 КПа является оптимальным при ушивании лапаротомной раны [386].

Согласно другим исследованиям максимальные поперечные силы натяжения на разных участках лапаротомной раны находились в диапазоне 2–15 Н [299,333,416].

По данным Е.Н. Любых усилия, прилагаемые для сведения краев лапаротомной раны в эпигастрии составили в среднем  $7,5 \pm 1,3$  Н, а критическая нагрузка на швы, наложенные на передний и задний листки влагалища прямых мышц живота составила  $36,1 \pm 9,1$  и  $10,2 \pm 1,4$  соответственно [94]

Есть некоторые кадаверные исследования сил натяжения при закрытии лапаротомной раны. При этом использовался стандартный пружинный динамометр, чтобы приложить силу тяги к одному из краев раны [415].

Noreman T. и соавт. разработали набор из двух датчиков для измерения сил в шовном материале: силы стежка и силы натяжения конца нити [267].

Для тензометрии J. Rosa предложил инструмент с двумя шарнирными ножками, которые могут сближать или отодвигать их концы. На каждом конце

есть набор из двух маленьких зубцов, чтобы удерживать участок апоневротического края ткани, который был ранее надрезан. Прибор измеряет силу, приложенную к обеим сторонам области разреза, чтобы поддерживать определенное расстояние между краями. Храповой механизм, соединяющий две ножки, предназначен для блокировки их в разных угловых положениях, соответствующих разным расстояниям между краями. Механизм включает в себя тензодатчик, сигнал которого считывается электронным устройством, которое после выполнения соответствующих операций, в зависимости от геометрии механизма, вычисляет значение сил разделения на зубцах [410].

Известен способ оценки натяжения в апоневротическом слое лапаротомной раны с помощью устройства (патент на изобретение № 2644716 от 13.02.18), заключающийся в том, что на края апоневротической раны накладывают пластины определенного размера с шипами и сводят пластины друг по направлению к другу с помощью устройства, имеющего бранши. Бранши соединены по типу пинцета с одного края и имеют заостренные концы с другого края. В центре одной из бранш выполнено отверстие овальной формы размером 3 мм на 7 мм. К центру другой бранши жестко прикреплен одним концом рычаг. Рычаг проходит через отверстие. Второй конец рычага загнут в форме крюка. Крюк соединяют с динамометром. Тракцию осуществляют за пластины, закрепленные при помощи шипов в краях лапаротомной раны. Происходит равномерное сведение краев апоневроза по всей длине раны. Измеренный динамометром показатель величины приложенного усилия соответствует напряжению в апоневротической ране в целом. При исследовании натяжения краев лапаротомной раны указанным устройством отмечены разные его значения, с наибольшими в эпигастральной части [29].

Существует способ измерения механических свойств биологических тканей (патент РФ на изобретение № 2151540, от 27.06.2000), заключающийся в применении устройства, состоящего из корпуса, хирургического зажима, профилированной крышки, водила, оси, тарированной пружины, потенциометра, полукольца, тросика, профилированной опоры, консоли с пазом, стопора,

источника тока с автономным питанием, полумоста и электронного вольтметра. При сведении рабочих частей бранш на дисплее отображается приложенное на них усилие краёв раны [96].

Коллективом авторов было разработано устройство для измерения степени натяжения тканей и размера грыжевых ворот (патент РФ на изобретение № 2283027, от 10.09.2006), которое содержит две шарнирно соединенные бранши, прямые фиксирующие иглы и измерительное пружинное устройство для определения степени натяжения тканей. Бранши выполнены прямыми, параллельными друг к другу, с изогнутыми рабочими концами под углом  $45^\circ$  к основной оси. Фиксирующие иглы расположены попарно на рабочих концах. К одной из бранш прикреплены измерительная линейка для определения размера грыжевых ворот, рычаг, закрепленный в месте шарнирного соединения бранш, и измерительное пружинное устройство для определения степени натяжения тканей, закрепленное на верхней части бранши и ручке рычага через штангу. На второй бранше расположена стрелка с возможностью передвижения над измерительной линейкой. Технический результат достигается одновременным измерением натяжения тканей и размеров грыжевых ворот, снижением травматизма, сокращением времени операции [100].

Каниковским О.Е. и соавт. установлена зависимость натяжения и величины ВБД. Отмечено, что при высоком ВБД в 78,9% случаев выявлено чрезмерное натяжение краев апоневроза. Проводили измерение силы натяжения при сближении краев грыжевых ворот с использованием динамометра растяжения ДПУ-0,02-2, определение внутрибрюшного давления через полость мочевого пузыря с использованием прибора для измерения давления в полых органах. В других исследованиях показана зависимость величины ВБД и сатурации кислорода крови [109,180].

Измайловым С.Г. и соавт. предложен способ, основанный на том, что при сближении спиц, проведенных внутривожно, степень напряжения ткани контролируется по снижению температуры поверхности кожи. Достижение

предельной величины растяжения ткани определяют по снижению ее температуры более чем на  $0,5^{\circ}\text{C}$  [8].

Для исследования прочности тканей, ушитых различными способами был разработан AbdoMAN - первый человеческий симулятор, который позволяет проводить динамические испытания в физиологических условиях. Он сочетает в себе как внутрибрюшное давление, так и мышечную активность живота. Симулятор дает возможность исследовать различные способы пластики тканей брюшной стенки и найти оптимальный способ закрытия лапаротомии с биомеханической точки зрения [417].

Таким образом, при ушивании лапаротомной раны важным принципом является выполнение пластики без натяжения тканей с учётом равномерной нагрузки на шов. В противном случае нарушается микроциркуляция и трофика в тканях, что приводит к возникновению ПОВГ и эвентраций [81,295,343,352, 416,430].

Формирование зоны некроза вокруг лигатуры способствует прорезыванию шва [12,13,30]. При пластике срединных послеоперационных вентральных грыж максимальные усилия в швах достигают 70-80 Н, а прорезывание наступает уже при усилении 35 Н [77].

В экспериментальных и клинических исследованиях, проведенных Гараевым В.Н., установлено, что длительное механическое растяжение ретрактором повышает риск раневых осложнений вследствие микроциркуляторных изменений, что послужило причиной к разработке компенсирующего устройства для аппаратной коррекции хирургического доступа, позволяющего достигнуть минимального повреждающего воздействия лопаток ранорасширителя на ткани путем динамичного интраоперационного контроля силы ретракции, что обеспечивает равномерное натяжение тканей без нарушения локального кровотока и уменьшает местную воспалительную реакцию [35].

Излишнее натяжение раны приводит не только к ишемизации её краёв, но и увеличивает величину внутрибрюшного давления. Рядом авторов (А.А. Адамян,

Ороховский В.И., Tons С., Bloomfield G.) аппаратная коррекция краев релапаротомной раны осуществлялась под контролем внутрибрюшного давления, которое контролировалось по изменению давления в дыхательных путях в конце вдоха, величина которого определялась в см. вод.ст. при помощи датчика аппарата для искусственной вентиляции легких (РО-6-03) [36].

Существует ряд способов, основанных на применении послабляющих разрезов. Аксеновым А.К. предложен дугообразный послабляющий разрез передней стенки апоневротического влагалища прямой мышцы живота в области середины ее ширины [95]. Калантаровым Т.К. производился вертикальный послабляющий разрез в области латерального края передней стенки апоневротического влагалища прямой мышцы живота [107]. Загировым У.З. и соавт. применялись вертикальные разрезы длиной 3—4 см, расположенные в шахматном порядке на передней (с одной стороны) и задней (с другой стороны) стенке влагалища прямой мышцы живота [55].

Черных А.В. и соавт. предложен волнообразный послабляющий разрез передней стенки апоневротического влагалища прямой мышцы живота, способный на 53% уменьшить натяжение нитей узлового шва [68,177].

Zielinski M.D и соавт. для уменьшения натяжения краев лапаротомной раны в случае её закрытия после тактики openabdomen вводил в боковые мышцы живота ботулотоксин в дозировке 300 единиц на 150 мл физиологического раствора, считая такой способ альтернативой сепарационным методам, что служит профилактикой ПОВГ [230].

### **1.5. Роль шовного материала в этиологии ПОВГ**

Выбор шовного материала имеет большое значение в профилактике раневых осложнений и как следствие ПОВГ [158,201].

Несмотря на многочисленные рандомизированные исследования нет единого мнения в выборе между рассасывающимися и нерассасывающимися швами для закрытия средней линии [239].

Ряд исследований не выявляют различий между рассасывающимся и нерассасывающимся материалом в отношении частоты развития ПОВГ [313,316,317,413]. Другие исследования сообщают о противоречивых результатах: Weiland et al. проанализировали 3607 лапаротомий, включая разрезы не по средней линии, Rucinski et al. (5851 наблюдений) и Hodgson et al. (5028 лапаротомий) обнаружили, что лапарорафия нерассасывающимися швами лучше снижают частоту ПОВГ. Вместе с тем Salid et al. (4261 наблюдений), Van Riet et al. (2669 наблюдений) и Diener et al. (3219 наблюдений) не обнаружили различий в частоте ПОВГ с типом шовного материала [196,232,282,339].

В исследованиях David C. Bosanquet подтвердилось, что шовный материал не влияет на показатели ПОВГ, независимо от того, анализируется ли он отдельно или в сочетании с другими значимыми факторами. Однако для нерассасывающихся швов была незначительная тенденция к увеличению частоты ПОВГ [413]. Поскольку ни один из материалов не уменьшает образование ПОВГ, хирурги могут предпочесть медленно рассасывающиеся швы [258] для уменьшения послеоперационной боли [228] и образования лигатурного свища [339].

Напротив, в метаанализе 2018г. не было выявлено существенных различий между нерассасывающимися и быстро рассасывающимися швами в отношении частоты послеоперационных грыж [340].

В исследовании Hodgson N.C. отмечено, что частота несостоятельности послеоперационной раны при использовании шовного материала PDS была выше, чем в случаях применения нерассасывающейся нити, что также нашло отражение в исследовании Zucker B.E. [282,411]. При этом нерассасывающиеся шовные материалы чаще приводят к стойкому болевому синдрому в области послеоперационной раны [282,321]. Однако Rahbari et al. показали, что использование медленно рассасывающегося шовного материала, такого как PDS II наиболее оптимально (применялся в 55% лапарорафий). Альтернативой является умеренно рассасывающийся шовный материал, например викрил (применялся в 39%), соответственно нерассасывающийся шовный материал

необходимо применять как можно реже (использовался только у 5% пациентов). В этом исследовании редкое использование пролена было в значительной степени связано с постоянной раневой болью по сравнению с викрилом. Подобные данные приводят и другие исследователи [239,253,372].

В других исследованиях было обнаружено, что нерассасывающиеся швы в значительной степени связаны с повышенной частотой постоянных болей в ране ( $p=0,012$ ) и дефектами шва ( $p=0,023$ ) по сравнению с медленно рассасывающимися швами. Не было значимой связи между нерассасывающимися швами и медленно рассасывающимися швами в отношении частоты раневых дефектов ( $p=0,031$ ) и послеоперационной грыжи ( $p=0,024$ ). Использование монофиламентных нитей было связано с низкой частотой инфекций в месте хирургического вмешательства по сравнению с полифиламентными нитями, что связано с тем, что в последних бактерии могут избежать фагоцитоза [199,321].

При использовании такого полифиламентного шовного материала как капрон, отмечается более выраженное гнойное воспаление, медленное формирование слабо васкуляризированной грануляционной ткани, формирование выраженной гигантоклеточной реакции вокруг шовной нити, аллергический компонент воспаления, сохранность нейтрофильной реакции в поздние наблюдения. Напротив, при использовании непрерывного шва нитями PDS Plus отмечается преобладание процессов альтерации в виде некроза, который быстро ограничивался лейкоцитарным клеточным валом, а затем хорошо васкуляризированной грануляционной тканью. При этом отсутствует аллергический компонент воспаления и нейтрофильная реакция вокруг шва в поздние сроки наблюдения [153,154].

В рандомизированном исследовании Sunil V. в 2017г, объединяющем 55 исследований (19174 пациентов) отмечено, что использование монофиламентных швов уменьшало вероятность возникновения грыжи, при этом разницы во влиянии на риск развития грыжи между биodeградируемым и нерассасывающимся шовным материалом не было. Тем не менее, рассасывающийся шов достоверно снижал частоту раневых осложнений, в



отличие от неабсорбируемого. Этот факт подтвержден в исследовании Patel S.V. [231,429].

В развитии ПОВГ имеет значение хроническая недостаточность линий лапаротомного шва, продемонстрированная Pollock и коллегами, а позднее подтверждена Burger и сотрудниками [300,366]. Раннее отделение металлических зажимов, размещенных по обе стороны от шва апоневроза, можно увидеть рентгенологически в течение первого месяца после операции у пациентов, у которых впоследствии разовьется послеоперационная грыжа [250]. Указанная хроническая недостаточность связана с постепенным истончением рубца, возникающим из-за постоянного напряжения на швах [305].

Немаловажна толщина используемой нити. С одной стороны, применение тонких нитей снижает травматичность при ушивании тканей, а с другой, острый передний край концентрирует силы на границе шовного материала и ткани и со временем разрезает её. Чем больше сила при закрытии лапаротомии, тем больше вероятность повреждения ткани [270, 343].

По данным исследования Кучумова А.Г. наиболее травматичной является нить Monocryl, а менее травматичной – нить Safil [14].

Интересно исследование, основанное на изучении влияния шовного материала PУе (Assuplus® 3/0) (Assut Europe, Италия) (неабсорбируемая эластичная полиуретановая мононить) на экспрессию коллагена I. В сравнении с полипропиленовой мононитью и мононитью из рассасывающегося шовного материала. Шовный материал PУе показал большую экспрессию коллагена I в краткосрочной перспективе (21 день), что может быть связано с его упругими свойствами, приводящими к меньшему напряжению, создаваемому вдоль линии шва. Через 6 месяцев экспрессия коллагена I типа оставалась высокой в PУе по сравнению со всеми другими группами. Помимо этого кривая растяжения-деформации полоски ткани, содержащей этот материал, существенно не отличалась от неповрежденной белой линии уже через 3 недели после операции [354]. По мнению авторов, этот факт очень важен, поскольку в соответствии с выводами других исследователей, именно в течение первого месяца после

закрытия лапаротомии на линии шва могут образоваться небольшие дефекты, которые позднее могут привести к ПОВГ [250,270].

В клиническом проспективном исследовании [261], в котором использовалась эластичная шовная нить, изготовленная из полимера, отличного от PУе, после одного года наблюдения наблюдалась меньшая частота послеоперационной грыжи. В экспериментальном исследовании прочности швов сухожилий эластичные шовные нити также показали лучшие механические характеристики [234].

Помимо указанных выше характеристик шовного материала, частоту ПОВГ снижает его антибактериальное покрытие [254,375,428].

По мнению отечественных авторов, современные шовные материалы с антимикробными свойствами и заданными сроками рассасывания могут широко использоваться для закрытия лапаротомной раны в экстренной хирургии. [80,153,154].

Чаще всего используется триклозан - антисептик, вероятность возникновения устойчивости микрофлоры к которому очень низка. Препарат предотвращает развитие инфекции в ране в течение первых 10 дней после операции, когда развивается 90% всех раневых инфекций. Так как антисептик в нити используется местно, решается проблема распределения лекарственного средства. Также снижается риск развития инфекции после выписки пациента из стационара [80].

## **1.6. Место послеоперационных ранних осложнений в генезе формирования ПОВГ**

Проблема ранних послеоперационных осложнений в генезе формирования ПОВГ весьма актуальна. Нагноения часто приводят к формированию эвентраций, вентральных грыж [122,221,253,319].

L. Zhang в своем двуцентровом ретроспективном когортном анализе приводит более высокий показатель частоты послеоперационных грыж после хирургических вмешательств, связанных с инфекционным процессом в брюшной

полости и забрюшинном пространстве (9,90%), чем при неинфекционных процессах (3,91%) [439].

Частота послеоперационных гнойно-воспалительных осложнений со стороны лапаротомных ран колеблется от 2,7 до 37,8% [65,80].

Так в исследовании DawareA. послеоперационная инфекция в месте хирургического вмешательства в 56,25% привела к ПОВГ [241].

В другом исследовании из 212 пациентов в послеоперационном периоде гнойно-воспалительные осложнения со стороны раны отмечены у 34 (16,1%) человек, при этом в 2 случаях нагноение раны привело к полной эвентрации. Раневые осложнения чаще возникали у лиц пожилого и старческого возраста - 24 (70,5%) человека. При наблюдении за этими больными в сроки от 4 месяцев до 2 лет ПОВГ сформировались у 23 (67,6%) пациентов [188].

В ходе проведенных исследований 2339 больных, гнойно – воспалительные осложнения различной локализации наблюдались у 162 (6,9%) больных. Наиболее частыми осложнениями гнойно – воспалительного характера являлись осложнения со стороны раны (нагноения, инфильтраты, серомы и эвентрации) – 57 (35,2 %) [66].

Фактором риска для образования грыж является и возникновение гематом в ране [79].

Нагноение послеоперационной раны и ее заживление вторичным натяжением, эвентрации внутренних органов завершаются образованием грыжи по данным литературы в 10-50 % случаев [117]. Установлена прямая зависимость между длительностью нагноения и частотой возникновения грыжи. В гнойной ране формируется рыхлый рубец, который под воздействием небольшого напряжения растягивается, и внутренние органы выпячиваются наружу. Одним из мест формирования послеоперационной грыжи является область дренажа [27].

К неблагоприятным факторам, нарушающим нормальное течение репаративных процессов, относят эндогенную интоксикации, приводящую к повышению пороговых значений провоспалительных цитокинов, с активацией

процессов перекисного окисления липидов и белков, накоплением микробных токсинов [17,18].

В экспериментальных и клинических исследованиях, проведенных Гараевым В.Н. установлено, что одной из основных причин местных гнойно-воспалительных осложнений со стороны операционных ран передней брюшной стенки является образование вторичных прямых очагов некроза в области швов и непрямых сосудистых некрозов на отдаленных участках, находящихся на линии натяжения нити, что приводит к распространению общей площади вторичного некроза, снижая местную реактивность тканей. Роль в развитии послеоперационных раневых осложнений играют избыточное сдавление мягких тканей в результате длительного механического растяжения ретрактором, что послужило причиной разработки компенсирующего устройство для аппаратной коррекции хирургического доступа [35].

Другими грозными послеоперационными осложнениями являются перитонит и внутрибрюшные абсцессы, которые по библиографическим данным резко снижают процессы репарации тканей, что ведет к раневым осложнениям, причем риск их появления возрастает при гиповолемии, обменных нарушениях, в связи с чем в структуру парентерально - энтеральной коррекции белково-энергетического гомеостаза целесообразно вводить репаративные и иммуностимуляторы [65].

### **Прогнозирование послеоперационных осложнений**

Прогнозирование послеоперационных осложнений весьма актуально. Наиболее распространенной и простой в использовании является шкала Американского общества анестезиологов (ASA). Она позволяет достоверно прогнозировать риски развития послеоперационных осложнений, доступна для широкого использования в клинической практике [219,389].

В 2012 г. А.Е. Kanters с соавт. предложили модификацию классификации К. Breuing с соавт. Пациентов с указанием на эпизоды раневых осложнений в анамнезе относят ко II классу, а с наличием функционирующей колостомы — к

IV классу. Для пациентов I класса риск развития инфекционных осложнений оценен в 14%, II класса — в 27%, а III класс разделен на три подгруппы в соответствии со степенью инфицирования раны: А — условно-инфицированная рана (риск раневых осложнений — 6–9%), В — инфицированная (13–20% случаев), С — загрязненная (40% случаев) [346].

Для оценки послеоперационных осложнений была предложена классификация Clavien–Dindo, которая оценивает их тяжесть исходя из требуемого объема лечения [247]. В исследовании D. Kokotovic с соавт. [237] выявлена корреляция между тяжестью осложнений (Clavien–Dindo) и частотой повторных госпитализаций в течение 30 дней.

Существует метод объективной оценки перфузии тканей при помощи интраоперационной флюоресцентной ангиографии, что позволило в эксперименте достоверно выявить участки тканей с пониженной перфузией крови и спрогнозировать некроз кожно-жирового лоскута. Дана оценка чувствительности данного метода (около 100%) и специфичности (90,9%) при прогнозировании послеоперационных осложнений у пациентов ПОВГ [309].

К.М. Patel с соавт. впервые продемонстрировали эффективность этого метода у пациентов после реконструкции передней брюшной стенки [429].

Для профилактики послеоперационного пареза кишечника показаны бережные отношения к органам брюшной полости при разделении спаек во время операции, адекватные обезболивания в послеоперационном периоде, стимуляция кишечника и раннее энтеральное питание, своевременная коррекция возникших водно-электролитных и белковых нарушений [117].

### **Профилактика раневых осложнений**

Универсальным методом профилактики раневых осложнений, применяемым на всех этапах лечения, является антибиотикопрофилактика.

Её недостатками в ургентной хирургии грыж являются: низкая эффективность в условиях полиантибиотикорезистентности нозокомиальной микрофлоры, возможность формирования антибиотикорезистентности микробов

в ране вследствие кратковременного воздействия антибиотика, необходимость системного воздействия антибиотика [130].

Каминским И.В. и соавт. предложен комплекс мероприятий по профилактике раневых осложнений, включающих совокупность хирургических, биологических и физиологических методов: адекватная предоперационная подготовка, включающая антиагрегантную, антиоксидантную, антибактериальную терапию, лечебная гимнастика, массаж грудной клетки, ингаляции с бронхолитиками, внутритканевой электрофорез, прецизионность оперативной техники, а при высоком риске нагноения устанавливали системы для проточного орошения раневой полости с постоянным бактериологическим контролем. Особое значение придавалось профилактике послеоперационной динамической кишечной непроходимости – применялись паранефральные новокаиновые блокады, эпидуральная анестезия, электро- и медикаментозная стимуляция перистальтики [66].

В качестве интраоперационной профилактики применяется облучение операционной раны низкоинтенсивным лазерным излучением, а физиотерапевтические процедуры используются как методы послеоперационной профилактики раневых осложнений. Известно, что УВЧ способствует предупреждению развития воспалительного инфильтрата, уменьшению острых проявлений и боли [185].

В литературе имеются данные об использовании озона для профилактики раневых гнойно-воспалительных послеоперационных осложнений, в частности предложен способ интраоперационной обработки озоном лапаротомных ран у больных высокого риска развития гнойных осложнений [219].

В качестве имплантационной профилактики гнойно-воспалительных раневых осложнений разработан антибактериальный шовный материал «Абактолат», применение которого позволило уменьшить число раневых осложнений с 20,5% до 2,6% [70].

### **Хирургические методы профилактики раневых осложнений**

Существует способ, позволяющий уменьшить вероятность нагноения, заключающийся в иссечении предбрюшинной жировой клетчатки и подкожно-жировой клетчатки вдоль края раны до 2 см, после чего ушивается апоневроз поперечными восьмиобразными отдельными швами, на которые укладывается двухпросветный сшитый встык рассасывающейся нитью дренаж [113].

Лецишиным Я. М. и соавт. предлагается способ, позволяющий лечить пациентов с высоким риском развития гнойных осложнений со стороны послеоперационных ран, и заключается во введении комплекса цитокинов, инкубированных из крови пациента с интерлейкином-2, в область краев послеоперационной раны через полихлорвиниловые трубки, установленные симметрично на расстоянии 1,5 см от краев раны в глубокий слой подкожной клетчатки из расчета 5 мл раствора на каждые 2 см длины раны, в 1-е и 3-и сутки послеоперационного периода [106].

Другой способ профилактики раневых осложнений предлагается Бурдинам М.В. и соавт., заключающийся в том, что на фоне введения антибиотиков и дренирования раны проводят иммунотерапию. Сначала производят забор 200 мл крови у пациента с последующим разделением ее центрифугированием на плазму, лейкоцитарную и эритроцитарную массы. Эритроцитарную массу и плазму возвращают пациенту, а в лейкоцитарную массу добавляют 200 мл 0,9% физиологического раствора и повторяют центрифугирование, удаляя надосадочный слой. Лейкоцитарную массу культивируют с 500000 МЕ рекомбинантного интер-лейкина-2 и 200 мл 0,9% физиологического раствора в течение 60 минут при температуре 37°C., снова центрифугируя с выделением надосадочной жидкости, содержащей комплекс аутологических цитокинов. Полученную жидкость вводят путем инъекций в подкожно-жировую клетчатку в зоне диссекции тканей [108].

## **1.7. Методы профилактики ПОВГ**

Из высказывания Н.И. Пирогова: «Будущее принадлежит медицине предохранительной» можно сделать вывод о том, что смысл современной медицины заключается не только в помощи на момент обращения пациента, но и в прогнозировании риска возникновения осложнений и их предотвращении. Общеизвестна проводимая профилактика ряда заболеваний терапевтического профиля, профилактика ранних послеоперационных осложнений: пролежней, гипостатической пневмонии, флеботромбозов и тромбоэмболии, нагноения раны и так далее. Несостоятельность послеоперационной раны такое же осложнение, несущее за собой медицинскую, социальную, экономическую проблему, и требует проведения профилактических мероприятий.

### **1.7.1. Нехирургические методы профилактики ПОВГ**

Базовым и наиболее изученным является профилактика и лечение осложнений раннего послеоперационного периода. Во время операций необходимо строго соблюдать правила асептики и антисептики, проводить тщательный гемостаз, исключать необоснованное дренирование и тампонирование брюшной полости через рану [400]. Важно рационально выбирать операционный доступ, исключая пересечение нервных стволов, тщательно послойно ушивать рану современным биосовместимым шовным материалом. В раннем послеоперационном периоде необходимо предупреждать интраабдоминальную гипертензию, создающую повышенную нагрузку на швы брюшной стенки на фоне рвоты, кашля, задержки мочеиспускания, вздутия живота. Существует необходимость дозированной компрессии раны с помощью эластического, пропускающего воздух бандажа [322]. По данным AliJ. ношение эластичного бандажа улучшает функцию дыхания в послеоперационном периоде, а по результатам исследования BouvierA. - ношение бандажа достоверно способствует более ранней активизации после лапаротомии [198,207].



Второе направление заключается в стимуляции репаративных процессов в ране, в связи с чем, своевременное устранение гипопротеинемии, анемии, авитаминоза, кандидамикоза весьма актуально. Рационально должны применяться глюкокортикоиды, сульфаниламиды и антибиотики, так как указанные группы препаратов могут вызывать депрессию репаративных процессов. Предлагается введение фибриногена, криопреципитата, клеток костного мозга в глубокие слои раны в репаративную фазу раневого процесса, что способствует ранней индукции фибропластической активности и формированию прочного соединительнотканного рубца [58].

### **1.7.2. Выбор техники ушивания лапаротомной раны, способствующей предупреждению ПОВГ**

Третьим направлением профилактики ПОВГ является выбор техники ушивания лапаротомной раны. Состоятельность послеоперационной раны в течение первой недели после операции находится в прямой зависимости от механических характеристик наложенных швов.

Процесс заживления апоневроза длится 4—6 мес., а иногда до 1 года, в связи с чем, биологические процессы, происходящие в этот период, еще не в состоянии обеспечить прочность лапаротомной раны, как правило, не превышающей 80-90% одноименной здоровой ткани. При этом зрелая рубцовая ткань формируется примерно к 70-м суткам после операции, вследствие чего надежность шва апоневроза целиком зависит от механических свойств сшитого апоневроза [345,436].

Часто на выбор методики лапарорафии после срединной лапаротомии большое влияние оказывают хирургической школы и субъективное мнение хирурга [57,259].

Оптимальная стратегия закрытия брюшной стенки после срединной лапаротомии была и остается вопросом постоянных дискуссий [345].

Еще в начале прошлого века основная причина такого внимания заключалась главным образом в том, что после чревосечения нередко развиваются ПОВГ, которые могут доходить до громадных размеров [84].

Спорный вопрос послойного ушивания лапаротомной раны или через все слои.

Бир в 1912 году предлагал зашивать рану послойно. Караванов Г.Г.(1971) предлагал ушивать рану послойно, а чтобы не осталось мертвого пространства - предыдущими швами зашивать последующий слой. Литтманн И. (1981) считал, что лапаротомную рану необходимо ушивать послойно. При этом шовный материал для закрытия каждого из слоёв должен быть соответствующей толщины, но нужно стремиться, чтобы в тканях оставалось как можно меньшее количество инородного материала [67].

В исследовании Ellis H. из 162 послойных ушиваний было зафиксировано 4 эвентрации и 7 (6,8%) ПОВГ, а из 164 ушиваний срединного апоневроза через все слои было 5 эвентраций и 7 (7,3%) ПОВГ, то есть значимой разницы не выявлено [256]. Hugh T.V. не рекомендует ушивать брюшину [311].

По сообщению других авторов, ушивание через все слои с одной стороны связано с сокращением времени, с другой - частота несостоятельности раны возникает больше, чем при послойной лапарорафии [235,255].

В исследовании Phillip L Chalya среднее время, необходимое для закрытия срединного разреза с захватом в шов брюшины и апоневроза, составило  $8,20 \pm 6,12$  мин, тогда как при послойном ушивании среднее время, составило  $12,22 \pm 7,11$  мин, что было статистически достоверно ( $p = 0,002$ ) [199].

Основными принципами выполнения любого шва являются атравматичность, прецизионное сопоставление слоев сшиваемых тканей, тщательный гемостаз [63,223,326].

На сегодняшний день были опубликованы различные рандомизированные клинические испытания и мета-анализы стратегий закрытия брюшной стенки после срединной лапаротомии с неоднородными результатами [199,339].

Так в исследовании Chalya P.L. и соавт. непрерывное закрытие апоневроза выполнялось в более чем девяноста процентах случаев, что согласуется с другими исследованиями [255,282,321].

Главным преимуществом непрерывного ушивания является быстрое закрытие с меньшим числом узлов, что также является профилактикой раневых осложнений. Все стежки непрерывного шва выполняются более равномерно, при этом разница в натяжении нити в каждом стежке, по сравнению с узловым швом, становится минимальной, приводя к более равномерному и менее выраженному давлению на края раны [153]. О растущей тенденции к использованию непрерывных швов сообщили также несколько других исследователей [154]. В соответствии с другими наблюдениями [235,255,282,321], исследование Chalya P.L. и соавт. показало, что непрерывный шов был в значительной степени связан с низкой частотой ПОВГ по сравнению с прерывистым швом [199].

Лучшие результаты по сравнению с прерывистыми швами связаны с равномерным распределением натяжения по всей длине раны [235,253]. Техника прерывистого ушивания имеет то преимущество, что сопоставление краев раны не зависит от одного узла, по сравнению с непрерывной техникой, однако страдает от различий в напряженности каждого узла при завязывании, что может привести к ишемии ткани с последующим некрозом края раны, что, в свою очередь, может привести к раневой инфекции и ПОВГ [153,154,235,255]. Отсутствие в ряде исследований преимуществ непрерывного шва в профилактике послеоперационной грыжи, вероятно, свидетельствует о том, что послеоперационная грыжа является следствием множества факторов, и техника наложения швов является лишь одним из них [199,235,308,381].

В исследовании В.А. Самарцева и В.А. Гаврилова (2012) построены биомеханические модели узлового и непрерывного швов апоневроза человека. В моделях на хирургическую нить прикладывали нагрузку на различные точки, а также имитировалось внутрибрюшное давление 12 мм.рт.ст. В результате показано, что напряжение в ткани апоневроза в месте контакта с нитью при увеличении количества стежков в узловом шве увеличивается, а в простом

непрерывном – уменьшается. На основании исследования оптимальный шаг при наложении непрерывного шва составляет 0,5–0,8 см, расстояние от края раны до вокола иглы – 0,5 см [153,154].

При сравнении непрерывного и узлового швов при перитоните, в случае реализации первого, было только одно осложнение - нагноение послеоперационной раны, а в случае второго - четыре эвентраций и пять инфекционных осложнений области операции (два инфильтрата и три нагноения раны). Это позволяет использовать непрерывный шов при перитоните, снижая риск развития инфекций области хирургического вмешательства [133].

Общеизвестно, что процесс заживления по линии швов лапаротомной раны (как, впрочем, и других тканевых структур) во многом зависит от техники их наложения, в частности, от техники сближения при помощи них сшиваемых структур [152,350,363].

В связи с этим, одним из приоритетных направлений в решении вопроса заживления тканей лапаротомной раны является совершенствование технологий их ушивания, что особенно актуально в случаях высокого риска её несостоятельности [286].

В ургентной хирургии в случаях высокого риска эвентрации и грыжеобразования рядом авторов предлагается непрерывное ушивание белой линии живота с дополнительным укрепление раны съёмными швами (метод Smead-Jones), накладываемых через промежутки до 10 см через все слои передней брюшной стенки без захвата брюшины. В сравнении с методиками классического непрерывного ушивания лапаротомной раны, авторы указывают на снижение частоты ПОВГ до 2-4%, эвентраций до 0,7% [192, 201,286, 379].

Дженкинс был первым, кто предложил соотношение 4: 1 между длиной шва и длиной хирургической раны [318]. Позже, в 1993 году Лейф Исраэльссон и его шведская авторская группа подтвердили гипотезу Дженкинсона, обнаружив превосходство в методе непрерывного закрытия с определенным соотношением длины шва / раны не менее 4: 1, что также находит отражение в современных литературных источниках [272,315,316].

Эти данные были подтверждены другими исследователями, при этом в качестве шовного материала использовалась мононить из медленнорассасывающегося шовного материала [232,255,282].

В экспериментальном исследовании, а также клиническом рандомизированном исследовании метода «короткого шва», предложенном группой Israelsson, выдвинута гипотеза о снижении травмы ткани, риска её нагноения, а также уменьшения частоты ПОВГ. Применение непрерывного ушивания с уменьшением расстояния между швами и краем раны до 5-8 миллиметров и 5 миллиметров между стежками, использование медленно рассасывающихся шовных материалов USP 2/0 (полидиоксанон) и полукруглой колющей иглы привели к значительному снижению числа инфицирования ран (5,2% по сравнению с 10,2%), а также частоте послеоперационных грыж (5,6% против 18%) по сравнению с группой с «длинным швом» после годичного наблюдения [344].

Другое (исследование STITCH) проспективное многоцентровое двойное слепое рандомизированное контролируемое исследование, проведенное в хирургических и гинекологических отделениях 10 больниц, расположенных на территории Нидерландов, в котором сравнивали традиционную технику наложения швов с большими стежками и технику маленьких стежков для закрытия белой линии живота, подтвердило значительные преимущества техники маленьких стежков. Через 1 год наблюдения у 57 (21%) из 277 пациентов в группе с большими стежками и у 35 (13%) из 268 пациентов в группе с малыми стежками была послеоперационная грыжа. Это исследование предоставляет дополнительные доказательства того, что техника маленьких стежков должна стать стандартной для закрытия срединных разрезов [405].

Напротив, в исследовании S. A. Gokani показана меньшая частота ПОВГ в случае реализации лапарорафии непрерывным швом с частым шагом по сравнению с более редким, и как следствие меньшие экономические затраты [191].

Европейское общество грыж опубликовало рекомендации по закрытию разрезов брюшной стенки в 2015 году. Основная рекомендация этих руководств состоит в том, чтобы по возможности использовать несрединный подход к лапаротомии, а для лапарорафии применять метод непрерывного наложения швов с техникой малых стежков по правилу 4:1 [258].

В исследовании Sugarbaker P.H. отмечено, что непрерывное ушивание белой линии живота с расстоянием 5-10 мм между стежками позволяет снизить частоту ПОВГ. При этом автор делает большой акцент на прецензионность в рассечении именно белой линии живота и её ушивании [409].

В исследовании Власова А.П. заживление протекало быстрее и совершеннее при использовании непрерывного способа ушивания лапаротомной раны, по сравнению с традиционным. Объясняется это сравнительно меньшим нарушением трофики тканей регенерирующих структур, в основе которого лежало меньшее их травмирование шовным материалом. Доказательствами явились существенно меньшие мембранодестабилизирующие явления клеток по линии швов благодаря сравнительно меньшей интенсификации процессов перекисного окисления липидов и фосфолипазной активности в регенерирующих тканях [54].

В исследовании Gurjar V. и Peronis T. оба метода - простое прерывистое и непрерывное ушивание, показывают одинаковую частоту ПОВГ [308,408]. Но непрерывное ушивание является лучшим вариантом для предотвращения таких осложнений, как гранулема шва, хроническая раневая боль и инфекция раны, которые выше в технике прерывистого закрытия раны [408].

В исследовании Гараева В.Н. нагноение раны выявлено у 35(15,2%) пациентов с применением узловых и у 10(8,1%) - с применением непрерывных обвивных швов. Причем у 7(2,1%) с узловыми швами произошла частичная эвентрация в гнойную рану [35].

В исследовании Phillipio L Chalya отмечается частота грыжеобразования после непрерывного ушивания - 5,4%, а в случае узлового 22% [199].

Касательно ургентной хирургии в исследовании N. Tamini 2017 сравнивалась методика непрерывного и отдельного ушивания апоневроза

передней брюшной стенки у больных, оперированных по поводу перитонита, связанного с перфорацией полого органа. Отмечено, что частота ПОВГ после непрерывного ушивания составляет 25%, а после отдельного узлового 11,5%, частота эвентраций 4,2% и 2,6% соответственно. Хотя, как отмечает автор, данные статистически не достоверны, но есть тенденция к лучшим результатам в отношении состоятельности послеоперационной раны при использовании отдельного узлового шва, который автор и рекомендует применять в условиях ургентной хирургии [401].

Ряд исследований говорят о том, что в группах высокого риска альтернативой превентивному протезированию передней брюшной стенки необходимо применять сложные, модифицированные способы лапарорафии. [224,413].

### **Модифицированные методы ушивания**

Гараевым В.Н. и соавт. разработаны способы ушивания срединных ран после лапаротомии с наложением непрерывного матрацного и непрерывного шва с образованием дубликатуры, что по сравнению с узловыми и непрерывными обвивными швами позволяют создать оптимальные условия для формирования рубца. Так, прочность рубца после операции с применением непрерывного матрацного шва была больше в 1,5 и 1,2 раза по сравнению с узловыми и непрерывными обвивными швами. Проведенные УЗИ передней брюшной стенки у больных с использованием непрерывного шва с созданием дубликатуры показали, что в первые сутки после операции определялось утолщение ткани в 1,4-1,8 раза. Между слоями сопоставленных участков апоневроза определялся гипэхогенный слой, толщина которого изменялась в зависимости от сроков заживления раны. Толщина гипэхогенной зоны на 3-и сут. составляла  $4,3 \pm 0,4$  мм, на 5-е  $3,4 \pm 0,3$  мм, а на 7-е сут снижалась до  $1,3 \pm 0,2$  мм. На 10-е сут. послеоперационного периода мышечно-апоневротический слой в области дубликатуры выглядел как однородная гиперэхогенная структура толщиной  $4,8 \pm 0,4$  мм и шириной  $7,2 \pm 0,6$  мм [35].

Существует ушивание по методу Хьюза, способствующее уменьшению частоты ПОВГ через 1 год у пациентов после срединной лапаротомии после плановой или неотложной хирургии колоректального рака по сравнению со стандартным ушиванием [285].

Для снятия эффекта натяжения мышц живота, формирующих белую линию, разработан непрерывный П-образный возвратный шов, который накладывается в двух противоположных направлениях относительно линии разреза. При этом уменьшается сила натяжения на отдельные швы, равномерно распределяясь по всей длине шва, что способствует формированию прочной рубцовой ткани [101].

Для достижения хорошей адаптации краев раны брюшины и мышечно-апоневротических слоев разработан модифицированный непрерывный шов, снижающий частоту ПОВГ по сравнению с традиционным ушиванием [99].

При портальной гипертензии коллективом авторов предлагается ушивание белой линии живота непрерывным обвивным швом рассасывающимся шовным материалом, при этом на расстоянии через каждые 2,5 см накладвается дополнительный узловый шов нерассасывающимся шовным материалом [81].

Для снижения вероятности несостоятельности апоневротического шва за счет распределения силы, направленной на прорезывание швов между отдельными швами разработан гипотензионный шов [105].

Существует прерывистый обвивной шов, заключающийся в том, что мышечно-апоневротический слой срединной лапаротомной раны ушивается в три этапа по длине раны. Во время каждого этапа шов накладывается в пределах близких значений сил упругости, действующих на края раны [162,163].

В условиях выраженного воспаления тканей применяется восьмиобразный шов, реализующийся путем сквозного съемного восьмиобразного ушивания раны сначала с использованием двойной лигатуры, а после разведения ее на две одинарные лигатуры - с использованием одинарных лигатур, при этом приложенная на кожу сила натяжения сквозного шва уменьшается в два раза после стягивания и завязывания концов лигатур [97].



Как альтернатива узловому шву существует флажковый шов, когда нить последовательно проводится начиная с апоневроза одного края раны с прошиванием брюшины, затем делается выкол на втором крае раны с захватом брюшины «П» образно, а далее конец лигатуры проводят кнаружи шва и прошивают только край апоневроза, выкол делают также у края апоневроза с противоположной стороны, таким же образом прошивают второй конец лигатуры и завязывают [102].

Весьма актуален способ ушивания срединных операционных ран брюшной стенки в гипогастрии. В этой области белая линия узкая (шириной 2-3 мм), в связи с этим разрез по белой линии, как правило, не удается и доступ осуществляется через влагалище прямых мышц справа или слева от нее. При ушивании раны стандартными узловыми швами восстановление целостности влагалища прямых мышц, как правило, не производится. В шов захватываются все указанные элементы или передний листок влагалища и край прямой мышцы, или только передний листок. Имеют место недостаточный по площади контакт апоневротических тканей, переднего листка влагалища и белой линии, нередко возникает интерпозиция мышечной и апоневротической ткани, относительно высока вероятность прорезывания швов в связи с несоответствием по механическим свойствам белой линии в целом и края переднего листка влагалища, захваченных в швы. Отмеченные неблагоприятные условия для заживления операционной раны приводят к относительно большей частоте эвентраций и послеоперационных грыж, чем при срединных доступах в других областях брюшной стенки. Указанные недостатки минимизирует разработанный коллективом авторов шов [94].

Таким образом, разнообразие применяемых методик ушивания, отсутствие единой тактики при закрытии лапаротомной раны, говорит о необходимости поиска новых, более совершенных подходов к закрытию лапаротомной раны.

### **1.8. Роль обучения лапарорафии в профилактике ПОВГ**

На частоту ПОВГ влияют ошибки при выборе шовного материала, метода ушивания лапаротомной раны, а также недостаточный опыт хирурга [197]. Abdulretha M. в своих наблюдениях указывает на большую роль опыта хирурга в генезе развития ПОВГ [201].

В наблюдениях G. H. Seo опыт хирурга, выполняющего операции по поводу рака толстой кишки может влиять на частоту послеоперационной грыжи. Хирурги с большим опытом могут предотвратить осложнения, уделяя больше внимания пациентам с их высоким риском [289].

Ряд экспериментальных и клинических данных указывают на то, что эвентрация и послеоперационная грыжа связаны с хирургической техникой, используемой при закрытии раны [341,390].

Ввиду этого, актуальным является вопрос внедрения и обучения новым методикам лапарорафии с целью профилактики развития ПОВГ. При этом обучение должно проводиться на специально разработанных для этого тренажёрных системах, что будет способствовать отработке навыка в условиях, приближенных к клиническим и мотивировать применение полученного опыта на практике [127].

Уровень современного российского здравоохранения во многом определяется квалификацией медицинского персонала, то есть нужен прежде всего врач, обладающий эффективными умениями и навыками работы. Это особенно актуально в хирургии, где наряду с теоретическими знаниями, способностями клинического мышления, существует необходимость овладения хирургическими навыками [42,178].

Освоение техники ушивания тканей начинается на курсе оперативной хирургии в медицинских ВУЗах, где занятия проводятся на трупном материале. Это обеспечивает отработку навыка в условиях, приближенных к реальным, что очень важно. Тем не менее, недостатком данной организации учебного процесса является сложность хранения материала, ограниченная доступность при

групповых занятиях, отработанный материал не подлежит восстановлению. Указанные недостатки устраняются при использовании специальных тренажеров [127].

Для этого в медицинских ВУЗах существуют центры практических навыков, в состав которых входят симуляционные центры, которые позволяют на тренажерах и симуляторах отрабатывать базовые хирургические навыки, выполнять хирургические манипуляции [87].

Тем не менее, существующие тренажёры по отработке навыка ушивания тканей не в полной мере обеспечивают реалистичность отрабатываемого навыка, а это может привести к тому, что обучающийся на практике впервые столкнётся со сложностями, которых не было при обучении. При этом отмечено, что ПОВГ встречаются чаще после операций, выполненных начинающими хирургами [310]. Для минимизации фактора неопытности хирурга, быстроты и стандартизации техники наложения шва существуют специальные инструменты, но их применение ограничено [220].

Указанные факторы подтверждаются проведенным в период с июля 2016 года по апрель 2017 года исследованием 416 пациентов, которым выполнялись лапаротомии. Авторы отмечают, что только в 36% операций хирурги придерживались полного протокола. Через 6 месяцев наблюдения частота ПОВГ у пациентов, которым лапарорафия проводилась по стандартному протоколу, была значительно меньше, в отличие от второй группы оперированных. Авторы исследования связывают эти нарушения с сопротивлением хирургов в принятии новых протоколов, что во многом связано с устоявшимися взглядами на лапарорафию. Подобные данные приводит Влоemen А. в своем исследовании [323,348].

### **1.9. Применение сетчатого имплантата при первичном закрытии лапаротомной раны**

В настоящее время эндопротезирование широко применяется при лечении послеоперационных и рецидивных вентральных грыж [50]. Клиническими исследованиями доказано, что использование полипропиленовых сетчатых эндопротезов может эффективно и безопасно применяться в ургентной хирургии ущемлённых послеоперационных грыж, существенно не влияя на риск развития местных гнойно-воспалительных раневых осложнений, в том числе при лечении осложненных форм ущемленных вентральных грыж [130,278].

Тем не менее, существуют многочисленные работы, посвященные превентивному эндопротезированию передней брюшной стенки с целью профилактики послеоперационных вентральных грыж в случае высокого риска их развития [7,28,274,293,373,378].

Так в 1995 году бельгийскими исследователями впервые опубликованы результаты превентивной аугментации сетки для снижения частоты послеоперационных грыж [364].

Brandt C. et al. в 1995 году использовали полипропиленовые эндопротезы при закрытии раны после экстренной лапаротомии, сделав вывод, что данная методика является альтернативой закрытию лапаротомной раны, даже при наличии перитонита [72].

Н.А. Ташкиновым и соавт. было обследовано 107 пациентов, которым предстояла срединная лапаротомия, причем у 19 из них был крайне высокий риск ПОВГ. Превентивное эндопротезирование выполнено у 9 пациентов, а наблюдение за ними в сроки от 2 до 4 лет не выявило у них ПОВГ, в то время как из 10 больных, отказавшихся от превентивного эндопротезирования, у 3 пациентов диагностированы послеоперационные вентральные грыжи [414].

В неотложной хирургии превентивное протезирование практиковал Argudo N. и соавт. Они сравнивали пациентов, оперированных на органах брюшной полости – 190 лапаротомных ран закрыто традиционным ушиванием, а 76 -

сетчатым частично абсорбируемым имплантатом. Медиана наблюдения составила 16,7 месяцев. Превентивное протезирование снизило частоту ПОВГ на 80% (5,9% против 33,3%;  $p=0,0001$ ) без влияния на частоту операционных осложнений [380].

В ряде исследований сетчатый имплантат применялся для закрытия лапаротомной раны после открытого лечения перитонита, что позволило снизить частоту ПОВГ [242,269]. Этот факт подтверждается ранее проведенными экспериментальными исследованиями Валуйской Н.М. в 2005г., в которых отмечено, что имплантация полипропиленового протеза «Эсфил» в брюшную стенку в инфицированных условиях, достигаемых введением 5 млрд. микробных тел золотистого стафилококка не вызывает негативного влияния на течение раневого процесса, не препятствуя дренированию ран и элиминации инфекции [20].

При лапаростомии ряд авторов применяли превентивное протезирование с сепарационной пластикой в случае невозможности сведения краев апоневроза, при этом не отмечали появления грыж, в отличие от случаев стандартной лапарорафии, когда частота грыж была 25% и более [328,334].

В других исследованиях превентивное протезирование по Sublay позволило снизить частоту возникновения парастомальных грыж по сравнению с контрольными пациентами после 1 года наблюдения (4,5% против 24,2%;  $p=0,0011$ ). Интересно, что исследование не продемонстрировало статистически значимых различий в качестве жизни, боли или экономической эффективности [370].

Профилактическое размещение сетки связано с 85% - ным снижением риска послеоперационной грыжи после лапаротомии, по сравнению с традиционным ушиванием у пациентов из группы риска. Рядом авторов эта методика считается безопасной, за исключением повышенного риска возникновения серомы, особенно при использовании надапоневртического метода фиксации сетчатого имплантата, и возможностью повышенного риска хронической боли [248,412]. Muysoms F.E. в случаях применения превентивной пластики отмечает увеличение

продолжительности операции в среднем до 27 минут и частоту сером до 18 % [374].

Тем не менее, согласно рандомизированным исследованиям, превентивное протезирование не увеличивает риск послеоперационных осложнений, таких как раневые инфекции, несмотря на увеличение образования серомы [248, 373,378].

Результаты исследования «PRIMA» подтвердили, что использование сетчатого имплантата при первичном закрытии лапаротомной раны привело к значительному снижению частоты послеоперационных грыж. В частности, использование профилактической сетки у пациентов с аневризмой брюшной аорты и у пациентов с высоким ИМТ ( $\geq 27$  кг/м<sup>2</sup>) - значительно снижает частоту послеоперационной грыжи при наблюдении два года (30% случаев с традиционным ушиванием, по сравнению с 13-18% в случае использования сетчатого имплантата различных размеров и способов фиксации). Использовали легкую полипропиленовую сетку (Optilene mesh 6×35 см; Braun Surgical), фиксируя ее монофиламентным нерассасывающимся шовным материалом и фибриновым герметиком. В случае разреза длиннее 35 см, две сетки сшивались друг с другом с перекрытием 3 см. Общая частота раневой инфекции не отличалась между группами (14 из 107 в случае первичного шва; 44 из 373 превентивных протезирований). Авторы связывают высокую частоту ПОВГ с длительностью наблюдения, точной диагностикой грыжи с применением инструментальных методов (УЗИ, КТ), разным профилем больных (общехирургический, урологический и гинекологический), а также наличием пациентов не только с аневризмой аорты, но и ожирением. Авторы также делают акцент на необходимости применения небиodeградируемого сетчатого имплантата, так как, например, использование рассасывающегося сетчатого имплантата в другом рандомизированном контролируемом исследовании у лиц с ожирением (ИМТ  $\geq 40$  кг / м<sup>2</sup>) не показало целевых результатов [373].

Анализ Payne R., включающий восемь рандомизированных контролируемых исследования также подтверждает снижение частоты

послеоперационной грыжи у группы высокого риска при использовании сетчатого имплантата по сравнению с традиционной лапарорафией [364].

Тем не менее, несмотря на эффективность превентивной пластики мнения врачей относительно необходимости ее применения расходятся [277].

Таким образом, превентивное протезирование снижает частоту ПОВГ, но нужны четкие показания с реализации этой методики.

Существует метод определения показаний к превентивному протезированию, основанный на выявлении 35 факторов риска образования ПОВГ, с учетом данных физикального и инструментального исследования, и присваивания им значения соответствующих функций принадлежности. Авторы отмечают высокую степень прогнозируемости ПОВГ, но методика требует больших временных затрат, выполнения ряда функциональных проб при физикальном и УЗ обследовании, что весьма затруднительно у экстренных хирургических больных [104].

Б.С. Суковатых и соавт. (2007) на основании клинического анализа разработали шкалу балльной оценки факторов, влияющих на риск ПОВГ - анатомо-функциональная недостаточность передней брюшной стенки, ожирение, возраст, физическая нагрузка, заболевания дыхательной системы, запоры, затрудненное мочеиспускание. Это позволило определить абсолютные показания к превентивному эндопротезированию передней брюшной стенки при проведении срединной лапаротомии. С целью превентивного эндопротезирования авторы применяли полипропиленовый имплантат с надапоневротической его фиксацией по оригинальной методике, позволяющей в случае релапаротомии рассекать имплантат в начале операции и сшивать его в конце. Имплантат использовали длиннее раны на 4 см и шириной 5—6 см, с активным дренированием области его расположения в течение 5 дней путем размещения полиэтиленовой трубки диаметром 5—7 мм с перфорационными отверстиями [140].

В то же время, по данным литературы, при надапоневротическом расположении полипропиленового эндопротеза местные раневые осложнения наблюдаются в 16–26%, особенно у пациентов, страдающих сахарным диабетом,

ожирением II–III степени, анемией, гипопропротеинемией [89,134,146,170, 186,352,390]. Мета-анализ результатов лечения 1948 пациентов с ПОВГ показал, что частота случаев раневой инфекции при данном способе достоверно выше, чем после ретромулярной пластики, что связано с необходимостью диссекции тканей подкожной клетчатки от апоневроза, приводя к длительной экссудации в связи с нарушением кровоснабжения, венозного и лимфатического оттока [338].

При интраабдоминальном методе фиксации полипропиленового эндопротеза могут образоваться спайки между петлями кишечника и брюшиной с последующим развитием кишечной непроходимости, а также возникновением межкишечных свищей [89,134,186]. Хотя в исследовании Kohler A. указывается на эффективность этого метода при профилактике ПОВГ [252].

Для устранения недостатков интраабдоминального способа фиксации имплантата, Куликовой Н.А. и соавт. разработан композитный эндопротез, состоящий из двух сеток: полипропиленовой и политетрафторэтиленовой, что сочетает в себе прочность и инертность для органов брюшинной полости. Превентивное протезирование проводится видеоассистированным способом, либо при помощи сконструированного ранорасширителя. В случае низкой вероятности развития раневых осложнений, превентивное эндопротезирование выполнялось надaponевротическим способом с использованием полипропиленового эндопротеза. Разработанный алгоритм позволил снизить частоту ПОВГ у пациентов с крайне высоким риском их развития с 30% в группе сравнения до 0% случаев – в основной группе [72].

В рандомизированном клиническом исследовании Brosi P. и соавт. с профилактической целью использовалась IPOM-полоска в сравнении с традиционным способом ушивания. Всего в это исследование было включено 267 пациентов. Через 2 года после операции послеоперационная грыжа была диагностирована у 17% пациентов, которым проводилось превентивное протезирование, и у 39% пациентов контрольной группы [376].

В рандомизированном исследовании 169 пациентов, которым проводилась лапаротомия, превентивное протезирование проводилось, если у пациента было



два и более из следующих факторов риска: избыточный вес или ожирение, диагноз опухолевого заболевания, мужской пол и лапаротомия в анамнезе. Частота послеоперационной грыжи была значительно ниже в группе превентивного протезирования, по сравнению с контрольной группой (7,2% против 18,5%). Но частота болевого синдрома через 6 недель после операции была выше в случае имплантации сетки (65% против 44% при традиционной лапарорафии), хотя в более поздние сроки наблюдения различий между группами по этому показателю не было. Не наблюдалось различий в частоте инфекций хирургического вмешательства, но время полного заживления послеоперационной раны было дольше у пациентов с имплантацией сетки [KohlerA. 2018].

Для быстрой фиксации во время превентивного протезирования Nouvela С. фиксировал сетчатый имплантат цианоакрилатом, при этом методика не увеличивала частоту раневых осложнений, а в сроки наблюдения до 15 месяцев ПОВГ не было [296].

С целью снижения частоты раневых осложнений и лучшей интеграции в ткани применяемого сетчатого имплантата, для превентивного протезирования используют сетчатые имплантаты из растворимых сложных полиэфиров, обогащенных факторами роста, антибиотиками и другими лекарственными препаратами [200].

Рядом авторов отмечено, что, важным механическим свойством любой сетки является степень ее анизотропии – отличие растяжения имплантатов в продольном и поперечном направлениях, знание которой необходимо для определения оптимальной ориентации протеза на передней брюшной стенке и профилактики послеоперационных осложнений [211,324,336]. С точки зрения практической хирургии идеальным может считаться сетчатый имплантат, эластичность которого максимально приближена к эластичности ткани апоневроза передней брюшной стенки [90].

### 1.9.1. Реакция организма на сетчатые имплантаты

В настоящее время выпускается более 200 видов сетчатых имплантатов и их количество увеличивается каждый год. Они изготавливаются из различных биоматериалов (полипропилен, полиэтилентерефталат, политетрафторэтилен и поливинилиденфторид и др.), что в результате создает разнообразие их механических и реологических свойств [222].

Существует несколько классификаций имплантатов. Р.К. Amid [208] на основе пористости биоматериалов выделил 4 типа: I тип — макропористые (размер пор  $>75$  мкм); II тип — микропористые (размер пор  $<10$  мкм); III тип — макропористые с мультифиламентными или микропористыми компонентами; IV тип — биоматериалы с субмикронным размером пор [208]. В 2012 г. U. Klinges соавт. модернизировали представленную классификацию: I тип — крупнопористые имплантаты (текстильная пористость  $>60\%$  площади имплантата); II тип — мелкопористые ( $<60\%$  площади имплантата); III тип — имплантаты со специальными свойствами (например, сетки для внутрибрюшного расположения с покрытием для профилактики образования спаек); IV тип — имплантаты с пленками (без пористости, с субмикронными порами или вторично вырезанными отверстиями); V тип — 3D-сетки; VI тип — биологические протезы [320].

Величина отверстий в имплантате, а также количество материала для изготовления напрямую связаны с его плотностью (удельная масса имплантата в граммах на  $1 \text{ м}^2$ ): тяжелые имплантаты (удельная масса —  $90 \text{ г/м}^2$ ), средней плотности ( $50\text{--}90 \text{ г/м}^2$ ), легкие ( $35\text{--}50 \text{ г/м}^2$ ) и ультралегкие (менее  $35 \text{ г/м}^2$ ) [222,249].

При всех плюсах сетчатых имплантатов, применение их в хирургии ПОВГ имеет и свои недостатки, связанные с увеличением до 21,5% риска инфекционных осложнений со стороны раны, лидирующие позиции среди которых занимают серомы, целлюлит, образование серозных и гнойных свищей, что в большей мере зависит от места размещения сетки [260]. Для оценки и описания уже сформированных послеоперационных сером членами рабочей группы

Европейского общества герниологии (EHS) рекомендована классификация, предложенная S. Morales-Conde [347,374].

Главные требования, предъявляемые имплантатам — это сохранение механической прочности и эластичности после протезирования. Также процессы биодegradации имплантата не должны вызывать сморщивания и смещения [134,213,217].

Не менее важным является понятие биосовместимости имплантата, включающего в себя отсутствие воспалительной и аллергической реакции, реакции сенсibilизации и отторжения имплантата [134]. Однако при протезировании имплантата первыми реагируют клетки иммунной системы, активируя развитие реакции воспаления с образованием гранулемы. Длительность образования фиброзной ткани и заживление раны зависит от выбранного материала [279].

Bringman с соавторами считают, что за биосовместимость отвечает не только материал, из которого разработан имплантат, но и размер пор. При наличии пор между волокнами материала менее 10 мкм в ране происходит хроническое инфицирование материала, поскольку микроорганизмы в таких порах способны размножиться и надежно укрываться от нейтрофильных гранулоцитов диаметром 10 — 15 мкм. [58]. Исследования показывают, что макропористый материал (больше 75 мкм) улучшает прорастание соединительной ткани и не вызывает длительного хронического воспаления [1].

Интеграция сетчатого имплантата в ткани происходит следующим образом: полипропиленовый эндопротез «Эсфил» после имплантации в ткани в асептических условиях вызывает слабую воспалительную реакцию в первые трое суток, затем, через семь дней, следует пролиферация фибробластов с образованием тонкого слоя соединительной ткани, которая окружает имплантат при полном отсутствии клеточных реактивно-воспалительных явлений. Через 1 месяц образуется соединительнотканная капсула, полностью созревающая к концу второго месяца [20].

Исследования поздней тканевой реакции на различные полипропиленовые протезы показали, что их биосовместимость зависит еще и от толщины нити. Так в поздние сроки имплантации стандартного полипропиленового эндопротеза с толщиной нити 120 мкм образуется грубоволокнистая деформированная капсула с преобладанием гигантских клеток инородных тел, а в отдаленном послеоперационном периоде сморщивание сетки приводит к снижению подвижности брюшной стенки, вызывая у 5—10% пациентов ощущение «инородного тела». При изучении поздней тканевой реакции на имплантацию легкого полипропиленового протеза с толщиной нити 90 мкм отмечено, что последний полностью обрастает соединительной тканью через 2—4 мес. после имплантации, а соединительнотканная капсула также имеет гигантские клетки инородных тел, но в меньшем количестве, что, тем не менее, может вызывать в тканях воспалительную реакцию. Суперлегкий эндопротез с толщиной нити 70 мкм уже через 2 мес. окружен очень тонкой соединительнотканной капсулой с минимальным количеством клеточных элементов и преобладанием волокнистых структур, что не вызывает воспалительных изменений брюшной стенки и является оптимальным материалом для ее превентивного эндопротезирования [142].

Высокая биосовместимость также должна обеспечиваться отсутствием способности вызывать реакцию организма на инородное тело по типу отторжения, но способность полипропилена вызывать тканевую реакцию по типу асептического воспаления может закончиться формированием серомы, а затем нагноения [92].

В работе Дубовой Е.А. при морфологическом изучении операционного материала больных с рецидивами грыж установлено, что даже спустя много лет (до 35) имеется стойкая хроническая воспалительная реакция на границе полимера и тканей реципиента. Более выраженные изменения, по сравнению с имплантатами из полипропилена, выявлены при использовании эндопротезов из полиэтилентерефталата. При эксперименте на животных, имплантация полипропиленовых эндопротезов сопровождается развитием преимущественно

экссудативной воспалительной (через 3 и 7 суток) и затем преимущественно фибропластической (через 14 и 28 суток) реакциями. При иммуногистохимическом и электронномикроскопическом исследовании на ранних сроках эксперимента установлено повышение индекса пролиферации и преобладание клеток (макрофагов и фибробластов) в функционально активном состоянии в области расположения эндопротеза. Отмечено, что динамика морфологических изменений тканей зависит от физических и механических свойств имплантируемых эндопротезов, то есть имплантация облегченных эндопротезов сопровождается менее выраженной воспалительной реакцией по сравнению с тяжелыми.

В случае имплантации полипропиленовых эндопротезов, покрытых фибробластами, отмечается более выраженная клеточная реакция и более ранний процесс инкорпорации материала в ткани организма. [49].

Экспериментальные данные свидетельствуют о таком явлении, как образование биопленок на ране, представляющими собой универсальный механизм контаминации, который может быть реализован и на сетчатых имплантатах [399]. Главным этапом инфицирования поверхности является адгезия микроорганизмов, что помимо системной антибиотикопрофилактики актуализирует местное использование биоцидов путем кратковременного погружения имплантата в раствор антибиотика или антисептика перед установкой. Это предотвратит как контаминацию имплантата бактериями, так и окружающих тканей [273,306].

Еще одним методом профилактики послеоперационных осложнений считается предоперационное введение пациенту глюкокортикоидов в высоких дозах [369]. В эксперименте показано, что глюкокортикоиды снижают активность таких провоспалительных цитокинов, как IL-6, IL-1 и TNF- $\alpha$ , а также обладают антипиретическим эффектом, повышают концентрацию глюкозы и лейкоцитов крови [304]. Положительные эффекты использования глюкокортикоидов были продемонстрированы в кардиохирургии, при открытых и лапароскопических операциях на органах брюшной полости, а также в ортопедии [238,251,423].

К.К.Jensen с соавт. впервые доказали, что использование высоких доз глюкокортикоидов при пластике грыж передней брюшной стенки в рамках протокола fast-track достоверно снижает время госпитализации, интенсивность послеоперационной боли, тошноты и рвоты [225].

### **1.10. Эвентрация, как причина ПОВГ**

Эвентрация по данным разных авторов встречается в 0,3–3,0% случаев [75,80,122,352]. Частота ПОВГ после эвентрации составляет от 23,5 до 70% [75]. Летальность после эвентрации составляет от 15,8 до 50% [352].

Большинство эвентраций возникает после экстренных хирургических операций у больных с деструктивными заболеваниями органов брюшной полости, осложненными тотальным перитонитом [352]. Так Баймышева Е.С., проанализировав 11116 больных, перенесших операции на органах брюшной полости, установила частоту послеоперационной эвентрации в 1,64%. Анализируя зависимость частоты эвентрации от причины оперативного вмешательства отмечено, что основными из них в 23,3% случаев был острый панкреатит, в 12% случаев кишечная непроходимость, а в 9% травма живота [11]. В другом исследовании эвентрации чаще встречаются у пациентов с перитонитом, вызванным перфорацией двенадцатиперстной кишки и червеобразного отростка, чем при кишечной непроходимости [352].

Согласно литературным данным, к факторам риска эвентрации первой группы относятся: возраст, пол, ожирение, анемия, сахарный диабет, хронические заболевания легких и верхних дыхательных путей, нервно-психические заболевания, которые могут сопровождаться психомоторным возбуждением, недоедание, сосудистые заболевания, проводимая химиотерапия, злокачественные новообразования органов брюшной полости, раневая инфекция, уремия, желтуха, коагулопатия, гиповитаминозы, диспротеинемия, курение, алкоголизм [122,123,352]. Так, например, у 55% больных с гипопропротеинемией после экстренной операции были эвентрации [259]. По данным Vains J. et al. анемия уменьшает прочность раны в два раза, при этом частота эвентраций по

данным В.В. Жебровского доходит до 80% [123]. В исследовании Nancharaiah Dr. Р. мужчины превосходят по численности женщин в отношении эвентрации в соотношении 2,3:1. Средний возраст пациентов с эвентрациями составил 47,1 года [352].

Ко второй группе относятся хирургические факторы риска: направление разреза, место разреза, длина разреза, шовный материал, техника ушивания, плохой гемостаз, размещение стом и дренажей [11,75,123,312,352]. У пациентов, оперированных через разрез по белой линии, эвентрации были в 76,6%, что значительно превосходило их частоту при трансректальных разрезах [352].

К третьей группе относят операционные факторы: неотложная абдоминальная хирургия, длительность операции (> 6 часов), внутрибрюшная инфекция. В частности, эвентрация у пациентов, оперированных в экстренном порядке была в 86,67% [352].

В 85% случаев эвентрация происходила при нагноении раны или прорыве межпетельного кишечного абсцесса в рану. Частота нагноения лапаротомных ран, и соответственно частота эвентраций, находится в прямой зависимости от вида заболевания и операции, а также от вероятности микробного загрязнения раны, чаще путем контактного инфицирования [11].

Четвертая группа факторов объединяет особенности послеоперационного периода, к которым относятся: длительная вентиляция, интраабдоминальная гипертензия, связанная, например, с длительным парезом кишечника, переливание компонентов крови, плохая перфузия тканей вследствие, например, гипотонии, чрезмерный кашель пациента, натуживание при затруднении и задержке мочеиспускания или дефекации, двигательное возбуждение больных на почве алкогольного или интоксикационного делирия, лучевая терапия, гипергидратация [123, 352].

Существуют схема выявления больных с риском возникновения эвентрации. Больные, у которых выявляется 1 фактор риска, имеют небольшую вероятность возникновения эвентрации, с 2-мя факторами – повышенную вероятность, а с 3-мя – высокую вероятность возникновения эвентрации [123].

### 1.10.1. Способы лечения эвентраций

Среди хирургических подходов к профилактике эвентраций большое значение имеет выбор способа дренирования. Так Н.Н. Каншин (1983г.) предлагает дренировать операционную рану медицинской многоканальной кремнийорганической трубкой путем размещения её вдоль раны и выведением через контрапертуру в области угла раны. Ю.В. Стручков рекомендует применять активное дренирование ран. Большое значение имеет и необходимость рационального дренирования брюшной полости [11,123].

Баймышев Е.С. считает, что основные направления профилактики эвентраций должны включать в себя рациональный доступ, оптимальный способ ушивания апоневроза, иммобилизацию передней брюшной стенки, предупреждение перитонита и нагноения раны, декомпрессию кишечника. В частности, при высоком риске эвентрации хирургическая профилактика предполагает лапаротомию через пупок или парамедианный доступ с лапарорафией П-образным цепочечным швом и иммобилизацией линии швов специальными устройствами [11].

К таким устройствам относятся спицевые контракторы, обеспечивающие надежную иммобилизацию краев раневого дефекта, равномерное распределение нагрузки на ткани, снижение напряжения в них за счет дозированного закрытия релапаротомной раны, осуществляемое под контролем внутрибрюшного давления. По сравнению с традиционным способом ушивания, частота эвентраций снизилась с 16,7% до 1,4%, рецидивы эвентрации с 6,6% до 1,4% [35,61,62,138].

В. Godquin у 38 больных после эвентрации применил эндопротез из мерсила для пластики передней брюшной стенки и в сроки наблюдения до 6 лет отметил хорошие результаты. Применение синтетических материалов при таких операциях он считает прогрессивным методом [274].

У больных с очень высоким риском развития эвентрации применялся способ профилактики, основанный на принципе «ненатяжной пластики» с помощью полипропиленового сетчатого имплантата [66].



Существует способ лечения эвентрации в гнойную рану, заключающийся в интраперитонеальном расположении сетчатого имплантата, позволяющем обеспечить каркасную функцию брюшной стенки путем фиксации эндопротеза полипропиленовой нерассасывающейся мононитью с помощью скорняжной иглы, проводя ее через все слои передней брюшной стенки с завязыванием и погружением узлов под кожу [103].

Тем не менее, применение синтетических имплантатов нередко вызывает значительную воспалительную реакцию тканей, что проявляется частыми послеоперационными осложнениями со стороны раны. Проблематично использование аллогенных и ксеногенных тканей, обладающих иммунологической активностью, поэтому альтернативой является использование аллогенной твердой мозговой оболочки, успешно применяемой в различных областях реконструктивной хирургии. Важным ее свойством является устойчивость к инфекции [118].

При анализе лечения 24 пациентов с эвентрацией, у семерых сетчатый имплантат был размещен под апоневрозом, у шестнадцати - фиксирован надaponевротически. Во всех случаях операцию завершали активным дренированием подкожной клетчатки с дальнейшим применением бандажа, антибактериальной терапии. Авторы отмечают удовлетворительные результаты, по сравнению с традиционными методиками [121].

Лечение эвентраций является достаточно сложной задачей, о чем свидетельствует высокая летальность и частые повторные эвентрации, которые встречаются в 11,2%-20,5% случаях [123].

При лечении эвентрации, если рана не инфицирована, предлагается ушивание П-образными цепочечными швами с 2-3 разгрузочными, а если рана гнойная, ведение её открытым способом или иссечение краев с последующим ушиванием и проточно-промывным дренированием [11].

Тарасенко С.В. и соавт. разработали способ ушивания эвентрации с применением ПВХ трубок, которые проводятся симметрично через все слои

передней брюшной стенки до предбрюшинной клетчатки и стягивают на поверхности кожи с последующей фиксацией нитью [116].

Гуменюк С. Е. и соавт. разработан способ ушивания апоневроза лапаротомной раны для профилактики эвентраций и грыж, заключающийся созданием каркаса по краям апоневроза путем продольного прошивания апоневроза каскадом непрерывной нити. Далее подтягивают края апоневроза за каркасные нити и прошивают апоневроз с одной и с другой стороны узловыми швами так, чтобы каркасные нити с двух сторон попали в накладываемые узловые швы. При этом нагрузка на узловые швы распределяется равномерно по всему периметру прошиваемой каркасной каскадной нити, что предупреждает прорезывание нитей [144].

В случае асептической эвентрации после предоперационной подготовки показано послойное ушивание передней брюшной стенки, а полная эвентрация в гнойную рану требует индивидуальных подходов, при этом нередко возникают показания к лапаростомии [118].

При устранении эвентрации в гнойную рану показано использование одних только иммобилизирующих швов, проведенных вне раны, и иммобилизирующего устройства с оставлением диастаза между краями гнойной раны, дренированием предбрюшинной клетчатки с постоянным или дробным промыванием ее антисептиками [123].

Таким образом, литературный анализ показал, что послеоперационная вентральная грыжа является многофакторной патологией, что делает её сложно прогнозируемой и поддающейся профилактике, тем самым создавая трудно решаемые медицинскую, социальную и экономическую проблемы.

## **ГЛАВА 2. МАТЕРИАЛЫ И МЕТОДЫ ИССЛЕДОВАНИЯ**

### **2.1. Обследование больных, оперированных через срединный лапаротомный доступ, на предмет предикторов грыжеобразования**

Проведено проспективное обследование 600 больных, подвергшихся оперативному вмешательству по поводу экстренной патологии брюшной полости через срединный лапаротомный доступ для оценки частоты грыжеобразования и выявления факторов риска этого осложнения. Учитывались именно те возможные факторы риска, которые можно было бы выявить перед операцией для планирования ушивания лапаротомной раны. Исследование выполнено на базе отделений хирургии № 1, № 2, № 3 МУЗ ГК «Больница скорой медицинской помощи» г. Рязани, отделений хирургии №1, №2 ГАУЗ ЯО Клиническая больница № 9 г. Ярославля в период с сентября 2015 по февраль 2020 года. Все исследования выполнены с информированного согласия пациентов и в соответствии с Хельсинкской декларацией Всемирной ассоциации «Этические принципы проведения научных медицинских исследований с участием человека» с поправками 2013 г. и «Правилами клинической практики в Российской Федерации», утвержденными Приказом Минздрава РФ от 19.06.2003 г. № 266.

Среди обследованных в небольшом большинстве были женщины - 327 (54,5%). Распределение больных по возрасту производилось в соответствии с классификацией Всемирной организации здравоохранения, с учетом которой от 18 до 44 лет - молодой возраст, 44 - 60 лет - средний возраст, 60 - 75 лет - пожилой возраст, 75 - 90 лет - старческий возраст, а после 90 лет - долгожители. Возраст больных колебался от 27 до 80 лет, в среднем  $59,5 \pm 11,97$  лет.

Среди сопутствующей патологии преобладали заболевания сердечно-сосудистой системы. Пациентов с этой патологией выявлено 314 (52,3%). Заболевания эндокринной системы выявлены у 76 (12,6%) пациентов, патология мочевыделительной системы у 50 (8,3%) пациентов, заболевания со стороны дыхательной системы присутствовали у 35 (5,8%) больных, заболевания

центральной нервной системы были у 29 (4,8%) пациентов. Реже всего встречались хронические инфекционные заболевания, присутствующие у 10 (1,6%) пациентов. Сопутствующая патология не была выявлена у 115 (19,1%) пациентов. Соотношение частоты встречаемости сопутствующих заболеваний представлено на рисунке 1.

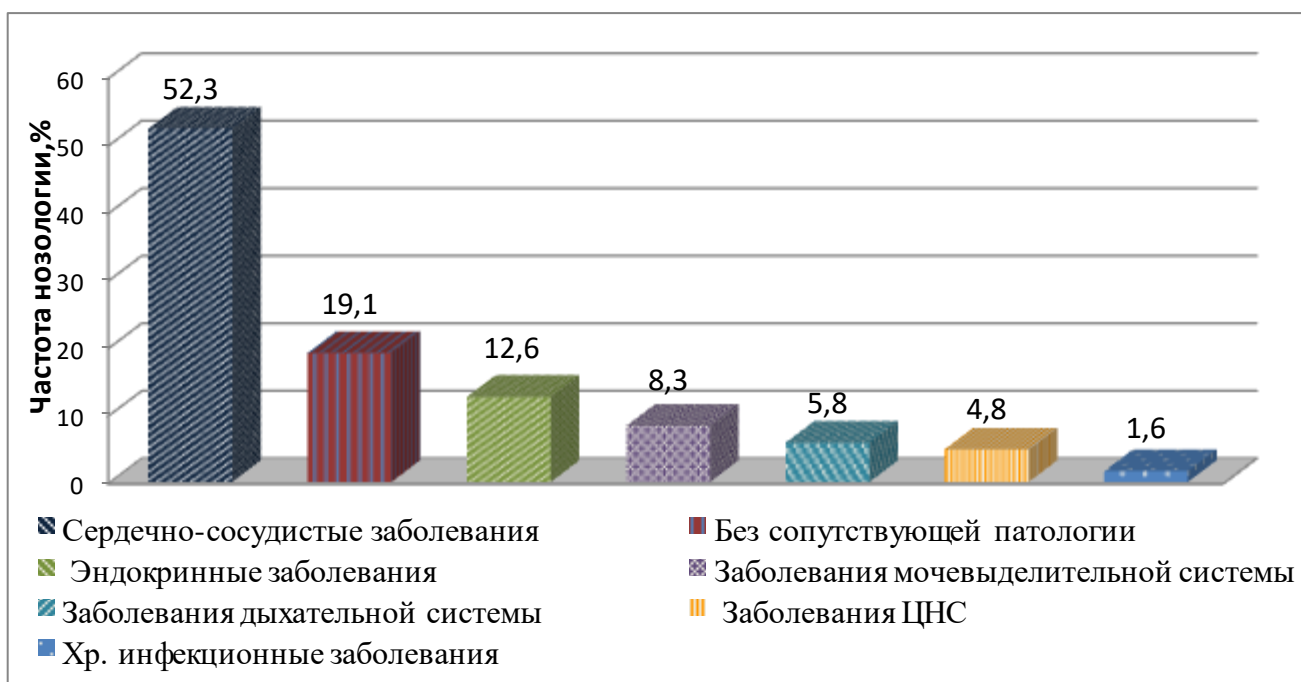


Рисунок 1 - Распределение сопутствующих заболеваний

Согласно общепринятым рекомендациям ВОЗ (1997) степень ожирения оценивалась по ИМТ. Для этого рост пациента измеряли при помощи ростомера при естественной осанке, когда спина, ягодицы и пятки касались измерительной рейки. Вес пациента (массу тела) определяли с точностью до 100 г при помощи настольных весов натощак утром, после опорожнения мочевого пузыря и кишечника. Индекс массы тела (ИМТ) вычисляли по формуле А. Кетле (1869) (Автандилов Г.Г., 1990):

$$\text{ИМТ} = \frac{m}{h^2},$$

где  $m$  – масса тела в килограммах,  $h$  – рост в метрах.

Пациентов с нормальной массой тела было 151 (25,1%), избыточной массой тела (ИМТ 25-29,9 кг/м<sup>2</sup>) было 163 (27,1%) пациента, с ожирением I ст. (ИМТ 30-

34,9 кг/м<sup>2</sup>) – 140 (23,3%) человек, ожирением II ст. (ИМТ 35-39,9 кг/м<sup>2</sup>) - 90 (15%) больных, ожирением III ст. (ИМТ ≤40 кг/м<sup>2</sup>) – 34 (5,7 %) пациента. В среднем ИМТ составил 29,5 ± 6,8 кг/м<sup>2</sup> (рисунок 2).

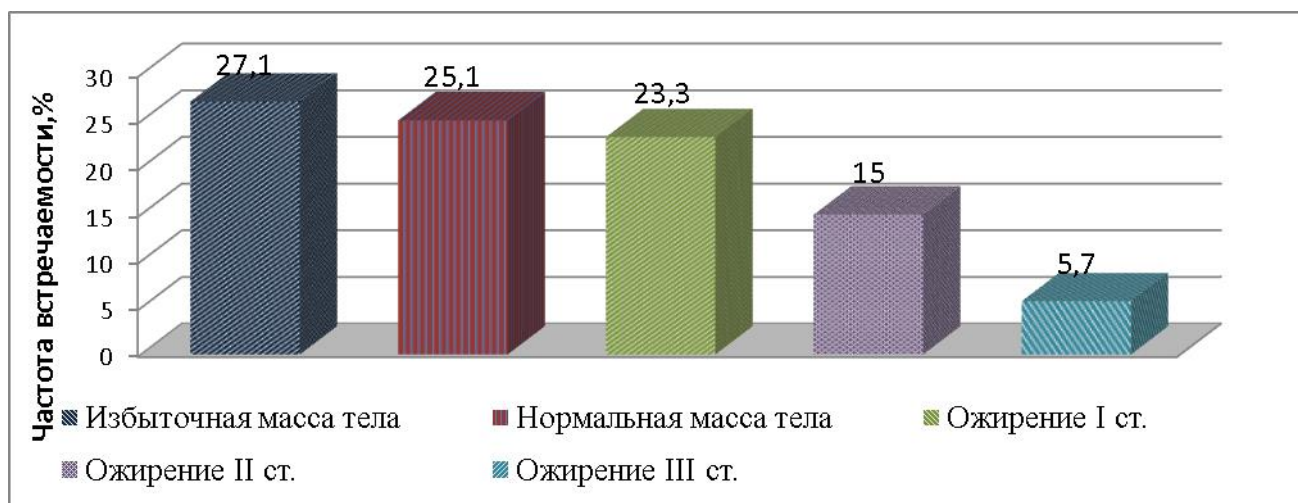


Рисунок 2 - Распределение пациентов по степени ожирения

Курящих среди обследованных было 68 (11,3%).

Показанием для проведения лапаротомии были следующие заболевания: острая кишечная непроходимость у 118 (19,7%) пациентов, острый аппендицит у 76 (12,7%) исследуемых, опухоли брюшной полости с ранее проведенной симптоматической операцией у 60 (10%) пациентов, открытые и закрытые травмы живота в 51 (8,5%) случае, острый калькулезный холецистит в 45 (7,5%) клинических наблюдениях, перфорация полого органа у 43 (7,2%) больных. Помимо этого, с холедохолитиазом было 43 (7,2%) пациента, опухолями гепатобилиарной зоны 40 (6,7%) пациентов, острым или хроническим панкреатитом 33 (5,5%) больных. Гастродуоденальный стеноз явился поводом к проведению лапаротомии у 25 (4,2%) больных, абсцесс или флегмона брюшной полости зарегистрированы у 13 (2,1%) больных, воспалительные заболевания кишечника отмечены у 13 (2,1%) оперированных. Срединная лапаротомия по поводу желудочно-кишечного кровотечения проводилась у 10 (1,7%) пациентов, гнойно-воспалительных заболеваний органов малого таза у 12 (2%) больных, а с деструктивными заболеваниями органов малого таза, осложненных гемоперитонеумом у семи (1,2%) пациенток. Оперированных по поводу

абдоминального ишемического синдрома было 9 (1,5%) человек. Сведения об абдоминальной патологии, потребовавшей выполнения срединной лапаротомии, обобщены в таблице 1.

Таблица 1 - Абдоминальная патология, потребовавшая выполнения срединной лапаротомии

Основная патология	Кол-во больных (n=600), Абс., (%)
<b>Перфорация полого органа:</b>	<b>43 (7,2%)</b>
перфоративная язва желудка	32 (5,3%)
перфорация тонкой кишки	6 (1%)
перфорация толстой кишки	4 (0,6%)
распад опухоли кишечника с перфорацией	3 (0,5%)
<b>Острая кишечная непроходимость:</b>	<b>118 (19,7%)</b>
острая неопухолевая тонкокишечная непроходимость	76 (12,7%)
острая опухолевая тонкокишечная непроходимость	5 (0,8%)
острая неопухолевая толстокишечная непроходимость	9 (1,5%)
острая опухолевая толстокишечная непроходимость:	28 (4,7%)
<b>Травмы живота</b>	<b>51 (8,5%)</b>
<b>Острый калькулезный холецистит</b>	<b>45 (7,5%)</b>
<b>Опухоли органов брюшной полости, состояние после симптоматической операции.</b>	<b>60 (10%)</b>
<b>Острый аппендицит</b>	<b>76 (12,7%)</b>
<b>Панкреатит</b>	<b>33 (5,5%)</b>
<b>Абдоминальный ишемический синдром</b>	<b>9 (1,5%)</b>
<b>Гнойно-воспалительные заболевания органов малого таза</b>	<b>12 (2%)</b>
<b>Гастродуоденальный стеноз</b>	<b>25 (4,2%)</b>
Язвенный	10 (1,7%)
Опухолевый	15 (2,5)
<b>Желудочно – кишечное кровотечение</b>	<b>10 (1,7%)</b>
<b>ЖКБ. Холедохолитиаз</b>	<b>43 (7,2%)</b>
<b>Опухоли гепатобилиарной зоны</b>	<b>40 (6,7%)</b>
<b>Абсцесс, флегмона брюшной полости</b>	<b>13 (2,1%)</b>
<b>Воспалительные заболевания кишечника</b>	<b>13 (2,1%)</b>
<b>Деструктивные заболевания органов малого таза, осложненные гемоперитонеумом</b>	<b>7 (1,2%)</b>

Операции по поводу частичной или полной эвентрации выполнены у 11 (1,8 %) 600 пациентов. В четырех (36,3%) случаях эвентрации предшествовало нагноение послеоперационной раны. Закрытие несостоятельной лапаротомной раны осуществлялось местными тканями с применением ПВХ трубок (рисунок 3). Данная группа пациентов анализировалась отдельно.

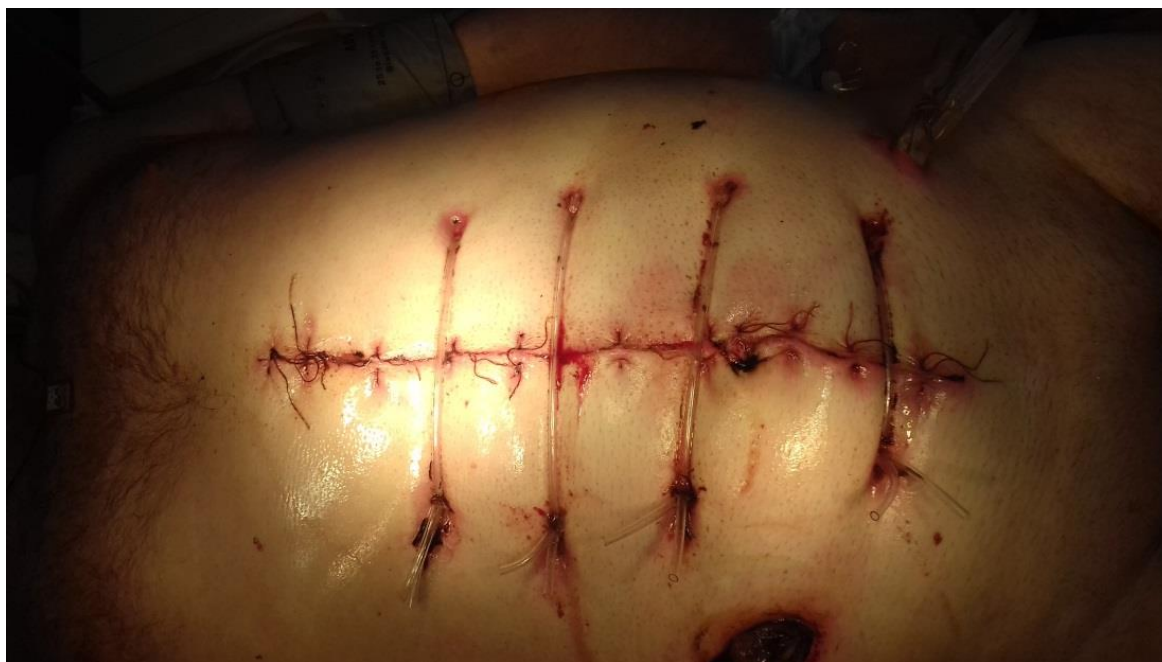

Рисунок 3 - Эвентрация, ушитая с применением ПВХ трубок

Среди 600 обследованных перитонит был у 125 (20,8%) пациентов. Длительность оперативного вмешательства была от 15 до 345 минут, в среднем  $95,7 \pm 32,4$  минут.

Верхняя срединная лапаротомия выполнена в 94 (15,7%) случаях, а верхняя срединная в сочетании со средней срединной у 75 (12,5%) больных. Средняя срединная лапаротомия в 168 (28%) случаях, нижняя срединная у 70 (11,7%) пациентов, нижняя срединная в сочетании со средней срединной у 70 (11,7%) больных. Тотальная лапаротомия проведена 56 (9,3%) больным, трансректальный доступ 65 (10,8%) пациентам (рисунок 4).

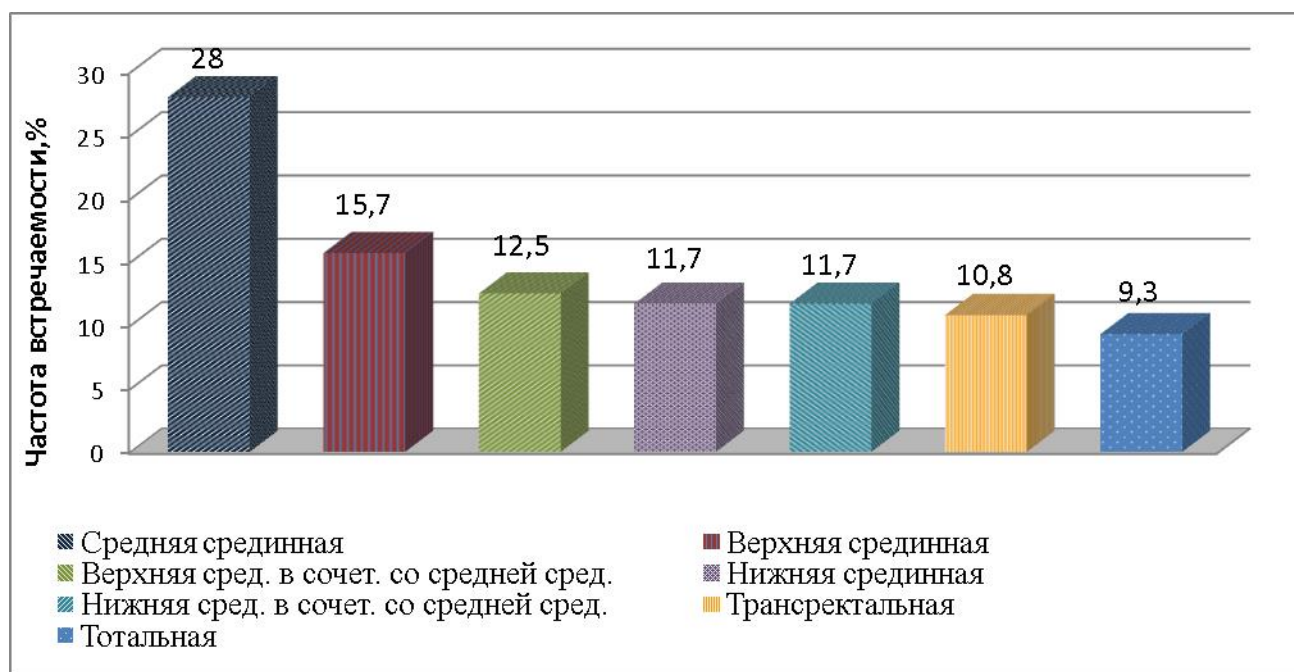


Рисунок 4 - Распределение пациентов по уровню лапаротомии

Лапаротомия с иссечением послеоперационного рубца проводилась у 95 (15,8%) пациентов.

Всем больным оценивалась степень недифференцированной дисплазии соединительной ткани с использованием критериев Т.Ю. Смольновой (2003) (таблица 2).

Таблица 2 - Схема определения степени НДСТ по Т.Ю. Смольновой (2003)

Малые признаки (1 балл)	
<ul style="list-style-type: none"> <li>● астенический тип телосложения или недостаточная масса тела</li> <li>● отсутствие стрий на коже передней брюшной стенки у женщин, имевших в анамнезе роды</li> <li>● мышечная гипотония и низкие показатели манометрии</li> <li>● уплощение стопы</li> </ul>	<ul style="list-style-type: none"> <li>● склонность к лёгкому образованию синяков, повышенная кровоточивость тканей</li> <li>● кровотечение в послеродовом периоде</li> <li>● вегетососудистая дистония</li> <li>● Нарушение сердечного ритма и проводимости</li> </ul>
Большие признаки (2 балла)	
<ul style="list-style-type: none"> <li>● сколиоз, кифоз кифосколиоз</li> <li>● плоскостопие 2-3ст</li> <li>● эластоз кожи</li> <li>● гипермобильность суставов, склонность к вывихам, растяжениям связочного аппарата</li> </ul>	<ul style="list-style-type: none"> <li>● дискинезия желчевыводящих путей</li> <li>● нарушение эвакуационной функции ЖКТ</li> <li>● угроза преждевременных родов на сроке 32-35 нед. , преждевременные роды</li> <li>● Быстрые и стремительные роды в</li> </ul>



<ul style="list-style-type: none"> <li>•склонность к аллергическим и простудным заболеваниям.</li> <li>Тонзилэктомия</li> <li>•варикозная болезнь, геморрой</li> </ul>	<p>анамнезе с или без гипотонического кровотечения в 3 периоде родов</p> <ul style="list-style-type: none"> <li>•Пролапс гениталий и грыжи у родственников первой линии</li> </ul>
<p>Тяжёлые проявления и состояния, приведшие к хирургическим вмешательствам или имеющие показания к ним, а так же изменения анатомических взаимоотношений, приведших к нарушению функции органов (3 балла)</p>	
<ul style="list-style-type: none"> <li>•грыжи</li> <li>•спланхноптоз</li> <li>•варикозная болезнь и геморрой (оперативное лечение)</li> <li>•ХВН с трофическими нарушениями</li> <li>•дивертикулы, долихосигма</li> </ul>	<ul style="list-style-type: none"> <li>•нарушение моторной функции ЖКТ, подтверждённое лабораторными методами</li> <li>•привычные вывихи суставов или вывихи более 2х суставов</li> <li>•поливалентная аллергия, тяжёлые анафилактические реакции</li> </ul>

С учетом этой схемы лёгкая степень НДСТ диагностировалась в случае суммы признаков до 9 баллов, средняя 10-16 баллов, тяжёлая более 17 баллов.

Также использовалась схема Т. Милковска-Дмитровой и А. Каркашева (1985) для определения основных и второстепенных признаков НДСТ. Основными признаками являются: плоскостопие, варикозно расширенные вены, готическое небо, синдром генерализованной гипермобильности суставов, патология органов зрения, деформация грудной клетки, деформация позвоночника, увеличенная растяжимость и дряблость кожи, длинные тонкие пальцы. К второстепенным признакам относят: аномалии зубов и ушных раковин, боли в суставах, подвывихи и вывихи суставов и другие. Выраженность дисплазии соединительной ткани определялась вариантами сочетания главных и второстепенных признаков.

Первую (легкую) степень НДСТ выявляли при имеющихся двух главных признаках; вторую (среднюю) степень – в случае наличия трех главных и двух - трех второстепенных или четырех главных и одного - двух второстепенных признаков; третью (тяжелую) степень – в случае наличия пяти и более главных и трех второстепенных признаков.

Больных с НДСТ было 156 (26 %), из них с легкой степенью 115 (19,2%), средней и тяжелой 41 (6,8%).

Оценивали параметры индекса живота (ПИЖ) по В.М. Жукову (1972):  $\text{ПИЖ} = \text{distancia bicostarum} / \text{distancia bicspinarum} \times 100$ . При показателе в диапазон 97,5 – 102,5 баллов форма живота отмечалась как цилиндрическая, 97,4 и меньше – расширяющаяся вниз (долихоморфная), а при 102,6 и больше – расширяющаяся вверх (брахиморфная).

С брахиморфной формой живота был 161 (26,8%) больной, с цилиндрической 236 (39,4%) пациентов, с долихоморфной 203 (33,8%).

Людей, занятых тяжелым физическим трудом было 45 (7,5%).

Бандаж в позднем послеоперационном периоде носили 243 (40,5%) пациента.

Из лабораторных показателей учитывались уровень эритроцитов, гемоглобина, глюкозы, креатинина, общего белка, билирубина.

Анемия той или иной степени, с учетом классификации по Л.И. Идельсон, 1979 г. (лёгкая:  $\text{Hb} - 130/120 - 90$  г/л; – средняя:  $\text{Hb} - 70-90$  г/л; – тяжёлая:  $\text{Hb} < 70$  г/л.) диагностирована у 223 (37,1%) больных.

Гипергликемией считали уровень глюкозы более 6,1 ммоль/л (ВОЗ, 1999–2013). Гипергликемия присутствовала у 124 (20,6%) у пациентов.

Гипопротеинемия, диагностированная при уровне белка крови менее 65 г/л, была у 238(39,6%) больных.

Уровень креатинина оценивался по методу Яффе. Гиперкреатининемия фиксировалась при значении креатинина плазмы крови более 110 мкмоль/л. Гиперкреатининемия выявлена у 95(15,8%) пациентов.

Уровень билирубина крови определяли по методу Йендрашика. Повышенным уровнем общего билирубина сыворотки крови считали более 21 мкмоль/л. Пациентов с гипербилирубинемией было 113 (18,9%).

Результаты лабораторных исследований обобщены в диаграмме на рисунке 5.

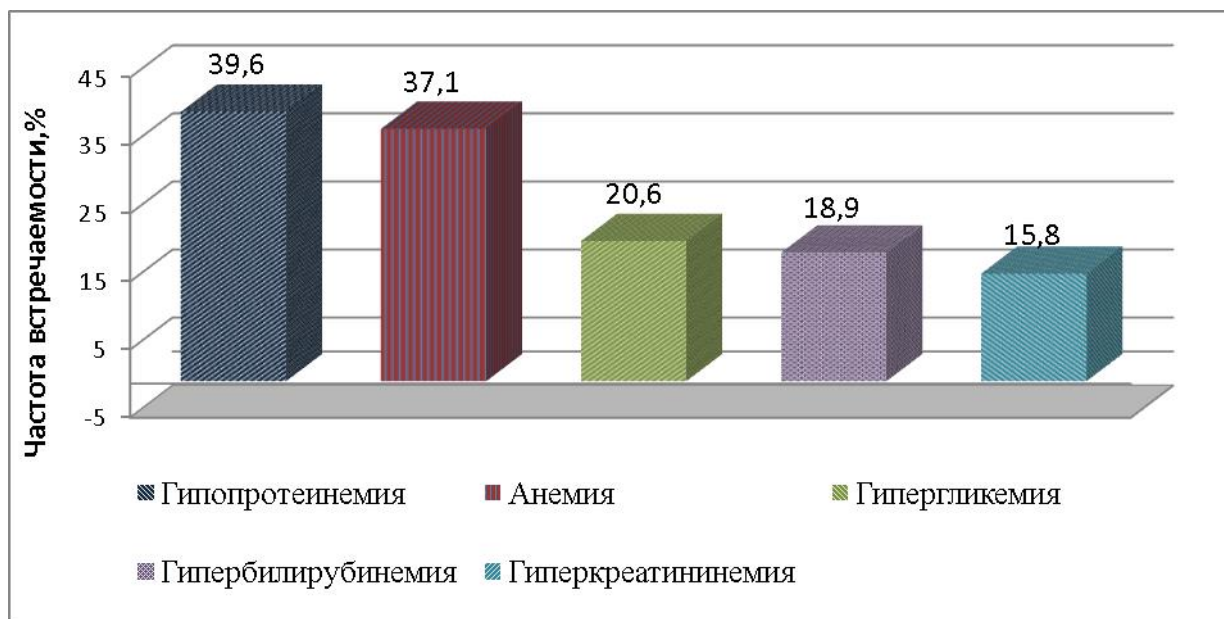


Рисунок 5 - Результаты лабораторных исследований

Контрольный осмотр пациентов проводился через 5-7, в среднем 6 месяцев, 11-13, в среднем 12 месяцев и через 23-25, в среднем 24 месяца от момента операции. Грыжи выявлялись во время физикального обследования. В случае не диагностированной грыжи во время пальпации и визуального осмотра, проводилось ультразвуковое исследование послеоперационного рубца. УЗИ проведено 58 пациентам с болевым синдромом в области послеоперационного рубца и 95 больным без каких либо болевых ощущений в области рубца. Остальные от исследования отказались.

Полученные данные легли в основу оценки риска послеоперационного грыжеобразования с применением методов статистического анализа и теории вероятности.

## 2.2. Изучение морфо-физических предпосылок к формированию ПОВГ

### 2.2.1. Изучение натяжения краев белой линии живота после срединной лапаротомии

Известно, что ткани должны ушиваться без натяжения, но оценка хирургом степени натяжения производится, как правило, интуитивно, с учётом квалификации и опыта, что приводит к некому субъективизму в определении данного показателя. Кроме того, наличие интраабдоминальной гипертензии в

послеоперационном периоде, в особенности после экстренных операций, указывает на то, что швы должны противостоять подобной нагрузке на протяжении всего периода раневого процесса. Важным принципом является ушивание лапаротомной раны с учётом натяжения тканей по всей длине с дополнительным укреплением в проблемных зонах. Несоблюдение этих правил ведет к прорезыванию швов, нарушению микроциркуляции и трофики в тканях, способствуя возникновению послеоперационных грыж передней брюшной стенки и эвентраций [71,295,405].

Таким образом, изучение натяжения, как фактора грыжеобразования, является необходимым в свете профилактики несостоятельности срединной лапаротомной раны. С этой целью проведено экспериментальное и клиническое исследование.

На первом этапе проведено кадаверное исследование. Его задачами явились разработка и апробация устройства для измерения натяжения, получение предварительных значений натяжения краев лапаротомной раны, а также обучение навыкам по работе с устройством.

Для реализации поставленных задач исследованию подвергнуто 20 нефиксированных трупов без признаков патологии передней брюшной стенки и ранее проводимых лапаротомий, умерших не позднее 24 часов до момента эксперимента. Среди них 11 (55%) трупов мужчин, скончавшихся в возрасте от 38 до 82 лет (в среднем  $55,1 \pm 10,2$  лет), и девяти (45%) трупов женщин, умерших в возрасте от 28 до 81 года (в среднем  $65,3 \pm 15,3$  года). У трех (27,2%) мужских трупов была нормальная масса тела (ИМТ 18,5-24,9), у четырех (36,4%) – избыточная масса тела (ИМТ 25-29,9), у четырех (36,4%) – ожирение 1 степени – (ИМТ 30 – 34,9). Среди женских трупов у трех (33,3%) наблюдалась нормальная масса тела, у одного (11,1%) – избыточная масса тела, у трех (33,3%) – ожирение 1 степени, у двух (22,3%) ожирение 2 степени.

Атеросклеротическая гангрена кишечника явилась причиной смерти у четырех (37%) мужчин и двух (22,3%) женщин. Острая сосудистая патология нижних конечностей была у трех (33,3%) женщин, гнойные заболевания мягких тканей у

одного (9%) мужчины и у одной (11,1%) женщины. Сахарный диабет II типа был у двух (22,2%) женщин и одного (9%) мужчины, ишемическая болезнь сердца у двух мужчин (18%), острый панкреатит у одной (11,1%) женщины, хроническая алкогольная интоксикация с полиорганными проявлениями у трех (27%) мужчин.

После выполнения срединной лапаротомии проводилось измерение натяжения краев рассеченной белой линии живота. Для этого использовалось разработанное устройство для измерения натяжения краёв апоневроза лапаротомной раны (патент РФ № 187472 от 06.03.19).

Устройство состоит из инструмента и электронного динамометра с тензометрическим датчиком. Инструмент имеет две, соединённые с помощью шарнира, бранши, рабочая часть которых представлена губками, в виде пластин с имеющимися на них, в направлении друг к другу, по четыре с каждой стороны, заострённых крючка и одному бруску шириной 5 мм. Крючки перпендикулярно к плоскости инструмента фиксированы к браншам. Бранши имеют два изгиба с каждой стороны в виде одного наружного и одного внутреннего развернутых углов, между которыми к наружным частям браншей фиксировано по одному кольцу для удержания инструмента. На концах вспомогательных бранш фиксировано по одному цилиндру, к которым крепится тензометрический датчик динамометра электронного (компания НПО «Мега Тонн Электронные Динамометры» Санкт-Петербург АЦД/1Р-0,1/1И-2) (рисунок 6).




Рисунок 6 - Устройство для измерения натяжения краёв апоневроза лапаротомной раны (А) и инструмент для измерения натяжения (Б). Диплом салона «Архимед 2021» о награждении золотой медалью за указанное устройство

Устройство для измерения натяжения краев лапаротомной раны было удостоено золотой медали на Московском международном Салоне изобретений и инновационных технологий «Архимед 2021» (рисунок 6).

При использовании инструмент располагается вертикально лапаротомной ране, бранши разводятся, под контролем зрения рабочие части с крючками фиксируются к краям апоневроза, отступя от них 5 мм и сводятся до соприкосновения брусков, ограничивающих полное сведение бранш инструмента (вынужденная коррекция натяжения, связанного с захватом крючками 5 мм апоневроза с каждой стороны). После этого на адаптеры вспомогательной части бранш крепится тензометрический датчик и, не производя дополнительных усилий на бранши, продолжая держать инструмент в вертикальном положении, фиксируется значение натяжения краёв апоневроза на измерительном индикаторе динамометра за счет передачи механического напряжения с рабочей части инструмента. Важно отметить, что края апоневроза во время измерения находятся в сведённом состоянии, что имитирует ушитую рану (рисунок 7).



Рисунок 7 - Измерение натяжения краев лапаротомной раны  
(кадаверное исследование)

Предлагаемое устройство для измерения натяжения апоневроза лапаротомной раны имеет следующие преимущества:

- позволяет произвести измерения в разных частях раны, что необходимо для выявления участков с наибольшим натяжением и дальнейшего выбора способа их укрепления;

- измерение натяжения производится именно при сведении краёв апоневроза, отражая нагрузку на края раны, если бы она была ушита;
- имеющиеся ограничители сближения краёв рабочей части инструмента позволяют максимально приблизить значения натяжения к ушитому апоневрозу;
- заострённая часть крючков рабочей части инструмента, располагающаяся горизонтально ране, при смыкании бранш минимизирует риск повреждения внутренних органов;
- большая площадь фиксации рабочих частей к тканям минимизирует риск их разволокнения при измерении;
- простота асептических мероприятий при подготовке инструмента к использованию и отсутствие необходимости в специальных условиях хранения;
- удобство при работе с инструментом за счет имеющихся на вспомогательной части инструмента колец.

Ввиду разной длины рабочей и вспомогательной бранши, для точности и стандартизации измерения, был выявлен корректирующий коэффициент путём расчёта силы по правилу рычага [189].

Ниже представлен расчёт определения корректирующего коэффициента для устройства измерения натяжения. Расчет силы  $F_1$  произведен по правилу рычага (рисунок 8).

$$F_1 * l_1 = F_2 * l_2$$

$$F_1 = \frac{F_2 * l_2}{l_1}$$

$$F_1 = F_2 * \frac{l_2}{l_1}$$

$$F_1 = F_2 * \frac{13.5}{6.5} = 2.1 * F_2$$

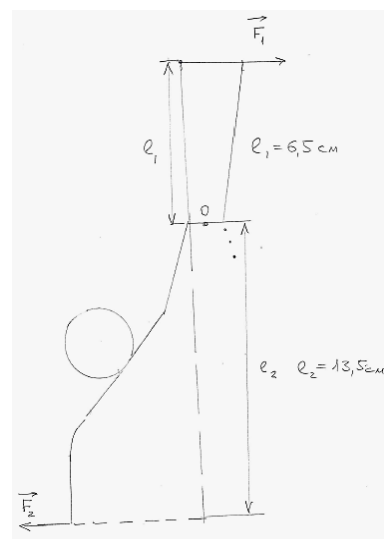


Рисунок 8 - Расчёт показателя натяжения на рабочих частях браншей

Соответственно значение, выявленное при измерении натяжения, умножалось на полученный коэффициент 2,1.

Натяжение краёв раны, определяемое в Ньютонах (Н), измеряли через каждые 5 см фиксируя представленный инструмент за края раны белой линии живота. Для определения показателей критического натяжения искусственно создавалась интраабдоминальная гипертензия в момент измерения натяжения краев апоневроза. Для этого был разработан способ создания таких условий.

Способ заключается в том, что в условиях патологоанатомического отделения производится лапаротомия в правой или левой подвздошной области длиной 1,5 – 2 см, куда вводится трубка из поливинилхлорида диаметром 8 мм, на конце которой герметично фиксирован резиновый легкорастяжимый баллон максимальным объёмом в раздутом состоянии 10 литров. Трубка соединена с помощью тройника посредством ПВХ трубок диаметром 8 мм с резиновой грушей и пружинным манометром (рисунок 9).

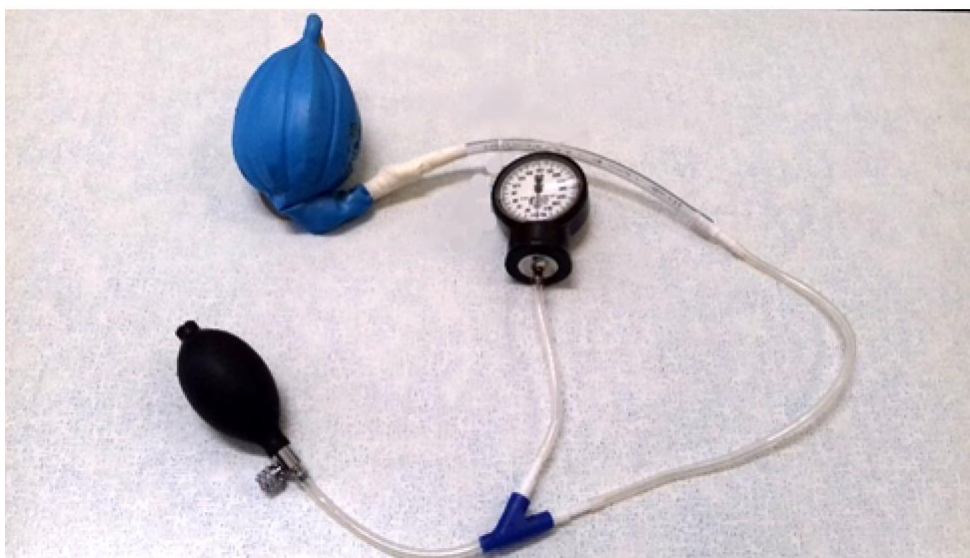

Рисунок 9 - Устройство для создания интраабдоминальной гипертензии во время кадаверного эксперимента

Путем нагнетания воздуха в баллон, согласно закону Паскаля, происходит увеличение объема брюшной полости и тем самым повышение внутрибрюшного давления, что приводит к значительному натяжению в области швов. Выполнение методики иллюстрировано на рисунке 10.



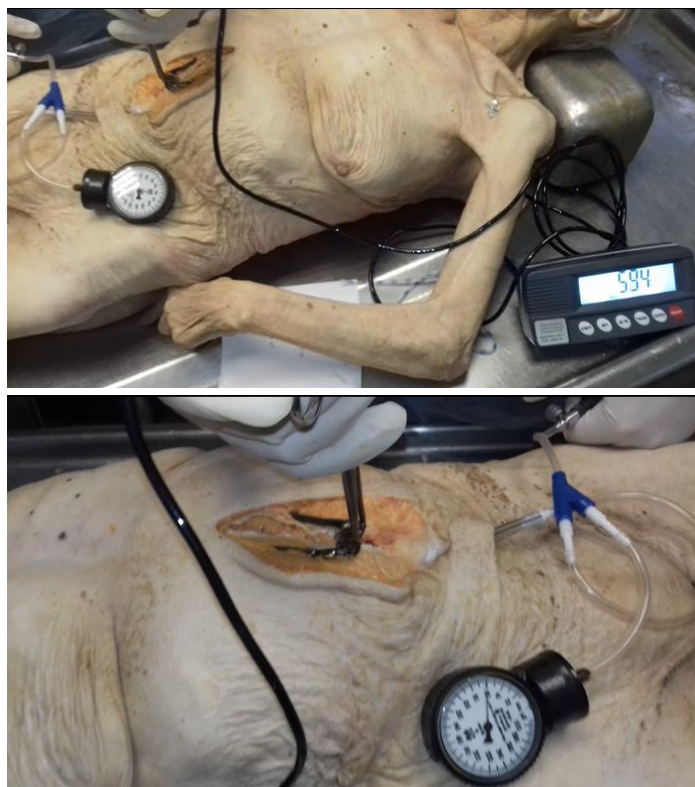


Рисунок 10 - Определение показателя критического натяжения во время искусственного создания интраабдоминальной гипертензии

На клиническом этапе исследования для определения нормального натяжения краёв срединной лапаротомной раны проведено измерение данного показателя у 39 больных, оперированных через срединный лапаротомный доступ по поводу заболеваний органов брюшной полости. Для чистоты исследования отбор пациентов проводился с учетом отсутствия значимого изменения объема брюшинной полости в ходе операции при удалении органа или его части большого объема, а также в случае пареза кишечника. Другим условием отбора пациентов было нормальное внутрибрюшное давление (ВБД) перед ушиванием лапаротомной раны (до 10мм.рт.ст.), а также отсутствие увеличения пикового давления вдоха на аппарате ИВЛ. ВБД измеряли по уровню давления в мочевом пузыре согласно общепринятой методике. Таким образом, предполагалось, что ткани ушиваются без лишнего натяжения.

Среди исследуемых пациентов женщин было 21 (53,8 %) в возрасте от 20 до 74 лет, в среднем  $52,5 \pm 9,5$  лет, а мужчин 18 (46,2 %) в возрасте от 25 до 90 лет, в среднем  $50,7 \pm 7,1$  лет.

Согласно рекомендациям ВОЗ 1993г. у четырех (19%) женщин была нормальная масса тела, у восьми (38%) – избыточная, у семи (33,3%) – ожирение 1 степени, у двух (9,7%) ожирение 2 степени. Среди мужчин у четырех (22,2%) наблюдалась нормальная масса тела, у семи (38,9%) – избыточная масса тела, у четырех (22,3%) – ожирение 1 степени, у трех (16,6%) ожирение 2 степени. Из этой группы 16 (41%) пациентам выполнена холецистэктомия и наложение холедоходуоденоанастомоза, девяти (23%) – ушивание перфоративной язвы желудка или 12 перстной кишки, девяти (23%) - ушивание поврежденных при тупой травме живота органов, трем (7,7%) – аппендэктомия, двум (5,3%) – удаление кист яичника.

Измерение натяжения краев белой линии живота проводилось перед её ушиванием по описанной ранее методике (рисунок 11).

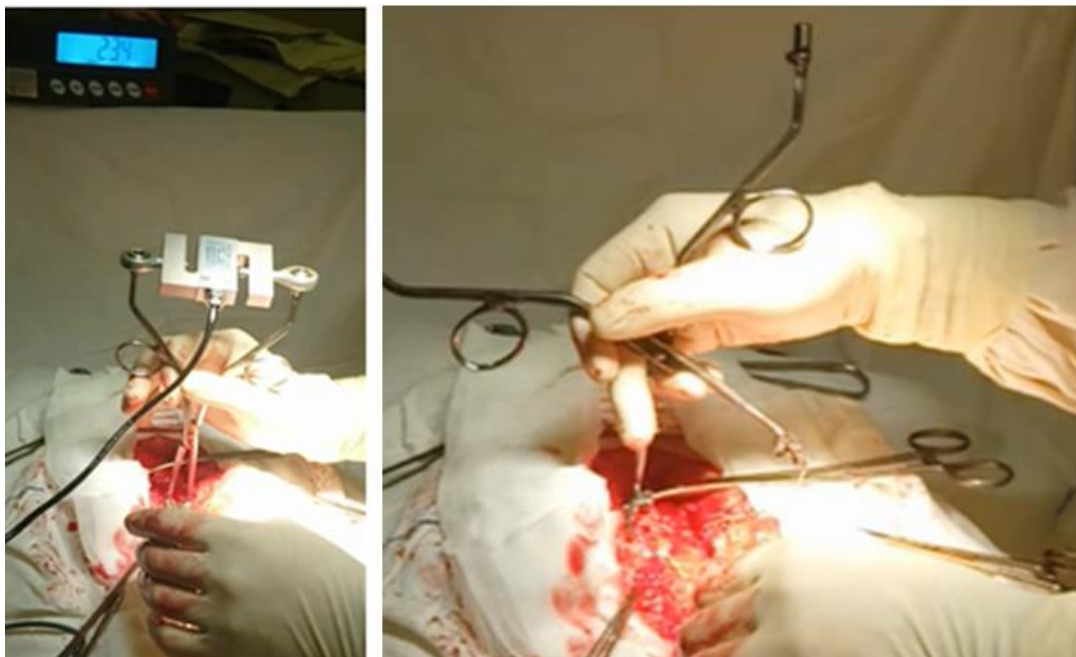


Рисунок 11 - Измерение натяжения лапаротомной раны (клиническое исследование)

### **2.2.2. Исследование прочности и морфологического строения белой линии живота**

Для исследования морфо-физических особенностей белой линии проведено кадаверное исследование на 15 нефиксированных трупах обоего пола в возрасте от 30 до 78 лет, в среднем  $64,7 \pm 12,5$  лет., умерших не позднее 24 часов до момента эксперимента, без признаков патологии передней брюшной стенки и

ранее проводимых лапаротомий. Среди них было восемь (53%) трупов женщин и семь (47%) трупов мужчин. Причиной смерти были: онкологические заболевания органов брюшной полости в четырех (26,7%) случаях, острая сосудистая патология нижних конечностей, хроническая алкогольная интоксикация с полиорганными проявлениями, гнойные заболевания мягких тканей - по два (13,3%) соответственно, расслаивающаяся аневризма брюшного отдела аорты, атеросклеротическая гангрена кишечника, острая кишечная непроходимость, желудочно-кишечное кровотечение, острый панкреатит – по одному случаю (6,7%).

Перед иссечением, с учётом внешних анатомических ориентиров, осуществлялась маркировка апоневроза белой линии живота, разделяющая ее на эпигастральную, мезогастральную и гипogaстральную части. Эпигастральная часть – расстояние от мечевидного отростка грудины до линии, соединяющей нижние точки X ребер (*linea bicostarum*), мезогастральная – расстояние от вышеуказанной линии до линии, соединяющей передние верхние подвздошные ости (*linea bispinarum*) и гипogaстральная – расстояние между *linea bispinarum* и верхним краем лобкового симфиза (рисунок 12).

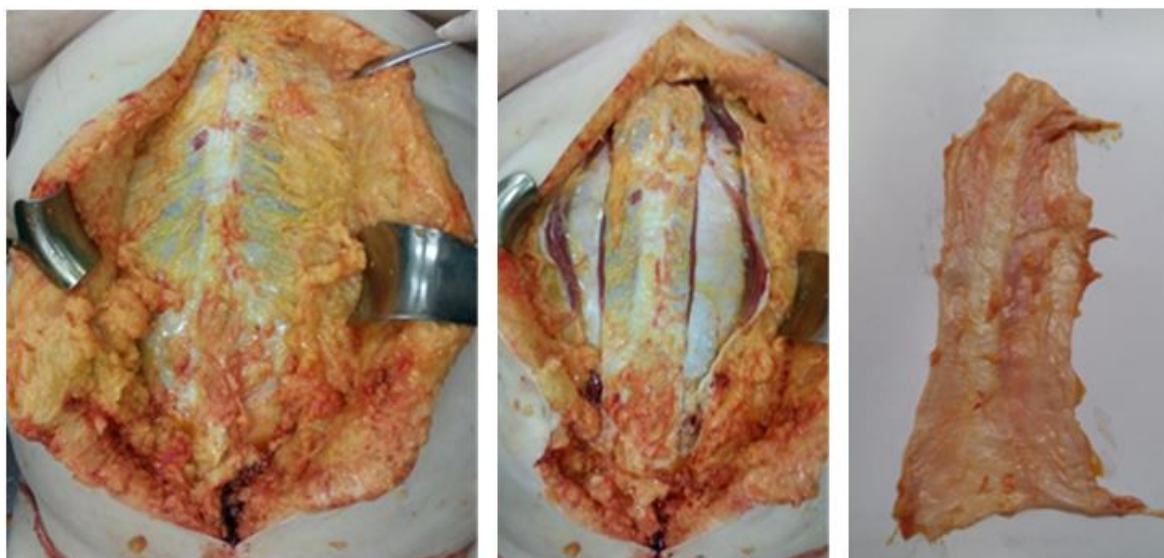


Рисунок 12 - Этапы иссечения белой линии живота

Затем материал подвергали тензометрическому исследованию, для чего участки иссеченного апоневроза, с учетом выполненной ранее разметки, длиной

по 5 см закрепляли в зажимах разрывного устройства. Последнее представляет собой штатив с зажимными клеммами на болтах-стяжках. Один из зажимов, закрепленный к основанию штатива являлся стационарным, а другой с помощью крюка крепится к тензодатчику электронного динамометра АЦД/1Р-0,1/1И-2 (рисунок 13).




Рисунок 13 - Тензометрическое исследование участка белой линии живота

После фиксации материала, путем его медленного растяжения между зажимами, определяли усилия, прилагаемые для его разрыва. Для простоты описания указанные усилия были определены как прочность. В связи с тем, что исследованию подвергались участки ткани одинаковых размеров, прилагаемые усилия для их разрыва, или прочность, выражали в Ньютонах (Н). Для исследования морфологического строения белой линии живота на разных ее уровнях, кусочки ткани из ее отделов направлялись для гистологического исследования после предварительной фиксации в растворе нейтрального формалина.

### **2.3. Поиск наиболее надёжного способа ушивания белой линии живота.**

#### **Технология обучения**

Основываясь на литературные данные, можно сделать заключение об отсутствии единого мнения в отношении способа ушивания лапаротомной раны. Тем не менее, многие авторы склоняются к непрерывному шву белой линии живота в различных модификациях [54,81,221,258]. Однако имеющиеся недостатки непрерывного шва ограничивают его применение в ургентной хирургии, поэтому предпочтение отдается отдельному ушиванию срединного апоневроза [401]. Вместе с тем, отдельное ушивание имеет множество недостатков, связанных с биомеханическими особенностями [153,350]. Противоречивые данные по прочностным характеристикам различных швов апоневроза инициировали проведение собственных исследований. С учетом данных оригинальных экспериментальных исследований был разработан и запатентован «Способ ушивания апоневроза после лапаротомии» (патент РФ на изобретение RUS 2644846 от 14.02.2018), объединяющий в себе преимущества непрерывного и отдельного ушивания.

Суть способа заключается в том, что вначале производят ушивание апоневроза лапаротомной раны укрепляющими швами, расстояние между которыми составляет 5 см, а затем накладывается непрерывный шов с расположением стежков в шахматном порядке. Для простоты описания указанная комбинация швов в дальнейшем будет именоваться как шахматно-укрепляющий шов.

При наложении укрепляющего шва первый вкол делается отступя 1 см от линии разреза апоневроза, параллельно последнему с выколом через 1 см. Затем в косом направлении - сторону линии разреза и первого вкола делается третий вкол, отступя 0,5 см от края разреза. Выкол делается на противоположной стороне апоневроза в косом направлении на расстоянии 0,5 см от края раны. Следующий вкол производится в том же косом направлении, что и предыдущий выкол, но на расстоянии 1 см от края раны, а последующий выкол параллельно краю раны под острым углом к предыдущему ходу нити. Далее вкол делается в косом

направлении под острым углом к предыдущему ходу нити на расстоянии 0,5 см от линии разреза, а выкол на противоположной стороне разреза в том же косом направлении на расстоянии 0,5 см от края раны. При этом данный выкол находится на расстоянии 0,5 см от самого первого вкола при формировании укрепляющего шва. После этого производится завязывание узла любым традиционным способом.

После наложения укрепляющих швов реализуется непрерывный шов с расположением стежков в шахматном порядке (непрерывный шахматный шов) с применением монофиламентного нерассасывающегося шовного материала. Вначале накладывается узловый шов с расстояниями от края раны с обеих сторон по 1 см с оставлением одной длинной нити. Далее накладывается непрерывный шов, но с чередованием малых и больших стежков. Расстояние между стежками составляет 0,5 см, расстояние от края раны в случае малых стежков составляет 0,5 см, а в случае больших 1 см. Таким способом ушивается непрерывно вся линия разреза с завязыванием нитей в конце раны (рисунок 14).

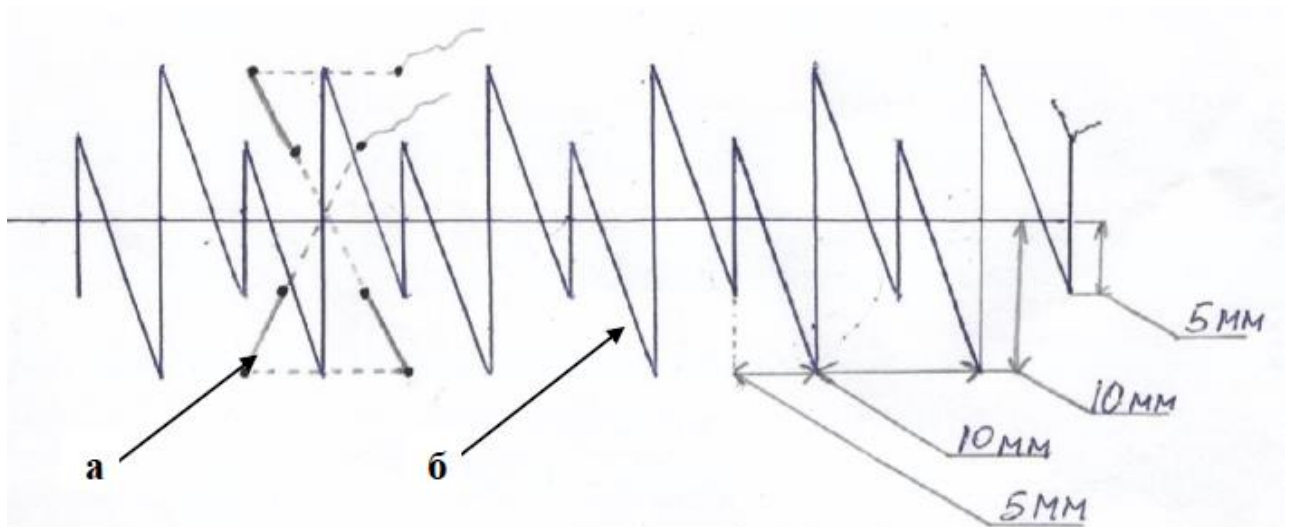


Рисунок 14 - Схема способа ушивания апоневроза после лапаротомии, где  
а) укрепляющий шов; б) шахматный шов

Задачами укрепляющего шва являются:

1. снижение нагрузки на непрерывный шов, особенно в случаях повышенного внутрибрюшного давления;

2. укрепление «слабых участков» апоневроза после лапаротомии;
3. предотвращение излишнего натяжения краёв раны и нити при наложении непрерывного шва;
4. сохранение состоятельности шва апоневроза в случае возможной ревизии раны при её нагноении.

### **2.3.1. Кадаверное исследование способов лапарорафии**

Для оценки прочностных характеристик разработанного способа ушивания проведено кадаверное исследование.

Для этого у 12 трупов обоего пола проводилась срединная лапаротомия от мечевидного отростка до пупочного кольца после предварительной мобилизации белой линии. Все трупы были без признаков патологии передней брюшной стенки и ранее проводимых лапаротомий, умерших не позднее 24 часов до момента эксперимента. Среди них было восемь (66%) трупов мужчин, скончавшихся в возрасте от 55 до 74 лет (в среднем  $66,1 \pm 6,4$  лет), и четыре (34%) трупа женщин, умерших в возрасте от 62 до 75 лет (в среднем  $68,5 \pm 6,1$  лет).

Атеросклеротическая гангрена кишечника явилась причиной смерти у двух (25%) мужчин и одной (25%) женщины, гнойные заболевания мягких тканей у одного мужчины (12,5%) и одной (25%) женщины, острое нарушение мозгового кровообращения у одного мужчины (12,5%) и одной (25%) женщины, расслаивающаяся аневризма брюшного отдела аорты у одного (12,5%) мужчины, острый обструктивный гнойный пиелонефрит у одной (25%) женщины, острый панкреатит у одного (12,5%) мужчины, онкологические заболевания органов брюшной полости у двух (25%) мужчин.

Белая линия живота делилась на четыре участка по 5 см, три из которых по отдельности ушивались классическим непрерывным швом, отдельными узловыми швами, непрерывным швом с расположением стежков в шахматном порядке, а четвертый одним укрепляющим швом и двумя отдельными узловыми.

Для достоверности исследования в получении среднего результата по усилиям, необходимым для разрыва ушитых тканей, каждый из исследуемых швов накладывался на разные участки апоневроза с одинаковой частотой.

После ушивания, апоневроз белой линии живота иссекался в пределах передних и задних листков влагалищ прямых мышц живота с двух сторон, после чего разделялся на участки с ранее наложенными швами. Указанные участки закреплялись в зажимах разрывного устройства и подвергались тензометрическому исследованию на динамометре электронном АЦД/1Р-0,1/1И-2. Оценивали усилие, необходимое для разрыва швов (рисунок 15).



Рисунок 15 - Ушитый участок белой линии живота (слева) и его исследование на прочность (справа)

### **2.3.2. Исследование способов лапарорафии на лабораторных животных**

На следующем этапе, для оценки морфо-физических свойств разработанного способа ушивания, проведено экспериментальное исследование.



Эксперимент проведен на 48 половозрелых белых крысах массой тела 220-300 г. согласно «Правилам проведения работ с использованием экспериментальных животных за № 755 от 12.08.1977 г.», а так же принципам Надлежащей лабораторной практики («Principles of Good Laboratory Practice») с внесенными изменениями от 1997 г., инкорпорированные в Директиву ЕС 2004/10/ЕС. Животных содержали в стандартных условиях вивария со свободным доступом к пище и воде. Обезболивание выполнялось путем внутримышечного введения ксило из расчета 6 мг/кг, золетила из расчета 10 мг/кг массы тела. Из эксперимента животные выводились путем передозировки наркотических препаратов.

Всем животным в асептических условиях производилась срединная лапаротомия, с последующим ушиванием раны. С учётом способа ушивания, крысы разделены на четыре группы, по 12 животных в каждой. В первой группе апоневроз ушивался отдельными узловыми швами с шагом 4-5 мм, расстояние от края раны 4-5 мм (рисунок 16).

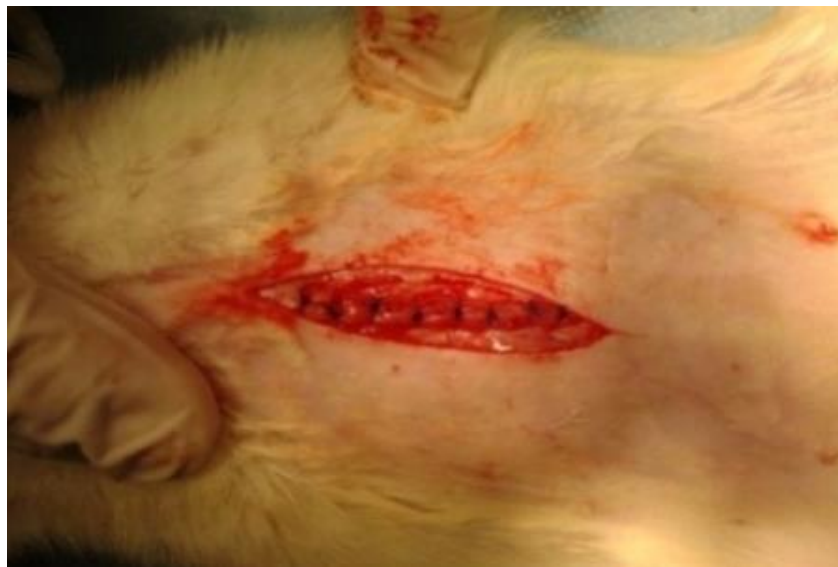

Рисунок 16 - Апоневроз, ушитый отдельным узловым швом

Во второй группе применялся непрерывный шов с аналогичным шагом и расстоянием от края раны (рисунок 17).

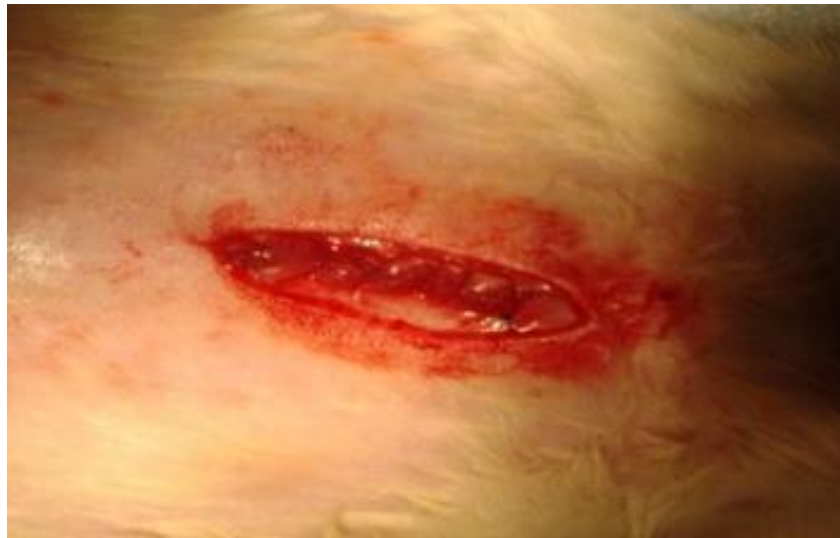

Рисунок 17 - Апоневроз, ушитый непрерывным швом

В третьей группе белая линия ушивалась непрерывным швом с расположением стежков в шахматном порядке (рисунок 18).

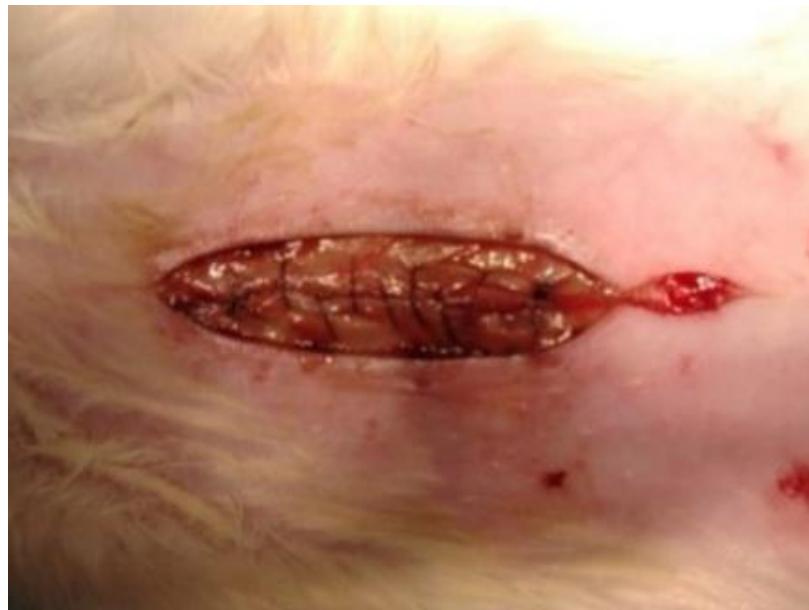

Рисунок 18 - Апоневроз, ушитый непрерывным швом с расположением стежков в шахматном порядке

Расстояние от большого стежка до края раны составило 6 мм, от малого 3 мм. Между стежками промежутки были в диапазоне 4-5 мм.

В четвёртой группе апоневроз ушивался разработанными укрепляющими швами (рисунок 19).

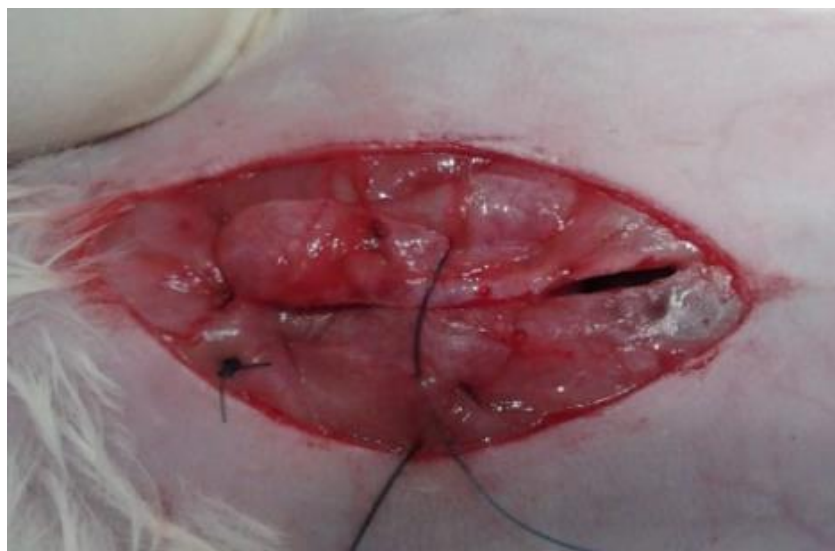

Рисунок 19 - Апоневроз, ушитый укрепляющими швами

Для наложения швов использовалась монофиламентная нить Prolen 3-0. Кожная рана ушивалась лавсаном. На 7, 14 и 60 сутки участки апоневроза с мышечной тканью размерами 2x3 см с исследуемыми швами в каждой группе были иссечены. Данные животные выведены из эксперимента. Полученный материал подвергнули тензометрическому исследованию на динамометре электронном АЦД/1Р-0,1/1И-2. Для этого участки ушитого апоневроза закрепляли в разрывном устройстве прибора при расстоянии между зажимами 1 см и подвергали деформации. Исследовали прочность и растяжимость шва. Прочность измеряли в Ньютонах (Н). Растяжимость (R) измеряли в процентах (%) по формуле:

$$R = \frac{L_{\text{конеч.}} - L_{\text{начальн.}}}{L_{\text{начальн.}}} * 100\%$$

Целью оценки растяжимости является определение - насколько растягивается рубец после наложения того или иного шва до разрыва. Этот факт имеет практическое значение, так как излишняя растяжимость ткани приводит к её истончению с потерей эластичности и риску формирования дефектов и как следствие грыжи.

Оставшиеся участки рубца апоневроза подвергнули гистологическому исследованию. Окраску препаратов производили гематоксилин-эозином. Анализ

материала происходил на световом микроскопе под 200-кратном увеличении. Оценивалась площадь клеточного инфильтрата, площадь очагов некроза, площадь новообразованных сосудов, активность ангиогенеза, степень зрелости грануляционной ткани.

### **2.3.3. Медицинский тренажёр для отработки навыков реализации хирургических способов профилактики ПОВГ**

Известно, что риск развития ПОВГ во многом зависит от опыта хирурга, его мануальной техники. Но даже при наличии этих критериев, ввиду предпочтений и стереотипов в отношении выбора метода закрытия лапаротомной раны, появляющееся «новое» применяется с определённой опаской или вообще не используется, чаще всего из-за отсутствия опыта и мануального навыка в отношении именно появившейся методики [201,258,341,390,394].

В связи с этим, с целью эффективной реализации в клинике разработанной методики лапарорафии сконструирован медицинский тренажер для обучения технике ушивания лапаротомной раны (патент РФ на полезную модель № 181388) (рисунок 20).



**Рисунок 20 - Медицинский тренажер для обучения технике ушивания лапаротомной раны**

Помимо отработки навыка ушивания апоневроза, на представленном тренажёре имеется возможность освоения навыков ушивания брюшины,

подкожно – жировой клетчатки, кожи, что важно для начинающих хирургов, так как нарушение техники ушивания данных структур может привести к осложнениям, также влияющих на риск образования ПОВГ.

Предлагаемый тренажёр (рисунок 21) представляет собой жёсткую раму, содержащую в себе 2 зажима (1,2) для фиксации съёмного материала (3), имитирующего ткани человека (брюшину, апоневроз, подкожную жировую клетчатку, кожу). При этом, используемый материал отличается от выпускаемых серийно аналогов своей доступностью и дешёвизной, не уступая по результативности использования. Для имитации брюшины, например, возможно применение полиэтиленовой плёнки различной толщины, для имитации апоневроза - искусственной кожи различной плотности и толщины, подкожно – жирового слоя – поролона, кожи – натуральной кожи различной выделки. На свободных краях имитирующего ткани человека материала нанесены метки в виде ярких точек (4), расположенных на определённых расстояниях между собой и от краёв предполагаемой раны. Выбор вышеуказанных расстояний зависит от выбора способа ушивания и способствует отработке навыка визуальной оценки длины стежков и расстояний между ними. Это позволит технически правильно наложить швы.

При ушивании раны ткани находятся в том или ином натяжении, поэтому важно не распустить швы во время их завязывания или наложения непрерывного шва, в связи с чем в конструкции тренажёра предусмотрен пружинный тензометр (7). Степень натяжения можно менять регулировочным винтом (8), что позволяет отработать навык от простого к сложному. Кроме того, конструкция тренажёра предусматривает регулировку диастаза между ушиваемыми краями материала, что имитирует рану.

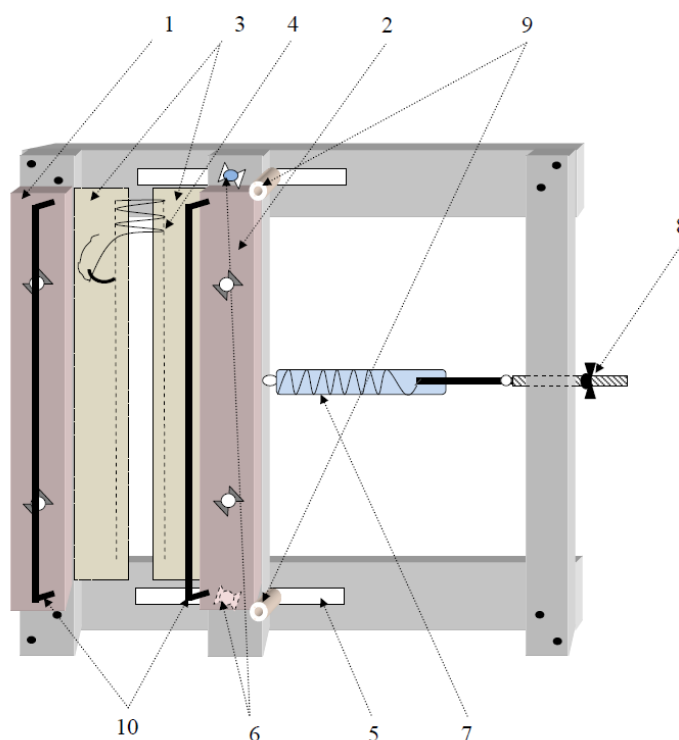


Рисунок 21 - Схема медицинского тренажера для обучения технике ушивания лапаротомной раны (описание элементов в тексте)

Для отработки навыка ушивания в глубине раны, в частности брюшины и апоневроза, что бывает при выраженной подкожно-жировой клетчатке, предусмотрены две съёмные П-образные проволочные рамки (10).

В процессе работы тренажёр используется следующим образом. В зажимы закрепляется необходимый материал с разметкой на нём предполагаемого способа ушивания. Осуществляется регулировка с помощью фиксирующих винтов максимального диастаза между краями импровизированной раны, а затем устанавливается необходимая для ушивания степень натяжения путём затягивания или ослабления регулирующего винта, к которому крепится тензометр. Степень натяжения пружины зависит от поставленных задач при обучении и предполагаемой клинической ситуации.

После подготовки, с помощью соответствующего хирургического инструмента и шовного материала, выполняется тот или иной вид шва. Вколы иглы необходимо производить в отмеченные на материале точки. Материал можно использовать многократно, а после его износа менять. После отработки навыка ушивание раны можно проводить без разметки.

### **2.3.4. Обучение технике ушивания лапаротомной раны на медицинском тренажере**

Основными задачами использования представленного тренажера является обучение и оценка обучаемости разработанному методу лапарорафии. Обучение будет способствовать отработке навыка в условиях, приближенных к клиническим и мотивировать применение полученного опыта на практике. Оценка обучаемости необходима для планирования времени обучения.

Для выполнения поставленных задач привлечено 3 группы. В первую группу входило 22 студента 3 курса лечебного факультета, не имеющих общехирургических навыков, вторую - 12 ординаторов, обучающихся по специальности «Хирургия», имеющих общехирургические навыки, но на начальных этапах освоения. Третья группа включала 12 врачей – хирургов, имеющих первую и высшую квалификационную категорию, владеющих на высоком уровне навыком лапарорафии. Проведена оценка обучаемости методике наложения шахматно-укрепляющего шва путём сравнения времени ушивания импровизированного апоневроза между предлагаемым способом и отдельными узловыми швами. Расстояние между узловыми швами, как и между стежками шахматного, составило 5 мм. Материал ушивался на протяжении 18 см (рисунок 22).

Критериями обучаемости и эффективности использования медицинского тренажёра было время и качество наложения швов, а также количество занятий, необходимых для отработки навыка. Критериями качества являлись одинаковые расстояния между стежками, отсутствие диастаза между краями раны. Отработка навыка подходила к концу, когда время наложения и качество швов достоверно не отличались в период проведения двух смежных занятий. Одно занятие соответствовало однократному наложению шахматно-укрепляющего и узловых швов на импровизированную рану длиной 18 см.




Рисунок 22 - Отработка навыка лапарорафии с ушиванием импровизированного апоневроза укрепляющими (в центре) и непрерывным шахматным (справа) швами

После проведенных экспериментальных исследований, обучения, оценки обучаемости врачей и ординаторов способу ушивания шахматно-укрепляющим швом, последний внедрен в клиническую практику.

### **2.3.5. Клиническое исследование способов ушивания срединной лапаротомной раны**

Обследовано 279 пациентов, оперированных по поводу экстренной патологии органов брюшной полости. У всех пациентов было получено информированное согласие на проведение исследования. Больные были разделены на две группы: основную и контрольную. В основной группе, состоящей из 141 пациента, ушивание срединной лапаротомной раны осуществлялось шахматно – укрепляющим швом. В состав контрольной группы входило 138 больных. У них лапарорафия выполнялась отдельными узловыми швами. Основные этапы ушивания белой линии живота шахматно – укрепляющим швом представлены на рисунке 23.



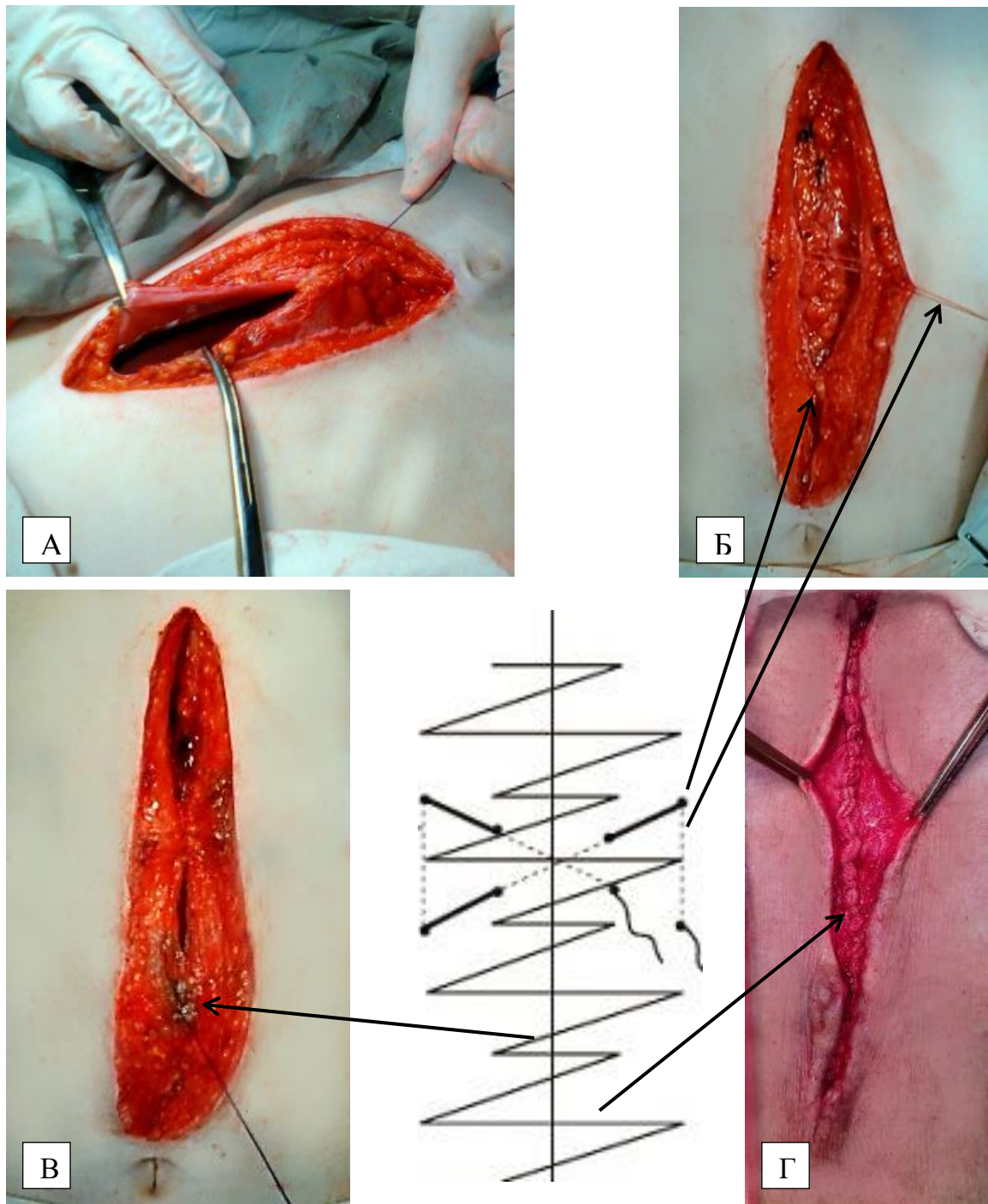


Рисунок 23 - Этапы ушивания белой линии живота шахматно-укрепляющим швом. А – непрерывное ушивание брюшины; Б – адаптация краев белой линии живота укрепляющими швами; B – непрерывное ушивание белой линии живота; Г – ушитая шахматно-укрепляющим швом белая линия живота

В основной группе женщин было 69 (49%), мужчин 72 (51%), в контрольной - женщин 75 (54,3%), мужчин 63 (45,7%).

Группы были сопоставимы по возрасту. Распределение по возрасту проводилось с учетом классификации Всемирной организации здравоохранения от 2012 года.

Возраст пациентов в основной группе колебался от 18 до 89 лет, в среднем  $56,1 \pm 19,5$  лет. В контрольной группе от 18 до 90 лет, в среднем  $53,3 \pm 16,4$  лет. Сравнение групп проводилось с использованием критерия Манна-Уитни, применяемого для сравнения независимых совокупностей в случаях отсутствия признаков нормального распределения данных. Различия между группами считались достоверными при достигнутом уровне значимости соответствующего критерия  $p < 0,05$ . Достоверных различий между исследуемыми группами не найдено ( $U=8902,5$  при  $p=0,22$ ) (таблица 3).

Таблица 3 - Распределение пациентов по возрасту. М – групповая средняя  
SD – стандартное отклонение

Возраст, лет	Основная группа (n=141 чел), абс. (%)	Контрольная группа (n=138 чел), абс. (%)	Уровень значимости, p
18–43	46 (32,6%)	43 (31,1%)	$\geq 0,05$
44–59	34 (24,1%)	40 (29,1%)	$\geq 0,05$
60–74	31 (22%)	43 (31,1%)	$\geq 0,05$
75–90	30 (21,3)	12 (8,7%)	$\geq 0,05$
Средний возраст, М ± SD	$56,1 \pm 19,5$ лет	$53,3 \pm 16,4$ лет	$U=8902,5$ , $p=0,22$

Среди сопутствующей патологии у пациентов в обеих группах в значительной степени преобладали заболевания сердечно-сосудистой системы. В основной группе указанная патология выявлена в 64 случаях (45,3%), в контрольной - в 60 (43,5%) случаях. Нужно отметить наличие патологии со стороны дыхательной системы, присутствовавшей в основной группе у 15 (10,6%) больных, в контрольной у 7 (5%) больных. Заболевания эндокринной системы выявлены у 12 (8,5%) пациентов основной группы и 11 (8%) контрольной, патология мочевыделительной системы у 7 (5%) пациентов основной и 9 (6,5%) контрольной. Заболевания центральной нервной системы были у 8 (5,7%)

пациентов основной группы и у 5 (3,6%) контрольной. Наиболее редкими оказались хронические инфекционные заболевания: у трех (2,1%) человек в основной группе и у двух (1,4%) - в контрольной. Сопутствующая патология не была выявлена у 39 (27,7%) пациентов основной группы и у 30 (21,7%) контрольной группы. Статистически значимых различий между группами выявлено не было ( $U=9223,5$ ,  $p=0,453$ ).

Соотношение частоты встречаемости сопутствующих заболеваний представлено на рисунке 24.

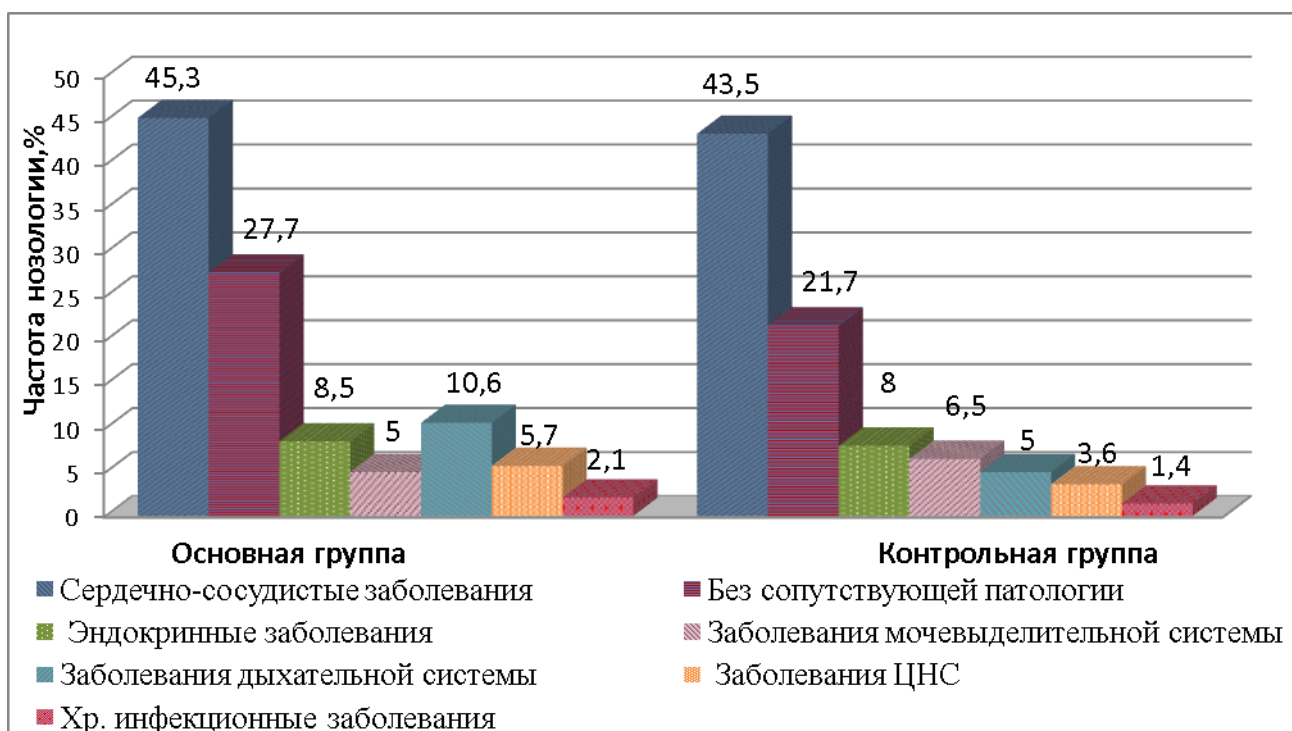


Рисунок 24 - Распределение сопутствующих заболеваний у пациентов обеих групп

Согласно общепринятым рекомендациям ВОЗ (1997) степень ожирения оценивалась по индексу массы тела (ИМТ). В основной группе пациентов с нормальной массой тела было 35 (24,8%), избыточной массой тела было 34 (24,1%) пациента, с ожирением I ст. – 41 (29%) человек, ожирением II ст. - 29 (20,6%) больных, ожирением III ст. – 6 (4,3%) пациентов. В среднем ИМТ составил  $29,7 \pm 5,7$  кг/м<sup>2</sup>.

В контрольной группе пациентов с нормальной массой тела было 38 (27,5%), избыточной массой тела был 31 (22,6%) пациент, с ожирением I ст.– 36 (26%) человек, ожирением II ст. - 28 (20,3%) больных, ожирением III ст.– 5 (3,6%) пациентов. В среднем ИМТ составил  $30,1 \pm 6,3$  кг/м<sup>2</sup>. Основная и контрольная группы по значению ИМТ не отличались ( $U=9690,5$ ,  $p=0,95$ ).

Таким образом, в основной группе ожирение присутствовало у 76 (54%), а в контрольной у 69 (50%) больных (рисунок 25).

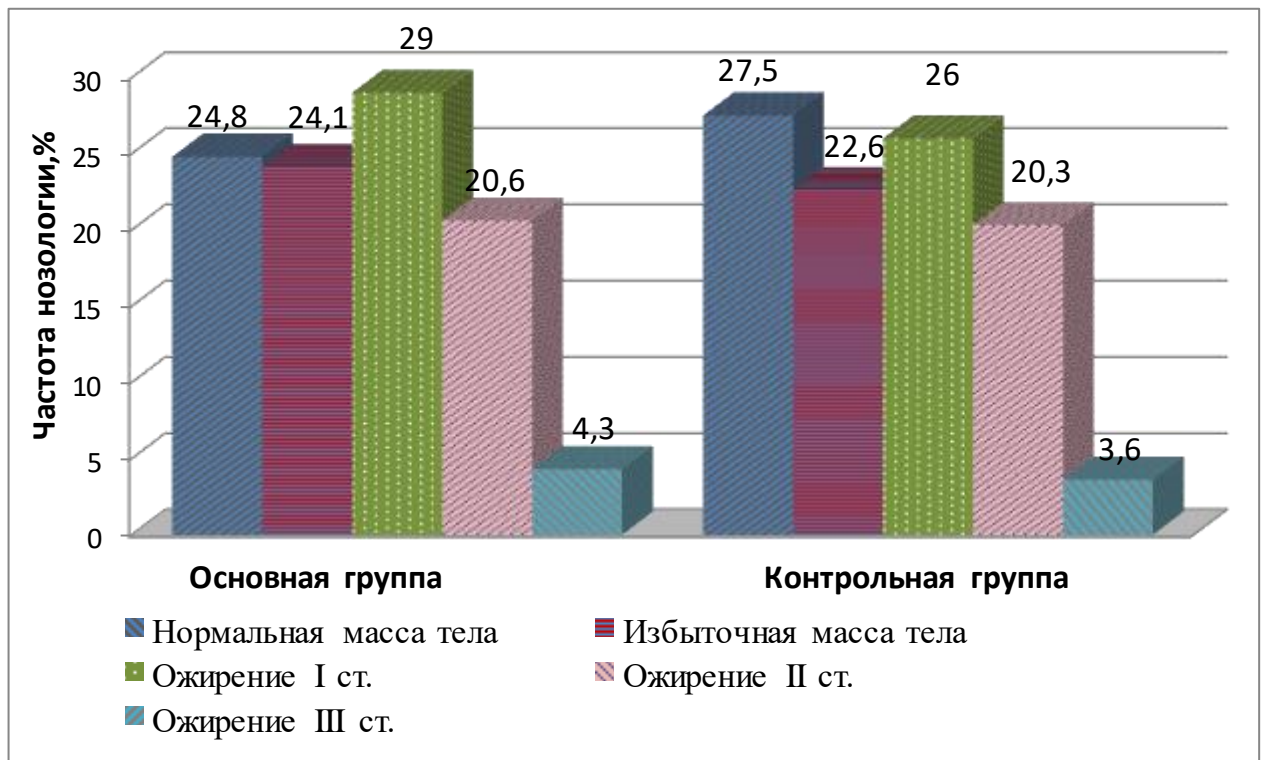


Рисунок 25 - Распределение пациентов по значению индекса массы тела

Сравнение номинальных данных проводилось при помощи критерия Chi-square Пирсона, позволяющего оценить значимость различий между фактическим количеством исходов или качественных характеристик выборки, попадающих в каждую категорию, и теоретическим количеством, которое можно ожидать в изучаемых группах при справедливости нулевой гипотезы. Значение критерия Chi-square сравнивалось с критическими значениями для  $(r - 1) \times (c - 1)$  числа степеней свободы. В тех случаях, когда число ожидаемых наблюдений в любой из ячеек четырехпольной таблицы было менее 5, для оценки уровня значимости

различий использовался точный критерий Фишера. Полученное значение точного критерия Фишера  $P$  более 0,05 свидетельствовало об отсутствии статистически значимых различий. Заболевания, явившиеся показанием для проведения срединной лапаротомии, были схожи в обеих группах.

Основные показания к экстренному оперативному вмешательству через срединный доступ были схожи ( $p \geq 0,05$ ): перфорация полого органа была у 33 (23,4%) больных основной группы и у 26 (18,8%) контрольной, острая кишечная непроходимость у 24 (17%) пациентов основной группы и у 24 (17,4%) контрольной. Проникающие открытые и закрытые травмы живота с повреждением органов брюшной полости были в 17 (12,1%) случаях в основной группе и 19 (13,8%) контрольной, острый калькулезный холецистит в 14 (10%) клинических наблюдениях в основной группе и 15 (10,9%) контрольной. Оперативных вмешательств по поводу опухолей брюшной полости в основной группе было 13 (9,3%) и 11 (8%) в контрольной, острого аппендицита у 11 (7,8%) исследуемых в основной группе и 9 (6,5%) контрольной. С тяжелым острым панкреатитом оперативное вмешательство выполнялось шести (4,3%) больным основной группы и семи (5%) контрольной. Пациентов, оперированных по поводу абдоминального ишемического синдрома в основной группе было пять (3,5%), в контрольной шесть (4,4%). С гнойно-воспалительными заболеваниями органов малого таза было пять (3,5%) женщин в основной группе и четыре (2,9%) в контрольной. Стеноз выходного отдела желудка явился поводом к проведению лапаротомии у четырех (2,8%) больных основной группы и у шести (4,4%) контрольной. Срединная лапаротомия по поводу желудочно-кишечного кровотечения проводилась у четырех (2,8%) пациентов основной группы и у четырех (2,9%) контрольной. С холедохолитиазом было трое (2,1%) больных в основной группе и пять (3,6%) в контрольной. Абсцесс брюшной полости зарегистрирован у двух (1,4%) больных в основной группе и у двух (1,4%) в контрольной.

Патология, потребовавшая выполнение срединной лапаротомии обобщена в таблице 4.

Таблица 4 - Патология, потребовавшая выполнения срединной лапаротомии ( $p \geq 0,05$ , следовательно различий между группами нет)

Основная патология	Основная группа (n=141), Абс., (%)	Контрольная группа (n=138), Абс., (%)	Уровень значимости p
<b>Перфорация полого органа:</b>	<b>33 (23,4%)</b>	<b>26 (18,8%)</b>	<b>0,35</b>
перфоративная язва желудка	28 (19,8%)	21 (15,2%)	0,46
перфорация тонкой кишки	2 (1,4%)	3 (2,2%)	0,63
перфорация толстой кишки	3 (2,1%)	2 (1,4%)	0,66
<b>Острая кишечная непроходимость:</b>	<b>24 (17%)</b>	<b>24 (17,4%)</b>	<b>0,93</b>
острая тонкокишечная непроходимость	18 (12,8%)	20 (14,5%)	0,67
острая толстокишечная непроходимость	6 (4,2%)	4 (2,9%)	0,54
<b>Травмы живота</b>	<b>17 (12,1%)</b>	<b>19 (13,8%)</b>	<b>0,67</b>
<b>Острый калькулезный холецистит</b>	<b>14 (10%)</b>	<b>15 (10,9%)</b>	<b>0,79</b>
<b>Опухоли органов брюшной полости</b>	<b>13 (9,3%)</b>	<b>11 (8%)</b>	<b>0,70</b>
<b>Острый аппендицит</b>	<b>11 (7,8%)</b>	<b>9 (6,5%)</b>	<b>0,67</b>
<b>Острый панкреатит</b>	<b>6 (4,3%)</b>	<b>7 (5%)</b>	<b>0,75</b>
<b>Абдоминальный ишемический синдром</b>	<b>5 (3,5%)</b>	<b>6 (4,4%)</b>	<b>0,73</b>
<b>Гнойно-воспалительные заболевания органов малого таза</b>	<b>5 (3,5%)</b>	<b>4 (2,9%)</b>	<b>0,76</b>
<b>Стеноз выходного отдела желудка</b>	<b>4 (2,8%)</b>	<b>6 (4,4%)</b>	<b>0,50</b>
<b>Желудочно – кишечное кровотечение</b>	<b>4 (2,8%)</b>	<b>4 (2,9%)</b>	<b>0,98</b>
<b>ЖКБ. Холедохолитиаз</b>	<b>3 (2,1%)</b>	<b>5 (3,6%)</b>	<b>0,45</b>
<b>Абсцесс брюшной полости</b>	<b>2 (1,4%)</b>	<b>2 (1,4%)</b>	<b>0,98</b>

Указанная патология осложнилась перитонитом у 37 (26,2%) пациентов основной группы и 39 (28,2 %) контрольной ( $\text{Chi-square}=0,144$  ( $\text{df}=1$ ),  $p=0,70$ ). С учетом критериев интраоперационной оценки характера поражения органов брюшной полости перитонит с индексом брюшной полости менее 7 баллов, отражающим благоприятный прогноз послеоперационного течения, выявлен у пациентов основной группы в 22 (59,4%) случаях, у больных контрольной - в 25 (64,1%). Относительно неблагоприятный коэффициент ИБП (8-13 баллов) был отмечен у 13 (35,1%) человек в основной группе и у 11 (28,2%) в контрольной. Интраабдоминальная "катастрофа" при ИБП более 13 баллов зарегистрирована у двух (5,4%) больных в основной группе и у трех (7,7%) – в контрольной (таблица 5).

Таблица 5 - Критерии интраоперационной оценки характера поражения органов брюшной полости при перитоните (в баллах) – индекс брюшной полости (ИБП) (В. С. Савельев, М. И. Филимонов, П. В. Подачин, 1998)

Признак		Баллы
Распространенность перитонита	Местный (абсцесс)	1
	Распространенный	3
Характер экссудата	Серозный	1
	Гнойный	3
	Геморрагический	4
	Каловый	4
Наложения фибрина	В виде панциря	1
	В виде рыхлых масс	4
Состояние кишечника	Инфильтрация стенки	3
	Отсутствие спонтанной или стимулированной перистальтики	3
	Кишечный свищ или несостоятельность анастомоза	4
Нагноение или некроз раны		3
Эвентрация		3
Неудаленные девитализированные ткани		3

Длительность оперативного вмешательства в основной группе была от 30 до 190 минут, в среднем  $79 \pm 35,1$  минут, в контрольной от 25 до 210 минут, в среднем  $85,2 \pm 36$  минут ( $U=8537$ ,  $p=0,138$ ).

Верхняя срединная лапаротомия в основной группе была в 54 (38,3%) случаях, в контрольной в 50 (36,2%) ( $\text{Chi-square}=0,127$  ( $df=1$ ),  $p=0,72$ ). Верхняя срединная в сочетании со средней срединной была у 10 (7,1%) больных в основной группе и у 17 (12,3%) в контрольной ( $\text{Chi-square}=2,18$  ( $df=1$ ),  $p=0,14$ ). Средняя срединная лапаротомия применялась у 40 (28,4%) пациентов основной группы и у 42 (30,4%) контрольной ( $\text{Chi-square}=0,143$  ( $df=1$ ),  $p=0,71$ ), нижняя срединная у 10 (7,1%) больных основной группы и 6 (4,3%) контрольной ( $\text{Chi-square}=0,972$  ( $df=1$ ),  $p=0,325$ ). Нижняя срединная в сочетании со средней срединной была у 18 (12,8) пациентов основной и 12 (8,7%) контрольной ( $\text{Chi-square}=1,2$  ( $df=1$ ),  $p=0,27$ ). Тотальный лапаротомный доступ был у 9 (6,4%) больных основной группы и 11 (8%) контрольной ( $\text{Chi-square}=0,264$  ( $df=1$ ),  $p=0,61$ ). Распределение больных по уровню лапаротомии отражено на рисунке 26.

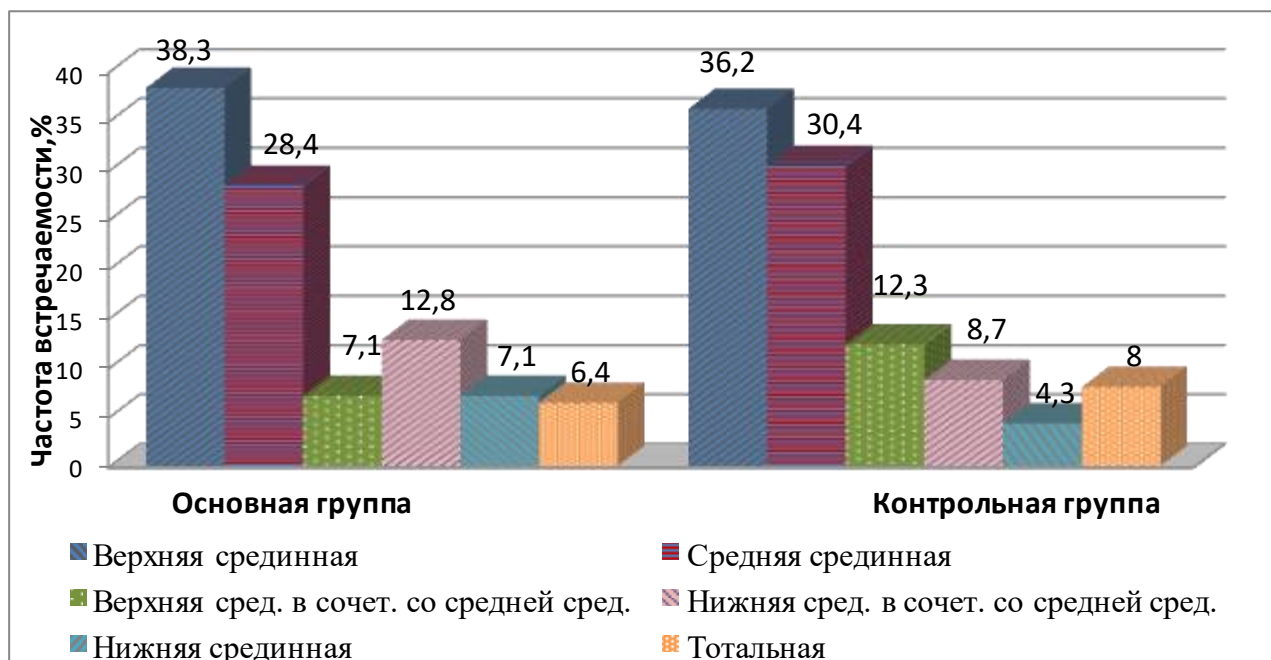


Рисунок 26 - Распределение пациентов по уровню лапаротомии



Лапаротомия с иссечением послеоперационного рубца проводилась у 15 (10,6%) пациентов основной группы и 18 (13 %) пациентов контрольной (Chi-square=0,387 (df=1), p=0,534).

У 81 больного произведено измерение натяжения краев ушиваемого апоневроза. В основной группе повышенное натяжение зафиксировано у 22 (15,6%) пациентов, в контрольной у 20 (14,5%) (Chi-square=0,129 (df=1), p=0,72).

Всем больным оценивалась степень недифференцированной дисплазии соединительной ткани. В основной группе больных с НДСТ было 43 (30,5%), из них с легкой степенью 32 (22,7%), тяжелой 11 (7,8%). В контрольной группе таких пациентов было 36 (26%), из них с легкой степенью 29 (21%) , тяжелой 7 (5%) (Chi-square=0,668 (df=1), p=0,414).

По форме живота больные распределялись следующим образом: с брахиморфной формой живота в основной группе был 41 (29%) больной, в контрольной 36 (26%) больных (Chi-square=0,312 (df=1), p=0,577), с цилиндрической 54 (38,2%) в основной и 49 (35,5%) в контрольной Chi-square=0,233 (df=1), p=0,630), с долихоморфной 46 (32,6%) в основной и 53 (38,4%) в контрольной (Chi-square=1,018 (df=1), p=0,313).

Людей, занятых тяжелым физическим трудом в основной группе было 20 (14,1%) , в контрольной 16 (11,6%) (Chi-square=0,416 (df=1), p=0,519).

Анемия II-III степени диагностирована у 20 (14,2%) больных основной группы и у 24 (17,4%) контрольной (Chi-square=0,54 (df=1), p=0,463).

Гипергликемия была у 29 (20,6%) больных основной группе и у 26 (18,8%) контрольной (Chi-square=0,131 (df=1), p=0,717).

Гипопротеинемия средней и тяжелой степени (уровень белка крови ниже 55 г/л) присутствовала у 20 (14,2%) пациентов основной группы и 24 (17,4%) пациентов контрольной группы (Chi-square=0,540 (df=1), p=0,463).

Гиперкреатининемия зафиксирована у 24 (17%) пациентов основной группы и 20 (14,5%) контрольной (Chi-square=0,336 (df=1), p=0,563). Данные о значимых при оценке риска послеоперационного грыжеобразования лабораторных показателях приведены на рисунке 27.

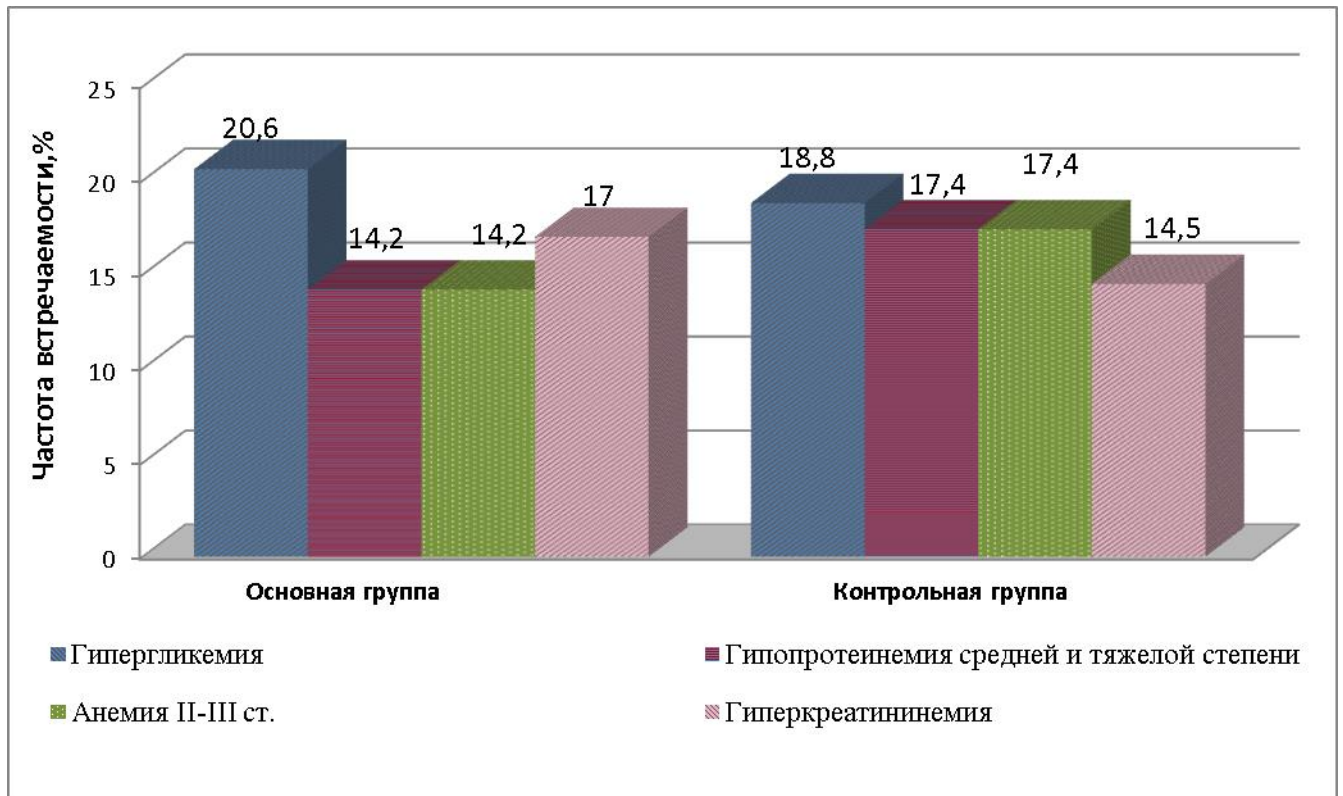


Рисунок 27 - Результаты лабораторных показателей в исследуемых группах

С учетом полученных данных больных с высоким риском ПОВГ в основной группе было 25 (17,7%), в контрольной 23 (16,6%) ( $\text{Chi-square}=0,055$  ( $\text{df}=1$ ),  $p=0,814$ ).

Таким образом, сравниваемые группы больных были сопоставимы по половому и возрастному признакам, форме живота, физической активности, сопутствующей патологии и показаниям к выполнению экстренной лапаротомии, уровню срединного доступа, лабораторным показателям, влияющим на риск развития ПОВГ, а также характеру поражения органов брюшной полости.

Послеоперационное ведение пациентов в обеих группах проводилось с учетом имеющейся патологии согласно национальным клиническим рекомендациям.

Для объективизации состояния послеоперационной раны в обеих группах использовалась шкала ГНЦК разработанная в ФГБУ "ГНЦК им А.Н. Рыжих" Минздрава России, используемая в оценке степени выраженности

воспалительных изменений операционной раны после закрытия превентивной кишечной стомы (таблица 5).

Таблица 5 - Шкала ГНЦК для оценки степени выраженности воспалительных изменений операционной раны после закрытия превентивной кишечной стомы

Степень воспаления	Описание	
I	A	Нормальное заживление раны
	Б	Минимальные изменения в виде незначительного отека и/или гиперемии кожи вокруг раны
II	Серозно-геморрагические выделения из раны в любом объеме или неинфицированная гематома раны	
III	Гнойные выделения из раны без необходимости системной антибиотикотерапии	
IV	Тяжелая раневая инфекция с расхождением поверхностных слоев раны (кожа, подкожная жировая клетчатка) и необходимостью системной антибиотикотерапии	
V	Тяжелая раневая инфекция с расхождением глубоких слоев раны (апоневроз, мышцы) и необходимостью системной антибиотикотерапии	

Степень выраженности болевого синдрома оценивали по пятибальной шкале вербальных оценок степени боли (ШВО) [195], где 0 баллов – отсутствие боли; 1 балл – отсутствие боли в покое, слабая боль при движении, кашле и глубоком вдохе; 2 балла – слабая боль в покое, умеренная боль при движении, кашле и глубоком вдохе; 3 балла – умеренная боль в покое, сильная боль при движении, кашле и глубоком вдохе; 4 балла – сильная боль в покое и при движении.

Контрольный осмотр пациентов проводился через 12 и 24 месяца после операции. Учитывали наличие или отсутствие болевого синдрома в области послеоперационного рубца, проводилось физикальное исследование передней брюшной стенки на предмет послеоперационных вентральных грыж. В случае отсутствия при физикальном обследовании грыжевых выпячиваний и дефектов, исследование послеоперационного рубца на предмет скрытых дефектов апоневроза и грыж проводилось на УЗ-аппарате Samsung Medison Accuvix XG C30/RU (Корея) линейным и конвексным датчиком.

## **2.4. Разработка методик первичного закрытия лапаротомной раны с использованием сетчатого имплантата**

### **2.4.1. Превентивное протезирование передней брюшной стенки (экспериментальное исследование)**

С учетом литературных данных методика превентивного протезирования достоверно снижает риск ПОВГ. Существующие надапоневротический и интраперитонеальный способы размещения сетчатого имплантата наряду с преимуществами имеют и недостатки, что побуждает поиск новых методик превентивного протезирования [72, 140,142, 186, 248].

С этой целью был разработан и запатентован «Способ профилактики послеоперационных грыж и эвентраций при срединной лапаротомии» (патент РФ на изобретение №2670684 от 24.10.2018), заключающийся в профилактическом преперитонеальном размещении сетчатого имплантата, задачами которого являются:

- 1) укрепление «слабых участков» апоневроза после лапаротомии;
- 2) дополнительная защита зоны наложения шва при прорезывании апоневроза лигатурой;
- 3) сближение и удержание краев апоневроза фиксирующими швами для снижения нагрузки на соединяемые ткани при наложении непрерывного шва;
- 4) стимуляция формирования прочного соединительнотканного рубца.

Для реализации поставленных задач сетчатый имплантат из полимерного материала шириной 3 см помещается в преперитонеальное пространство и подшивается там с помощью нескольких П – образных швов (по одному в верхнем и нижнем краях раны, а также по краям каждые 5 – 6 см). Длина имплантата должна превышать длину разреза апоневроза не менее чем на 1 см с каждой стороны. Затем первым узловым швом сетчатый имплантат фиксируется сквозным прошиванием апоневроза у верхнего края раны. Второй фиксирующий шов накладывается в 5 см от первого по ходу разреза (захватывает края апоневроза и 2-3 нити центра сетчатого имплантата). Последующие фиксирующие швы

накладываются каждые 5 см. Завершающий фиксирующий шов накладывается в нижнем углу раны, фиксируя сетчатый эндопротез в 1 см от ее нижнего края. Далее апоневроз ушивается поверх сетчатого эндопротеза непрерывным швом с соблюдением правила 4:1, с захватом в шов сетчатого имплантата каждые 2,5 см (рисунок 28).

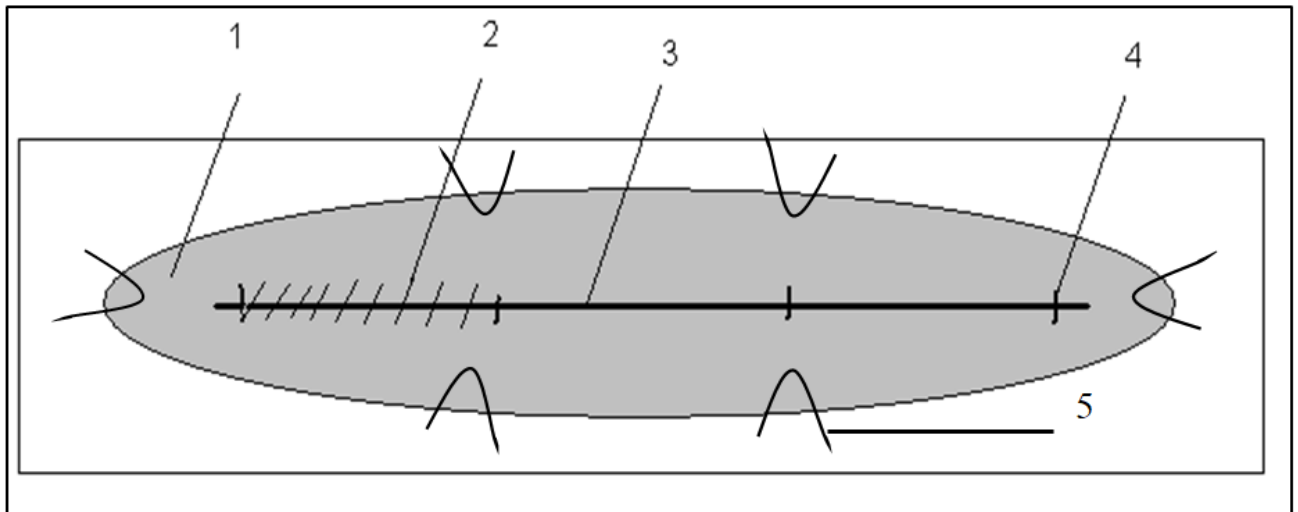


Рисунок 28 - Схема фиксации сетчатого имплантата: 1 - сетчатый имплантат; 2 - непрерывный шов; 3 - линия разреза; 4 - фиксирующие швы; 5- П-образные швы

Разработка данной методики осуществлялась на кадаверном материале. Для этого 12 трупов обоего пола было подвергнуто лапаротомии с последующей лапарорафией указанным методом (рисунок 29).

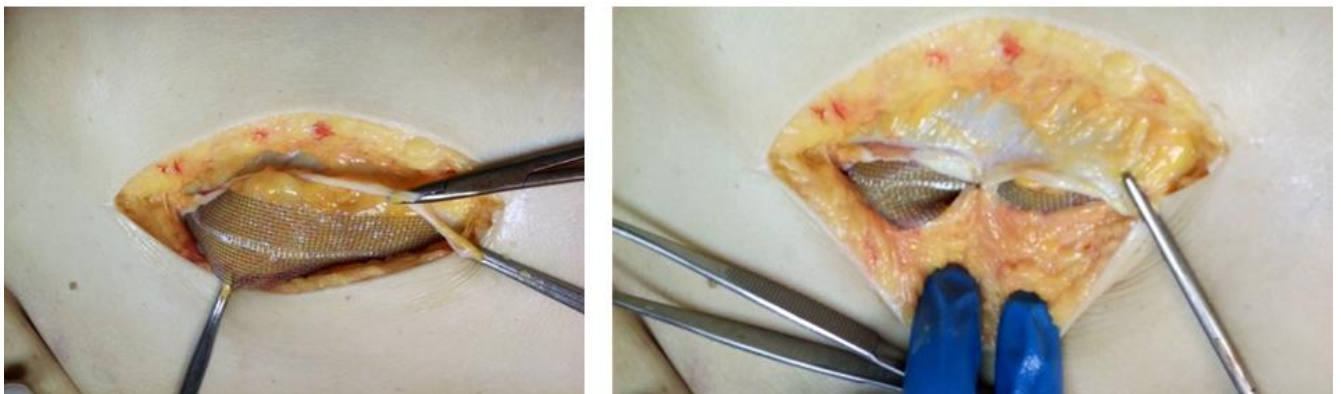


Рисунок 29 - Апробация методики превентивного протезирования (кадаверный эксперимент)

### 2.4.2. Ушивание лапаротомной раны с применением сетчатой нити (экспериментальный этап)

В качестве альтернативного превентивному протезированию способа лапарорафии был разработан и запатентован «Способ ушивания лапаротомной раны с применением сетчатой нити» (патент на изобретение РФ № 2714439 14.02.2020г), сочетающий в себе преимущества превентивного протезирования и ушивания.

Задачами данной методики являются:

1. создание основы для формирования прочного соединительнотканного рубца;
2. укрепление после лапаротомии участков белой линии живота с наибольшим натяжением;
3. повышение прочности шва апоневроза и за счет обширного контакта используемой сетчатой нити с ушиваемыми тканями;
4. снижение нагрузки на непрерывный шов.

Способ заключается в том, что вначале производят ушивание белой линии живота укрепляющими швами с применением сетчатой нити (1) в местах с наибольшим натяжением, а затем накладывается непрерывный шов (2) (рисунок 30).

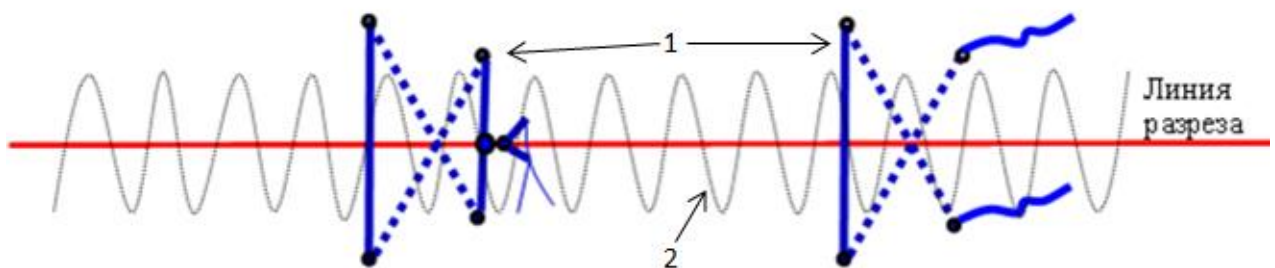


Рисунок 30 - Способ ушивания лапаротомной раны с применением сетчатой нити  
(схема)

Для получения сетчатой нити от полипропиленового сетчатого эндопротеза отрезается полоса шириной 12 мм, длиной 15 см. Затем данная полоса растягивается за края на максимально возможную длину до приобретения ей

цилиндрической формы, что необходимо для обеспечения более обширного контакта с окружающими тканями. Длина полученной сетчатой нити превышает длину полосы на 4-5 см. Далее данный материал фиксируется в открытом ушке режущей, изогнутой на  $1/2$  или  $3/8$  окружности хирургической иглы с диаметром не менее 1 мм, после чего производится наложение швов (рисунок 31).




Рисунок 31 - Этапы изготовления сетчатой нити

При выполнении первого стежка укрепляющего шва вкол делается, отступив 1 см от линии разреза белой линии живота, снаружи внутрь. Выкол производится на противоположной вколу стороне белой линии живота в косом направлении на расстоянии 1,5 см от края раны и в 1,5 см относительно уровня первого вкола. Следующий вкол выполняется перпендикулярно белой линии живота на её противоположной стороне на расстоянии 1,5 см от ее края. Далее второй выкол производится на противоположной стороне белой линии живота в косом направлении на расстоянии 1 см от ее края на уровне первого вкола. После этого производится завязывание свободных концов сетчатой нити двумя узлами. Лишние концы сетчатой нити отрезаются в 2-3 мм от последнего узла и для предотвращения потери прочности, узлы дополнительно прошиваются проленовой нитью 2-0 (1) (рисунок 32).

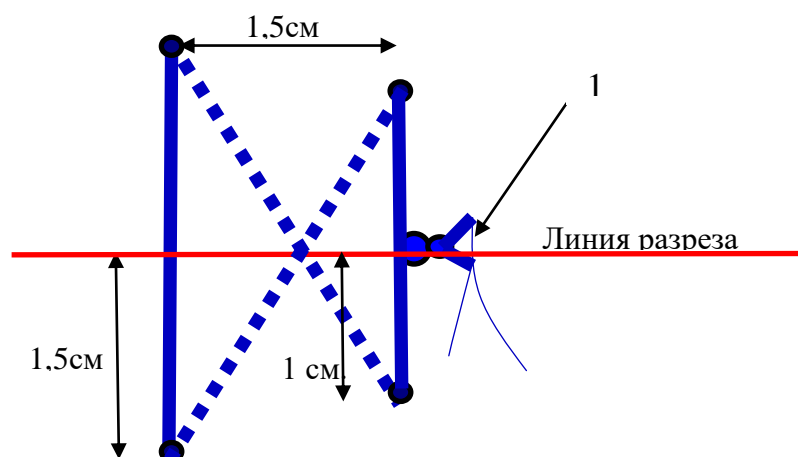


Рисунок 32 - Схема наложения укрепляющего шва сетчатой нитью

Такой подход необходим для уменьшения объёма узла сетчатой нити. Затем накладывается непрерывный шов с соблюдением правила 4:1.

Разработка указанного способа профилактики ПОВГ осуществлялась на трупном материале. Для этого у 10 трупов обоёго пола проводилась срединная лапаротомия с ушиванием белой линии живота по вышеописанной методике (рисунок 33).

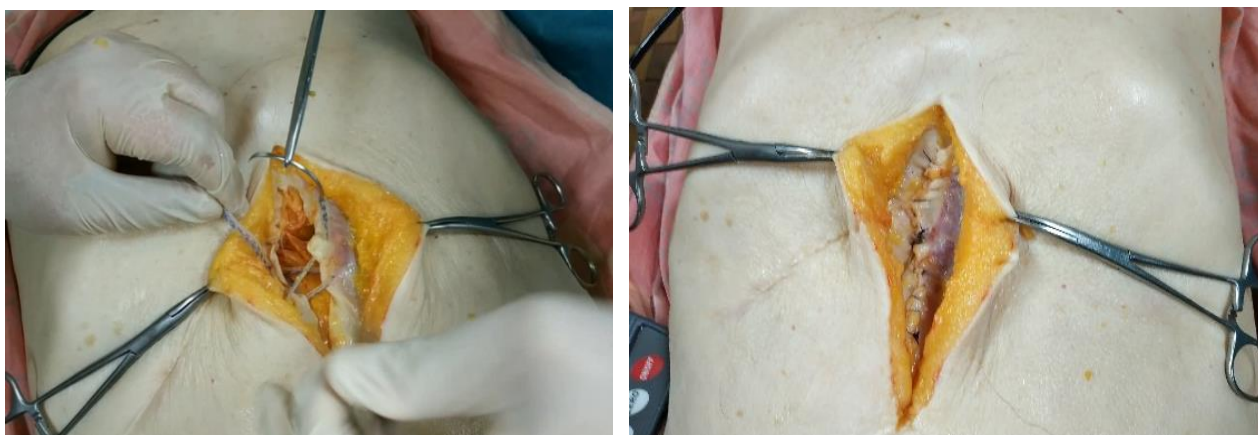


Рисунок 33 - Апробация способа ушивания лапаротомной раны с применением сетчатой нити (кадаверный эксперимент). Слева – наложение укрепляющего шва сетчатой нитью, справа – ушитая указанным способом белая линии живота

Для оценки устойчивости применяемой методики лапарорафии к повышению внутрибрюшного давления, после ушивания белой линии живота производилось искусственное создание интраабдоминальной гипертензии величиной до 150 мм.рт.ст. Это может имитировать повышение ВБД при



физиологических актах (кашель, натуживание и так далее), приводя к значительному натяжению в области швов (методика описана на стр.96).

После оценки технической возможности реализации способа, для определения его безопасности и эффективности проведено экспериментальное исследование.

В исследование включено 16 свиней с массой тела 25–30 кг согласно «Правилам проведения работ с использованием экспериментальных животных № 755 от 12.08.1977», а так же принципам Надлежащей лабораторной практики (Principles of Good Laboratory Practice) с изменениями 1997 г., инкорпорированные в Директиву Евросоюза 2004/10/ЕС.

На первом этапе эксперимента всем животным под общей анестезией ингаляционным (Севоран в дозе 2-2,5 об. %) и неингаляционным способом (Золетил – 100 в/м 15 мг/кг), а также инфильтрационной анестезией (Лидокаин 2%) с соблюдением правил асептики проводилось выполнение двух срединных разрезов – над пупком длиной 10-12 см. и ниже пупка длиной 5-7 см. Для чистоты эксперимента разрезы выполнялись до брюшины, чтобы её не ушивать и тем самым предупредить развитие спаек именно на этот шов. Следует отметить, что лапаротомия выполнялась строго по белой линии (рисунок 34).

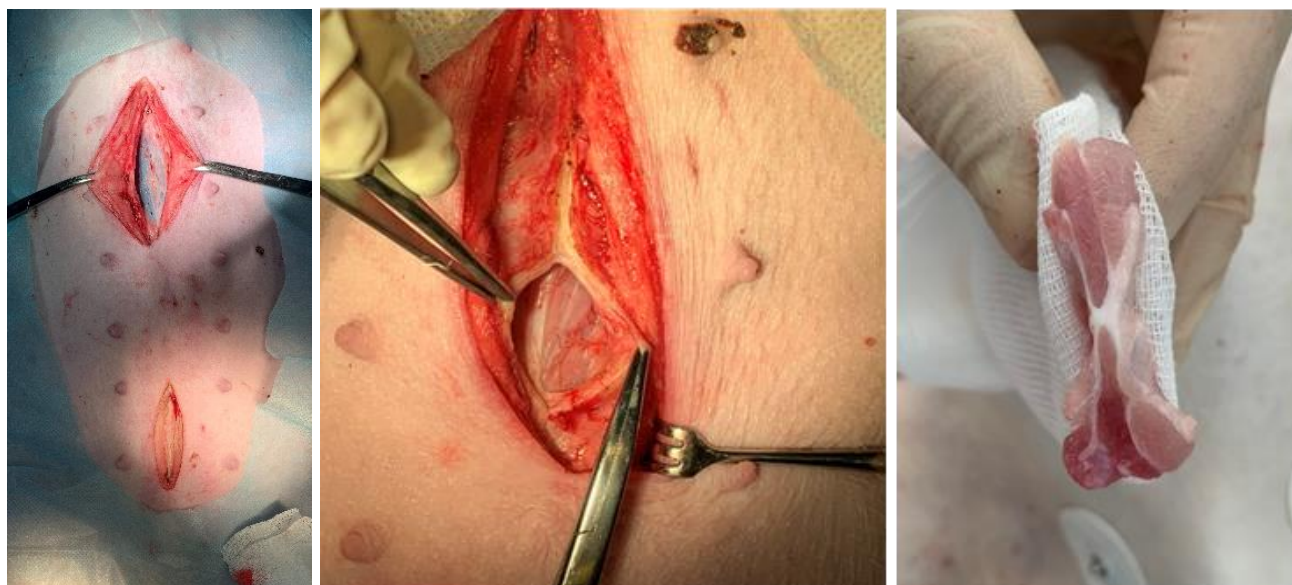


Рисунок 34 - Срединная лапаротомия и белая линия живота на поперечном срезе (экспериментальное исследование)

Белая линия живота ушивалась по вышеописанной методике сетчатой нитью в нижней части раны. Для сравнения верхняя часть раны ушивалась шахматно - укрепляющим швом (патент на изобретение RUS 2644846 14.02.2018), заключающемся в наложении укрепляющих швов, а затем непрерывного шва с расположением стежков в шахматном порядке, показавшим преимущества перед традиционным отдельным ушиванием белой линии живота. Таким образом, в верхней части раны был наложен один укрепляющий шов стандартной нитью (Фторест плетеный 0 «Волоть», Россия), в нижней части раны укрепляющий шов сетчатой нитью с применением сетчатого эндопротеза «Эсфил стандартный» («Линтекс», Россия). Важно отметить, что между указанными швами выдерживалось расстояние не менее 5 см с целью ограничения возможного влияния раневых процессов в области данных швов друг на друга (рисунок 35).

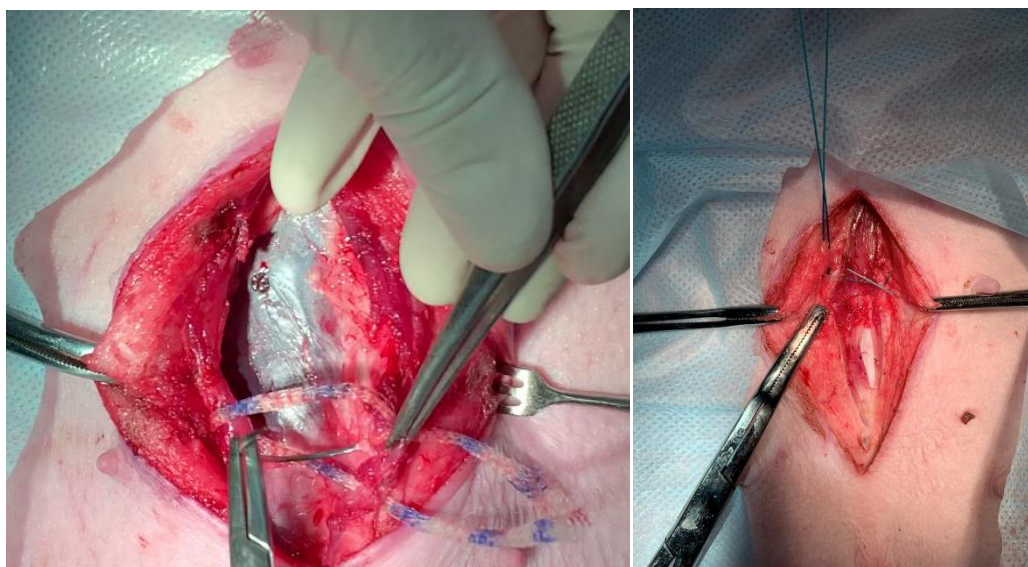


Рисунок 35 - Лапарорафия укрепляющими швами сетчатой нитью (слева) и традиционной (Фторест 0) (справа)

Для реализации непрерывного классического шва, применяемого вместе с укрепляющим швом сетчатой нитью, и непрерывного шахматного шва использовалась полипропиленовая мононить № 2/0 («Волоть», Россия). Для чистоты эксперимента производилась смена расположения указанных швов. То есть, половине животным укрепляющий шов сетчатой нитью с непрерывным швом накладывали в нижней части раны, а другой половине в верхней. Такая же ситуация была и с шахматно - укрепляющим швом с применением нити.

Срединный разрез ниже пупка без рассечения брюшины проводился с целью имплантации сетчатого эндопротеза «Эсфил стандартный» фирмы Линтекс в виде полоски и в виде сетчатой нити ретромускулярно и контрлатерально во влагалище прямых мышц живота. Имплантация указанных материалов производилась всем 16 животным при каждой нижнесрединной лапаротомии. Это было необходимо для сравнения реакции тканей на свободно имплантируемую традиционную форму сетчатого эндопротеза и сетчатую нить. Такой подход нужен для оценки наличия или отсутствия негативного влияния на ткани разработанной формы сетчатого имплантата. Другой задачей этого этапа эксперимента было сравнение течения раневого процесса при использовании сетчатой нити свободно имплантируемой в ткани и сетчатой нити, с помощью которой накладывался укрепляющий шов. Это было необходимо для оценки безопасности и эффективности новой методики лапарорафии. Важно отметить, что группы сопоставимы для сравнения, так как во всех случаях используемые синтетические материалы контактировали с однородными тканями, несмотря на разные доступы.

Имплантируемые материалы фиксировались с помощью полипропиленовой мононити № 2/0 («Володь», Россия) и ей же проводили непрерывное ушивание белой линии живота (рисунок 36).

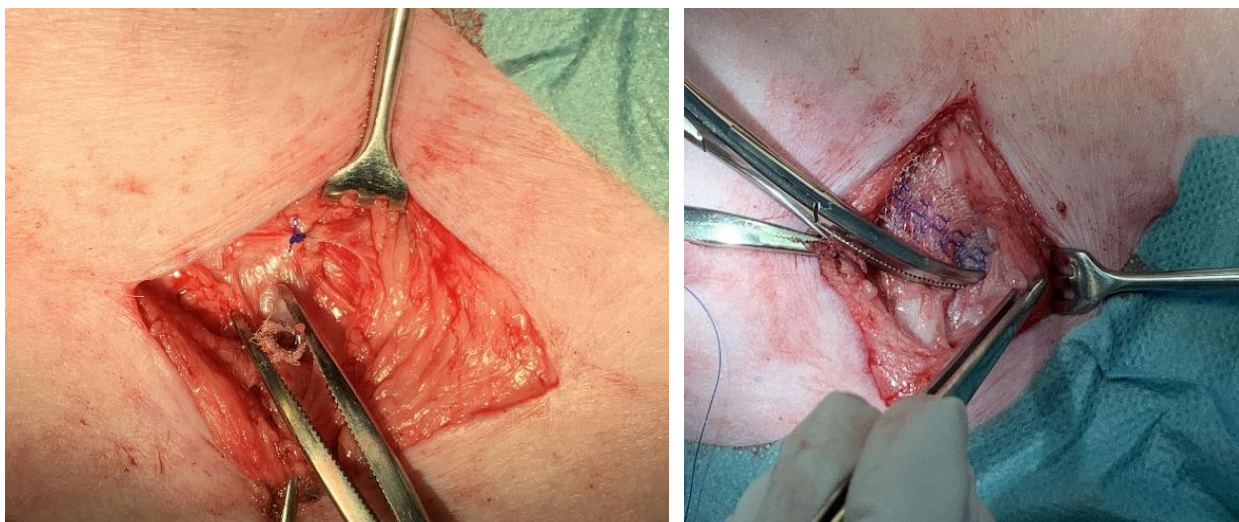


Рисунок 36 - Имплантация сетчатой нити (слева) и полоски сетчатого эндопротеза (справа)

Далее проводилось ушивание подкожно-жировой клетчатки с помощью биодеградируемого шовного материала (Vicril) и кожи с помощью капрона. Таким же образом завершалось ушивание раны над пупком. Животные содержались в условиях вивария. В качестве обезболивания в послеоперационном периоде использовался раствор кеторола 1,0 Зр.д. внутримышечно. Проводилась антибиотикотерапия цефтриаксоном 50-75 мг/кг 1 раз в сутки, шов обрабатывался раствором бриллиантового зелёного. Кожные швы снимались на 9 – 10 сутки.

На втором этапе эксперимента к 14 суткам от момента первой операции было повторно прооперировано 8 животных и столько же на 60 сутки. Операции проводились под общей анестезией указанными выше способами.

Вначале проводилась оценка области послеоперационных рубцов на предмет отека, гиперемии, патологического отделяемого. Далее проводилась видеолапароскопия с целью осмотра места ушивания белой линии живота на предмет состоятельности и спаек с внутренними органами.

Затем производился доступ к ушитой ранее белой линии живота для макроскопической оценки раневого процесса, определения состоятельности швов, наличия патологического отделяемого, интеграции сетчатого эндопротеза и сетчатой нити, сравнения цвета тканей данной области с неповрежденными.

После этого проводилось иссечение апоневроза с укрепляющими швами (сетчатого и с применением нити) перпендикулярно белой линии живота в виде полос 2х5 см, которые закреплялись в зажимах разрывного устройства и подвергались тензометрическому исследованию на динамометре электронном АЦД/1Р-0,1/1И-2.

Для сравнения аналогичное исследование проведено на неповрежденном апоневрозе. Методика тензометрического исследования апоневроза на 14 сутки после реализации способа ушивания лапаротомной раны с применением сетчатой нити представлена на рисунке 37.




Рисунок 37 - Иссеченный апоневроз с рубцом после ушивания сетчатой нитью и его тензометрическое исследование

Оставшиеся части рубца апоневроза были направлены для гистологического исследования. Обработка материала осуществлялась по стандартной методике с фиксацией в 20% растворе нейтрального буферного формалина. Гистологическую обработку тканей проводили по общепринятой методике. Срезы толщиной 4-6 мкм окрашивали гематоксилином и эозином, а для определения коллагена - по Ван – Гизону. Для морфометрии выполнялась микроскопия шести полей зрения с каждого препарата при увеличении  $\times 200$  и  $\times 400$  на микроскопе Leica DM при помощи фотокамеры Leica. Изучение микропрепаратов проводили на персональном компьютере с использованием программы Ymage TJ. При изучении микропрепаратов обращали внимание на характер воспалительной реакции, наличие некротизированных участков, отек, степень выраженности молодой и зрелой соединительной ткани.

Помимо этого, проведено исследование прочности оригинальных и узловых швов сразу после их наложения. Для этого, после окончания основного этапа эксперимента, проводилась мобилизация передних листков влагалищ прямых мышц живота с двух сторон и их рассечение. Далее проводилось наложение в ряд одного укрепляющего шва сетчатой нитью, одного укрепляющего шва обычной нитью (Фторест плетеный 0 «Волоть» Россия) и двух узловых швов Фторестом

плетеным 0 на расстоянии 1 см друг от друга. Так как укрепляющие швы имеют большую площадь, чем один узловой, последних накладывалось по два для получения достоверных результатов (рисунок 38).

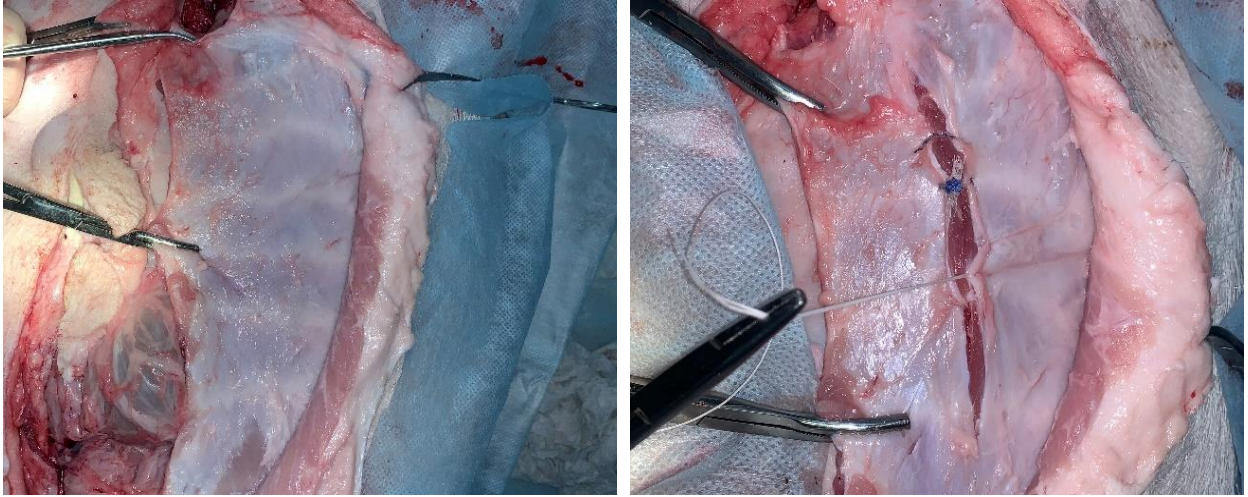


Рисунок 38 - Выделенный передний листок влагалища прямой мышцы живота (слева) и швы, наложенные на рассеченный апоневроз (справа)

Затем производилось иссечение указанных швов в виде полосок и закрепление в зажимах разрывного устройства для последующего тензометрического исследования на динамометре электронном АЦД/1Р-0,1/1И-2 (рисунок 39).

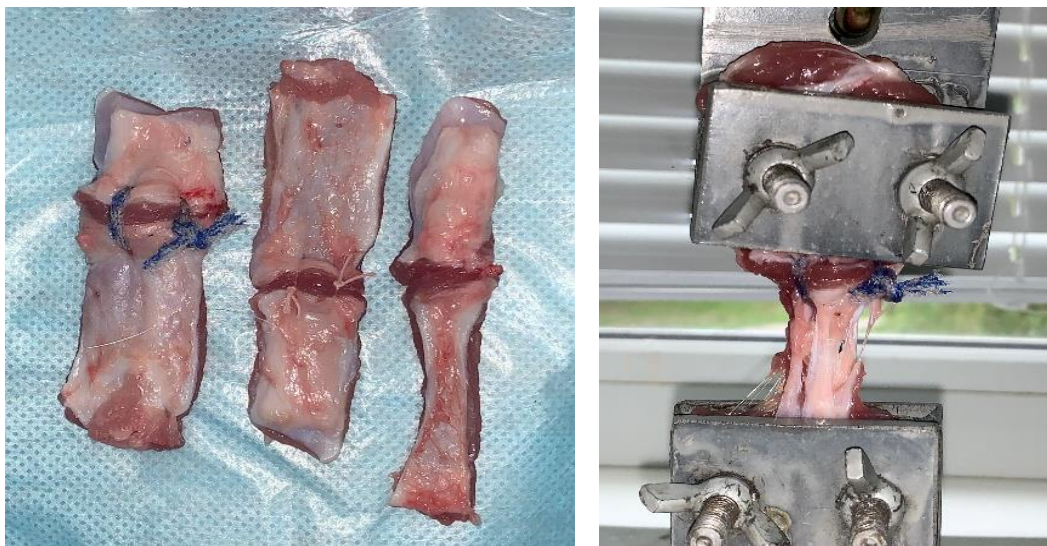


Рисунок 39 - Иссеченные участки ушитого апоневроза и их тензометрическое исследование

Таких исследований проведено по 20 в каждой из групп изучаемых швов.

### 2.4.3. Клиническое исследование методов первичного закрытия лапаротомной раны с помощью сетчатого имплантата у больных высокого риска развития ПОВГ

После экспериментального исследования способы лапарорафии сетчатым имплантатом были внедрены в клинику. Выявлено 95 больных, имеющих высокий риск образования ПОВГ, которым предстояло оперативное лечение по поводу ургентной патологии органов брюшной полости. Пациенты разделены на две группы – основную и контрольную. В основной группе, состоящей из 48 человек, проводилось преперитонеальное превентивное протезирование и ушивание лапаротомной раны комбинированным швом с сетчатой нитью. В контрольной группе 45 пациентам белая линия живота ушивалась по традиционной методике – отдельными узловыми швами. У всех пациентов было получено информированное согласие на проведение исследования.

Пациентов мужского пола в основной группе было 18 (37,5%), в контрольной 18 (40%). Женщин в основной группе было 30 (62,5%), в контрольной 27 (60%).

Группы больных были сопоставимы по возрасту. Распределение по возрасту проводилось с учетом классификации Всемирной организации здравоохранения от 2012 года.

Возраст пациентов в основной группе колебался от 36 до 95 лет, в среднем  $66,7 \pm 13,1$  лет. В контрольной группе от 33 до 95 лет, в среднем  $64,7 \pm 14,6$  лет. Достоверных различий по возрасту при сравнении исследуемых групп не выявлено ( $U=1001$ ,  $p=0,543$ ) (таблица 6).

Таблица 6 - Распределение пациентов по возрасту

Возраст, лет	Основная группа (n=48 чел), абс. (%)	Контрольная группа (n=45 чел), абс. (%)	Критерий Манн-Уитни, p
18–43	1 (2,1%)	3 (6,7%)	$\geq 0,05$
44–59	12 (25%)	10 (22,2%)	$\geq 0,05$
60–74	19 (39,6%)	19 (42,2%)	$\geq 0,05$
75–90	16 (33,3)	13 (28,9%)	$\geq 0,05$
Средний возраст	$66,7 \pm 13,1$ лет	$64,7 \pm 14,6$ лет	$U=1001$ , $p=0,543$

Таким образом, возраст старше 60 лет, как наиболее значимый предиктор ПОВГ присутствовал у 35 (72,9%) пациентов основной группы и 28 (62,2%) контрольной.

Среди диагностированной сопутствующей патологии у пациентов в обеих группах в значительной степени преобладали заболевания сердечно-сосудистой системы. В основной группе указанная патология выявлена в 35 (73%) случаях, контрольной - в 28 (62,2%). Патология со стороны дыхательной системы присутствовала в основной группе у шести (12,5%) больных, контрольной у четырех (8,9%). Заболевания эндокринной системы выявлены у 12 (25%) пациентов основной группы и восьми (17,8%) контрольной, патология мочевыделительной системы у 13 (27%) пациентов основной и 11 (24,4%) контрольной. Патология центральной нервной системы присутствовала у 11 (23%) пациентов основной группы и восьми (17,8%) контрольной. Статистически значимых различий между группами выявлено не было ( $U=1077$ ,  $p=0,981$ ).

Соотношение частоты встречаемости сопутствующих заболеваний представлено на рисунке 40.

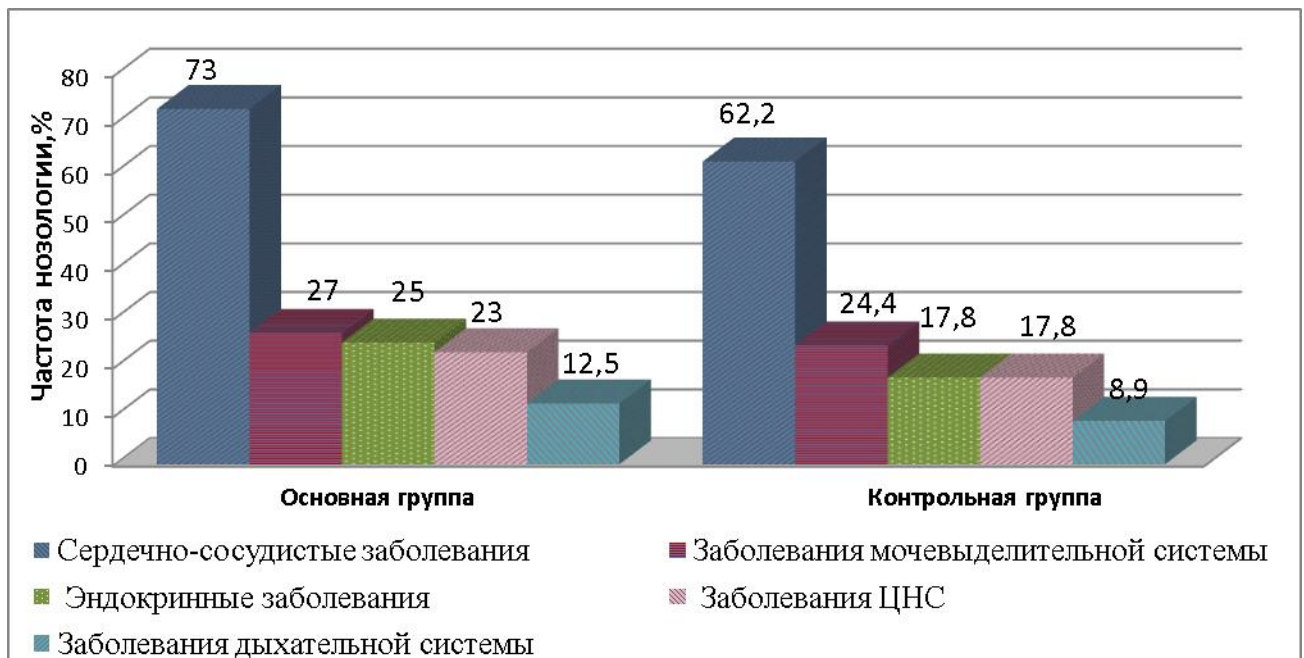


Рисунок 40 - Распределение сопутствующих заболеваний у пациентов обеих групп

Всем больным оценивалась степень ожирения по ИМТ. В основной группе



пациентов с нормальной массой тела было семь (14,6%), избыточной массой тела было 12 (25%) пациентов, ожирением I ст. - 22 (45,8%) больных, ожирением II ст. - восемь (16,7%) больных. С ожирением III ст. – пациентов не было. В среднем ИМТ составил  $30,1 \pm 4,6$  кг/м<sup>2</sup>.

В контрольной группе пациентов с нормальной массой тела было восемь (17,8 %), избыточной массой тела - шесть (13,3%) пациентов, ожирением I ст. – 14 (31,1%) человек, ожирением II ст. - 11 (24,4%) больных, ожирением III ст. – 6 (13,3%) пациентов. В среднем ИМТ составил  $31,4 \pm 6,1$  кг/м<sup>2</sup>. Значимых отличий по ИМТ в группах не выявлено ( $U=925,5$ ,  $p=0,234$ ).

Таким образом, в основной группе ожирение присутствовало у 29 (60,4%) больных, в контрольной у 31 (68,9%) (рисунок 41).

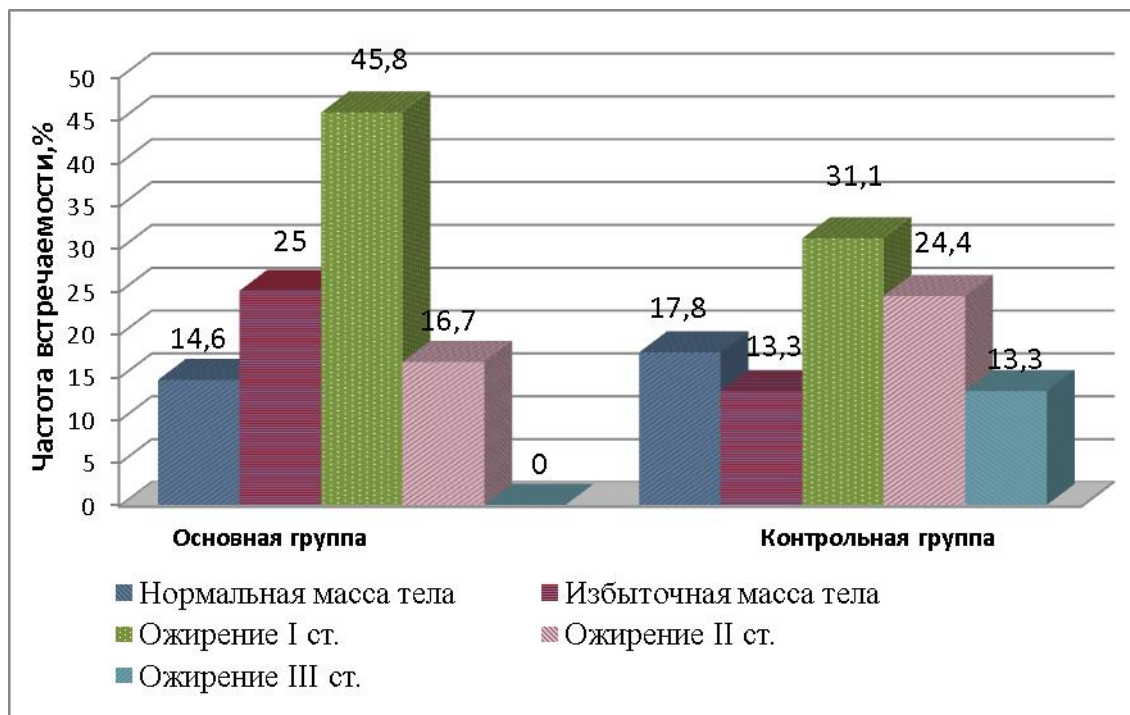


Рисунок 41 - Распределение пациентов по индексу массы тела

Показаниями к оперативному вмешательству явились следующие: перфорация полого органа была у 10 (20,8%) больных основной группы и у 9 (20%) контрольной, острая кишечная непроходимость (ОКН) у 17 (35,4%) пациентов основной группы и у 16 (35,6%) контрольной, проникающие открытые и закрытые травмы живота в четырех (8,4%) случаях в основной группе и двух (4,4%) контрольной, острый калькулезный холецистит в двух (4,2%) клинических

наблюдениях в основной группе и четырех (8,9%) контрольной. По поводу острого тяжелого панкреатита выполнено два (4,2%) оперативных вмешательства в основной группе и два (4,4%) в контрольной. Больных, оперированных по поводу абдоминального ишемического синдрома в основной группе было 7 (14,6%), в контрольной один (2,2%). Стеноз выходного отдела желудка был у одного (2,1%) больного основной группы и у двух (4,4%) контрольной. Срединная лапаротомия по поводу желудочно-кишечного кровотечения (ЖКК) проводилась у трех (6,2%) пациентов основной группы и у трех (6,7%) контрольной. С холедохолитиазом было двое (4,2%) пациентов в основной группе и шесть (12,5%) в контрольной (таблица 7).

Таблица 7 - Абдоминальная патология, потребовавшая выполнения срединной лапаротомии

Основная патология	Основная группа (n=48), Абс., (%)	Контрольная группа (n=45), Абс., (%)	Уровень значимости, р
<b>Перфорация полого органа:</b>	<b>10 (20,8%)</b>	<b>9 (20%)</b>	<b>0,921</b>
перфоративная язва желудка	7 (14,6%)	7 (15,6%)	0,896
перфорация тонкой кишки	3 (6,2%)	2 (4,4%)	0,700
<b>ОКН:</b>	<b>17 (35,4%)</b>	<b>16 (35,6%)</b>	<b>0,989</b>
острая тонкокишечная непроходимость	13 (27%)	14 (31,1%)	0,669
острая толстокишечная непроходимость	4 (8,4%)	2 (4,4%)	0,446
<b>Травмы живота</b>	<b>4 (8,4%)</b>	<b>2 (4,4%)</b>	<b>0,446</b>
<b>Острый калькулезный холецистит</b>	<b>2 (4,2%)</b>	<b>4 (8,9%)</b>	<b>0,355</b>
<b>Острый панкреатит</b>	<b>2 (4,2%)</b>	<b>2 (4,4%)</b>	<b>0,948</b>
<b>Абдоминальный ишемический синдром</b>	<b>7 (14,6%)</b>	<b>1 (2,2%)</b>	<b>0,034</b>
<b>Стеноз выходного отдела желудка</b>	<b>1 (2,1%)</b>	<b>2 (4,4%)</b>	<b>0,520</b>
<b>ЖКК</b>	<b>3 (6,2%)</b>	<b>3 (6,7%)</b>	<b>0,935</b>
<b>ЖКБ. Холедохолитиаз</b>	<b>2 (4,2%)</b>	<b>6 (12,5%)</b>	<b>0,116</b>

Указанная патология осложнилась перитонитом у 17 (35,4%) пациентов основной группы и 14 (31,1%) контрольной ( $\text{Chi-square}=0,055$  ( $\text{df}=1$ ),  $p=0,774$ ). В этих случаях лапаротомная рана обрабатывалась химическими антисептиками. С учетом критериев интраоперационной оценки характера поражения органов брюшной полости при перитоните индекс брюшной полости менее 7 баллов, отражающий благоприятный прогноз послеоперационного течения, выявлен у пациентов основной группы в 11 (64,7%) случаях, контрольной - в 10 (71,4%). Относительно неблагоприятный коэффициент ИБП (макс.8 баллов) - был отмечен у шести (35,3%) человек основной группы и у четырех (28,6%) - контрольной.

Длительность оперативного вмешательства в основной группе была от 45 до 180 минут, в среднем  $82,1 \pm 35,6$  минут, в контрольной от 35 до 170 минут, в среднем  $91,6 \pm 9,6$  минут. Продолжительность операции более 120 минут (предиктор послеоперационного грыжеобразования) была в 12 (25%) случаях в основной группе и 16 (35,5%) в контрольной ( $U=774$ ,  $p=0,027$ ).

По уровню лапаротомии распределение представлено на рисунке 42.

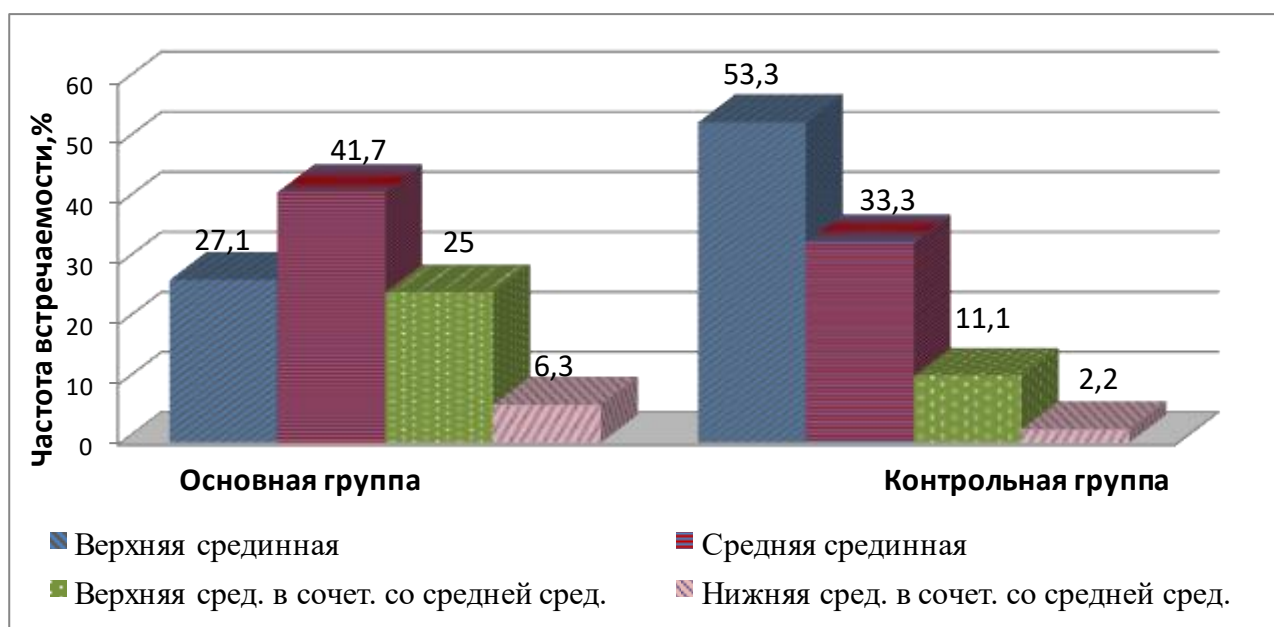


Рисунок 42 - Распределение больных по уровню срединной лапаротомии

Верхняя срединная в основной группе была в 13 (27,1%) случаях, в контрольной в 24 (53,3%) ( $\text{Chi-square}=6,680$  ( $\text{df}=1$ ),  $p=0,010$ ); верхняя срединная в сочетании со средней срединной у 12 (25%) больных в основной группе и у пяти

(11,1%) в контрольной ( $P=0,109$ ,  $p>0,05$ ); средняя срединная в 20 (41,7%) случаях в основной группе и 15 (33,3%) в контрольной ( $\text{Chi-square}=0,687$  ( $df=1$ ),  $p=0,408$ ); нижняя срединная в сочетании со средней срединной у трех (6,3%) больных основной и у одного (2,2%) контрольной группы ( $P=0,618$ ,  $p>0,05$ ).

Лапаротомия с иссечением послеоперационного рубца проводилась у 15 (31,2%) пациентов основной группы и 19 (42,2 %) пациентов контрольной ( $\text{Chi-square}=1,206$  ( $df=1$ ),  $p=0,273$ ).

Всем больным оценивалась степень недифференцированной дисплазии соединительной ткани. В основной группе больных с НДСТ было 30 (62,5%), из них с легкой степенью 18 (37,5%), тяжелой 12 (25%). В контрольной группе больных с НДСТ было 28 (62,2%), из них с легкой степенью 18 (40%), тяжелой 10 (22,2%) ( $\text{Chi-square}=0,001$  ( $df=1$ ),  $p=0,978$ ).

По форме живота больные распределялись следующим образом: с брахиморфной формой живота в основной группе было 26 (54,2%) больных, в контрольной 20 (44,4%) ( $\text{Chi-square}=0,878$  ( $df=1$ ),  $p=0,349$ ), с цилиндрической 10 (20,8%) в основной и 19 (42,2%) в контрольной ( $\text{Chi-square}=4,951$  ( $df=1$ ),  $p=0,027$ ), с долихоморфной 12 (25%) в основной и шесть (13,3%) в контрольной ( $\text{Chi-square}=2,025$  ( $df=1$ ),  $p=0,155$ ).

Людей, занятых тяжелым физическим трудом в основной группе было семь (14,6%), в контрольной также семь (15,5%) ( $\text{Chi-square}=0,017$  ( $df=1$ ),  $p=0,896$ ).

Анемия II-III степени диагностирована у 13 (27,1%) больных основной группы и у 11 (24,4%) контрольной ( $\text{Chi-square}=0,084$  ( $df=1$ ),  $p=0,772$ ). Гипергликемия была у 21 (43,7%) больного основной группы и у 14 (31,1%) контрольной ( $\text{Chi-square}=2,291$  ( $df=1$ ),  $p=0,131$ ). Гипопротеинемия средней и тяжелой степени присутствовала у 17 (35,4%) пациентов основной группы и 12 (26,7%) пациентов контрольной ( $\text{Chi-square}=0,829$  ( $df=1$ ),  $p=0,363$ ). Гиперкреатининемия зафиксирована у 18 (37,5%) пациентов основной группы и 19 (42,2%) контрольной ( $\text{Chi-square}=0,216$  ( $df=1$ ),  $p=0,642$ ). Данные о значимых при оценке риска послеоперационного грыжеобразования лабораторных показателях приведены на рисунке 43.

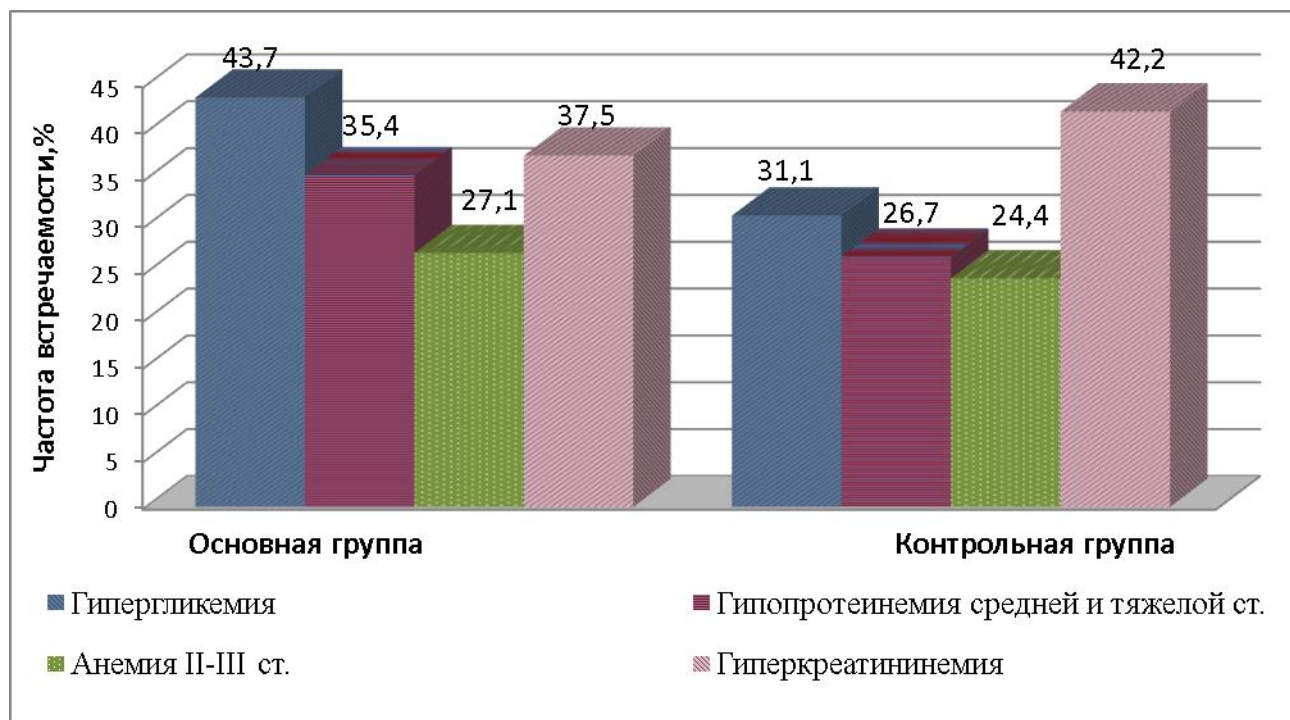


Рисунок 43 - Результаты лабораторных показателей в исследуемых группах

С учетом имеющихся факторов риска обе группы имели высокий риск развития ПОВГ согласно разработанной схеме.

В основной группе ведущим способом профилактики ПОВГ было превентивное преперитонеальное протезирование. На его выбор влиял не только высокий риск грыжеобразования, но и объём оперативного вмешательства, локализация разреза, состояния передней брюшной стенки, степень выраженности преперитонеальной клетчатки, наличие срединных лапаротомий в анамнезе, общесоматическое состояние пациента. С учетом этого, противопоказаниями к превентивной пластике являлись:

1. высокий анестезиологический риск (ASA >4, МНОАР-89 >5);
2. высокая вероятность релапаротомии (гнилостный перитонит, разлитой каловый перитонит, неустранённые внутрибрюшинные источники инфекции - инфильтраты, свищи; неустранённые источники кровотечения, требующие последующих ревизий);
3. необходимость второго этапа;
4. флегмона передней брюшной стенки;

5. терминальная стадия заболевания;
6. невозможность мобилизации преперитонеального пространства.

Основные этапы превентивной пластики передней брюшной стенки после срединной лапаротомии представлены на рисунке 44.

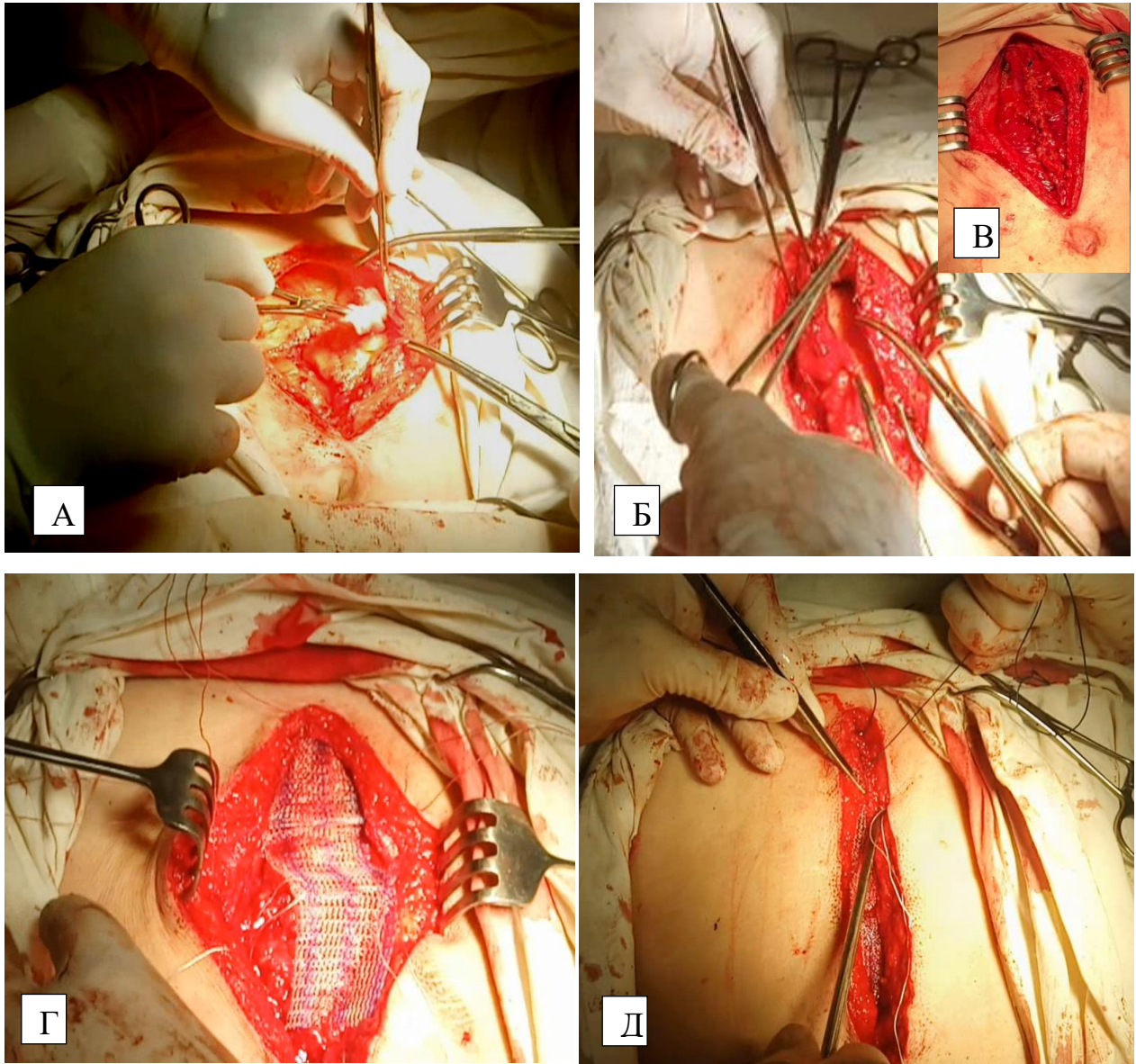


Рисунок 44 - Этапы превентивного протезирования передней брюшной стенки. А - выделение преперитонеального пространства (перед рассечением брюшины); Б – непрерывное ушивание брюшины (основной этап операции закончен); В - ушитая брюшина; Г - размещение и фиксация сетчатого имплантата в преперитонеальном пространстве П-образными швами; Д - наложение узловых фиксирующих швов по оси раны белой линии живота и её непрерывное ушивание

Материалом для эндопротезирования служил эндопротез-сетка полипропиленовый для восстановительной хирургии «Эсфил стандартный» (Линтекс, Россия). Указанный материал выбран по причине его макропористой структуры. Превентивное протезирование было выполнено 28 (62,2%) больным.

В случаях невозможности выполнения превентивного протезирования из-за высокого анестезиологического риска, что диктует сокращение времени операции, невозможности мобилизации перитонеального пространства или по другим непреодолимым причинам, в качестве альтернативы белая линия живота в 20 (41,8%) случаях ушивалась с применением сетчатой нити. Относительным противопоказанием к этому способу лапарорафии является невозможность ушить брюшину в местах наложения укрепляющих швов сетчатой нитью, так как это может привести к спайкообразованию с внутренними органами. Остальные противопоказания были аналогичные превентивному протезированию.

Материалом для изготовления сетчатой нити во всех случаях был эндопротез-сетка полипропиленовый для восстановительной хирургии «Эсфил стандартный».

В четырех (20%) случаях при невозможности перитонизации сетчатых швов для предупреждения спайкообразования с полыми органами, последние отграничивались большим сальником, который фиксировался к апоневрозу с помощью биodeградируемого шовного материала (Vicril, полигликолид и др.) двумя - тремя швами.

Послеоперационное ведение пациентов в обеих группах проводилось с учетом имеющейся патологии согласно национальным клиническим рекомендациям.

Для объективизации состояния послеоперационной раны в обеих группах использовалась шкала ГНЦК.

Степень выраженности болевого синдрома оценивали с помощью вербальной шкалы степени болевого синдрома.

Основные этапы ушивания белой линии живота с применением сетчатой нити представлены на рисунке 45.

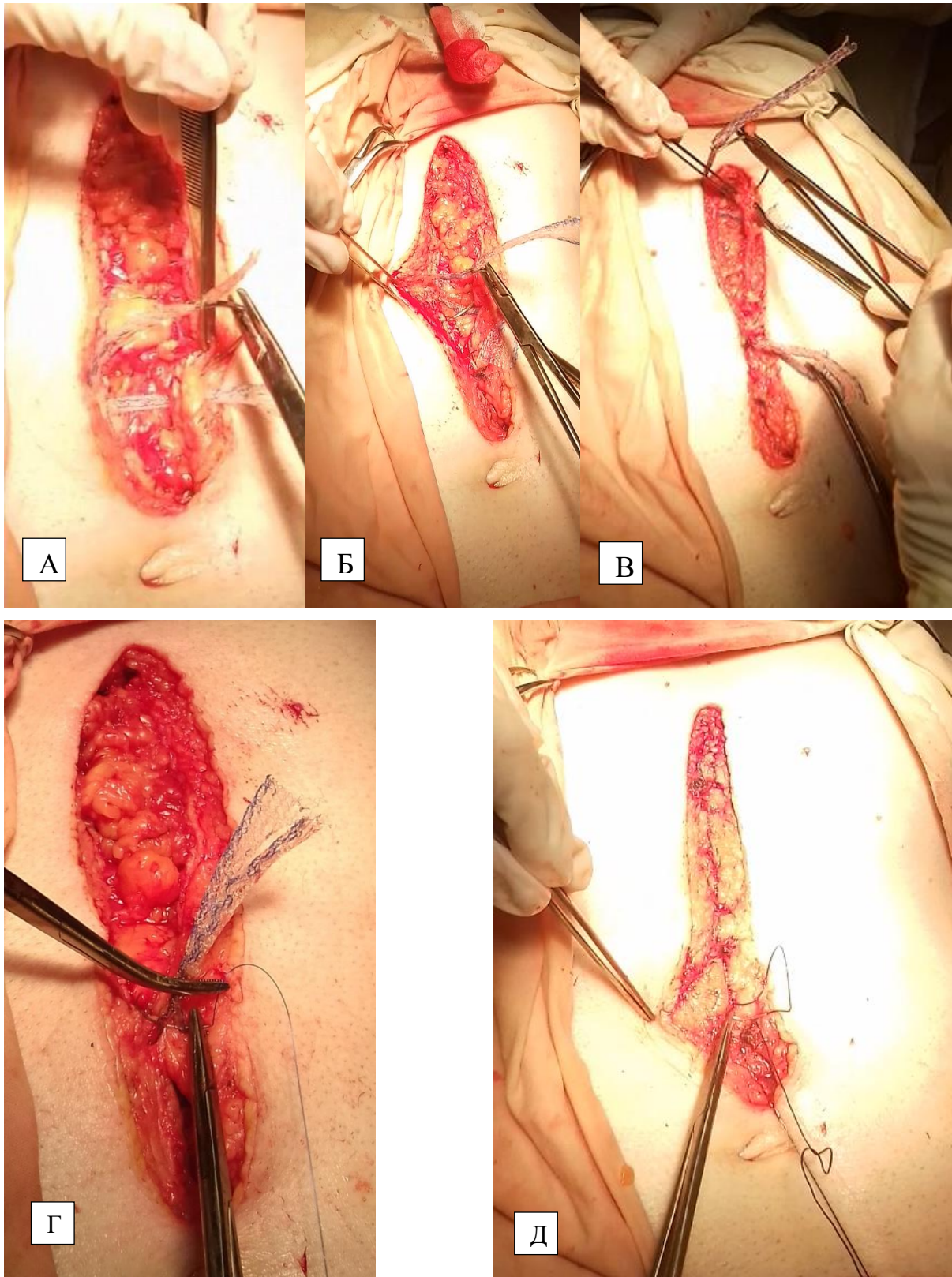


Рисунок 45 - Этапы ушивания белой линии живота с применением сетчатой нити. А, Б, В – наложение укрепляющих швов с применением сетчатой нити в нижней, средней и верхней трети раны; Г – прошивание проленовой нитью узла укрепляющего сетчатого шва; Д – непрерывное ушивание белой линии живота



Способ ушивания лапаротомной раны с применением сетчатой нити был удостоен золотой медали на Московском международном Салоне изобретений и инновационных технологий «Архимед 2021» (рисунок 46).

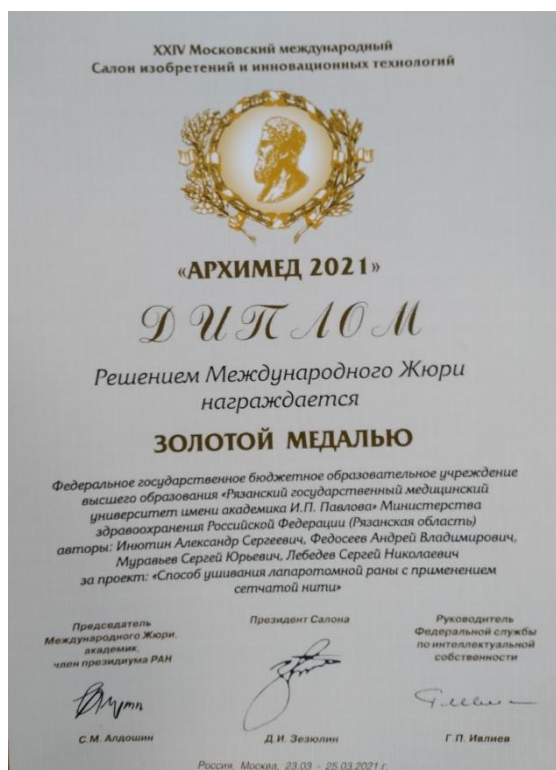

Рисунок 46 - Диплом салона «Архимед 2021» о награждении золотой медалью за разработанный способ лапарорафии

В раннем послеоперационном периоде критериями оценки являлись наличие перипротезных сером, состоятельности швов. Для их диагностики, помимо физикального обследования, проводилось ультразвуковое на УЗ-аппарате Samsung Medison Accuvix XG C30/RU (Корея) линейным и конвексным датчиком.

В позднем послеоперационном периоде (до двух лет) проводилось физикальное обследование пациентов обеих групп на предмет наличия, либо отсутствия грыжевого выпячивания, болевого синдрома в области послеоперационного рубца. В случае отсутствия грыжи, проводилось ультразвуковое исследование на указанном выше УЗ-аппарате для выявления дефектов апоневроза, дислокации эндопротеза.

## ГЛАВА 3. РЕЗУЛЬТАТЫ ИССЛЕДОВАНИЯ

### 3.1. Эпидемиологический анализ распространённости ПОВГ у больных после срединных лапаротомий в ургентной хирургии и выявление факторов послеоперационного грыжеобразования

Через 6 месяцев от момента операции обследовано 578 больных, из которых у 39 выявлены грыжевые выпячивания (33 при физикальном обследовании и 6 во время ультразвукового), а у 32 дефекты апоневроза без грыжевого мешка. Пациенты с ПОВГ (39 больных) выбывали из дальнейшего наблюдения.

Через один год от момента операции наблюдался 521 больной, при этом не удалось повторно обследовать пять пациентов с дефектами рубца белой линии живота и 13 пациентов с недиагностируемой ранее патологией послеоперационного рубца. Грыжи к этому сроку наблюдения выявлены еще у 35 больных, при этом у 17 из них в срок наблюдения 6 месяцев были дефекты рубца апоневроза. Дефекты рубца апоневроза диагностированы еще у 22 пациентов. Соответственно 35 больных ПОВГ были исключены из дальнейшего наблюдения.

Через 2 года было обследовано 379 больных, при этом не обследовано 7 пациентов с дефектами рубца апоневроза, выявленными ранее. Больных ПОВГ было зарегистрировано 30, из которых у 23 ранее (через 6 мес. и 1 год от момента операции) были диагностированы дефекты рубца апоневроза. Дефекты рубца апоневроза диагностированы еще у 13 пациентов.

В отношении 11 пациентов, оперированных повторно по поводу эвентраций, обследовать через 1 год удалось девять, из которых пять (55,6%) имели ПОВГ, а двое (22,2%) дефекты рубца белой линии живота. Через два года у одного пациента с ранее выявленным дефектом образовалась ПОВГ, при этом новых случаев несостоятельности рубца белой линии живота не диагностировано. Таким образом, из 578 оперированных больных через два года было выявлено 104 (18%) послеоперационных грыжевых дефектов и 27 (4,6%) дефектов рубца, из которых на момент наблюдения не была сформирована грыжа.

Для обобщения выявленной патологии, дефекты рубца апоневроза с грыжей и без грыжи решено обозначить как ПОВГ. В итоге ПОВГ после лапарорафии сформировались у 131 (22,6%) пациента.

С ПОВГ женщин было 74 (56,5%), мужчин 57 (43,5%). Среди пациентов без грыж женщин было 239 (53,5%), мужчин 208 (46,5%).

Сведения о частоте несостоятельности рубца после срединной лапаротомии в позднем послеоперационном периоде представлены на рисунке 47.

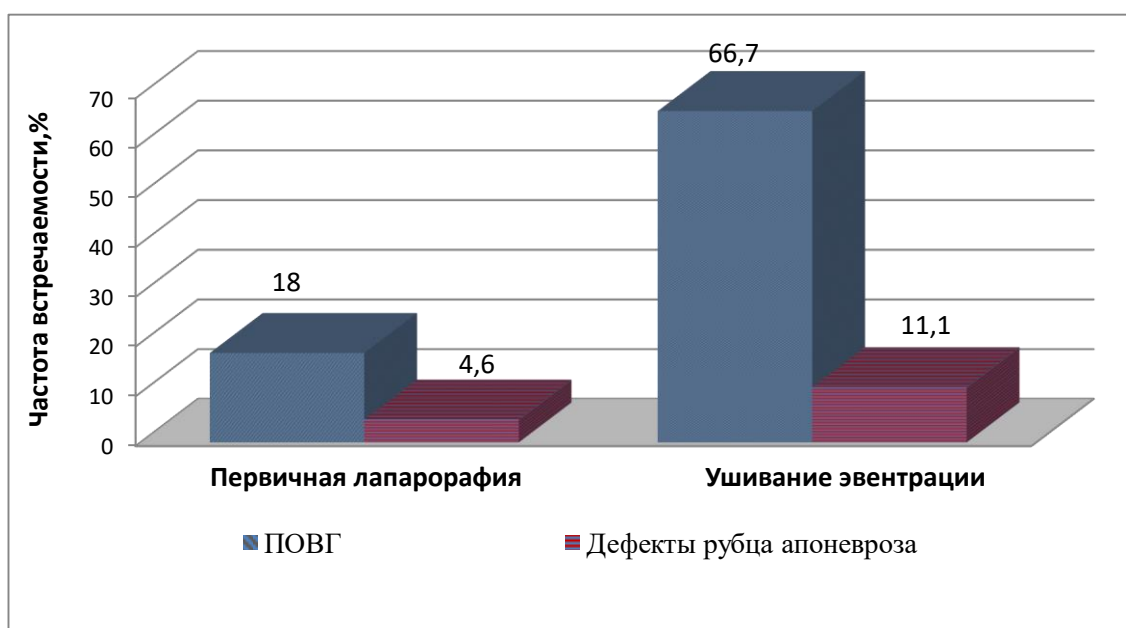


Рисунок 47 - Частота нарушения целостности рубца после срединной лапаротомии в течение двух лет наблюдения

В ходе проведенного статистического анализа из учитываемых потенциальных факторов грыжеобразования значимыми оказались следующие: возраст, ожирение, верхнесрединный лапаротомный доступ, лапаротомия через послеоперационный рубец, длительность операции более 120 мин, релапаротомия, раннее возвращение к тяжелому физическому труду, перитонит, недифференцированная дисплазии соединительной ткани, брахиморфная форма живота, гиперкреатининемия, гипергликемия, анемия, гипопротеинемия. Остальные предполагаемые факторы (курение, ношение бандажа, гипербилирубинемия) достоверно не влияли на послеоперационное грыжеобразование.

### Влияние возраста

При анализе выявлена взаимосвязь между возрастом пациентов, перенесших лапаротомию, и частотой формирования послеоперационных грыж (Kruskal-Wallis test:  $H=507,4792$ ,  $p=0,000$ ).

Так, до 44 лет грыжи были у 10 (7,6%) больных, от 44 до 59 лет у 37 (28,2%). У больных в возрасте более 60 лет диагностировано 84 ПОВГ – 64,1 % от общего числа грыж.

Среди 447 больных без послеоперационных вентральных грыж, пациентов в возрасте до 44 лет было 150 (33,7%), в возрасте 44 – 59 лет 158 (35,3%) человек, более 60 лет – 139 (31%) (таблица 8).

Таблица 8 - Частота ПОВГ в возрастных группах

Возраст	Кол-во пациентов с ПОВГ	Кол-во пациентов без ПОВГ	Pearson Chi-square
До 44 лет	10 (7,6%)	150 (33,7%)	30,055, $p<0,001$
45-59 лет	37 (28,2%)	158 (35,3%)	1,123, $p=0,290>0,05$
60 и более лет	84 (64,1%)	139 (31%)	54,151, $p<0,001$

Таким образом, реже всего ПОВГ встречаются в возрасте до 44 лет, что является статистически достоверным (Chi-square = 30,055,  $p<0,001$ ). Возраст более 60 лет является значимым фактором риска развития ПОВГ (Chi-square = 54,151,  $p<0,001$ ).

### Влияние ИМТ

Установлено, что нормальная масса тела в группе с грыжами была у 24 (18,3%) больных, избыточная масса тела у 19 (14,5%), ожирение первой степени у 44 (33,6%) пациентов, ожирение второй степени у 26 (19,8%), ожирение третьей степени у 18 (13,8%) больных. То есть, пациентов с ожирением среди грыженосителей было 88 (67,2%).

Среди пациентов без ПОВГ нормальная масса тела была у 127 (28,4%), избыточная у 144 (32,3%). Ожирение диагностировано у 176 (39,3%) больных: ожирение первой степени в 96 (21,5%) случаях, ожирение второй степени в 64 (14,3%), ожирение третьей степени в 16 (3,5%) случаях (таблица 9).

Таблица 9 - Частота ПОВГ у больных с разным ИМТ

ИМТ	Кол-во пациентов с ПОВГ	Кол-во пациентов без ПОВГ	Pearson Chi-square
Нормальная масса тела	24 (18,3%)	127 (28,4%)	5,345, $p=0,021<0,05$
Избыточная масса тела	19 (14,5%)	144 (32,3%)	15,695, $p<0,001$
Ожирение	88 (67,2%)	176 (39,3%)	31,559, $p<0,001$

Различия ИМТ в группах пациентов с ПОВГ и без ПОВГ являются статистически значимыми (Mann-Whitney  $U=21687,00$ ,  $p<0,001$ ). Отмечена достоверно большая частота нормальной и избыточной массы тела у пациентов без ПОВГ (Chi-square= 5,345,  $p=0,021<0,05$  и Chi-square= 15,695,  $p<0,001$ ). Наиболее значимым в генезе ПОВГ является ожирение (Chi-square= 31,559,  $p<0,001$ ).

### **Влияние раннего возвращения к тяжелому физическому труду**

Из 578 обследованных к тяжелому физическому труду в позднем послеоперационном периоде вынуждены были приступить 45 (7,8%) пациентов. Из них у 26 (57,7%) были грыжи. Из 533 пациентов, не занятых тяжелым физическим трудом, грыжи были у 105 (19,7%) пациентов. Полученные данные достоверно указывают на отрицательное воздействие тяжелых физических нагрузок на незрелый послеоперационный рубец (Chi-square = 34,327,  $p<0,001$ ). Сила связи оказалась сильная, что указывает на значимость данного фактора в генезе ПОВГ (Spearman  $R=0,56$ ,  $p=0,0035<0,05$ ).

### **Влияние недифференцированной дисплазии соединительной ткани**

Влияние недифференцированной дисплазии соединительной ткани на развитие ПОВГ считается статистически значимым (Mann-Whitney  $U=19813,00$ ,  $p<0,001$ ).

В группе с ПОВГ НДСТ встречалась в 69 (52,6%) случаях, из которых легкая у 47 (68,1%), а средней тяжести и тяжелая у 22 (31,9%) больных. У пациентов без ПОВГ НДСТ встречалась у 87 (19,5%) пациентов, легкая у 66 (75,9%), средняя и тяжелая у 21 (24,1%) больных (таблица 10).

Таблица 10 - Частота ПОВГ у больных с НДСТ

НДСТ	Кол-во пациентов с ПОВГ	Кол-во пациентов без ПОВГ	Pearson Chi-square
Всего	69 (52,6%)	87 (19,5%)	56,699, $p<0,001$
Легкая степень	47 (68,1%)	66 (75,9%)	26,167, $p<0,001$
Средняя и тяжелая степень	22 (31,9%)	21 (24,1%)	21,526, $p<0,001$

Установлена сильная связь между НДСТ и послеоперационным грыжеобразованием, что делает этот фактор риска значимым в генезе ПОВГ (Chi-square = 56,699,  $p<0,001$ ).

### **Влияние формы живота**

При анализе выявлена взаимосвязь между формой живота у пациентов, перенесших лапаротомию, и частотой формирования послеоперационных грыж (Kruskal-Wallis test:  $H=37,17071$ ,  $p=0,0001$ ).

Брахиморфная форма живота встречалась у 59 (45%) пациентов, имеющих грыжи, а у больных без ПОВГ в 92 (20,5%) случаях. Долихоморфный живот был у 23(17,5%) больных в группе с ПОВГ, а в группе без грыж у 170 (38%). Цилиндрическая форма живота выявлена у 49 (37,5%) пациентов с ПОВГ и у 185 (41,4%) без ПОВГ. В ходе статистического анализа отмечено, что брахиморфная

форма живота наиболее сильно влияет на риск развития ПОВГ (Spearman  $R=0,421$ ,  $p=0,0001<0,05$ ), поэтому считаем ее значимым фактором.

### Влияние уровня лапаротомного доступа

У пациентов со сформированными ПОВГ изолированный верхний срединный доступ применялся в 43 (32,8%) случаях, верхняя срединная лапаротомия в сочетании со средней срединной у 8 (6,1%) больных, средняя срединная была в 32 (24,4%) случаях, нижняя срединная применялась у 4 (3%) пациентов, нижняя срединная в сочетании со средней срединной реализована у 22 (16,8%) больных, тотальная лапаротомия была у 19 (14,5%) больных, а трансректальный доступ у 3 (2,3%) пациентов.

В отношении пациентов без ПОВГ изолированный верхний срединный доступ применялся в 45 (10%) случаях, верхняя срединная в сочетании со средней срединной у 63 (14%) больных, средняя срединная была в 136 (30,4%) случаях, нижняя срединная применялась у 66 (14,7%) пациентов, нижняя срединная в сочетании со средней срединной реализована у 38 (8,6%) больных, тотальная лапаротомия у 37 (8,4%) больных, трансректальный доступ был у 62 (13,9%) пациентов (таблица 11).

Таблица 11 - Частота ПОВГ у пациентов с разным уровнем срединной лапаротомии

Лапаротомный доступ	Кол-во пациентов с грыжами	Кол-во пациентов без грыж	Spearman R
В/ср. изол	43(32,8%)	45(10%)	<b>0,26, <math>p&lt;0,001</math></b>
В/ср.+ср/ср	8 (6,1%)	63 (14%)	0,11, $p=0,008$
Н/ ср.	4(3%)	66(14,7%)	0,15, $p<0,001$
Н/ ср. + ср/ср	22 (16,8%)	38 (8,6%)	0,11, $p=0,005$
Ср/ср	32 (24,4%)	136 (30,4%)	0,06, $p=0,133>0,05$
Тотальный	19 (14,5%)	37 (8,4%)	0,09, $p=0,034$
Трансректальный	3(2,3%)	62(13,9%)	0,15, $p<0,001$

Установлено влияние верхнего срединного изолированного доступа на риск развития ПОВГ, так как сила связи между изучаемыми параметрами была наибольшей (Spearman  $R=0,26$ ,  $p<0,001$ ).

### **Влияние послеоперационного рубца в месте лапаротомии**

У пациентов с ПОВГ срединная лапаротомия по рубцу проводилась в 32 (24,4%) случаях, в отличие от группы пациентов без ПОВГ, где такие особенности доступа встречались в 48 (10,7%) случаях.

Связь между наличием послеоперационного рубца в зоне лапаротомии и риском развития ПОВГ является статистически значимой (Mann-Whitney  $U=25221,00$ ,  $p=0,017$ , Spearman  $R=0,334$ ,  $p=0,0001<0,05$ ).

### **Влияние перитонита**

В группе с ПОВГ перитонит в той или иной степени выраженности присутствовал у 45 (34,3%) пациентов, в группе без грыж у 68 (15,2%). Связь между перитонитом и риском ПОВГ является статистически значимой (Mann-Whitney  $U=23687,50$ ,  $p<0,001$ , Spearman  $R=0,202$ ,  $p=0,0001<0,05$ ).

Важно отметить, что частота тяжелых раневых осложнений (нагноение без или с расхождением поверхностных или глубоких слоев раны) была выше при перитоните, чем без него. Такие ситуации диагностированы у 48 (8%) из 600 обследованных больных, при этом у 35 (72,9%) из них был перитонит. Влияние перитонита на риск нагноения подтверждено статистически (Chi-square: 20,167,  $p<0,001$ ).

### **Влияние длительности операции**

В группе с ПОВГ средняя длительность операции через срединный лапаротомный доступ составила  $114 \pm 53$  мин, в группе без грыж  $93,3 \pm 45,5$  мин (Mann-Whitney  $U=18875,00$ ,  $p<0,001$ ). Установлено, что частота ПОВГ возрастала с увеличением времени операции. Наибольший рост числа послеоперационных грыж отмечен в группе с длительностью операции более 120 мин. Операций длительностью более 120 мин в группе с грыжами было 60 (45,8%), а в группе без грыж 96 (21,4%) (Spearman  $R=0,275$ ,  $p=0,0001<0,05$ ).



### Влияние релапаротомии

В группе с грыжами релапаротомия проводилась в 5 (3,8%) случаях, без грыж в 3 (0,7%) случаях. Установлена статистически значимая связь между релапаротомией и послеоперационным грыжеобразованием (Chi-square: 7,345,  $p=0,007<0,05$ ).

### Влияние лабораторных показателей

У пациентов, имеющих ПОВГ, повышенный уровень **креатинина** (более 110 мкм/л) присутствовал в 36 (27,4%) случаях, а в группе без грыж у 54 (12,3%) больных. Данный факт, с учетом статического расчета, говорит о влиянии гиперкреатининемии на риск возникновения ПОВГ (Chi-square: 18,277,  $p<0,001$ ).

В отношении **гипергликемии** ( $> 6,1$  ммоль/л), в группе с грыжами она присутствовала у 43 (32%) пациентов, а в группе без грыж у 74 (16,7%). Влияние повышенного уровня глюкозы крови на частоту послеоперационного грыжеобразования достоверно (Chi-square: 16,610,  $p<0,001$ ).

Анализируя воздействие **анемии** на риск ПОВГ отмечено, что в группе с грыжами она присутствовала у 59 (45%) пациентов, а в группе без грыж у 164 (36,7%), при этом достоверной связи между этими двумя изучаемыми явлениями не получено (Chi-square: 2,980,  $p=0,085>0,05$ ). Более детальный анализ показал, что анемия II-III степени в группе с ПОВГ встречалась у 34 (26%) пациентов, а во второй группе у 42 (9,4%) больных. Это позволило утверждать о достаточно сильном влиянии анемии II-III степени на риск ПОВГ (Chi-square: 24,323,  $p<0,001$ ).

Подобная картина наблюдалась и с уровнем белка крови. **Гипопротеинемия** (уровень белка крови менее 65 г/л) в группе с грыжами диагностирована у 65 (49,6%) пациентов, и у 173 (38,7%) больных без грыж, что не подтвердило зависимости между этими показателями и фактом грыжеобразования. (Chi-square: 3,970,  $p=0,065>0,05$ ). Более подробный анализ, с учетом степени тяжести гипопротеинемии, где легкая степень 65,0–55,0 г/л, средняя степень 55,0–45,0 г/л, тяжелая менее 45,0 г/л. (И.Б. Хлынов 2013), показал, что в группе с ПОВГ гипопротеинемия с уровнем белка менее 55 г/л

встречалась в 46 (35%) случаях, а в группе без грыж в 59 (13,2%). В данной ситуации уровень значимости не превышает заданного ( $p < 0,05$ ), что подтверждает влияние уровня белка ниже 55 г/л на генез послеоперационного грыжеобразования (Chi-square: 32,731,  $p < 0,001$ ).

Встречаемость анализируемых факторов, влияющих на риск ПОВГ, обобщены в таблице 12.

Таблица 12 - Факторы риска ПОВГ

№	Признак	Встречаемость у грыженосителей (n131)	Встречаемость у больных без грыжи (n 447)
1	Возраст старше 60 лет	84 (64,1 %)	139 (31%)
2	ИМТ	24 (18,3%) норм м.т. 19 (14,5%) изб м.т. <b>ОЖИРЕНИЕ 67,2%</b> 1 степень 44 (33,6%) 2 степень 26 (19,8%) 3 степ 18 (13,8%)	127 (28,4%) норм м.т. 144 (32,3%) изб м.т. <b>ОЖИРЕНИЕ 39,3%</b> 1 степень 96 (21,5%) 2 степень 64 (14,3%) 3 степ 16 (3,5%)
3	Раннее возвращение к тяжелому физическому труду	Из 578 к труду 45 (7,8%). Из 45 у 19 (42,2%) грыжи Из 533 не занятых трудом у 113 (21%) грыжи	
		19 (14,5%)	26 (5,8%)
4	НДСТ	НДСТ 69 (52,6%) Легкая 47 (68,1) Тяжелая 22 (31,9)	НДСТ 87 (19,5%) Легкая 66 (75,9) Тяжелая 21 (24,1)
5	Форма живота	<b>Брахиморфный 59(45%)</b> Долихоморфный 23(17,5%) Цилиндрический 49 (37,5)	<b>Брахиморфный 92(20,5%)</b> Долихоморфный 170(38,1%) Цилиндрический 185(41,4%)
6	Лапаротомный доступ	<b>В/ср. изол 43(32,8%)</b> В/ср.+ср/ср. 8(6,1%) Н/ ср. 4 (3%) Н/ ср. + ср/ср. 22(16,8%) Ср/ср. 32 (24,4%) Тотальная 19 (14,5%) Трансректальный 3 (2,3%)	<b>В/ср. изол 45 (10%)</b> В/ср.+ср/ср. 63 (14%) Н/ ср. 66 (14,7%) Н/ср.+ ср/ср. 38(8,6%) Ср/ср. 136 (30,4%) Тотальная 37 (8,4%) Трансректальный 62(13,9%)
7	Послеоперационный рубец	32 (24,4%)	48 (10,7%)
8	Перитонит	45 (34,3%)	68 (15,2%)
9	Длительность операции более 120 минут	60 (45,8%)	96 (21,4%)

Продолжение таблицы 12

10	Релапаротомия	5 (3,8%)	3 (0,7%)
11	Креатинин > 110мкм/л	36 (27,4%)	54 (12,3%)
12	Глюкоза крови > 6,1 ммоль/л	43 (32%)	74 (16,7%)
13	Анемия II-III степени	34 (26%)	42 (9,4%)
14	Гипопротеинемия < 55г/л	46 (35%)	59 (13,2%)

Среди изученных факторов риска наиболее значимыми, с учетом силы связи с послеоперационным грыжеобразованием, являются возраст старше 60 лет, ожирение, НДСТ, брахиморфная форма живота, раннее возвращение к тяжелому физическому труду, гипопротеинемия средней и тяжелой степени.

Верхнесрединный лапаротомный доступ, лапаротомия через послеоперационный рубец, длительность операции более 120 мин, релапаротомия, наличие перитонита, гиперкреатининемия, гипергликемия, анемия II-III степени статистически значимо влияют на риск ПОВГ, но имеют меньшую силу связи по сравнению с первой группой факторов, ввиду чего считаем их менее значимыми.

Основываясь на анализе изучения предикторов послеоперационного грыжеобразования в выборке из 587 пациентов, вычислены итоговые частоты появления грыж в результате наличия как отдельных, так и комбинации факторов, характерных для больных ПОВГ. Эти величины использованы для формирования итогового значения вероятности грыжеобразования.

Для оценки влияния 14 значимых факторов на риск послеоперационного грыжеобразования с помощью теории вероятности подобраны более 16000 комбинаций, которые далее подвергались сортировке. За минимальное количество исходов (наличие ПОВГ) брали число, соответствующее не менее 10% исходной выборки. То есть, не менее чем у 14 пациентов должно совпасть сочетание факторов, приводящее к грыже. Тогда мы считали полученные комбинации информативными. В итоге было выделено 90 информативных комбинаций предикторов ПОВГ.

Высоким риском грыжеобразования считали комбинацию предикторов, приводящую к вероятности образования ПОВГ более 80%. Соответственно сочетание факторов, при котором вероятность появления ПОВГ была менее 80%, относили к низкому риску ПОВГ.

Необходимо отметить, что каждый в отдельности предиктор не приводил к высокому риску послеоперационного грыжеобразования. Практически значимой оказалась их комбинация. Чем больше предикторов было у обследованных больных, тем вероятность появления ПОВГ была выше.

В таблице 13 приведены наиболее значимые комбинации предикторов с вероятностью появления ПОВГ менее 80%.

Таблица 13 - Сочетание предикторов с вероятностью ПОВГ менее 80%

Рубец	Гиперглик.	Анемия 2-3 ст	Белок < 55г/л	Креатинин > 110мкм/л	ИМТ	Брахиморф.	В/с лап.	Релaparотом.	НДСГ	Возраст	Длит опер	Физ. труд	Перитонит	Есть ПОВГ	Нет ПОВГ
				+		+				+				41,9%	58,1%
	+									+				47,0%	53,0%
				+						+				47,9%	52,1%
			+							+				49,0%	51,0%
	+				+									50,0%	50,0%
									+	+				50,0%	50,0%
	+												+	50,0%	50,0%
				+			+							51,6%	48,4%
					+						+			51,7%	48,3%
					+								+	52,6%	47,4%
								+		+				53,8%	46,2%
						+			+	+				54,1%	45,9%
+					+									54,3%	45,7%
			+			+								54,8%	45,2%
										+	+			54,9%	45,1%
	+										+			55,6%	44,4%
+							+							56,3%	43,8%
+										+				56,3%	43,8%
			+		+									57,1%	42,9%
			+								+			60,0%	40,0%
									+				+	60,0%	40,0%
							+		+	+				60,6%	39,4%
						+			+					61,5%	38,5%
					+		+							62,3%	37,7%
+									+					62,9%	37,1%

## Продолжение таблицы 13

						+							+	62,9%	37,1%
	+									+			+	63,6%	36,4%
						+				+				64,8%	35,2%
		+					+							65,4%	34,6%
										+			+	65,4%	34,6%
							+			+			+	66,7%	33,3%
							+			+			+	66,7%	33,3%
							+					+		67,6%	32,4%
				+						+	+			67,9%	32,1%
	+		+								+			70,0%	30,0%
	+		+								+			70,0%	30,0%
				+						+				71,1%	28,9%
				+									+	71,4%	28,6%
				+								+		72,7%	27,3%
										+		+		73,7%	26,3%
				+	+									77,8%	22,2%
+										+	+			77,8%	22,2%
	+					+					+			78,3%	21,7%

С учетом табличных данных, низкий риск послеоперационного грыжеобразования обуславливает комбинация 2-3 факторов риска.

Большее сочетание предикторов дает вероятность появления ПОВГ более 80% (Kruskal-Wallis test:  $H = 77,083$ ,  $p < 0,001$ ) (таблица 14).

Таблица 14 - Сочетание предикторов с вероятностью ПОВГ более 80%

Рубец	Гипергликемия	Анемия 2-3 ст	Белок < 55г/л	Креатинин > 110мкм/л	ИМТ	Брахиморф.	В/с лап.	Релапаротомия	НДСТ	Возраст	Длит опер	Физ. труд	Перитонит	Есть ПОВГ	Нет ПОВГ
								+	+			+	+	80%	20%
					+			+	+		+			80%	20%
					+				+			+		81,2%	18,7%
			+					+				+	+	81,8%	18,1%
+								+	+		+			81,8%	18,1%
				+				+				+	+	83,3%	16,%
								+	+		+		+	83,3%	16,6%
				+					+		+		+	83,%	16,6%
		+			+				+			+		84,2%	15,7%
	+				+			+	+					85,0%	15,0%
+				+					+					85,7%	14,2%
+				+					+				+	85,7%	14,2%
							+		+			+	+	87,5%	12,5%
			+			+			+					90,0%	10,0%
							+	+	+				+	90,0%	10,0%

				+				+	+		+			90,0%	10,0%
+								+	+				+	90,0%	10,0%
+				+				+					+	90,0%	10,0%
+								+	+			+	+	90,0%	10,0%
								+	+			+	+	90,9%	9,1%
				+	+			+				+	+	90,9%	9,1%
		+						+				+	+	90,9%	9,1%
+									+			+	+	91,6%	8,4%
								+		+		+	+	92,8%	7,2%
					+			+				+	+	92,8%	7,2%
				+				+	+				+	92,9%	7,1%
+								+				+	+	94,1%	5,8%
								+		+		+	+	94,4%	5,5%
+				+								+	+	94,7%	5,2%
+					+				+				+	96,1%	3,8%
				+							+		+	100%	0,00%
					+				+			+	+	100%	0,00%
					+			+			+		+	100%	0,00%
					+			+	+				+	100%	0,00%
				+					+		+		+	100%	0,00%
+									+		+		+	100%	0,00%

Для удобства оценки вероятности появления ПОВГ разработан алгоритм расчета в программе электронных таблиц. В таблицу вносятся необходимые предикторы, после чего программа выдает процент вероятности появления ПОВГ (рисунок 48).

U38																			
№	A	B	C	D	E	F	G	H	I	J	K	L	M	N	O	P			
1			1)						2)										
2			Параметр	Значение отбора					Параметр	Значение отбора									
3	1	1	ИМТ	30 >			1		1	Рубец	1 =								
4	2	2	ФЖ	1 =			2		2	Глюкоза 1-3 су	6 >								
5	4	3	В/с доступ	2 =			4		3	гемоглобин	90 <=								
6	8	4	Релапаро	3 =			8		4	О.Белок 1-3 су	55 <=								
7	16	5	НДСТ	1 =			16		5	Креатинин 1-3	110 >								
8	32	6	Возраст	60 >															
9	64	7	Длительность	120 >															
10	128	8	Физ. Труд	1 =															
11	256	9	Перитонит	1 =															
12									10-9-8-7-6-5-4-3-2-1										
13									10-9-8-7-6-5-4-3-2-1	577	131	446	Вероятность	Доля в общей выборке					
14									2)	1)	Итого	Грыжа	Нет грыжи	Грыжа	Нет грыжи	Грыжа	Нет грыжи		
15									0	1	0000000000	0000000001	263	88	175	33,46%	66,54%	67,18%	39,24%
16									0	2	0000000000	0000000010	147	59	88	40,14%	59,86%	45,04%	19,73%
17									0	3	0000000000	0000000011	53	43	10	81,13%	18,87%	32,82%	2,24%
18									0	4	0000000000	0000000100	238	50	188	21,01%	78,99%	38,17%	42,15%
19									0	5	0000000000	0000000101	61	38	23	62,30%	37,70%	29,01%	5,16%
20									0	8	0000000000	0000001000	192	22	170	11,46%	88,54%	16,79%	38,12%
21									0	9	0000000000	0000001001	149	7	142	4,70%	95,30%	5,34%	31,84%
22									0	16	0000000000	0000010000	156	68	88	43,59%	56,41%	51,91%	19,73%
23									0	17	0000000000	0000010001	88	57	31	64,77%	35,23%	43,51%	6,95%
24									0	18	0000000000	0000010010	52	32	20	61,54%	38,46%	24,43%	4,48%
25									0	19	0000000000	0000010011	32	28	4	87,50%	12,50%	21,37%	0,90%
26									0	20	0000000000	0000010100	69	32	37	46,38%	53,62%	24,43%	8,30%
27									0	21	0000000000	0000010101	30	27	3	90,00%	10,00%	20,61%	0,67%
28									0	24	0000000000	0000011000	35	4	31	11,43%	88,57%	3,05%	6,95%
29									0	25	0000000000	0000011001	26	2	24	7,69%	92,31%	1,53%	5,38%

Рисунок 48 - Фрагмент листа электронных таблиц с расчетом вероятности появления ПОВГ

Таким образом, для определения риска послеоперационного грыжеобразования следует определить присутствие соответствующих предикторов. Ориентировочно низкий риск формирования ПОВГ обуславливает комбинация не более трех факторов риска, а высокий три и более. Для более точной интерпретации данных можно использовать приведенные выше таблицы сочетания предикторов с вероятностью ПОВГ, либо разработанный алгоритм расчета вероятности в программе электронных таблиц.

### **3.2. Изучение морфо - физических особенностей белой линии живота**

#### **3.2.1. Оценка натяжения краев белой линии живота после срединной лапаротомии (экспериментальный этап)**

При кадаверном исследовании определена длина каждого анатомического отдела белой линии живота. Эпигастральная часть составила от 11,8 до 15,5 см (в ср.  $13,9 \pm 1,2$  см), мезогастральная от 10 до 13,2 см (в ср.  $11,6 \pm 1,1$  см), гипогастральная от 7 до 8,4 см (в ср.  $7,7 \pm 0,5$  см).

Показатель натяжения краёв белой линии живота был различен в зависимости от уровня измерения. С учётом указанных выше размеров участков белой линии живота в эпигастральной части исследовано от двух до трех равных участка со средним шагом 5 см, в мезогастральной – два, в гипогастрии один.

Значения натяжения краев первого участка эпигастрия были от 4,2 до 9 Н (ср.  $6,4 \pm 1,5$  Н), края второго участка эпигастральной части апоневроза имели натяжение от 4,1 до 9,7 Н (ср.  $6,9 \pm 1,4$  Н). Натяжение краев третьего участка эпигастрия измерено в 12 случаях и составило от 6,1 до 10,2 Н (ср.  $8 \pm 1,6$  Н). Натяжения краев мезогастральной части апоневроза было следующим: на первом участке оно составило от 2,4 до 6,5 Н (ср.  $4,8 \pm 0,9$  Н), на втором от 2,8 до 5,5 Н (ср.  $4 \pm 1,2$  Н). В гипогастральной части натяжение было от 4,1 до 8,2 Н (ср.  $6,4 \pm 0,9$  Н) (таблица 15).

Таблица 15 – Натяжение краев белой линии живота

Уровень исследования	Участок	Натяжение, Н		
		Среднее	Минимум	Максимум
Эпигастральный отдел	Верхний	6,4±1,5	4,2	9
	Средний	6,9±1,4	4,1	9,7
	Нижний	8±1,6	6,1	10,2
Мезогастральный отдел	Верхний	4,8±0,9	2,4	6,5
	Нижний	4±1,2	2,8	5,5
Гипогастральный отдел		6,4±0,9	4,1	8,2

При искусственном создании интраабдоминальной гипертензии отмечен очевидный факт увеличения степени натяжения с увеличением внутрибрюшного давления. Когда показатель натяжения достигает критического, происходит малозаметное визуальное прорезывание тканей крючками рабочей части бранш инструмента для измерения натяжения. Это сопровождается уменьшением значения натяжения на дисплее тензометра. Более того, сброс показателя натяжения регистрируется еще до визуализации прорезывания тканей. В среднем сброс показателя натяжения происходит на  $12\pm 4\%$  от того значения, при котором визуализируется прорезывание тканей крючками инструмента. Если продолжать увеличивать внутрибрюшное давление, прорезывание тканей будет более интенсивным. На дисплее тензометра в этот момент происходит уменьшение показателя натяжения до того момента, когда ткань перестает прорезываться, удерживая бранши инструмента. Такая же картина наблюдается во время операции, когда происходит прорезывание тканей нитью, когда их натяжение критическое. Константы критической степени натяжения нет, для каждой ткани она своя и зависит, прежде всего, от ее прочностных характеристик.

Таким образом, максимальное натяжение краев белой линии живота зафиксировано на уровне третьего участка эпигастральной части апоневроза. Если длина эпигастральной части белой линии не позволяла измерить натяжение в трех равных участках, максимальное натяжение фиксировалось на втором ( $U=4$ ;  $p<0,05$ ). Минимальное натяжение было в мезогастральной части белой линии



живота, а промежуточное в гипогастральной ( $U=42,5$ ;  $p<0,05$ ). Указанные различия были достоверны. Критическое натяжение тканей во время измерения определяется сбросом показателя на дисплее тензометра.

В отношении реализации методики важно отметить, что время измерения краев белой линии живота на всем протяжении занимало не более двух минут, то есть в случае срединной лапаротомии на определенном участке временные затраты составят не более одной минуты. Случаев повреждения внутренних органов заостренными крючками рабочих бранш зафиксировано не было. Из особенностей работы, важно адаптировать расстояние между рым-болтами тензодатчика и цилиндрами вспомогательной части бранш инструмента для быстроты крепления первого и предупреждения диастаза между пластинами рабочей части бранш для точности измерения.

### **3.2.2. Оценка натяжения краев белой линии живота после срединной лапаротомии (клинический этап)**

Подготовка инструмента измерения натяжения для использования во время операции проводилась с учетом СанПиН 2.1.3.2630-10 от 10.06.2016г.

Показатель натяжения краёв белой линии живота, как и при кадаверном исследовании, был различен в зависимости от уровня измерения. Максимальные значения натяжения от 6,3 до 10,5 Н (ср.  $7,8\pm 1,2$  Н) были выявлены в эпигастральной части белой линии живота. Вместе с тем, большие значения от 8,1 до 10,5 Н (ср.  $9,2\pm 0,7$  Н) фиксировались на уровне последнего участка эпигастрия. Минимальные значения были в мезогастральной части – от 2,7 до 6,1 Н (ср.  $4,2\pm 2,5$  Н). В гипогастральной части натяжение краев срединного апоневроза было от 3,9 до 9,1 Н (ср.  $6,2\pm 1,1$  Н). У пациентов с нормальной массой тела показатель натяжения в эпигастрии составил от 4,2 до 7,1 Н (ср.  $5,3\pm 0,93$ ), в мезогастрии от 2,4 до 4,1 Н (ср.  $3,4\pm 0,96$ ), в гипогастрии от 4,1 до 6,5 Н (ср.  $5,7\pm 0,81$ ).

У больных с избыточной массой тела показатель натяжения в эпигастрии составил от 4,9 до 7,7 Н (ср.  $6,5 \pm 0,82$ ), в мезогастррии от 3 до 5,7 Н (ср.  $4,2 \pm 1,08$ ), в гипогастрии от 5,4 до 6,7 (ср.  $6,1 \pm 0,53$ ).

У пациентов с ожирением показатель натяжения в эпигастрии составил от 6,5 до 10,2 Н (ср.  $8,2 \pm 1,03$ ), в мезогастррии от 3,2 до 6,5 Н (ср.  $5,2 \pm 0,74$ ), в гипогастрии от 6,1 до 8,2 Н (ср.  $7,1 \pm 0,57$ ). Прослеживалась прямая сильная связь величины натяжения и ИМТ ( $r_{\text{СП}}=0,762$ ,  $p<0,05$ ) (таблица 16).

Таблица 16 – Натяжение краев белой линии живота в зависимости от индекса массы тела

ИМТ	Уровень исследования	Натяжение (Н)		
		Среднее	Минимум	Максимум
Нормальная масса тела	Эпигастральная область	$5,3 \pm 0,93$	4,2	7,1
	Мезогастральная область	$3,4 \pm 0,96$	2,4	4,1
	Гипогастральная область	$5,7 \pm 0,81$	4,1	6,5
Избыточная масса тела	Эпигастральная область	$6,5 \pm 0,82$	4,9	7,7
	Мезогастральная область	$4,2 \pm 1,08$	3	5,7
	Гипогастральная область	$6,1 \pm 0,53$	5,4	6,7
Ожирение	Эпигастральная область	$8,2 \pm 1,03$	6,5	10,2
	Мезогастральная область	$5,2 \pm 0,74$	3,2	6,5
	Гипогастральная область	$7,1 \pm 0,57$	6,1	8,2

Таким образом, наибольшее натяжение фиксируется в эпигастральной и гипогастральной части белой линии живота, а показатель натяжения, отличающийся в большую сторону от указанных следует считать повышенным. Максимальное натяжение краев лапаротомной раны отмечено у больных ожирением. Эти особенности необходимо учитывать при ушивании лапаротомной раны с целью профилактики несостоятельности послеоперационного шва.

### 3.2.3. Изучение морфо-физических особенностей белой линии живота

В соответствии с длиной каждого анатомического отдела белой линии живота, эпигастральный отдел исследовался в трех участках в семи случаях и в двух участках в восьми, мезогастральный - в двух участках, гипогастральный – в одном (таблица 17).

Таблица 17 - Прочность белой линии живота

Уровень исследования	Участок	Прочность, Н		
		Среднее	Минимум	Максимум
Эпигастральный отдел	Верхний	302,6 ± 12,7	274,4	319,6
	Средний	266,2 ± 8,6	250,4	286,6
	Нижний	290,8 ± 10,5	270,2	304,6
Мезогастральный отдел	Верхний	257,7 ± 10,6	243,4	271,6
	Нижний	284,4 ± 8,5	275,4	298,6
Гипогастральный отдел		337,1 ± 10,7	323,4	353,6

Усилия, необходимые для разрыва верхнего участка эпигастрального отдела составили в среднем  $302,6 \pm 12,7$ Н, среднего -  $266,2 \pm 8,6$ Н, нижнего -  $290,8 \pm 10,5$ Н. Необходимо отметить, что значение прочности верхнего участка эпигастрального отдела достоверно было больше прочности среднего участка ( $t_{\text{Ст}}=8,32$ ;  $p<0,05$ ), но было сопоставимо с нижним. При гистологическом исследовании указанных участков, ход сухожильных пучков первого из них на 30% поперечный, в 70% продольный. Расстояние между волокнами сухожильных пучков от 24,2 до 27,3 мкм (в среднем 25,4 мкм). Во втором участке 50% поперечный ход, 20% косой, 30% продольный, расстояние между сухожильными волокнами от 26,2 до 29,3 мкм (в среднем 28,4 мкм.) В третьем участке сухожильные пучки имеют поперечное направление в 40%, 50% в продольном, 10 % в косом, расстояние между волокнами от 25,1 до 26,8 мкм (в среднем 25,9 мкм) (рисунок 49).

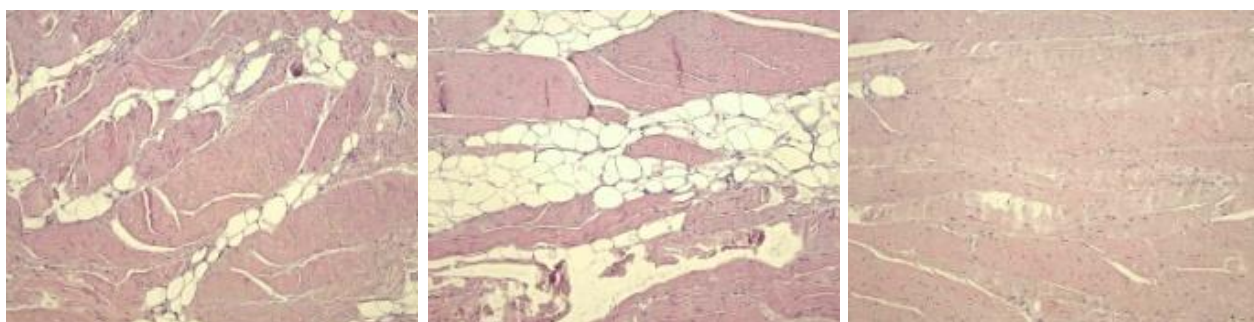


Рисунок 49 - Гистологическая картина участков эпигастральной части белой линии живота Гем.-эоз. ув. X200

В верхнем и нижнем участках мезогастральной части прочностные характеристики достоверно отличались:  $257,7 \pm 10,6$  Н и  $284,4 \pm 8,5$  соответственно ( $t_{\text{Ст}}=3,43$ ;  $p<0,05$ ). Гистологическое исследование показало, что направление

сухожильных пучков в первом участке апоневроза на 70% поперечное, на 20% продольное и на 10% косое, расстояние между сухожильными волокнами от 28,2 до 30,3 мкм (в среднем 29,2 мкм.). Во втором участке на 60% поперечное, на 35% продольное и на 5% косое, а расстояние между сухожильными волокнами от 22,3 до 25,1 мкм (в среднем 23,4 мкм.) (рисунок 50).




Рисунок 50 - Гистологическая картина участков мезогастральной части белой линии живота Гем.-эоз. ув. X200

Достоверных различий между суммарной прочностью эпигастрального и мезогастрального отделов не отмечалось ( $t_{CT}=1,4$   $p>0,05$ ).

Прочность белой линии живота в гипогастрии была наибольшая, составив в среднем  $337,1 \pm 0,7$  Н, что было достоверно выше, чем во всех участках эпигастрального ( $t_{CT}=3,566$ ;  $p<0,05$ ) и мезогастрального отделов ( $t_{CT}=2,601$ ;  $p<0,05$ ). Ход сухожильных пучков на 50% поперечный и на 50% косой, расстояние между сухожильными волокнами от 17,5 до 20,1 мкм (в среднем 19,4 мкм) (рисунок 51).

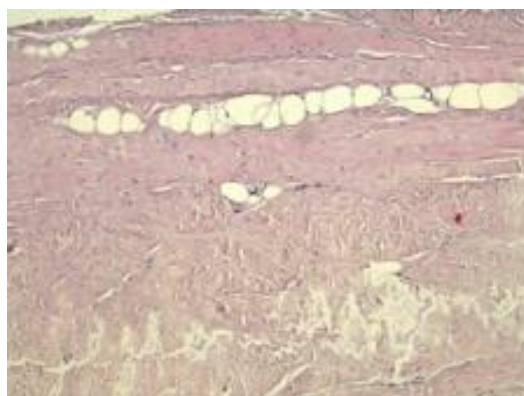


Рисунок 51 - Гистологическая картина участка гипогастральной части белой линии живота. Гем.-эоз. ув. X200

Таким образом, наибольшей прочностью обладает гипогастральный отдел белой линии живота (в ср.  $337,1 \pm 10,7$  Н), а наименьшей - средний участок эпигастральной части (в ср.  $266,2 \pm 8,6$  Н) и верхний участок мезогастрального отдела (в ср.  $257,7 \pm 10,6$  Н). Этим можно объяснить влияние верхнего срединного лапаротомного доступа, а также брахиморфной формы живота (из-за наибольшей длины эпигастральной части белой линии живота) на риск формирования ПОВГ. Гистологически, в выявленных «слабых» участках преобладали сухожильные пучки, идущие в поперечном направлении, а также наибольшие расстояния между ними.

### **3.3. Оценка эффективности методов ушивания лапаротомной раны и обучаемости лапарорафии**

#### **3.3.1. Сравнительная оценка методов ушивания лапаротомной раны (экспериментальный этап)**

Тензометрическое исследование участков по 5 см ушитого апоневроза человека показало, что наиболее прочным оказался непрерывный шов с расположением стежков в шахматном порядке (непрерывный шахматный шов). Его прочность была от 215,6 Н до 264,6 Н (в ср.  $241,7 \pm 24,3$  Н). Прочность 5 см белой линии живота ушитой отдельных узловыми швами была от 137, 2 Н до 205,8 Н (в ср.  $179,1 \pm 30,7$  Н). Прочность апоневроза после ушивания непрерывным швом была от 186,2 Н до 240,1 Н (в ср.  $215,6 \pm 22,1$  Н). Статистически достоверно прочность непрерывного шахматного шва была больше прочности отдельных узловых швов ( $U=0$ ,  $p<0,05$ ) и прочности непрерывного шва ( $U=36$ ,  $p<0,05$ ). Прочность одного укрепляющего шва составила от 76,4 Н до 98,1 Н (в ср.  $85,7 \pm 8,4$  Н), а прочность двух узловых от 45,2 до 65,4 Н (в ср.  $54,6 \pm 7,4$  Н). Различие сравниваемых швов статистически подтверждается дисперсионным анализом по Краскеллу-Уоллису (Kruskal-Wallis test:  $H = 52,68$ ;  $p < 0,05$ ) (рисунок 52).

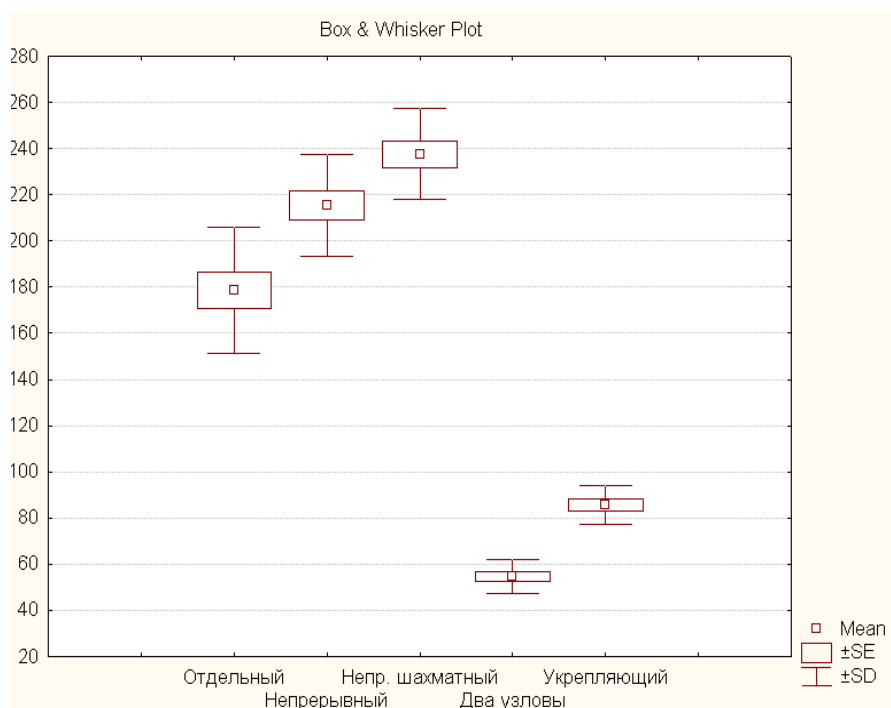


Рисунок 52 - Соотношение показателей прочности исследуемых швов (диаграмма размаха)

Проведённая тензометрия в рамках экспериментального исследования на лабораторных животных (крысах) показала, что на 7 сутки прочность отдельного узлового шва составила от 2,7 Н до 5,8 Н (в ср.  $3,94 \pm 0,9$  Н), непрерывного шва от 4,2 Н до 8,3 Н (в ср.  $6,05 \pm 1,15$  Н), непрерывного шва с расположением стежков в шахматном порядке от 5,4 Н до 9,1 Н (в ср.  $7,2 \pm 1,45$  Н). Прочность укрепляющего шва была от 7,84 Н до 14,2 Н (в ср.  $11,63 \pm 2,31$  Н).

К 14 суткам наблюдалось увеличение прочности всех исследуемых швов ( $t_{Cr} = -11,39$ ;  $p < 0,001$ ). Прочность отдельного узлового шва была от 11,7 Н до 16,6 Н (в ср.  $13,9 \pm 1,7$  Н), непрерывного шва от 13,7 Н до 20,5 Н (в ср.  $17,3 \pm 2,2$  Н), непрерывного с расположением стежков в шахматном порядке от 19,1 Н до 24,5 Н (в ср.  $21,35 \pm 1,57$  Н), укрепляющего от 27,2 Н до 31,2 Н (в ср.  $29,17 \pm 1,27$  Н). На 60 сутки прочность отдельного узлового шва была от 31,3 Н до 50,2 Н (в ср.  $43,8 \pm 6,2$  Н), непрерывного от 44,1 Н до 68,6 Н (в ср.  $54,8 \pm 7,1$  Н), непрерывного шва с расположением стежков в шахматном порядке от 45,2 Н до 67,3 Н (в ср.  $55,1 \pm 7,6$  Н), укрепляющего от 49,1 Н до 63,6 Н (в ср.  $53,7 \pm 6,81$  Н) (рисунок 53).

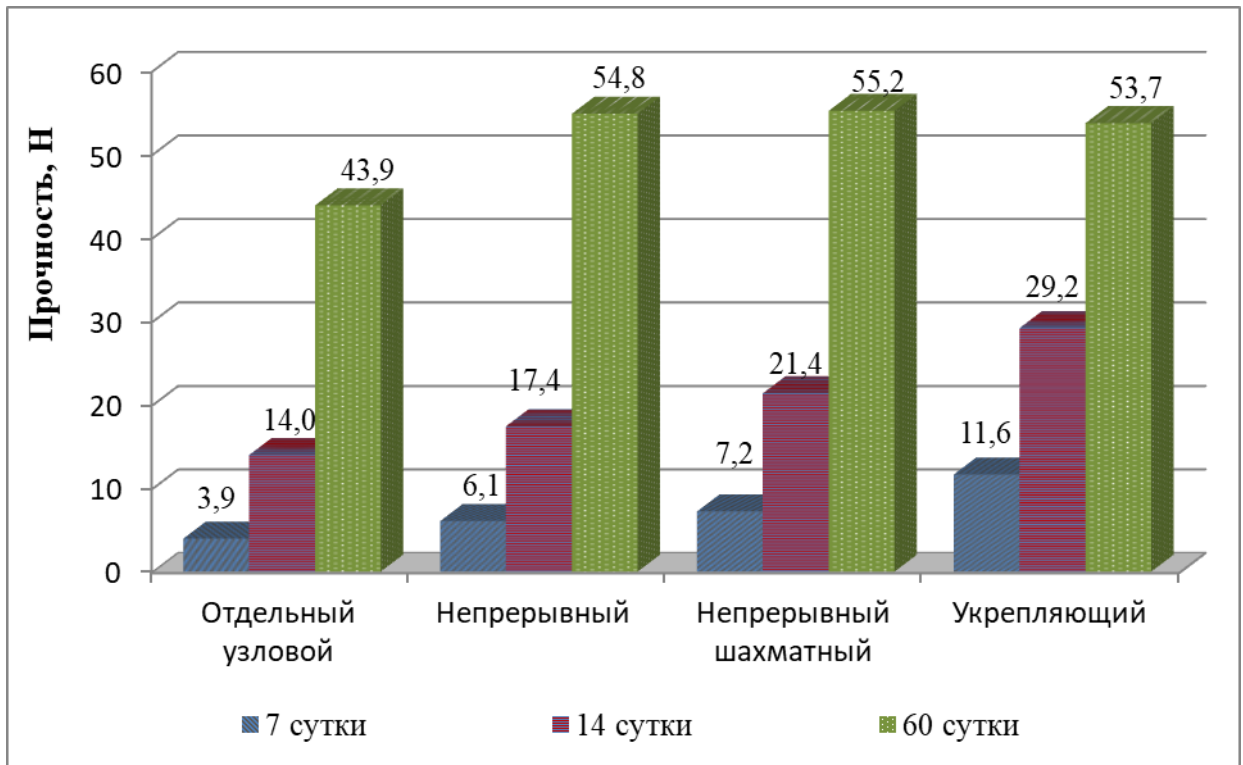


Рисунок 53 - Сравнительная характеристика прочности швов (вивисекция)

Таким образом, наименьшая прочность была у отдельного узлового шва во все сроки наблюдения. Непрерывный шов с расположением стежков в шахматном порядке на 7 и 14 сутки эксперимента превосходил по прочности классический непрерывный шов на 16% и 19% соответственно. Наиболее прочным на 7 и 14 сутки был укрепляющий шов ( $t_{CT} = 2,85$ ;  $p = 0,008 < 0,05$ ). К 60 суткам прочностные характеристики непрерывного и непрерывного шва с расположением стежков в шахматном порядке (непрерывный шахматный шов) были практически одинаковыми ( $t_{CT} = -0,049$ ;  $p = 0,96 > 0,05$ ). Прочность укрепляющего шва была значительно больше отдельного узлового шва, но не превосходила непрерывные швы ( $t_{CT} = -0,246$ ;  $p = 0,81 > 0,05$ ).

При оценке растяжимости швов, последняя находилась в обратной зависимости от прочности, то есть с увеличением прочности растяжимость уменьшалась ( $r_{II} = -0,76$ ;  $p < 0,05$ ). Наибольшая растяжимость была в случае отдельного шва (от 172,2 до 85,64%), а наименьшая – рубца после непрерывного шахматного ушивания (от 155,5 до 61,2%). Укрепляющий шов показал

наименьшую растяжимость на 7 и 14 сутки (в ср. 130,1% и 76,75%). К 60 суткам растяжимость укрепляющего шва составила в среднем 66,75 %, что на 19 % меньше, чем у отдельного шва ( $t_{CT}= 8,87$ ;  $p<0,001$ ), но на 5 % больше, чем у непрерывного шахматного ( $t_{CT}=0,95$ ;  $p=0,37>0,05$ ) и на 2% больше, чем у классического непрерывного шва ( $t_{CT}=0,56$ ;  $p=0,59>0,05$ ) (рисунок 54).

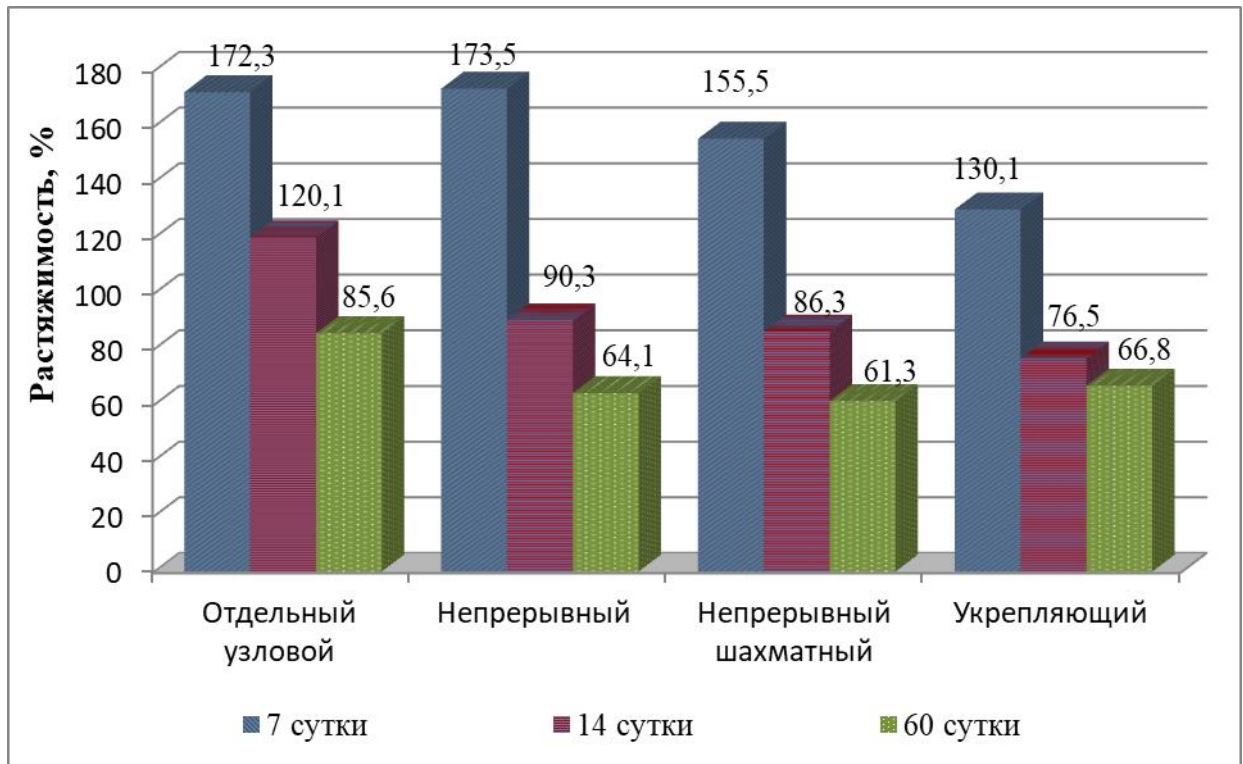


Рисунок 54 - Сравнительная характеристика растяжимости швов

При гистологическом исследовании на 7 и 14 сутки площадь клеточного инфильтрата была достоверно больше в случае отдельного шва ( $t_{CT}= 6,3$ ;  $p<0,05$ ) (рисунок 55).

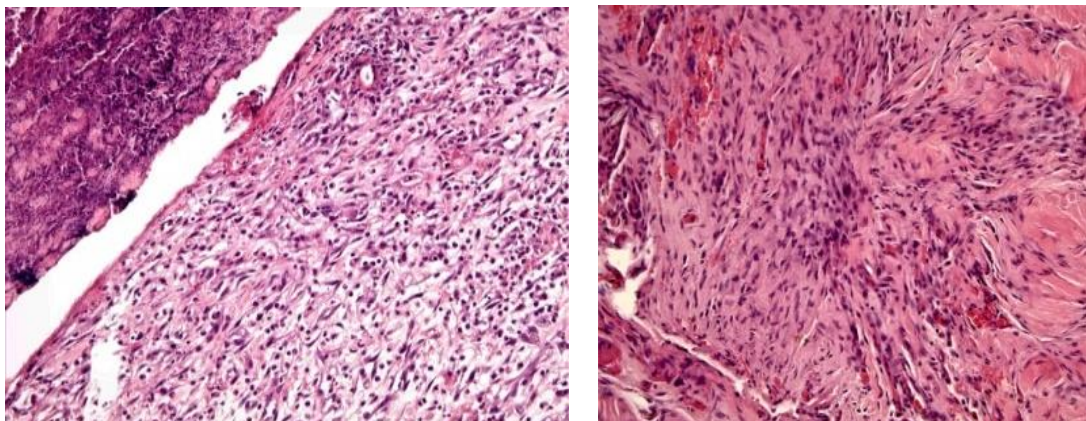


Рисунок 55 - Гистологическая картина отдельного шва на 7 (слева) и 14 сутки (справа) Гем.-эоз. ув. X200



Инфильтрация тканей после ушивания непрерывным швом с расположением стежков в шахматном порядке была меньше, чем при обычном непрерывном шве. Очаги некроза отсутствовали в группах с непрерывным швом и присутствовали в виде небольшой площади или отсутствовали после отдельного узлового ушивания. Неоангиогенез с большей площадью новообразованных сосудов преобладал в группах с непрерывными швами (рисунок 56).

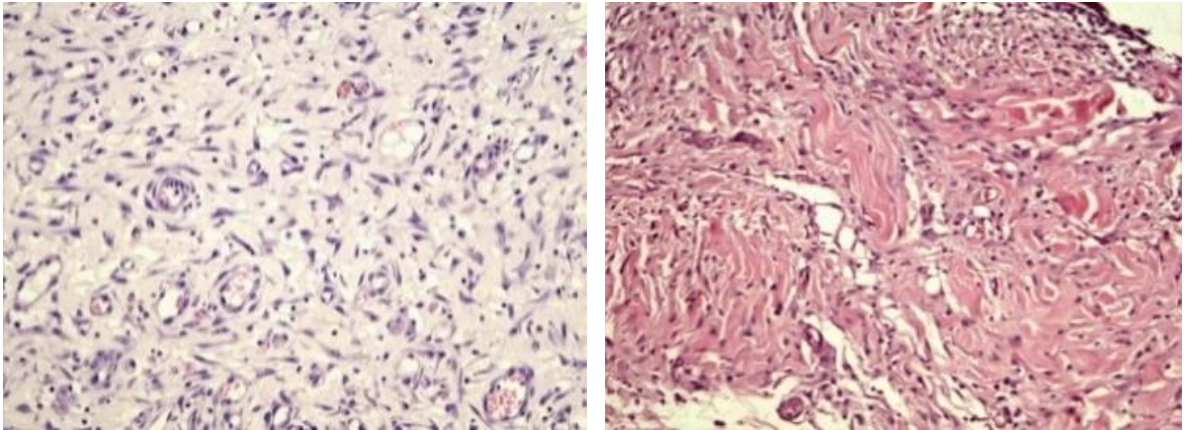


Рисунок 56 - Гистологическая картина непрерывного шва (слева) и непрерывного шва с расположением стежков в шахматном порядке (справа) на 14 сутки. Гем.-эоз. ув. X200

Площадь клеточного инфильтрата на 7 и 14 сутки после ушивания укрепляющими швами была меньше, чем при отдельном ушивании ( $t_{CT} = 3,2$ ;  $p < 0,05$ ), но больше чем после непрерывного ушивания ( $t_{CT} = 1,1$ ;  $p > 0,05$ ). Очаги некрозов отсутствовали.

Степень развития грануляционной ткани на 7 сутки была выше при непрерывном шахматном шве, наименьшая степень после отдельного ушивания. На 14 сутки различий этого критерия в группах отмечено не было. На 60 сутки во всех группах сформировался зрелый соединительнотканый рубец с отсутствием очагов некрозов, инфильтрации, хотя присутствовала гранулёма после отдельного узлового ушивания (рисунок 57).

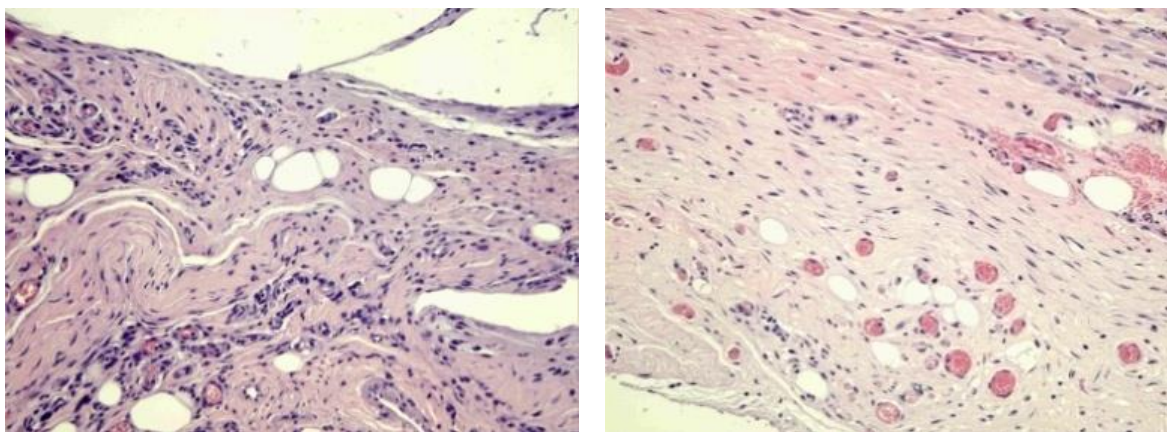


Рисунок 57 - Гистологическая картина отдельного шва (слева) и непрерывного шва с расположением стежков в шахматном порядке (справа) на 60 сутки. Гем.-эоз. ув. X200

Исучаемые морфологические параметры обобщены в таблице 17.

Таким образом, преимуществом предлагаемого способа ушивания апоневроза после лапаротомии является применение укрепляющего шва, прочность которого обеспечивается за счёт двух линий фиксации в вертикальном и горизонтальном направлении относительно линии разреза. Происходит равномерное распределение нагрузки на все стежки шва, уменьшение излишнего сдавления краёв раны и как следствие снижение их ишемизации. Помимо этого, укрепляющий шов позволяет со значительно меньшими техническими трудностями наложить непрерывный шов, особенно в условиях повышенного внутрибрюшного давления, а в случае возможной ревизии раны не допустить несостоятельности всего шва. Укрепляющий шов снижает риск прорезывания стежков непрерывного шва за счёт снижения на него нагрузки и позволяет дополнительно укрепить «слабые» участки белой линии живота.

Преимуществами непрерывного шва с расположением стежков в шахматном порядке, помимо имеющихся у классического непрерывного шва, являются большие прочностные характеристики за счёт двух линий фиксации с каждой стороны от разреза. Это снижает риск разволокнения апоневроза и более равномерно распределяет нагрузку на него.

Таблица 17 - Морфологические критерии и их характеристика после ушивания тканей исследуемыми швами

Морфолог. критерии	Вр. сут	Отдельный узловой шов	Непрерывный шов	Непрерывный шахматный шов	Укрепляющий шов
Площадь клеточного инфильтрата.	7	от 2x5 мм до 15x5 мм.	от 2x3 мм до 6x2 мм.	от 2x2 до 2x5 мм	от 2x3 мм до 11x5 мм.
	14	от 2x1 мм до 10x10 мм.	от 1x1 мм до 3x2мм.	от 1x1 мм до 2x2 мм	от 1x1 мм до 8x4 мм
Площадь очагов некроза	60	Гранулемы до 5x3 мм.	Инфильтрат отсутствует.	Инфильтрат отсутствует.	Инфильтрат отсутствует.
	7	Отсутствуют или очаги до 1x1 мм.	Отсутствуют	Отсутствуют	Отсутствуют
	14	Отсутствуют	Отсутствуют	Отсутствуют	Отсутствуют.
Площадь новообразованных сосудов.	60	Отсутствуют	Отсутствуют	Отсутствуют	Отсутствуют.
	7	Очаги площадью от 0,2 x 0,6 до 0,5x1 мм.	Созревающие сосуды на площади от 0,7 x 1 до 2x1 мм.	Созревающие сосуды на площади от 0,5x 0,8 до 1x1 мм	Очаги площадью от 0,5 x 0,9 до 1x2 мм
	14	Малое количество мелких сосудов площадью от 1x1 мм, до 0,5x2 мм	Выраженное новообразование сосудов площадью от 0,5x 2 мм до 5x1,5 мм.	Единичные очаги по 2x2 мм	Единичные очаги по 1x1 мм
Грануляции	60	Единичные очаги до 1x1 мм	Единичные очаги до 2x1 мм	Единичные очаги до 1x1 мм	Единичные очаги до 1x1мм.
	7	отёчная грануляционная ткань, с синтезом коллагена, но без формирования пучков.	вызревание грануляций с единичными нейтрофилами, синтезом коллагена и формированием его в пучки.	Вызревание грануляций с формированием пучков коллагеновых волокон.	Вызревание грануляций с формированием пучков коллагеновых волокон.
	14	Грануляции. Обилие фибробластов, образование коллагена и формирование пучков волокон.	Грануляции. Обилие фибробластов, образование коллагена и формирование пучков волокон.	Зрелая грануляционная ткань с формированием направленных пучков коллагеновых волокон.	Грануляции. Обилие фибробластов, образование коллагена и формирование пучков волокон.
60	Отсутствуют. Зрелый соединительно-тканый рубец.	Отсутствуют. Зрелый соединительно-тканый рубец.	Отсутствуют. Зрелый соединительно-тканый рубец.	Отсутствуют. Зрелый соединительно-тканый рубец.	

### 3.3.2. Оценка обучаемости разработанному способу лапарорафии

В результате исследования выявлено, что у врачей-хирургов за 3 попытки среднее время выполнения отдельных узловых швов на тренажёре было равно  $9,1 \pm 0,831$  минуты. Данный показатель нами установлен как целевой, что необходимо для оценки обучаемости лиц, не имеющих мануального навыка, аналогичного врачам-хирургам.

В группе студентов на первом занятии время наложения отдельных узловых швов колебалось в пределах от 24,1 до 36,2 минуты (в среднем  $30,6 \pm 1,828$  минуты). Для закрепления навыка студентам потребовалось семь занятий. В результате достигнуто снижение сроков исполнения в среднем до  $18,9 \pm 2,360$  минуты ( $\min=16,9$ ;  $\max=25,5$ ) ( $t_{Ct}=1,483$ ;  $p<0,05$ ). При наложении студентами комбинированных (шахматный непрерывный + укрепляющие) швов первоначальный временной интервал находился в границах от  $22,2 \pm 0,510$  до  $34,0 \pm 2,776$  минуты, в среднем  $25,7 \pm 2,79$  минуты. Этот показатель соответствовал исходным временным параметрам при выполнении отдельных узловых швов ( $t_{Ct}=-1,094$ ;  $p>0,05$ ).

При последующих занятиях у студентов отмечалось ускорение процесса ушивания ( $t_{Ct}=0,927$ ;  $p<0,05$ ) и к седьмому дню отработка навыка подошла к концу, так как полученные результаты не отличались от показателей зафиксированных на предыдущем занятии ( $t_{Ct}=2,307$ ;  $p>0,05$ ). Вместе с тем, итоговый временной отрезок выполнения студентами комбинированных швов, составивший  $18,2 \pm 1,35$  минуты, был сопоставим с временем отдельного узлового ушивания ( $t_{Ct}=2,581$ ;  $p>0,05$ ), но значительно превышал время затраченное врачом-хирургом ( $t_{Ct}=3,139$ ;  $p<0,05$ ).

У ординаторов исходный показатель времени наложения отдельных швов в среднем получился равным  $12,6 \pm 1,075$  минуты. При этом за четыре подхода временные рамки не изменились ( $t_{Ct}=0,628$ ;  $p>0,05$ ). Время затраченное на обучение технике комбинированных швов у ординаторов было меньше, чем у студентов ( $t_{Ct}=1,509$ ;  $p<0,05$ ). Уже к четвертой попытке для наложения

комбинированных швов им требовалось в среднем  $10,5 \pm 0,953$  минуты, с минимальным сроком 10,1 минуты, максимальным - 11,2 минуты.

Итак, полученные результаты длительности наложения комбинированных швов у клинических ординаторов на четвертый день были идентичны показателям при выполнении отдельных узловых швов ( $t_{Ct} = -0,059$ ;  $p > 0,05$ ). Однако обнаружено, что ординаторам, обладающим мануальными навыками, по сравнению со студентами 3-го курса, требуется гораздо меньшее время для наложения как узловых ( $t_{Ct} = 7,425$ ;  $p < 0,005$ ), так и комбинированных швов ( $t_{Ct} = 3,924$ ;  $p < 0,005$ ). Среднее время исполнения отдельных узловых ( $t_{Ct} = 2,230$ ;  $p > 0,05$ ) и комбинированных швов ( $t_{Ct} = 1,782$ ;  $p > 0,05$ ) соответствовало уровню наложения врачами-хирургами стандартных узловых швов.

Опытным хирургам для освоения навыка выполнения комбинированных швов понадобилось три занятия. Вначале им требовалось от 10,1 до 11,8 минуты, в среднем  $10,2 \pm 1,42$  минуты. Но уже по результатам третьего подхода выяснилось, что комбинированные швы они могут выполнять в срок от 8,4 до 10,1 минуты (в средней  $8,5 \pm 0,87$  мин), что сопоставимо с временем наложения отдельных узловых швов ( $t_{Ct} = 0,996$ ;  $p > 0,05$ ). При этом выявлена существенная разница в скорости наложения комбинированных швов по сравнению со студентами ( $t_{Ct} = 12,391$ ;  $p < 0,0001$ ).

Таким образом, степень обучаемости технике лапарорафии как отдельными узловыми ( $r_{Cп} = -0,760$ ,  $p = 0,002$ ), так и комбинированными швами (шахматный непрерывный+укрепляющие) ( $r_{Cп} = -0,737$ ,  $p = 0,004$ ) зависит от уровня подготовки обучаемого (рисунок 55).

Динамика и степень обучаемости наложению швов отражены на рисунках 58 и 59.

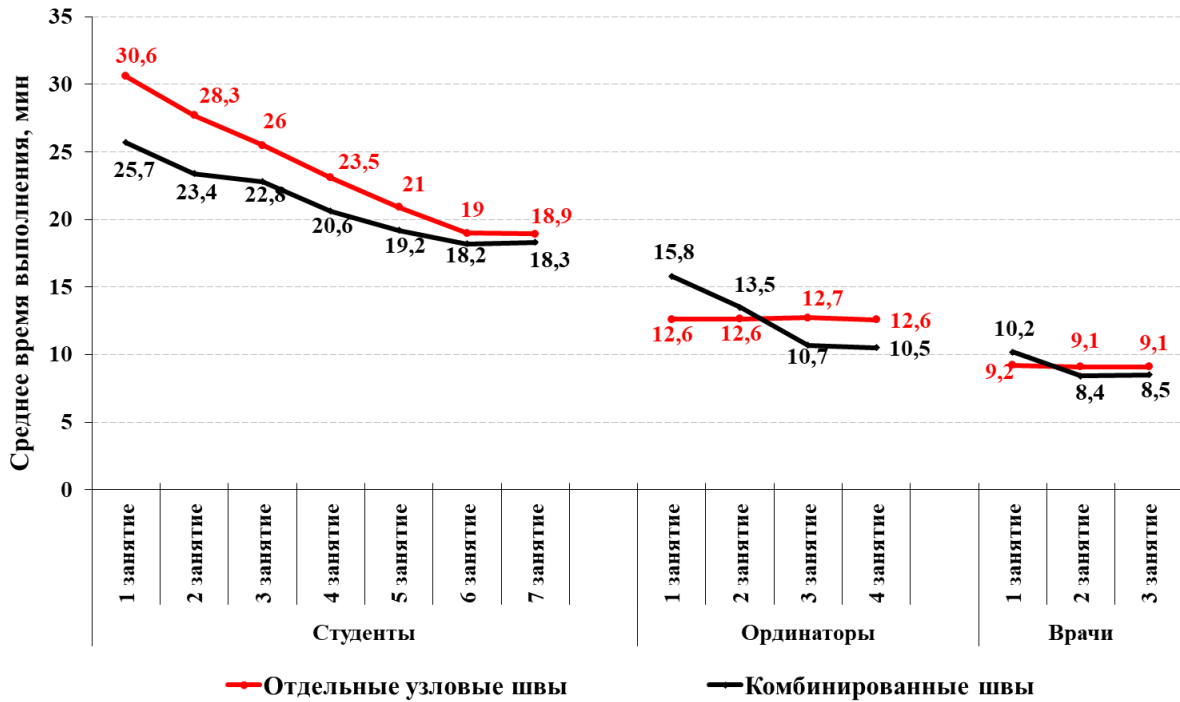


Рисунок 58 - Динамика времени наложения отдельных узловых и комбинированных (шахматный непрерывный+укрепляющие) швов студентами, ординаторами, врачами

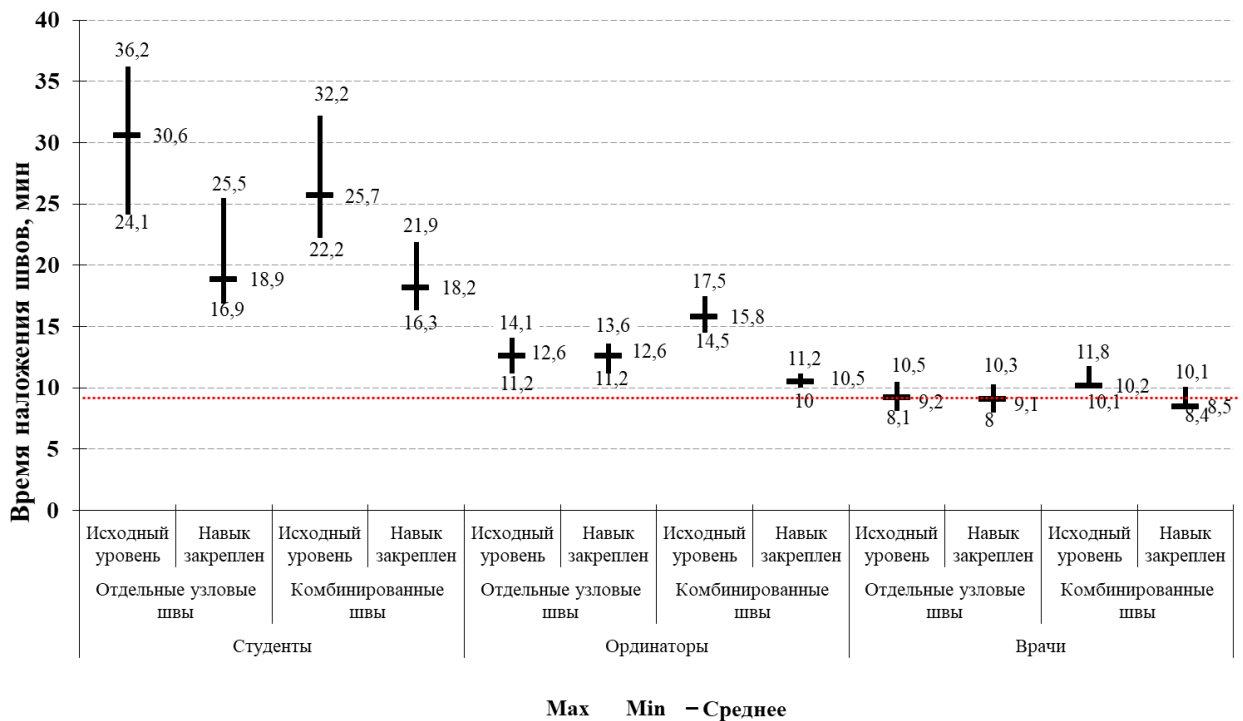


Рисунок 59 - Степень обучаемости технике лапарорафии с учетом уровня ПОДГОТОВКИ

У студентов более медленная динамика уровня освоения навыка была связана с отсутствием не только мануального хирургического опыта, но и трудностями визуализации расстояний между стежками на первых занятиях. То есть, им было трудно попасть иглой в отмеченные точки на материале, тем не менее, в дальнейшем этот навык был отработан. Ординаторы и врачи хоть и в разной степени, но уже имели указанные навыки, поэтому динамика обучения была более интенсивной, что связано в основном с запоминанием техники наложения швов. Тем не менее, создаваемые трудности в виде диастаза краёв импровизированной раны, имитации её глубины и натяжения, позволили приблизить учебный процесс к реальным клиническим условиям. Немаловажно отметить, что в результате обучения время наложения отдельных узловых швов и шахматно-укрепляющих в 1 группе было в ср.  $18,9 \pm 2,36$  и  $18,3 \pm 1,35$  мин., во 2 группе в ср.  $12,5 \pm 0,79$  и  $10,5 \pm 0,95$  мин., а в 3 группе  $9,1 \pm 0,6$  и  $8,5 \pm 0,87$  мин. То есть, предлагаемый способ по временным характеристикам не противоречит узловой лапарорафии ( $U=940,5$ ,  $p=0,36 > 0,05$ ) (таблица 18).

Таблица 18 - Время, затраченное на наложение отдельного узлового и комбинированного шва в группах студентов, ординаторов и врачей, в течении всего периода обучения

№ занятия	Значение	Время, затраченное на наложение швов, мин					
		Студенты		Ординаторы		Врачи	
		Отдельный узловой	Комбинированный	Отдельный узловой	Комбинированный	Отдельный узловой	Комбинированный
1	Min/Max	24,1 / 36,2	22 / 32,2	11,2 / 14,1	14,5 / 17,5	8,1 / 10,5	10,1 / 11,8
	Среднее	$30,6 \pm 1,82$	$25,7 \pm 2,79$	$12,6 \pm 1,07$	$15,8 \pm 2,14$	$9,2 \pm 0,62$	$10,2 \pm 1,43$
2	Min/Max	23,4 / 34,1	21,1 / 29,5	11 / 14,2	12,2 / 15	7,8 / 9,6	8,5 / 10
	Среднее	$27,7 \pm 2,86$	$23,4 \pm 2,31$	$12,6 \pm 1,02$	$13,5 \pm 1,71$	$9,1 \pm 0,47$	$8,4 \pm 1,02$
3	Min/Max	22,1 / 32,4	19,3 / 26,5	11,1 / 13,9	10,1 / 11,4	8 / 10,3	8,4 / 10,1
	Среднее	$25,5 \pm 2,75$	$22,8 \pm 2,31$	$12,7 \pm 0,90$	$10,7 \pm 1,09$	$9,1 \pm 0,60$	$8,5 \pm 0,87$
4	Min/Max	20,3 / 30,2	18,3 / 25,2	11,2 / 13,6	10 / 11,2	-	-
	Среднее	$23,1 \pm 2,6$	$20,6 \pm 2,06$	$12,5 \pm 0,79$	$10,5 \pm 0,95$	-	-
5	Min/Max	17,1 / 28,1	16,9 / 23	-	-	-	-
	Среднее	$20,9 \pm 2,72$	$19,2 \pm 1,73$	-	-	-	-

6	Min/Max	16,8 / 25,7	16,5 / 21,9	-	-	-	-
	Среднее	19,0±2,36	18,2±1,38	-	-	-	-
7	Min/Max	16,9 / 25,5	16,3 / 21,9	-	-	-	-
	Среднее	18,9±2,36	18,3±1,35	-	-	-	-

Представленный тренажер был отмечен на ряде выставок, в том числе на Международном Салоне изобретений и инновационных технологий «Архимед 2019», где удостоен золотой медали (рисунок 60).

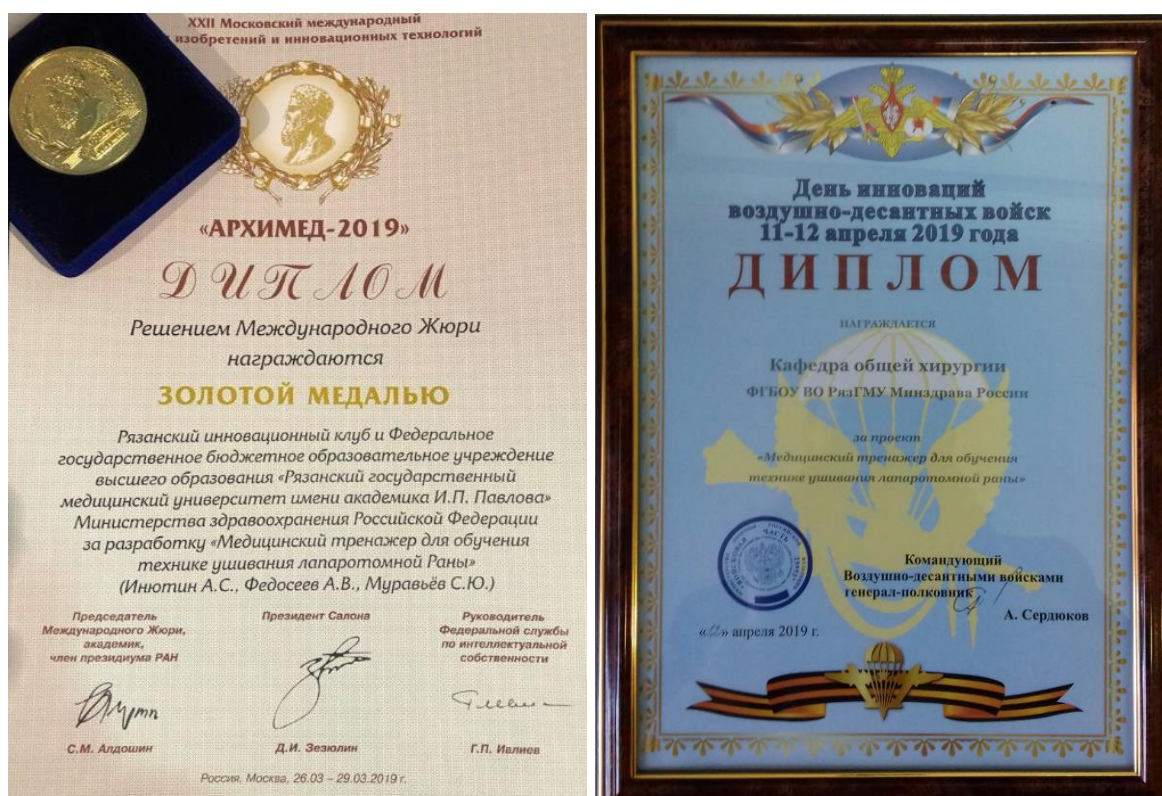

Рисунок 60 - Результаты презентаций медицинского тренажера для обучения технике ушивания лапаротомной раны на выставках изобретений и инноваций

Указанный тренажер внедрен в производство (рисунок 61).






Рисунок 61 - Первый производственный образец тренажера

### 3.3.3. Выбор метода ушивания лапаротомной раны (клинический этап)

Интенсивность болевого синдрома в раннем послеоперационном периоде значимых различий в группах не имела ( $t_{CT}=0,04$ ;  $p=97>0,05$ ). Больным в обеих группах проводилась одинаковая анальгетическая терапия. По пятибальной шкале вербальных оценок степени боли (ШВО) через сутки после хирургического вмешательства в основной группе болевой синдром был в пределах 1-4 баллов, в среднем ( $2,5\pm 0,49$ ), в группе контроля 1-4 балла, в среднем ( $2,6\pm 0,52$ ), через трое суток 1-3 балла ( $1,8\pm 0,52$ ) и 1-3 балла ( $1,6\pm 0,55$ ), через пять суток - 0-2 ( $0,8\pm 0,41$ ) и 0-2 ( $0,9\pm 0,75$ ), через семь 0-1 ( $0,6\pm 0,38$ ) и 0-1 ( $0,5\pm 0,47$ ).

По интенсивности воспалительных изменений в ране, возникших в течение первых семи суток после срединной лапаротомии, обе сравниваемые группы также оказались идентичны ( $t_{CT}=-0,03$ ;  $p=0,973>0,05$ ). Оценивалась максимальная степень воспаления по шкале ГНЦК.

У больных, белая линия живота которым ушивалась шахматно-укрепляющим швом, I степень воспаления встречалась у 75 (53,1%) пациентов, с отдельными узловыми швами - у 64 (46,4%). Достоверных различий между

группами по данному признаку не выявлено ( $\text{Chi-square} = 1,296$ ,  $(df=1)$ ,  $p=0,256 > 0,05$ ).

Вторая степень воспаления, для которой были характерны наличие неинфицированных гематом или прозрачного серозно-геморрагического отделяемого из раны, в основной группе наблюдалась – в 45 (32%) случаях, в одном из которых была эвентрация, в контрольной в 47 (34%), из которых у четырех произошла эвентрация. Достоверных различий между группами по данному признаку также выявлено не было ( $\text{Chi-square} = 0,586$ ,  $(df=1)$ ,  $p=0,445 > 0,05$ ).

Больных с III степенью воспаления, характеризующейся наличием гнойных выделений из раны без показаний к дополнительной системной антибиотикотерапии, в основной группе было восемь (5,6%), в контрольной 15 (10,8%). Несмотря на значительно большую частоту встречаемости данной степени воспаления в контрольной группе, статистически группы не различались по данному признаку ( $\text{Chi-square} = 2,489$ ,  $(df=1)$ ,  $p=0,115 > 0,05$ ).

Тяжелая раневая инфекция (IV степень воспаления), для которой характерно расхождение поверхностных слоев раны с необходимостью дополнительной системной антибиотикотерапии в группе с шахматно - укрепляющим швом была у трех (2,1%) пациентов, в группе с отдельными узловыми швами - у пяти (3,6%). Группы не различались по исследуемому признаку ( $\text{Chi-square} = 0,560$ ,  $(df=1)$ ,  $p=0,455 > 0,05$ ).

Тяжелая раневая инфекция с поражением глубоких слоев раны (V степень воспаления) в группе с шахматно – укрепляющим швом отмечена в трех (2,1%) случаях. В контрольной группе V степень воспаления была у семи (5,1%) больных, из которых у двух произошла эвентрация. Несмотря на количественные различия, статистически достоверных различий между группами по данному признаку также не выявлено ( $\text{Chi-square} = 1,101$ ,  $(df=1)$ ,  $p=0,295 > 0,05$ ).

Соотношение частоты встречаемости воспалительных изменений раны в исследуемых группах представлено на рисунке 62.

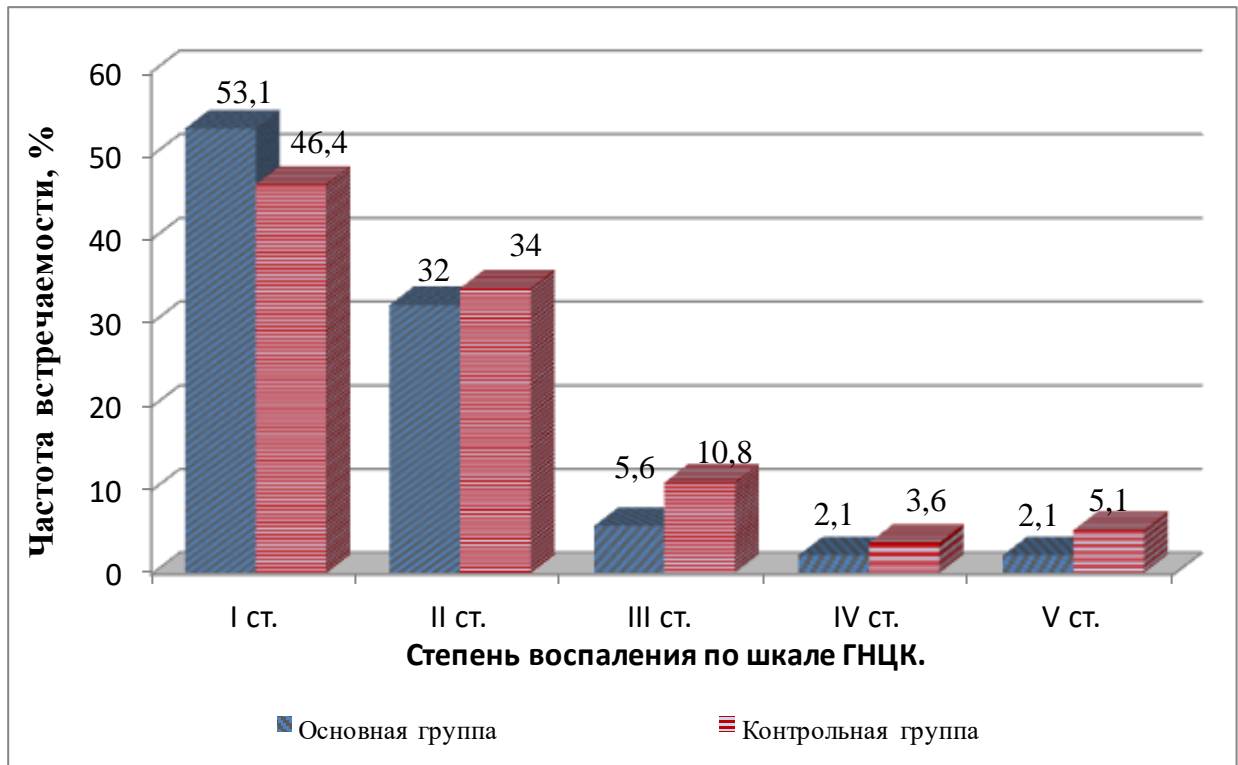


Рисунок 62 - Степень воспаления послеоперационной раны в исследуемых группах

Таким образом, раневые осложнения, связанные с нагноением и расхождением слоев раны (суммарно III, IV, V степени воспаления) в основной группе зарегистрированы у 14 (10 %) больных, в контрольной группе у 27 (19,6%). Статистический анализ показал наличие достоверных различий по данному признаку ( $\text{Chi-square} = 5,166$ ,  $(df=1)$ ,  $p=0,024 < 0,05$ ).

Важно отметить, что при перитоните в контрольной группе выраженность воспалительных изменений в ране была больше, чем в основной. Из 37 пациентов с перитонитом в основной группе тяжелые раневые осложнения встречались у восьми (21,6%) больных. В контрольной группе из 39 больных перитонитом у 19 (39%) пациентов были тяжелые раневые осложнения. Указанные различия достоверны ( $\text{Chi-square} = 6,086$ ,  $(df=1)$ ,  $p=0,014 < 0,05$ ).

Различия по выраженности воспаления в ране и связь их с перитонитом в исследуемых группах мы связываем с особенностью шахматно-укрепляющего шва, который создает более герметичный барьер между брюшной полостью и тканями передней брюшной стенки, снижая риск контактного эндогенного инфицирования.

В основной и контрольной группах натяжение в эпигастральной части белой линии живота было в диапазоне от 12,5 до 22,3 Н (ср.  $16,4 \pm 2,7$  Н), в мезогастральной части – от 7,7 до 14,6 Н (ср.  $10,2 \pm 1,9$  Н). То есть, в обеих группах натяжение было повышено по сравнению с ранее описанными нормальными значениями. Указанные группы были сходны по величине натяжения краёв белой линии живота ( $t_{ст}=0,627$ ;  $p>0,05$ ). Случаев критического натяжения тканей (методика определения см. с 160) выявлено не было.

Длительность госпитализации после наложения шахматно – укрепляющего шва в среднем составила  $13,4 \pm 6,5$  к/д. Средний койко-день у пациентов контрольной группы составил  $14,5 \pm 7,2$  и был достоверно больше, чем в основной группе ( $U=8821$ ,  $p=0,29>0,05$ ).

Через 11-13 месяцев (в среднем через один год) в основной группе повторно удалось обследовать 132 больных и 130 человек в контрольной. Через 23-26 месяцев (в среднем через два года) обследовано 118 больных в основной группе и 112 в контрольной.

Через один год послеоперационная вентральная грыжа образовалась у пяти (3,7%) больных, белая линия живота которым ушивалась шахматно-укрепляющим швом. Четыре ПОВГ выявлены путем физикального обследования и одна при ультразвуковом исследовании. У четырех (3%) больных основной группы образовались клинически не определяемые дефекты рубца апоневроза без грыжевого выпячивания, найденные при ультразвуковом исследовании.

В контрольной группе через один год ПОВГ присутствовали у девяти (6,9%) пациентов, три из них диагностированы при ультразвуковом исследовании. Дефекты рубца апоневроза без грыжевого выпячивания зафиксированы при УЗИ у 12 (9,2%) больных.

Частота ПОВГ и дефектов рубца апоневроза была достоверно ниже в основной группе ( $t_{ст}=-4,243$ ;  $p<0,05$ ).

Через два года наблюдения ПОВГ в основной группе были выявлены еще у четырех (3,4%) пациентов из 118 обследованных на этот период, две из них сформировались у больных с ранее диагностированными дефектами рубца

апоневроза. У двух (1,7%) пациентов основной группы во время ультразвукового исследования впервые найдены дефекты рубца апоневроза.

В контрольной группе через два года повторного осмотра ПОВГ присутствовали еще у 10 (8,9%) из 112 обследованных, восемь из них были у больных с ранее диагностированными дефектами рубца апоневроза. Дефекты рубца апоневроза в контрольной группе впервые выявлены у трех (2,7%) пациентов.

Патология рубца белой линии живота, выявленная во время ультразвукового исследования, изображена на рисунке 63.

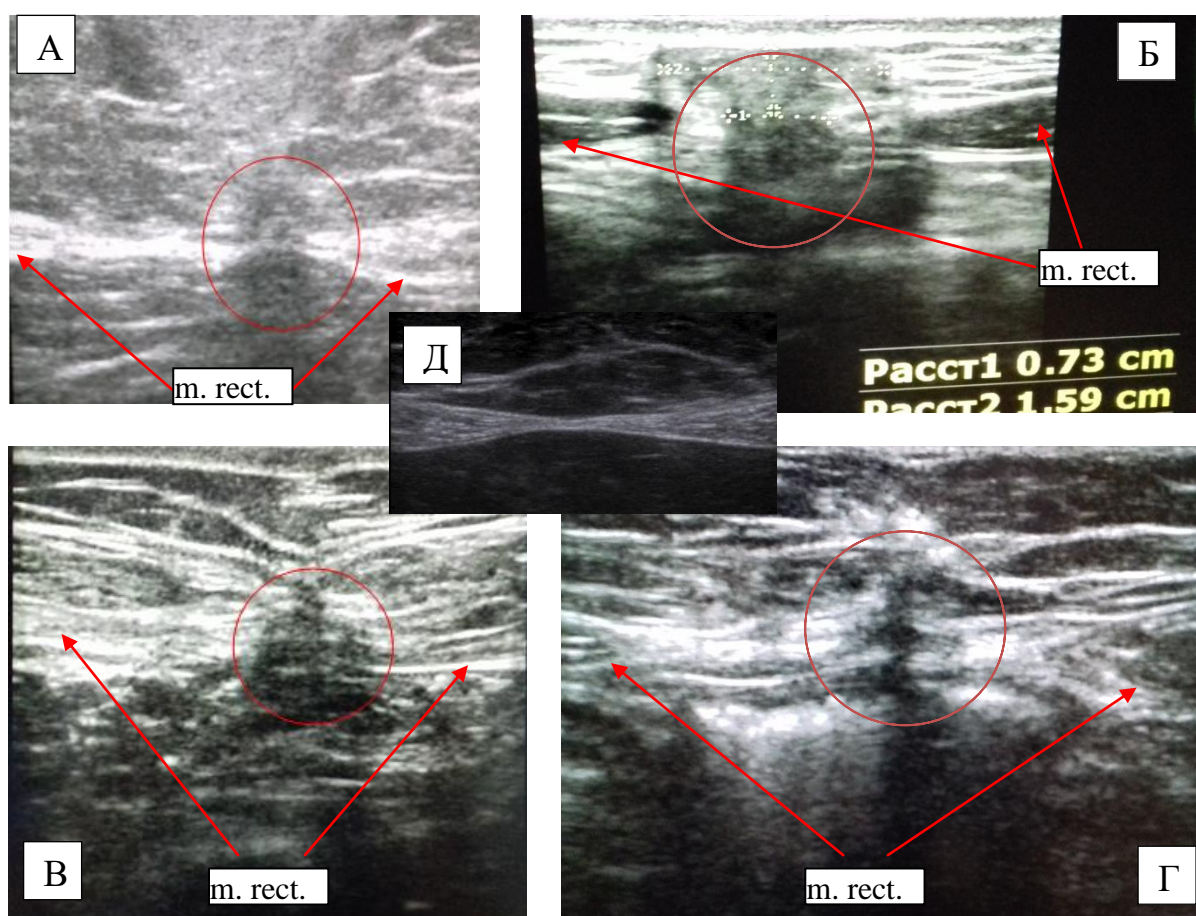


Рисунок 63 – А,В,Г – дефекты рубца белой линии живота; Б – ПОВГ, не выявленная при физикальном обследовании; Д – неизменная белая линия живота

Таким образом, из 132 пациентов основной группы ко второму году наблюдения выявлено 9 (6,8 %) ПОВГ и 4 (3%) дефектов рубца апоневроза. Так как дефект рубца апоневроза это потенциальная грыжа, частота

послеоперационных вентральных грыж в группе с шахматно – укрепляющим швом через два года наблюдения составила 9,8%.

В контрольной группе из 130 обследованных ко второму году наблюдения выявлено 19 (14,6 %) ПОВГ и 7 (5,4%) дефектов рубца апоневроза. Таким образом, частота послеоперационных вентральных грыж через два года наблюдения в группе с отдельным узловым ушиванием составила 20%.

Частота ПОВГ и дефектов рубца апоневроза была достоверно ниже в основной группе ( $\text{Chi-square} = 5,327$ ,  $(df=1)$ ,  $p=0,021 < 0,05$ ).

Частота поздних осложнений со стороны послеоперационного рубца отражена в таблице 19.

Таблица 19 - Частота возникновения поздних осложнений со стороны послеоперационного рубца

Срок послеоперационного периода, месяцы	Основная группа (n=132/118), Абс., (%)		Контрольная группа (n=130/112), Абс., (%)	
	Дефект апоневроза	ПОВГ	Дефект апоневроза	ПОВГ
11-13	4 (3%)	5 (3,7%)	12 (9,2%)	9 (6,9%)
23-25	2 (1,7%)	4 (3,4%)	3 (2,7%)	10 (8,9%)

У 12 (92,3%) из 13 больных основной группы с дефектами рубца апоневроза и ПОВГ был диагностирован до операции высокий риск грыжеобразования, при этом в трех случаях натяжение тканей, измеряемое перед ушиванием, было повышенное. Вместе с тем, 13 (10,9%) больных из 119 основной группы, не имеющих грыжевых выпячиваний и дефектов послеоперационного рубца апоневроза, также имели высокий риск ПОВГ. В контрольной группе из 26 больных с дефектами и грыжами высокий риск грыжеобразования до операции был в 20 (76,9%) случаях. Высокий риск грыжеобразования из 112 пациентов контрольной группы без грыж был до операции у 3 (2,6%). Повышенное натяжение тканей перед лапарорафией у больных ПОВГ в контрольной группе было в 13 случаях, из которых пять не имели высокого риска развития изучаемого

осложнения. То есть, частота возникновения ПОВГ у пациентов высокого риска этого осложнения в основной группе составляла **48%** (12 больных ПОВГ из 25 с высоким риском ПОВГ), в контрольной **86%** (20 больных ПОВГ из 23 с высоким риском ПОВГ). Различия являются достоверными (Chi-square =8,181, (df=1),  $p=0,005<0,05$ ). С низким риском грыжеобразования частота ПОВГ в основной группе составила **0,8%** (1 больной ПОВГ из 107 с низким риском ПОВГ), в контрольной **5,6%** (6 больных ПОВГ из 107 с низким риском ПОВГ) (Chi-square =4,083, (df=1),  $p=0,044<0,05$ ). В отношении натяжения, частота ПОВГ в основной группе в случае его повышения при ушивании белой линии живота составляла **13,6%** (3 больных ПОВГ из 22 с повышенным натяжением без ПОВГ), в контрольной **65%** (13 больных ПОВГ из 22 с повышенным натяжением без ПОВГ). Указанные различия являются достоверными (Chi-square =9,821, (df=1),  $p=0,002<0,05$ ) и подтверждают значимость укрепляющего шва при реализации методики лапарорафии в основной группе наблюдения.

Важно отметить, что у 13 (76 %) пациентов с дефектами послеоперационного рубца срединного апоневроза в обеих группах присутствовал болевой синдром через 1 или 2 года наблюдения, не зависевший от способа лапарорафии. Боль у всех пациентов носила эпизодический характер, имела слабую интенсивность и возникала при физической нагрузке, кашле или глубоком вдохе (1 балл по ШВО). Болевой синдром из 223 пациентов обеих групп без нарушения целостности послеоперационного рубца присутствовал в восьми (3,5%) случаях. С учетом полученных данных отмечена взаимосвязь между болевым синдромом и дефектами рубца срединного апоневроза (Chi-square =103,462, (df=1),  $p=0,001<0,05$ ).

Можно сделать заключение, что болевой синдром области послеоперационного рубца, в случае отсутствия видимых грыж или дефектов, как правило, связан с наличием скрытых дефектов, что нужно учитывать при обследовании этой категории больных.

Таким образом, ушивание апоневроза после срединной лапаротомии шахматно – укрепляющим швом по сравнению с отдельными узловыми позволяет

с большей степенью снизить частоту ПОВГ. Тем не менее, следует признать его недостаточную эффективность у больных, подвергающихся срединной лапаротомии, с высоким риском развития послеоперационных вентральных грыж, что диктует реализацию более надежных способов лапарорафии.

### **3.4. Оценка эффективности методик первичного закрытия лапаротомной раны с использованием сетчатого имплантата**

#### **3.4.1. Превентивное протезирование (кадаверное исследование)**

Проведенное кадаверное исследование показало, что препаровка преперитонеального пространства достаточно легко проходила в случаях хорошо развитой предбрюшинной клетчатки. При длине разреза 18 - 20 см препаровка занимала в среднем  $2,5 \pm 1,18$  мин. Среднее время реализации данной методики составило  $15 \pm 2,45$  мин. В ситуациях, когда предбрюшинная клетчатка была слабовыражена и париетальный листок брюшины плотно сращён с апоневрозом, возникали технические трудности. При попытках отделения париетального листка брюшины он достаточно легко рвётся, особенно в мезогастральной области, что приводит к образованию обширных множественных дефектов, при попытках ушивания которых, лигатуры прорезываются и формируются вторичные разрывы. Данный факт ограничивает применение методики преперитонеального превентивного протезирования, ввиду риска контакта сетчатого имплантата с органами брюшной полости, что диктует разработку альтернативной методики.

#### **3.4.2. Применение сетчатой нити в ушивании лапаротомной раны (кадаверное исследование)**

Отработка способа ушивания лапаротомной раны с применением сетчатой нити на трупном материале позволила определить технические особенности его реализации. Время наложения одного укрепляющего шва сетчатой нитью составило от 1 мин до 3,2 минут (в среднем  $1,5 \pm 0,3$  мин). Такой разброс по времени связан большими трудностями проведения сетчатой нити в зависимости от толщины апоневроза. Чем толще апоневроз, тем труднее через него



проводилась сетчатая нить, при этом частота её выпадения из ушка хирургической иглы в данной ситуации была выше, что заставляло повторно фиксировать в ней шовный материал. Тем не менее, случаев невозможности проведения сетчатой нити через ткани с помощью хирургической иглы не было, дополнительного разрыва, разволокнения апоневроза не зафиксировано. Также на время наложения сетчатого шва влияла особенность методики, связанная с дополнительным прошиванием концов сетчатой нити. Это необходимо для уменьшения объема узла и повышения его прочности. В среднем на белую линию живота для ее полного сведения, укрепления слабых мест и участков с наибольшим натяжением следует накладывать 2-3 укрепляющих шва сетчатой нитью.

В ходе проведенных исследований по искусственному созданию интраабдоминальной гипертензии случаев несостоятельности швов отмечено не было (рисунок 64).

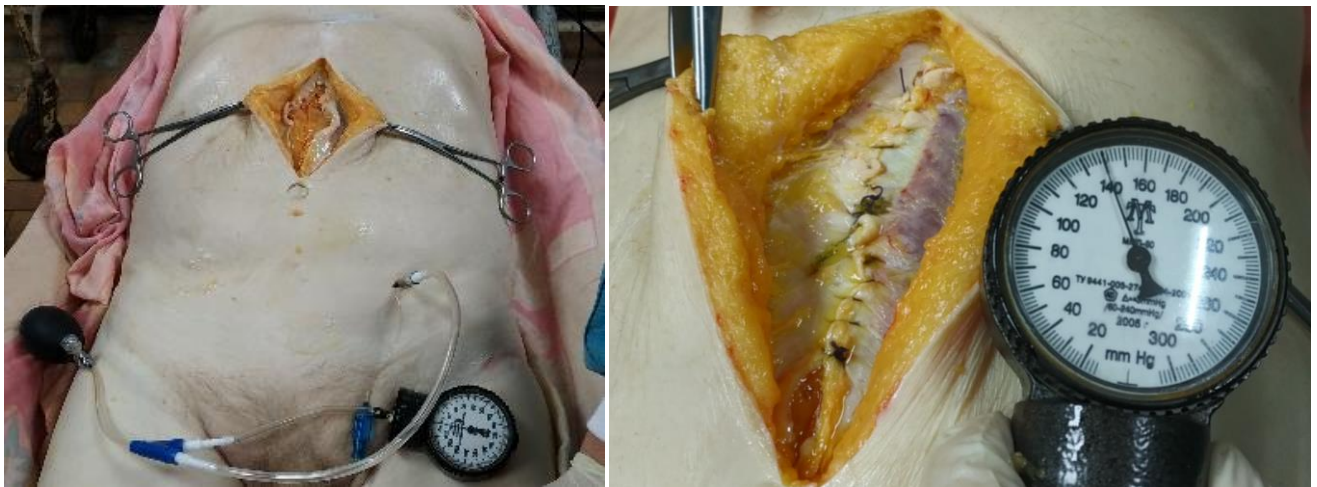


Рисунок 64 - Подготовка устройства для создания интраабдоминальной гипертензии перед ушиванием лапаротомной раны (слева) и состоятельный шов белой линии живота на фоне интраабдоминальной гипертензии (справа)

### 3.4.3. Применение сетчатой нити в ушивании лапаротомной раны (экспериментальное исследование на лабораторных животных)

На следующем этапе эксперимента осмотр области послеоперационного рубца кожи передней брюшной стенки свиней на 14 и 60 сутки от момента операции показал, что отека, гиперемии, отделяемого не определяется, ткани упруго-эластические при пальпации.

Видеолапароскопия на 14 и 60 сутки послеоперационного периода позволила констатировать отсутствие случаев спаечного процесса между внутренними органами и областью лапарорафии, а также дефектов ушитой ранее белой линии живота (рисунок 65).

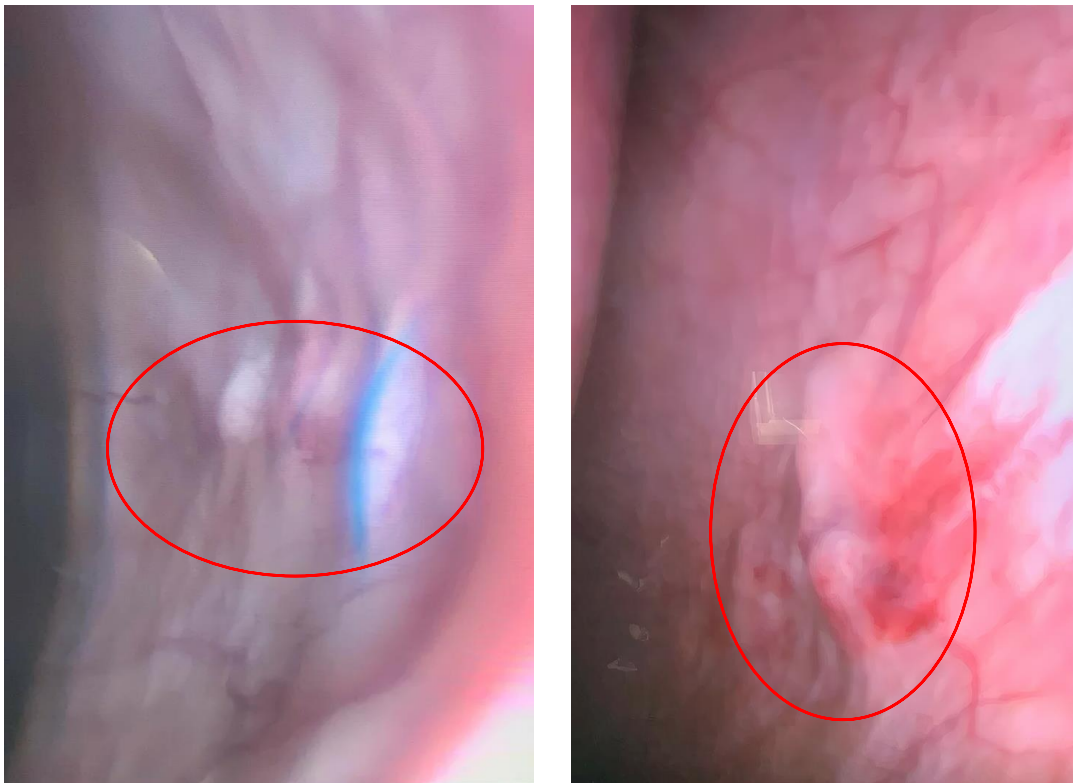


Рисунок 65 - Видеолапароскопия области ранее ушитой лапаротомной раны

Шов белой линии живота состоятелен на всем протяжении. Цвет тканей в области швов не отличается от неповрежденных тканей. Пальпаторно ткани вокруг швов мягко-эластической консистенции, инфильтрации нет.

Участок белой линии живота, ушитый укрепляющим швом нитью, упруго-эластический при пальпации, цвет его не отличается от цвета неповрежденных

тканей, на срезе однородная соединительная ткань вокруг нити шва, патологического отделяемого нет.

Участок белой линии живота с укрепляющим швом из сетчатой нити плотный на ощупь, сетчатая нить полностью покрыта соединительной тканью и слабо визуализируется через неё в области узла. Цвет тканей, покрывающий сетчатую нить, не отличался по цвету от неповрежденных тканей. На срезе сетчатая нить полностью интегрирована в ткани, в том числе в области узла, с прорастанием её ячеек. Патологического отделяемого нет. Объем ткани, вовлеченный в укрепляющий шов сетчатой нитью превышал объём рубца укрепляющего шва на 14 сутки в 1,5 – 2 раза, на 60 сут - в 2,5-3 раза (рисунок 66).

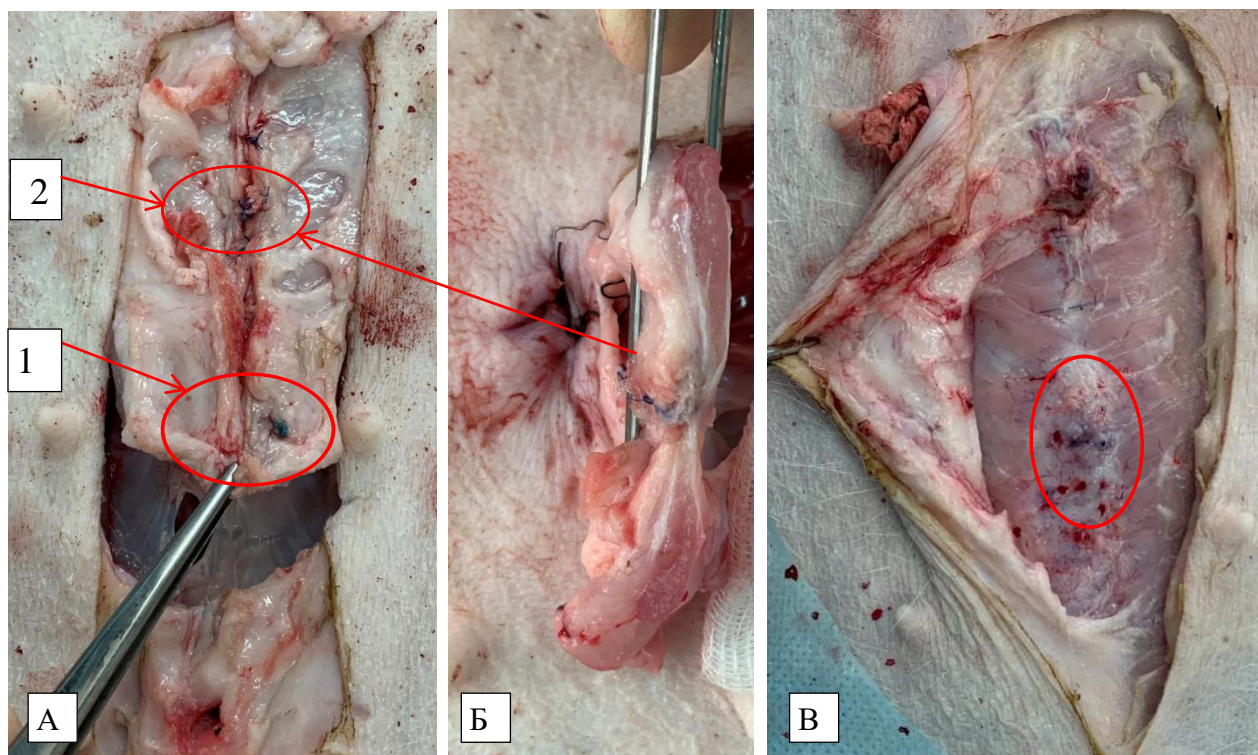


Рисунок 66 - А, Б – макроскопическая картина на 14 сутки после операции (1 – место наложения укрепляющего шва из традиционного шовного материала; 2 – место наложения укрепляющего шва сетчатой нитью); В – макроскопическая картина на 60 сутки после ушивания белой линии живота

Макроскопическая картина рубцов после имплантации сетчатых эндопротезов представлена на рисунке 67 (описание ниже по тексту).

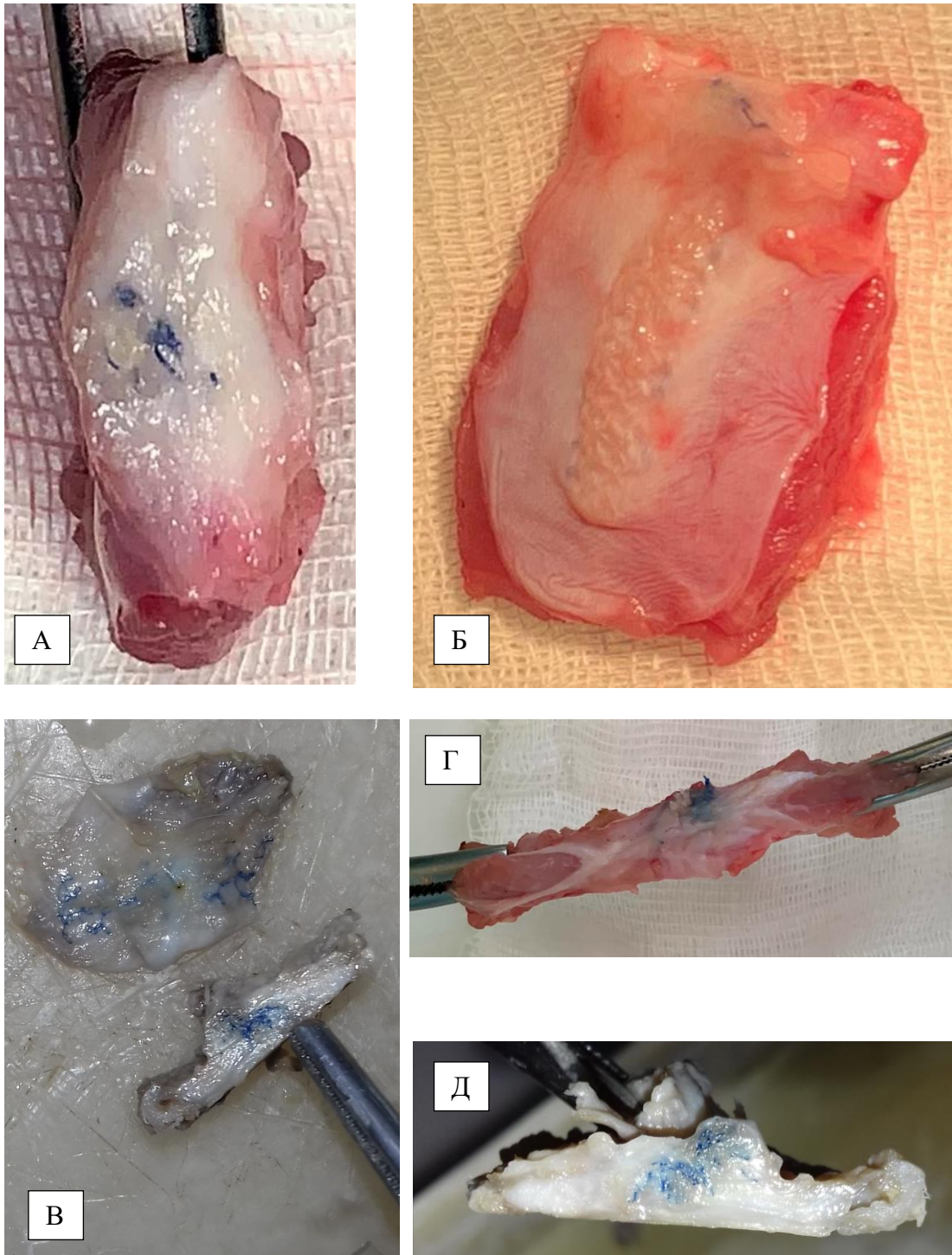


Рисунок 67 - А – рубец через 60 суток после наложения сетчатого шва;  
 Б – сетчатая нить – 14 сутки после имплантации; В – полоса сетчатого имплантата  
 (сверху) и рубец после наложения укрепляющего шва сетчатой нитью (снизу) на  
 14 сутки (подготовка к гистологическому исследованию); Г, Д – регенераты через  
 14 суток после наложения сетчатых швов

При осмотре участков имплантации полоски сетчатого имплантата и сетчатой нити цвет тканей не отличался от неповрежденных тканей. Полоска

сетки пальпаторно определяется как плоская плотная структура, полностью покрыта соединительной тканью, слабо визуализируясь через неё. На разрезе полностью интегрирована в ткани, патологического отделяемого нет. Сетчатая нить пальпаторно определяется как плотная трубчатая структура, полностью покрыта соединительной тканью, слабо визуализируясь через неё. На разрезе полностью интегрирована в ткани, патологического отделяемого нет. Объем ткани, вовлеченный в рубцовый процесс с сетчатой нитью превышал таковой с полосой сетчатого имплантата к 14 суткам в 2-2,5 раза, а к 60 суткам в 3 – 3,5 (рисунок 63).

Проведённое тензометрическое исследование показало, что на 14 сутки прочность шахматно-укрепляющего шва составила от 65,2 Н до 73,4 Н (в ср.  $68,8 \pm 3,2$  Н), а укрепляющего шва сетчатой нитью в комбинации с непрерывным швом от 82,2 Н до 90,2Н (в ср.  $85,6 \pm 2,8$  Н). Это доказывает достоверно значимое более прочное соединение краев апоневроза с сетчатой нитью, в отличие от ушивания традиционным шовным материалом ( $U=4 < U_{кр}=15$ ,  $p=0,038 < 0,05$ ).

На 60 сутки тензометрическое исследование не проводилось в связи с техническими трудностями фиксации в зажимах разрывного устройства апоневроза, ушитого с применением сетчатой нити, из-за большего объема рубца, по сравнению с 14 сутками наблюдения.

Исследование прочностных характеристик неповрежденной белой линии живота исследуемых животных показало, что диапазон усилий, необходимых для ее разрыва был от 96,2 до 105,4 Н (в ср.  $100,8 \pm 3,2$  Н). Тот есть, прочность неповрежденного апоневроза выше ушитого как шахматно-укрепляющим швом, так и укрепляющим швом сетчатой нитью в комбинации с непрерывным. Для проверки данного утверждения использовали критерий Краскела-Уоллиса:  $H=10,5618$ ,  $p=0,00509 < 0,05$ .

Тензометрия швов, наложенных на передние листки влагалищ прямых мышц живота показала, что прочность одного укрепляющего шва нитью (Фторест плетеный 0) составила от 33,2 Н до 41,2 Н (в ср.  $36,5 \pm 2,1$  Н), укрепляющего шва сетчатой нитью от 53,4 Н до 60,5 Н (в ср.  $56,6 \pm 2,26$  Н), а двух узловых Фторестом

плетеным 0 от 24,2 Н до 27,4 Н (в ср.  $25,6 \pm 0,96$  Н). То есть, прочность укрепляющего шва сетчатой нитью была достоверно выше прочности укрепляющего и двух узловых швов традиционной нитью ( $N=12,1106$ ,  $p=0,00235 < 0,05$ ). Сведения о результатах тензометрических исследований обобщены в таблице 20.

Таблица 20 - Прочностные характеристики исследуемых швов

Сроки наблюдения	Вид шва	Прочность, Н		
		Среднее	Минимум	Максимум
14 сутки	Шахматно-укрепляющий	$68,8 \pm 3,2$	65,2	73,4
	Укрепляющий из сетчатой нити с непрерывным	$85,6 \pm 2,8$	82,2	90,2
	Неповрежденная белая линия живота	$100,8 \pm 3,2$	96,2	105,4
0 сутки	Укрепляющий шов из нити	$36,5 \pm 2,1$	33,2	41,2
	Укрепляющий шов из сетчатой нити	$56,6 \pm 2,26$	53,4	60,5
	Два отдельных узловых	$25,6 \pm 0,96$	24,2	27,4

При гистологическом исследовании во всех случаях на 14 сутки в тканях регенерата признаки некроза и отека практически отсутствовали. Зона вокруг эндопротеза и нити представлена сетью незрелых, нежных, коллагеновых умеренно фуксинофильных волокон, местами группирующихся в пучки (рисунок 68).

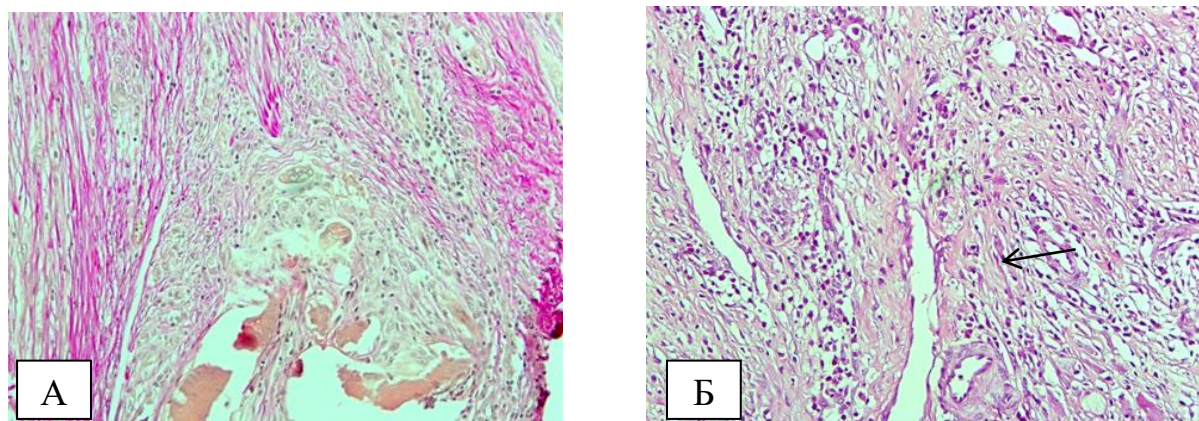


Рисунок 68 - Грануляционная ткань при укрепляющем шве нитью: А-коллагеновые волокна; Б- капилляры. Окраска по Ван Гизону. Увеличение  $\times 100$

В зоне грануляций отмечается большое количество новообразованных сосудов капиллярного типа и инфильтраты, в составе которых пролиферирующие фибробласты, эпителиоидные клетки, макрофаги и лейкоциты. Во внутренних участках клеточного инфильтрата определялись гигантские многоядерные клетки типа инородных тел. Более глубокие участки новообразованной ткани раневого дефекта состояли из фуксинофильных, коллагеновых зрелых волокон, формирующих однонаправленные пучки, редко расположенных сосудов и клеток макрофагально-фибробластического ряда (рисунок 69).

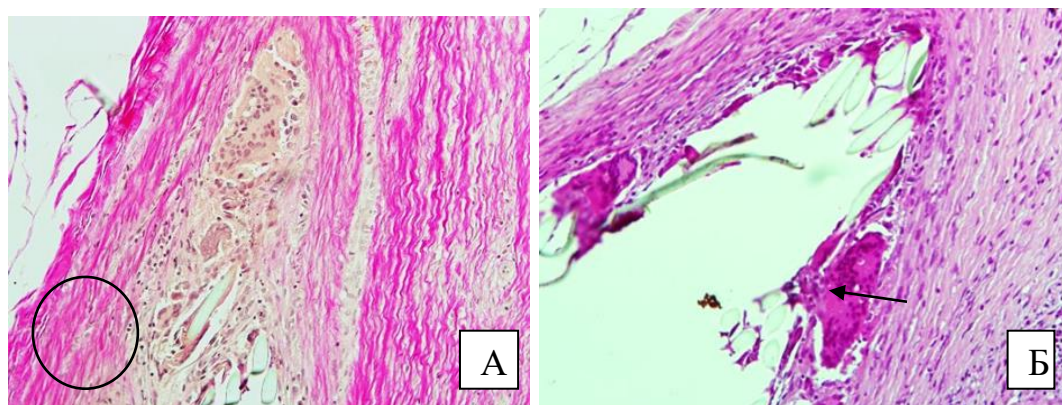


Рисунок 69 - Грануляционная ткань: А- пучки фуксинофильных коллагеновых волокон, Б-клетки инородных тел при укрепляющем шве. Окраска по Ван Гизону и гематоксилином-эозином. Увеличение x200

После ушивания раны укрепляющим швом сетчатой нитью обращает на себя внимание увеличенный объем грануляционной ткани между волокнами нити. Ткань, примыкающая к сетчатой нити, содержит тонкостенные сосуды и коллагеновые волокна, образующие сеть. В зоне фиброза фуксинофильные коллагеновые волокна формируют отчётливо различимые пучки, принимающие направление вокруг ячеек имплантата (рисунок 70).

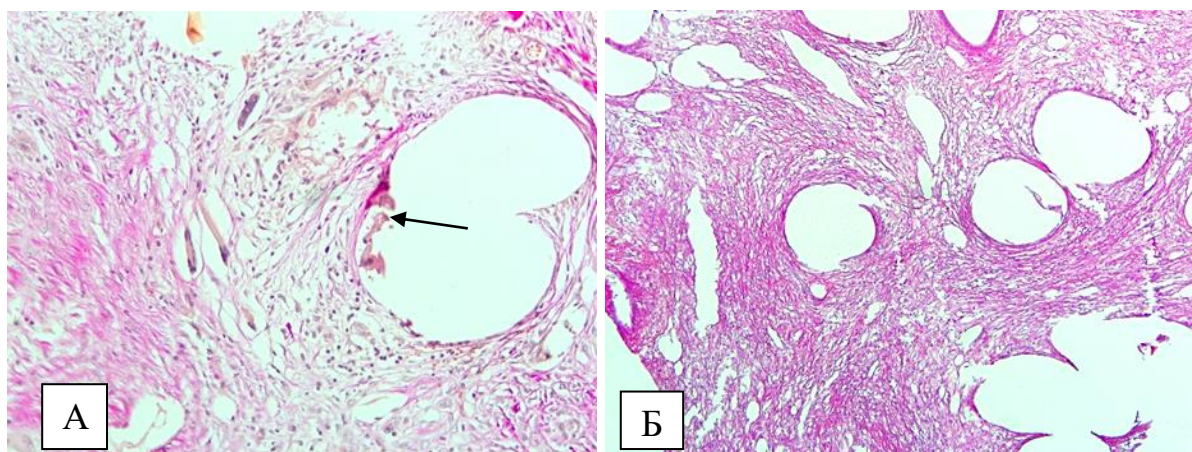


Рисунок 70 - Грануляционная ткань при ушивании сетчатой нитью. А-ячейка сетчатой нити с тонкостенными сосудами и формированием клеток инородных тел; Б-коллагеновые волокна. Окраска по Ван Гизону (А). Увеличение x 200.

Гематоксилином-эозином (Б) Увеличение x100

После имплантации сетчатого имплантата и сетчатой нити в ретромускулярное пространство наблюдались особенности. Площадь реакции ткани уменьшена по сравнению с укрепляющим швом сетчатой нитью. Непосредственно около сетчатой нити молодые коллагеновые волокна, тонкостенные сосуды, клеточная инфильтрация с формированием клеток инородных тел. На некотором расстоянии от сетчатой нити и полосы сетчатого имплантата зрелые волокна, приобретающие продольное направление и формирующие пучки (рисунок 71).

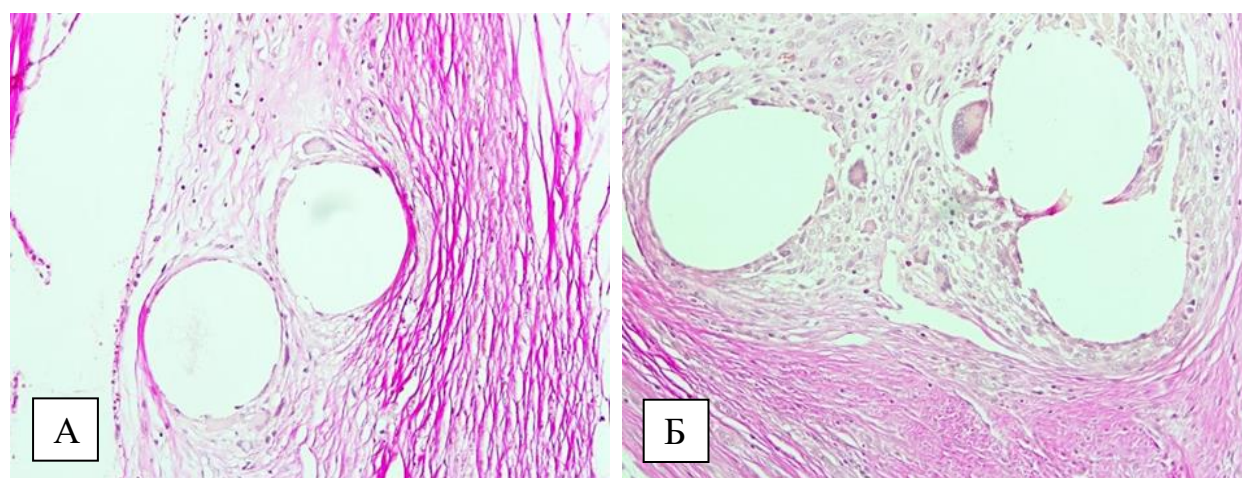


Рисунок 71 - Регенерации при имплантации полосы сетчатого имплантата: А-коллагеновые волокон на разной степени зрелости, Б-клетки инородных тел

Окраска по Ван Гизону (А), x200



Морфометрическое исследование позволило установить параметры площади более зрелой соединительной (фиброз) и грануляционной ткани. Параметры грануляций были выше параметров зрелой ткани во всех наблюдениях.

Суммарная площадь грануляций и фиброза регенерата укрепляющего шва из сетчатой нити на 14 сутки составила в среднем  $32,4 \pm 5,3 \text{ мм}^2$ , на 60 сутки в среднем  $31,7 \pm 4,2 \text{ мм}^2$ , шахматно-укрепляющего шва –  $22,6 \pm 6,8$  и  $26,2 \pm 3,6 \text{ мм}^2$ , сетчатой нити -  $22,1 \pm 4,9$  и  $18,6 \pm 3,2 \text{ мм}^2$ , полосы сетчатого имплантата -  $19,8 \pm 3,9$  и  $17,2 \pm 2,8 \text{ мм}^2$  соответственно.

То есть, площадь грануляций и фиброза укрепляющего шва сетчатой нитью превышала таковые шахматно-укрепляющего, сетчатой нити и полосы сетчатого эндопротеза во все сроки наблюдения ( $U=6 < U_{кр}=15$ ,  $p=0,046 < 0,05$ ). Важно отметить, что соединительная ткань прорастает между ячейками сетчатого эндопротеза в форме полосы, сетчатой нити, помещенной в ретромускулярное пространство, а также сетчатой нити в составе укрепляющего шва. Особенностью сетчатой нити является то, что коллагеновые волокна формируют отчетливо различимые пучки, принимающие направление вокруг ячеек имплантата в виде концентрических «завихрений», в отличие от морфологической картины полосы сетчатого эндопротеза, где указанные элементы имели строго продольное направление, напоминая капсулу (рисунок 72).

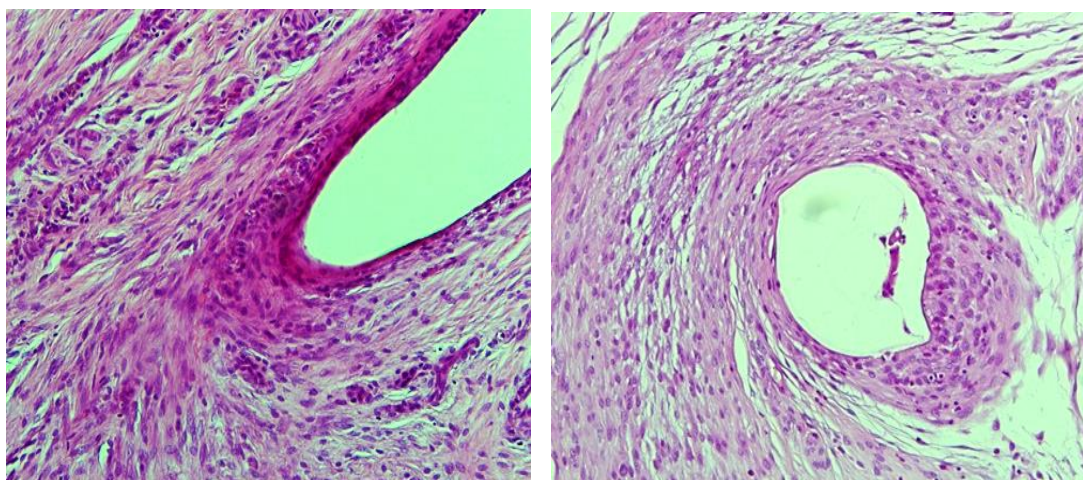


Рисунок 72 - Пучки зрелых коллагеновых волокон, принимающие направление вокруг участков имплантата сетчатой нити. Окраска гем.-эозином. Увел. x 200

На 60 сутки эксперимента установлено, что во всех препаратах отмечалось созревание молодой соединительной ткани в виде преобладания фибриллярных компонентов над клеточными и их компактизацию. Плотные расположенные волокна более зрелой ткани имеют участки, состоящие из извитых, а также прерывистых коллагеновых фибрилл (рисунок 73).

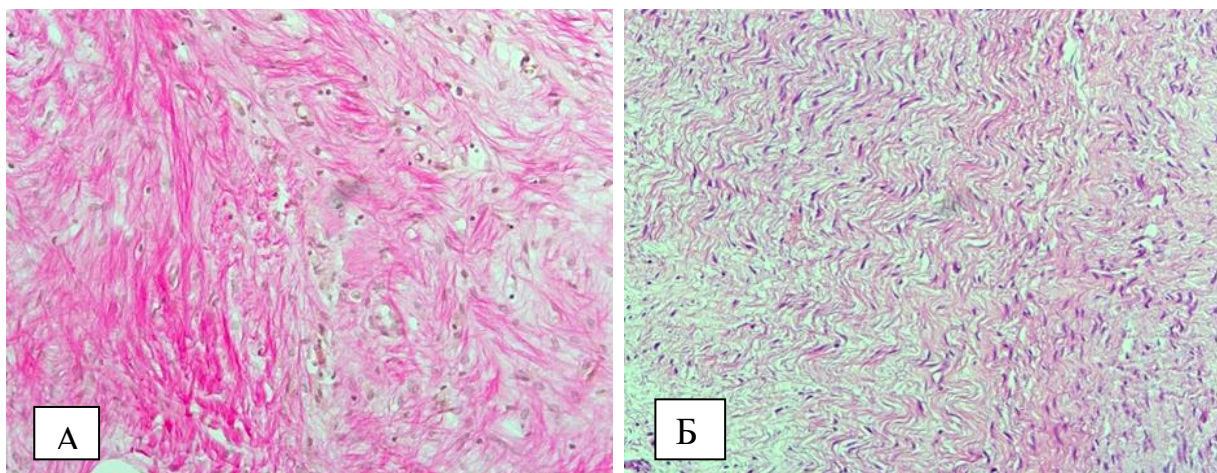


Рисунок 73 - Вызревание соединительной ткани: формирование пучков коллагеновых волокон. Окраска по Ван Гизону (А), х200 и гематоксилином-эозином (Б), х200

Сохранялись участки небольших грануляций. В участках грануляционной ткани вокруг имплантата сосудистая сеть уменьшилась, а в участках образовавшегося фиброза прослеживалось большое количество сосудов микроциркуляторного русла с макрофагально-гистиоцитарной инфильтрацией. Во всех случаях еще можно увидеть гигантские многоядерные клетки. Вокруг шовного материала формируется капсула из уплотненных волокон.

Площадь фиброза и грануляций по-прежнему преобладает в случае сетчатого шва, отмечается более выраженная интеграция элементов соединительной ткани в ячейки эндопротеза.

Изучаемые морфологические параметры на 14 и 60 сутки эксперимента обобщены в таблице 21.

Таблица 21 - Морфологические параметры исследуемого материала и их характеристики

Морфологический параметр	Время, сут	Шахматно-укрепляющий шов	Сетчатый шов	Полоса сетки	Сетчатая нить
Очаги некроза	14, 60	некрозы отсутствуют	некрозы отсутствуют	некрозы отсутствуют	некрозы отсутствуют
Грануляции	14	Зрелая грануляционная ткань с формированием направленных пучков коллагеновых волокон	Вызревание грануляционной ткани, синтез коллагена с формированием пучков коллагеновых волокон	Вызревание грануляционной ткани, синтез коллагена с формированием пучков коллагеновых направленных волокон, формирующих капсулу	Зрелая грануляционная ткань с преобладанием направленных пучков коллагеновых волокон, формирующих капсулу
	60	Зрелая грануляционная ткань с формированием направленных пучков коллагеновых волокон	Зрелая грануляционная ткань с формированием направленных пучков коллагеновых волокон	Зрелая грануляционная ткань с формированием направленных пучков коллагеновых волокон	Зрелая грануляционная ткань с формированием направленных пучков коллагеновых волокон
Площадь грануляционной ткани	14	16,806 мм <sup>2</sup> (74,18±12,92%)	21,654мм <sup>2</sup> (66,72±13,74%)	15,154мм <sup>2</sup> (76,54±6,54%)	14,635мм <sup>2</sup> (66,34±8,12%)
	60	20,16 мм <sup>2</sup> (54,80±1,24%)	17,509мм <sup>2</sup> (55,13±4,23%)	9,860мм <sup>2</sup> (57,48±8,98%)	11,518мм <sup>2</sup> (61,88%±8,77%)
Площадь фиброза	14	5,851 мм <sup>2</sup> (25,82±12,92%)	10,799мм <sup>2</sup> (33,28±13,74%)	4,645мм <sup>2</sup> (23,46±6,54%)	7,425мм <sup>2</sup> (33,66±8,12%)
	60	16,627мм <sup>2</sup> (45,20±1,24%)	14,251мм <sup>2</sup> (44,87%±4,23%)	7,295мм <sup>2</sup> (42,52%±8,98%)	7,096мм <sup>2</sup> (38,12%±8,77%)
Площадь грануляций и фиброза	14	22,657 мм <sup>2</sup>	32,453 мм <sup>2</sup>	19,799 мм <sup>2</sup>	22,060 мм <sup>2</sup>
	60	26,787мм <sup>2</sup>	31,760 мм <sup>2</sup>	17,155 мм <sup>2</sup>	18,614 мм <sup>2</sup>
Клетки инородных тел	14	В среднем на 16,806 - 5.	В среднем на 21,654мм <sup>2</sup> -9	В среднем на 15,154мм <sup>2</sup> -6.	В среднем на 14,635мм <sup>2</sup> -19
	60	единичные	единичные	единичные	единичные

Таким образом, морфо-физическое исследование показало, что укрепляющий шов сетчатой нитью оказался достоверно прочнее шахматно-укрепляющего. Это связано с особенностями раневого процесса при данном способе лапарорафии – большей площадью фиброза, а также наличием принимающих направление вокруг участков имплантата коллагеновых волокон. Важно отметить, что подобное направление наблюдалось в случаях свободно лежащей сетчатой нити, хотя площадь фиброза была достоверно меньше, чем при сетчатом шве. Интересно и то, что направление коллагеновых волокон относительно полосы сетчатого имплантата имело строго продольное направление, напоминая капсулу.

С учетом полученных данных необходимо отметить преимущества способа ушивания с применением сетчатой нити. Материал, используемый для наложения укрепляющего шва, представляет собой сетчатый имплантат, являющийся хорошей основой для формирования соединительнотканного рубца. Сетчатая нить образует обширный контакт со сшиваемыми тканями, по сравнению с традиционно используемой нитью. Это способствует минимизации риска прорезывания ушиваемых тканей, увеличению прочности раны и в дальнейшем рубца. Помимо этого, за счет имеющихся двух линий фиксации в вертикальном направлении относительно разреза и по две в горизонтальном с каждой стороны от разреза, за счёт разных уровней вколов, происходит равномерное распределение нагрузки на все стежки шва. В результате этого, происходит уменьшение излишнего сдавления краёв раны и, как следствие, снижение их ишемизации, что также способствует повышению прочности раны и рубца в дальнейшем.

Тем не менее, большой разброс показателей прочности укрепляющих швов говорит о большей технической сложности в их реализации, по сравнению с узловыми. Это объясняется тем, что сложно идеально точно выдержать расстояния между стежками и их ориентацию относительно краев раны. Данный факт указывает на необходимость обучения данным методикам, чтобы стандартизировать технику наложения швов.

### 3.4.4. Клиническое исследование методов ушивания лапаротомной раны с использованием сетчатого имплантата

Болевой синдром в исследуемых группах оценивался перед введением анальгетиков, учитывалась максимальная интенсивность боли. Анальгетическая терапия назначалась с учетом травматичности операции. По ШВО через сутки после хирургического вмешательства в основной группе болевой синдром был в пределах 1-4 баллов, в среднем ( $2,8 \pm 0,56$ ), в группе контроля 1-4 балла, в среднем ( $2,5 \pm 0,42$ ), через трое суток 1-3 балла ( $2,0 \pm 0,63$ ) и 1-3 балла ( $1,7 \pm 0,61$ ), через пять суток - 0-2 ( $1,2 \pm 0,41$ ) и 0-2 ( $0,9 \pm 0,62$ ), через семь 0-2 ( $0,9 \pm 0,68$ ) и 0-1 ( $0,5 \pm 0,54$ ). Интенсивность болевого синдрома в раннем послеоперационном периоде значимых различий в группах не имела ( $t_{cp}=0,5$ ;  $p>0,05$ ).

Степени болевого синдрома после протезирующей пластики и ушивания с сетчатой нитью достоверно не отличались ( $t_{cp}=-1,562$ ;  $p=0,083>0,05$ ).

При оценке выраженности воспалительных изменений в ране, возникших в течение первых семи суток после срединной лапаротомии, получены следующие результаты.

В основной группе I степень воспаления встречалась у 21 (43,7%) пациента, в контрольной у 22 (48,8%). Достоверных различий между группами по данному признаку не выявлено ( $\text{Chi-square}=0,247$ , ( $df=1$ ),  $p=0,620>0,05$ ).

Вторая степень воспаления, для которой были характерны наличие неинфицированных гематом или прозрачного серозно-геморрагического отделяемого из раны, в основной группе наблюдалась – в 14 (29,2%) случаях, из которых после превентивного протезирования девять (64,3%), а после ушивания с сетчатой нитью пять (35,7%). В контрольной группе вторая степень воспаления была у 10 (22,2 %) больных, у двух из которых была эвентрация. Несмотря на преобладание второй степени воспаления в основной группе, достоверных различий по данному признаку нет ( $\text{Chi-square}=2,738$ , ( $df=1$ ),  $p=0,098>0,05$ ).

Больных с III степенью воспаления, характеризующейся наличием гнойных выделений из раны без показаний к дополнительной системной антибиотикотерапии, в основной группе при ушивании сетчатой нитью был один

(2,1%) пациент и один (2,1%) больной после превентивной пластики. В контрольной группе пациентов данной категории было двое (4,4%). Достоверных различий между группами по указанному признаку не выявлено ( $\text{Chi-square} = 0,004$ ,  $(df=1)$ ,  $p=0,948 > 0,05$ ).

Тяжелая раневая инфекция (IV степень воспаления), для которой характерно расхождение поверхностных слоев раны с необходимостью дополнительной системной антибиотикотерапии, в основной группе была у двух (4,1%) пациентов после ушивания с сетчатым швом и у трех (6,6%) после отдельного узлового ушивания. Достоверных различий между группами по данному признаку не выявлено ( $\text{Chi-square} = 0,285$ ,  $(df=1)$ ,  $p=0,594 > 0,05$ ).

Тяжелая раневая инфекция с поражением глубоких слоев раны (V степень воспаления) в основной группе не выявлена, в контрольной присутствовала у 4 (8,9%) больных, у одного из которых была эвентрация. Основная и контрольная группы достоверно отличались по данному признаку ( $\text{Chi-square} = 4,458$ ,  $(df=1)$ ,  $p=0,035 < 0,05$ ) (рисунок 74).

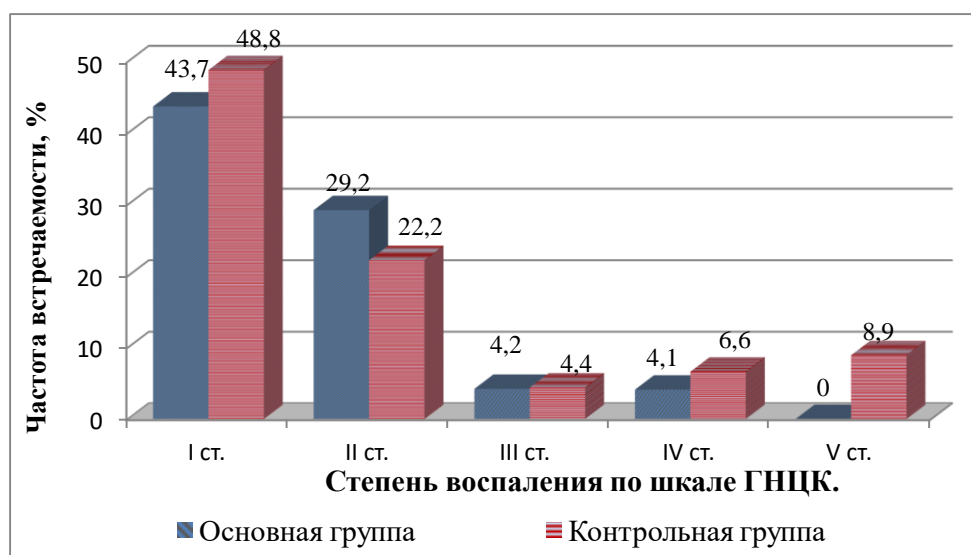


Рисунок 74 - Степень воспаления послеоперационной раны в исследуемых группах

Таким образом, случаев несостоятельности краев ушитой белой линии живота в основной группе не было, в отличие от контрольной, где ранний послеоперационный период осложнялся эвентрациями. Отсутствие дефектов послеоперационного шва подтверждалось физикальным и ультразвуковым исследованием. В отношении остальных степеней воспаления в ране достоверных различия между группами не выявлено.

Ультразвуковое исследование послеоперационных ран позволило диагностировать большую частоту сером в основной группе, что является очевидной реакцией на сетчатый эндопротез. Для характеристики серомы применялась классификация S. Morales-Conde (2012), разделяющая все серомы на 5 типов:

- 0-й – серома без клинических признаков;
- 1-й – клинически значимая серома длительностью меньше одного месяца;
- 2-й – серома длительностью более одного месяца;
- 3-й – серома более 6 месяцев, которая может потребовать лечения и вызывает боль или явления целлюлита;
- 4-й – серома, требующая лечения и сопровождающаяся осложнениями (самостоятельное опорожнение, «глубокое» нагноение, рецидив и отрыв имплантата).

В раннем послеоперационном периоде в основной группе серома без клинических признаков диагностирована у девяти (32%) из 28 больных, которым проводилось превентивное протезирование и у четырех из 20 (20%) пациентов, которым лапарорафия осуществлялась с сетчатой нитью. В контрольной 0 тип сером был у семи (15%) больных.

Ниже представлена характерная для преперитонеального протезирования ультразвуковая картина на 1-2 сутки после операции и к концу второй недели. На фото А видны гипоэхогенные включения над сетчатым имплантатом – серомы 0 типа, а на фото В формирование соединительнотканного рубца в этой области, что является функциональной основой эффективности данной методики (рисунок 75).

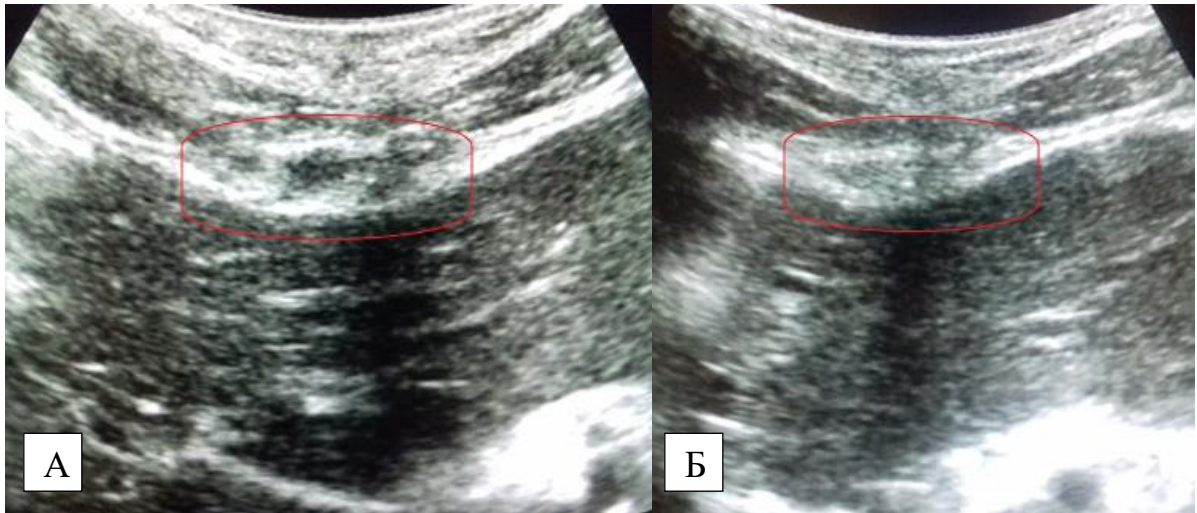


Рисунок 75 - УЗ картина области превентивной пластики: А – 2 сутки после операции; В – 12 сутки после операции

Первый тип сером, потребовавший пункции или дренирования под УЗ контролем, после превентивного протезирования зарегистрирован у пяти (17,8%) пациентов, после ушивания белой линии живота с сетчатой нитью у одного (5%) больного. В контрольной группе этот тип сером присутствовал в двух (4,4%) случаях (рисунок 76).

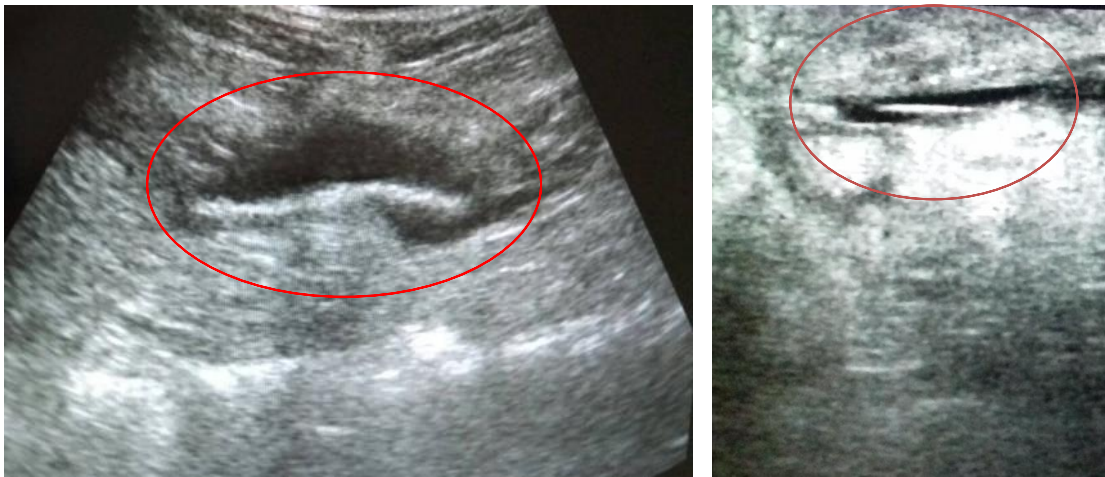


Рисунок 76 - I тип (слева) и 0 тип (справа) перипротезных сером по S. Morales-Conde (2012)

Четвертый тип сером, сопровождающийся самостоятельным опорожнением, диагностирован у одного (3,5%) больного, оперированного по поводу панкреонекроза в основной группе, которому было выполнено превентивное протезирование (рисунок 77).



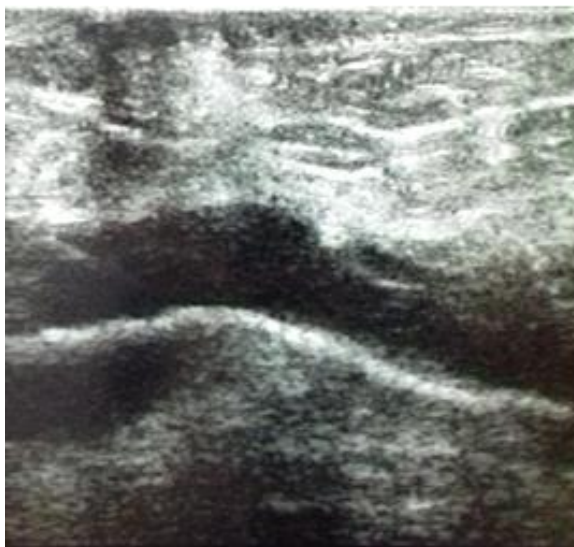

Рисунок 77 - Перипротезная серома IV типа по S. Morales-Conde (2012)

В контрольной группе таких больных было двое (4,4%), у одного из них произошло самостоятельное опорожнение серомы, а у второго нагноение с эвентрацией.

Таким образом, клинически значимых сером в основной группе было 7 (14,5%), в контрольной 4 (8,8%), а клинически не значимых 13(27%) в основной группе и 7 (15%) в контрольной. Несмотря на большую частоту сером в основной группе, достоверных различий по этому признаку не выявлено ( $P=0,525$ ,  $p>0,05$ ;  $P=0,212$ ,  $p>0,05$ ). Вместе с тем, частота сером после превентивного протезирования была достоверно выше по сравнению с отдельной узловой лапарорафией ( $\chi^2=6,386$ ,  $p=0,012 < 0,05$ ). Для оценки вероятности влияния методик лапарорафии с применением сетчатого имплантата в основной группе на формирование сером использовался статистический показатель отношение шансов (OR). Сетчатый имплантат статистически значимо увеличивает вероятность появления серомы 0 типа в 2,016 раза (OR $\in$ 95% ДИ (0,722; 5,632);  $p<0,05$ ); I типа – в 3,071 раза (OR $\in$ 95% ДИ (0,586; 16,087);  $p<0,05$ ), II типа – в 3,671 раза (OR $\in$ 95% ДИ (0,720; 18,710);  $p<0,05$ ). На появление сером IV типа влияние сетчатого имплантата статистически не доказано (OR=0,457,  $p>0,05$ ).

Необходимо отметить, что частота сером в основной группе была достоверно выше после превентивной пластики, что связано с большим

контактом сетчатого имплантата с окружающими тканями, в отличие от сетчатой нити ( $P=0,023$ ,  $p<0,05$ ).

Длительность госпитализации в основной группе в среднем составила  $13,2\pm 5,6$  к/д. Средний койко-день у пациентов контрольной группы составил  $14\pm 5,6$  к/д. Достоверных различий по этому показателю выявлено не было ( $\chi^2=0,040$ ,  $p=0,843>0,05$ ).

Через 5-6 месяцев в основной группе обследовано 45 (93,8%) больных (26 после превентивного протезирования и 19 после лапарорафии сетчатой нитью), в контрольной 42 (93,3%). Через 11-13 месяцев (в среднем через один год) в основной группе повторно удалось обследовать 42 (87,5%) больных (25 после превентивного протезирования и 17 после лапарорафии сетчатой нитью) и 41 (91,1%) пациента в контрольной. Через 23-25 месяцев (в среднем через два года) обследовано 35 (72,9%) больных в основной группе (21 после превентивного протезирования и 14 после лапарорафии сетчатой нитью) и 32 (71,1%) в контрольной.

Через 6 месяцев послеоперационных вентральных грыж в основной группе не было, но при ультразвуковом исследовании у одного (2,2%) пациента выявлен дефект рубца белой линии живота после ее ушивания с использованием сетчатой нити. В контрольной группе у 17 (40,4%) больных выявлены дефекты рубца апоневроза, а у четырех (9,5%) послеоперационные вентральные грыжи. Три грыжи обнаружены при физикальном исследовании, две во время ультразвукового.

Через 1 год послеоперационных вентральных грыж при проведении физикального исследования в основной группе выявлено не было. Тем не менее, ультразвуковое исследование передней брюшной стенки позволило выявить еще у одного (2,3%) больного дефект рубца апоневроза после ушивания сетчатой нитью. В контрольной группе дополнительно диагностировано семь (17%) дефектов апоневроза и семь (17%) грыжевых выпячиваний, четыре из которых

сформировались на фоне выявленных ранее дефектов рубца белой линии живота. Четыре из указанных грыж выявлены физикально, остальные инструментально.

Через 2 года наблюдения в основной группе послеоперационные вентральные грыжи сформировались у двух (4,5%) больных, у которых ранее диагностировались дефекты апоневроза. Одна из них выявлена во время ультразвукового исследования. Помимо этого, у одного (2,3%) больного, которому белая линия живота ушивалась с применением сетчатой нити, выявлен один дефект апоневроза. В контрольной группе послеоперационные вентральные грыжи образовались у 12 (37,5%) пациентов, у 10 из которых ранее выявлялись дефекты рубца белой линии живота. Физикально было выявлено девять грыж, остальные при ультразвуковом исследовании. Дефекты рубца белой линии живота обнаружены у трех (9,3%) больных (таблица 22).

Таблица 22 - Частота патологии послеоперационного рубца в исследуемых группах

Срок п/о периода, месяцы	Основная группа (n=48). Абс., (%)				Контрольная группа (n=45). Абс., (%)	
	Дефект апоневроза		ПОВГ		Дефект апоневроза	ПОВГ
	Превент. протезирование	Сетчатый шов	Превент. протезирование	Сетчатый шов		
5-6	0	1(2,2%)	0	0	17 (40,4%)	4 (9,5%)
11-13	0	1(2,2%)	0	0	7 (17%)	7 (17%)
23-25	0	1(2,2%)	0	2(4,5%)	3 (9,3%)	12 (37,5%)

Ультразвуковое исследование, проведенное через 5-6 месяцев от момента операции, позволило диагностировать серомы у семи (14,5%) больных основной группы (5 после превентивного протезирования, 1 после ушивания сетчатой нитью), и у двух (4,4%) в контрольной. Через год в основной группе после превентивной пластики выявлено пять (10,4%) пациентов, имеющих перипротезные серомы, но они имели меньший объем (в среднем  $2,8 \pm 1,2 \text{ см}^3$ ), чем 6 месяцев назад (в среднем  $6,3 \pm 2,3 \text{ см}^3$ ). В контрольной группе сером не было. К

двум годам наблюдения в основной группе осталось двое (4,2%) больных, имеющих небольшие жидкостные скопления в области сетчатого имплантата объемами 1 и 0,8 см<sup>3</sup> (рисунок 78).

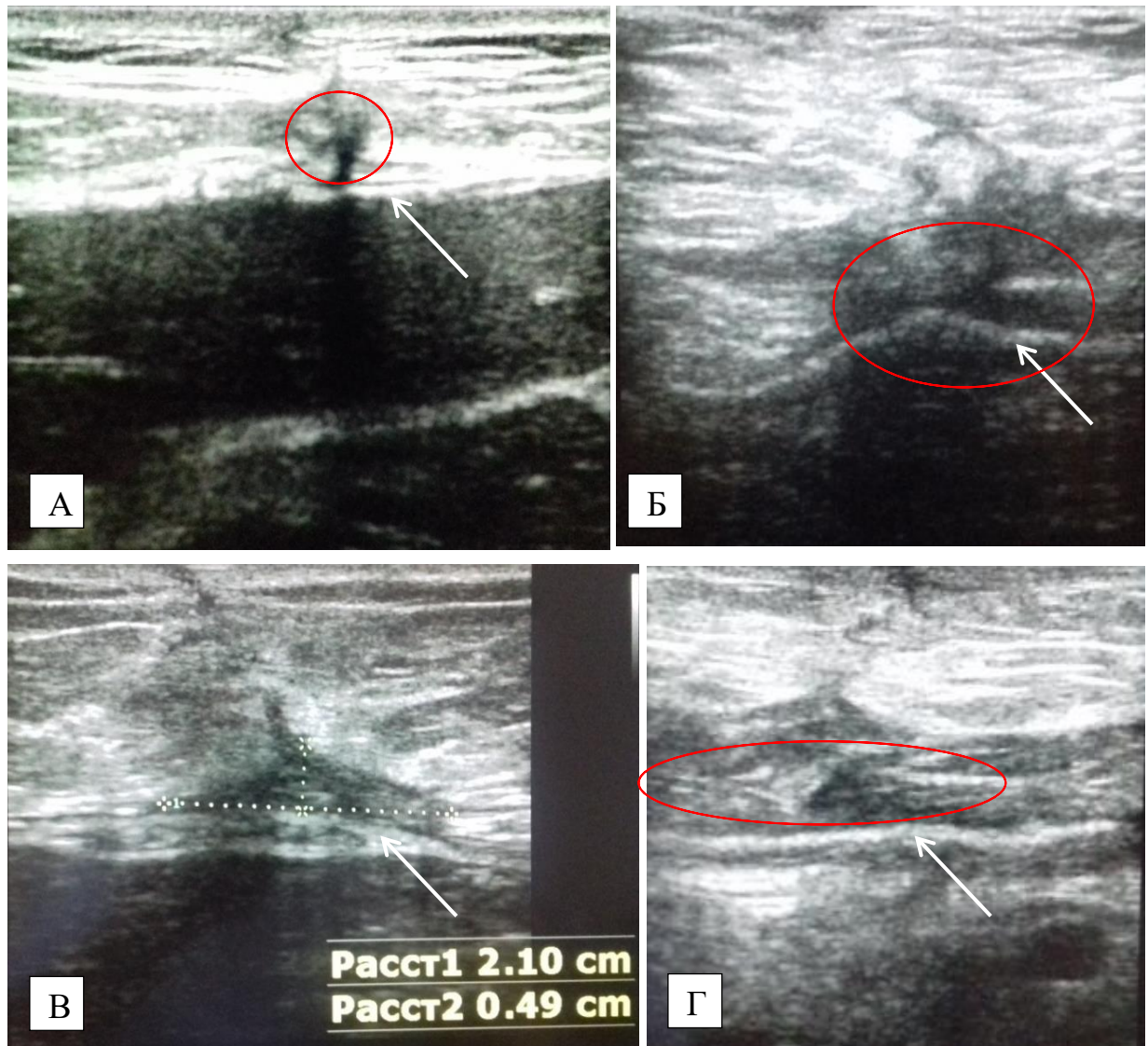


Рисунок 78 - Перипротезные серомы с разной степенью организации: А, Б – через 6 месяцев после операции; В, Г - через 12 месяцев после операции

В отношении болевого синдрома в области послеоперационного рубца, у четырех (14,2%) пациентов после превентивной пластики регистрировалось периодически возникающее чувство инородного тела, дискомфорт в течение первого года после операции. У одного из них была перипротезная серома, после ликвидации которой путем пункции данные симптомы купированы. Через два года от момента операции болезненных ощущений в области послеоперационного

рубца в основной группе после превентивной пластики зафиксировано не было. Болевые ощущения у пациентов, которым лапарорафия проводилась с применением сетчатой нити, были зафиксированы в трех (15%) случаях. В двух из них диагностированы грыжа и дефект рубца апоневроза и одном (5%) нарушении целостности ушитой ранее белой линии живота не было.

В контрольной группе, не учитывая больных послеоперационными вентральными грыжами, у 20(83,3%) из 24 пациентов с дефектами рубца белой линии живота и у двух больных без патологии послеоперационного рубца отмечался периодически возникающий болевой синдром во время физической нагрузки или кашля (1 балл по ШВО). У всех пациентов основной и контрольной группы без признаков несостоятельности послеоперационного рубца болевые ощущения исчезли после первого года наблюдения.

Таким образом, частота формирования сером в основной группе была выше, чем в контрольной. Применение сетчатого имплантата в ушивании срединного апоневроза в ряде случаев привело к болевым ощущениям в области послеоперационного рубца, исчезнувшим самостоятельно, либо после ликвидации жидкостного скопления в области полипропиленового имплантата.

Тем не менее, из 45 пациентов основной группы, обследованных в позднем послеоперационном периоде (суммарно через 6 месяцев, 1 и 2 года), выявлено две (4,5 %) ПОВГ и один (2,2%) дефект рубца апоневроза. Эти осложнения возникли после ушивания белой линии живота сетчатой нитью. То есть, частота ПОВГ и дефектов послеоперационного рубца апоневроза после реализации способа ушивания белой линии живота с применением сетчатой нити у больных высокого риска ПОВГ составила **15%**.

В контрольной группе ПОВГ у больных высокого риска было 23 (54,8%), а дефектов рубца апоневроза 13 (30,9%). Суммарно патология послеоперационного рубца белой линии живота после лапарорафии отдельными узловыми швами выявлена у **36 (85%)** больных высокого риска развития ПОВГ. Различия по частоте встречаемости ПОВГ и дефектов рубца апоневроза в исследуемых группах достоверны ( $P=0,0001$ ,  $p<0,001$ ).

Таким образом, лапарорафия у больных высокого риска ПОВГ, основанная на выборе способа ушивания с применением сетчатого имплантата, позволила снизить частоту возникновения несостоятельности послеоперационного рубца от **0%** до **15 %** по сравнению с отдельным узловым ушиванием белой линии живота, после которого ПОВГ встречаются в **85 %** случаев, а также по сравнению с шахматно – укрепляющим швом, частота ПОВГ после которого у пациентов высокого риска этого осложнения составляет **48 %**.

### **3.4.5. Хирургическое лечение эвентраций с использованием сетчатого имплантата**

В ходе проведенного исследования у 9 (2,4%) из 372 пациентов, обследованных в отношении способов лапарорафии, были эвентрации. Это были пациенты в возрасте от 40 до 84 лет, среди которых было семеро мужчин. Среди патологии, явившейся показанием к экстренной лапаротомии, в двух случаях была спаечная кишечная непроходимость, в двух опухоли толстого кишечника, в двух наблюдениях абдоминальный ишемический синдром, у одного пациента некроз участка тонкой кишки и у одного абсцесс печени. Необходимо отметить, что у всех больных с эвентрациями определялась вероятность появления ПОВГ более 80%. С учетом классификации эвентраций Е.Ф. Чередникова и соавт. 2008 г, подкожные эвентрации были у двух больных, частичные у четырех, полные у трех. Эвентрации в гнойную рану присутствовали у двух пациентов и ушивались с помощью ПВХ трубок, проведенных вне раны, с её последующим дренированием. В отношении асептической эвентрации существуют литературные данные, доказывающие эффективное применение сетчатого эндопротеза, что позволяет не только надежно укрепить лапаротомную рану, но и предупредить послеоперационные вентральные грыжи [66,121,274]. В связи с этим, семи пациентам эвентрации ушивались с применением сетчатого имплантата.

В четырех случаях сетчатый имплантат фиксировался ретромускулярно с помощью разработанного армирующего шва, а в трех применялся разработанный каркасный способ ушивания.

Ретромускулярная фиксация сетчатого имплантата заключается в том, что вначале выделяются задние листки влагалища обеих прямых мышц живота, на которые, отступя 1 см от края, накладываются армирующие швы по всей длине лапаротомной раны, при этом подлежащие внутренние органы отводятся кзади для исключения риска их травмирования иглой при реализации указанного шва. Это важно, так как эвентрация часто сопровождается парезом кишечника, и фиксация имплантата узловыми швами к заднему листку влагалища прямой мышцы живота может сопровождаться захватом внутренних органов. Возможен и вариант фиксации сетчатого эндопротеза с помощью П - образных швов, проводимых через ткани над ним на поверхность кожи, но это создаёт риск дополнительного инфицирования.

Для наложения армирующего шва применяется полифиламентная плетёная нить с полимерным покрытием толщиной 0,35 – 0,4 мм, длиной не менее 75 см. Его задачей является создание каркаса на задних листках влагалища прямой мышцы живота, к которому фиксируется сетчатый имплантат. Так как армирующий шов по своей сути является непрерывным, нагрузка на линию швов распределяется равномерно, что снижает риск их прорезывания. Наложение армирующего шва начинается с узловой фиксации нити к нижнему краю заднего листка на расстоянии 1,5-2 см от его края, продолжаясь непрерывным ушиванием параллельно ране с шагом 1 см до верхнего края раны, где нить завязывается.

После того как армирующие швы наложены, задние листки вместе с брюшиной ушиваются непрерывным швом край в край. Затем к каждому армирующему шву по всей его длине с шагом 2 см узловыми швами фиксируется сетчатый имплантат. Он должен перекрывать армирующие швы латеральнее на 2 см. Длина сетчатого имплантата зависит от длины армирующего шва. Ширина сетчатого имплантата подбирается с учётом вышеуказанного нахлёста за линию армирующих швов при отсутствии сборок между местами его фиксации к

указанным швам. То есть, основная нагрузка в случае возникновения натяжения должна приходиться не на линию шва задних листков, а на армирующие швы, удерживающие сетчатый имплантат. После того как сетчатый имплантат фиксирован, производится ушивание передних листков влагалищ прямых мышц живота непрерывным швом с захватом в шов прилегающей части сетчатого имплантата. Это позволяет дополнительно укрепить линию шва. Далее рана ушивается по классической методике.

Методика была апробирована во время кадаверного эксперимента на 5 трупах. Оценивалась техническая составляющая, а также прочность фиксации сетчатого имплантата к одному краю раны, составившая от 93 до 125 Н (в ср.  $108 \pm 6,3$  Н) (рисунок 79).

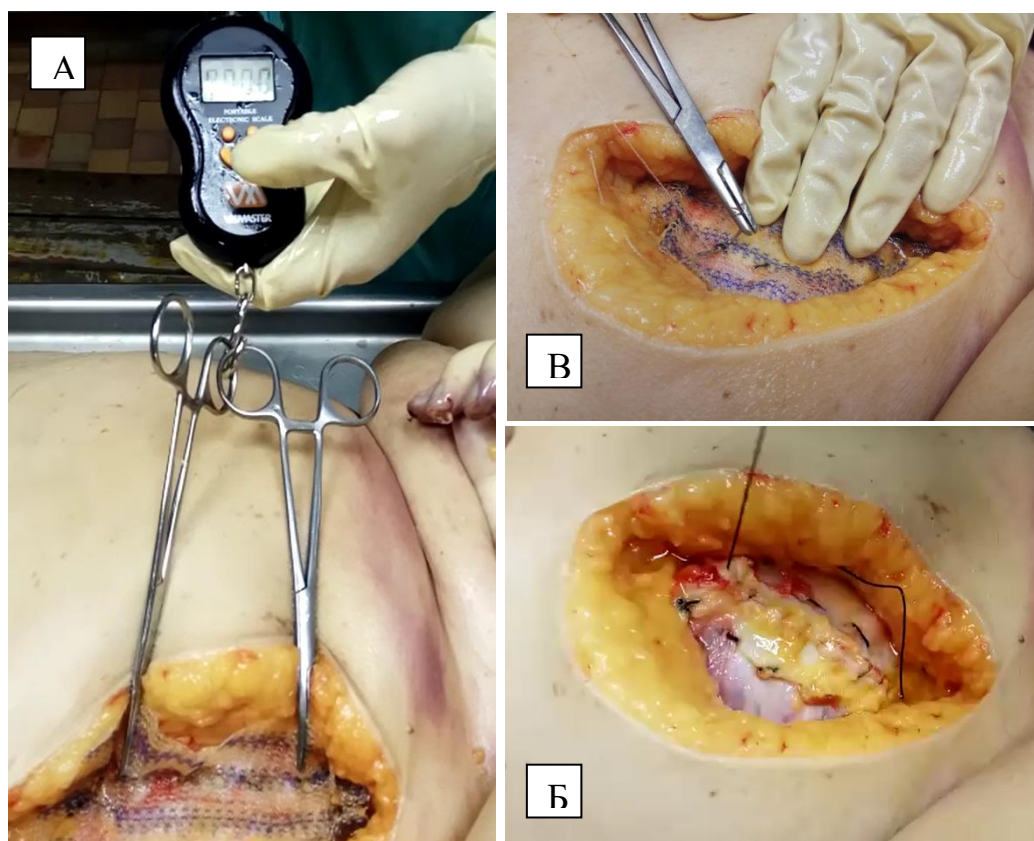


Рисунок 79 - Кадаверный эксперимент: А – оценка прочности фиксации сетчатого имплантата; Б – наложение армирующего шва; В – фиксация сетчатого имплантата к армирующему шву



После проведенного кадаверного исследования, методика реализована в клинике. Во всех случаях операция заканчивалась вакуумным дренированием по Редону, который удалялся на 3-5 сутки, в зависимости от объема отделяемого. В послеоперационном периоде проводилась анальгетическая, антибактериальная терапия, а также терапия с учетом основного заболевания. После операции проводилось бандажирование брюшной стенки. Случаев нагноения, отторжения имплантата не было. Повторных эвентраций не было. В позднем послеоперационном периоде от одного до двух лет ПОВГ не выявлено. Подход к лечению больного эвентрацией с применением указанной методики продемонстрирован в клиническом примере.

Больная Ф., 60 лет, поступила 15.04.2018 г. в экстренном порядке с клиникой перитонита. Больна в течение 5 суток. Из сопутствующей патологии – гипертоническая болезнь, гормонзависимая бронхиальная астма, ожирение I ст. Через 2 часа от поступления, после проведения предоперационной подготовки, больная оперирована. Под ЭТН верхняя срединная в комбинации со средней срединной лапаротомией. В брюшной полости умеренно выраженный спаечный процесс. При разделении спаек в подпечёночном пространстве, по правому фланку выделилось умеренное количество мутного гнойного содержимого с резким запахом. При ревизии печени на границе 5 – 7 сегментов по диафрагмальной поверхности выявлен вскрывшийся абсцесс 5X6 см., глубиной около 3 см. Вокруг абсцесса на печени, париетальной брюшине плотный налёт фибрина, в области абсцесса некротизированный участок большого сальника, резецирован. При ревизии желудка, толстого, тонкого кишечника патологии не выявлено. Произведена мобилизация двенадцатиперстной кишки по Кохеру, патологии не выявлено. Выполнена санация области абсцесса растворами антисептиков, дренирование области абсцесса, правого фланга двумя ПВХ трубками, полуперчаткой через контрапертуру в правом подреберье. Белая линия живота ушита шахматно – укрепляющим швом. Спустя 5 суток клиника частичной эвентрации (рисунок 80).

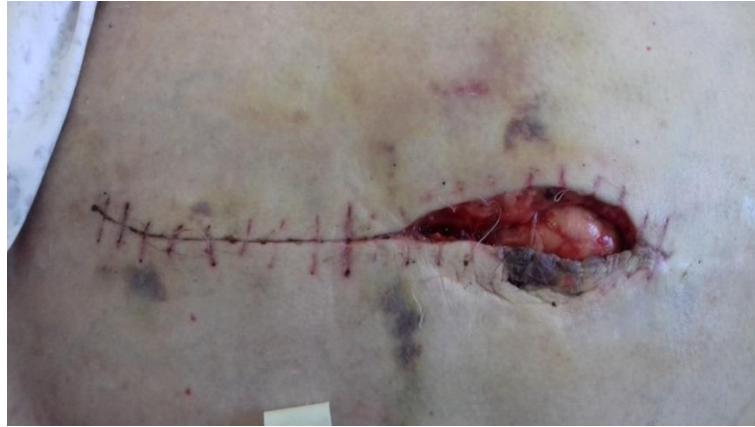

Рисунок 80 - Частичная эвентрация

В экстренном порядке под общей анестезией срединная рана ушита согласно предложенной методике с дренированием ПВХ трубкой, расположенной над сетчатым имплантатом, по Редону (рисунок 81).

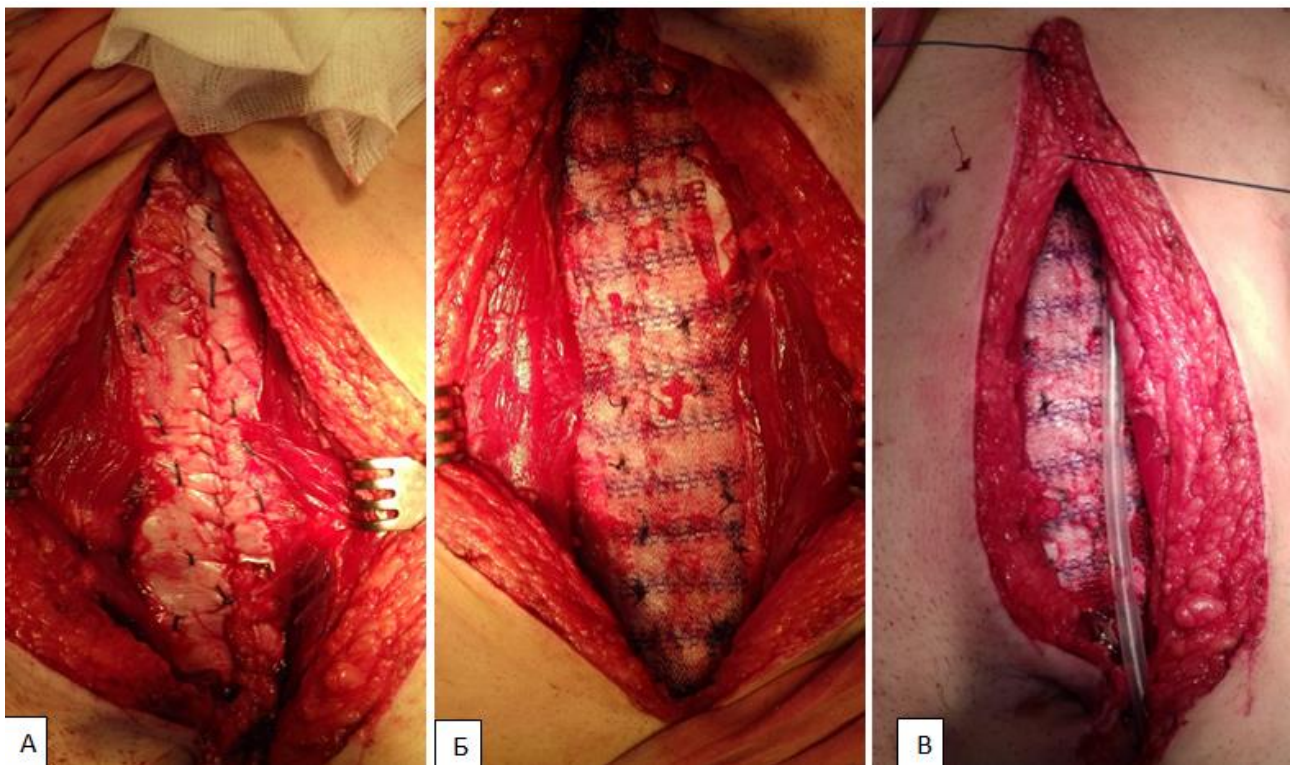


Рисунок 81 - Ушивание эвентрации с применением сетчатого имплантата.

А – армирующие швы, наложенные на передние листки влагалищ прямых мышц живота; Б – фиксация сетчатого имплантата к армирующим швам; В – дренирование области имплантации и послойное ушивание раны

Течение раннего послеоперационного периода неосложненное. Больная носила компрессионный бандаж брюшной стенки. Отделяемое по дренажу

серозно-геморрагическое в максимальном объеме 100 мл в первые сутки с тенденцией к уменьшению. На пятые сутки отделяемое скудное, дренаж удален. Несостоятельности швов раны в раннем послеоперационном периоде не было. При ультразвуковом исследовании передней брюшной стенки на 9 сутки гипоэхогенная полоска толщиной от 3 до 5 мм на ограниченном участке над сетчатым имплантатом. Швы сняты на 10 сутки, заживление послеоперационной раны первичным натяжением. Больная выписана в удовлетворительном состоянии. Осмотрена через 7, 12 и 23 месяцев. Жалоб не предъявляет. Послеоперационной грыжи нет, дефектов апоневроза, жидкостных образований по данным УЗИ нет.

В случае невозможности ушивания эвентрации описанным выше способом, в качестве альтернативы разработан «Каркасный способ ушивания лапаротомной раны» (патент РФ № 2743411 от 18.02.2021). Он менее травматичен и его применение оправдано в ситуациях, когда ткани вокруг послеоперационной раны плохо дифференцируются, инфильтрированы, и в случае попытки их ушивания прорезываются шовным материалом. Разработка этой методики проводилась на семи трупах.

Особенностями способа являются создание силового каркаса в тканях, как основы формирования прочного соединительнотканного рубца, а также укрепление участков белой линии живота с наибольшим натяжением.

В основу каркасного способа положена идея применения сетчатой нити с доказанной безопасностью и эффективностью.

Методика заключается в следующем. Изготавливаются две сетчатые нити из полос сетчатого имплантата «Эсфил стандартный» (Линтекс, Россия) шириной 1,5 см, и длиной, превышающей длину лапаротомной раны не менее чем на 5 см. Указанный материал выбран по причине его макропористой структуры. По передней поверхности внутреннего края влагалищ прямых мышц в верхнем и нижнем углах раны делаются разрезы по 0,5 см. Через них сетчатые нити проводятся на всю длину раны во влагалищах прямых мышц живота с помощью специального проводника и формируют каркас для дальнейшего ушивания.

Проводник представляет собой спицу для скелетного вытяжения диаметром 2,5 мм с предварительно скругленным рабочим концом и упором в виде оливы диаметром 4 мм. Фиксация каркасной сетчатой нити на проводнике осуществляется путем её нанизывания на спицу и продвижением к оливе (рисунок 82).




Рисунок 82 - Сетчатая нить, фиксированная на проводнике

Проводник вводится во влагалище прямой мышцы через нижний разрез и выводится через верхний. Сетчатая нить протягивается через влагалище прямой мышцы живота одним движением. Свободные концы сетчатых нитей в верхнем и нижнем углах раны сшиваются между собой полипропиленовой лигатурой (рисунок 83).

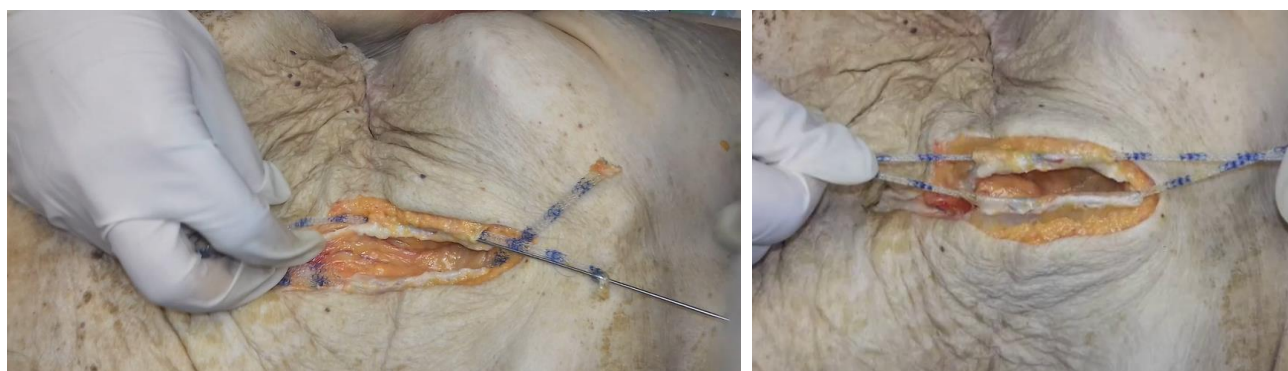

Рисунок 83 - Кадаверный эксперимент. Проведение во влагалищах прямых мышц живота сетчатых нитей с помощью проводника

Следующим этапом края апоневроза передней брюшной стенки сшиваются между собой сетчатыми нитями, сделанными из полос сетчатого имплантата шириной 1 см и длиной 7-10 см. При прошивании апоневроза передней брюшной стенки лигатуры должна прободать ткани латеральнее каркасных сетчатых нитей.

Апоневроз прошивается в местах наибольшего натяжения до сведения краев раны. Сетчатые лигатуры, в конечном итоге, должны разделять рану на равные части по 5-7 см. Далее концы каждой сетчатой лигатуры завязываются на один узел, который дополнительно прошивается полипропиленовой нитью для предупреждения несостоятельности. Окончательное ушивание апоневроза проводится полипропиленовой нитью размером 0; 1 с соблюдением правила 4:1 и вовлечением в шов полипропиленового каркаса (с прохождением нити сквозь ячейки плетения сетчатого имплантата) (рисунок 84).

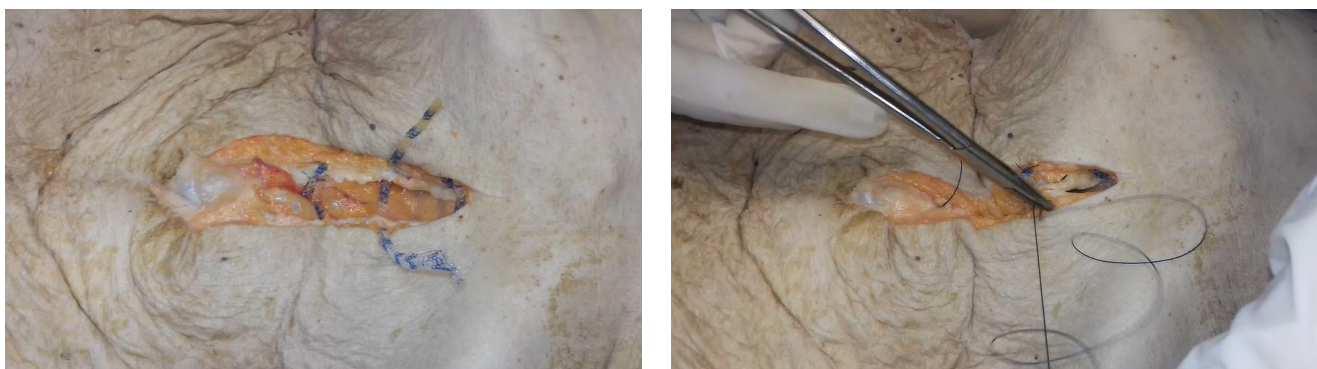

Рисунок 84 - Кадаверный эксперимент. Сшивание краев белой линии живота сетчатыми нитями с дальнейшим непрерывным ушиванием

После ушивания срединного апоневроза описанным способом проводилось определение прочности швов путем искусственного создания интраабдоминальной гипертензии до 150 мм.рт.ст. (рисунок 85).

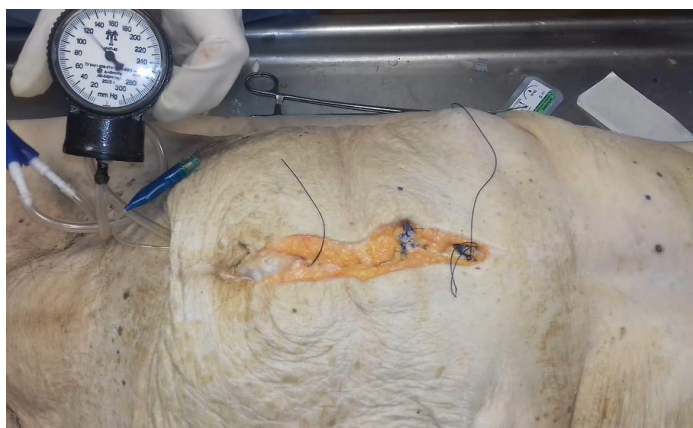

Рисунок 85 - Кадаверный эксперимент. Констатация состоятельности ушитой белой линии живота на фоне интраабдоминальной гипертензии

Случаев несостоятельности раны не было. Из технических особенностей метода: проводить проводник через влагалища прямых мышц живота лучше снизу вверх. Проведению в обратном направлении мешает реберная дуга и проводник находится под углом к плоскости раны, что создает риск перфорации заднего листка. При наложении непрерывного шва на апоневроз лучше использовать круглую тонкую иглу, чтобы не прорезать плетение, образующее ячейки сетчатого имплантата каркасных нитей. Накладывая непрерывный шов важно, чтобы все вколы проходили через каркасную сетчатую нить, в противном случае может быть несостоятельность раны из-за прорезывания участка апоневроза нитью непрерывного шва.

После апробации способа в эксперименте он был реализован в клинической практике у трех пациентов с эвентрацией. Дренирования подкожно-жировой клетчатки не проводилось. В послеоперационном периоде проводилась терапия с учетом имеющейся основной патологии, в том числе анальгетическая, антибактериальная терапия. Все больные носили послеоперационный бандаж брюшной стенки. В двух случаях диагностированы серомы подкожно-жировой клетчатки, удаленные с помощью зонда через послеоперационную рану. Случаев нагноения, отторжения имплантата не было. Повторных эвентраций не было. В позднем послеоперационном периоде от одного до двух лет ПОВГ не выявлено. Вместе с тем в одном случае в нижнем углу раны сформировался дефект рубца апоневроза без грыжевого выпячивания в течении первого года наблюдения. Через два года этого пациента повторно обследовать не удалось.

Практическая реализация каркасного способа ушивания лапаротомной раны продемонстрирована на клиническом примере.

Больной Ф., 67 лет, поступил 28.03.2018 г. в экстренном порядке с клиникой острой спаечной кишечной непроходимости. Болен в течение 3 суток. Из сопутствующей патологии – гипертоническая болезнь, ХОБЛ. Через 2 часа от поступления, после проведения предоперационной подготовки, больной оперирован. Выполнена срединная лапаротомия, выявлена острая спаечная тонкокишечная непроходимость. Выполнен адгезиолизис, назоинтестинальная

интубация, произведено дренирование брюшной полости. Спустя четверо суток развилась клиника частичной эвентрации. Под общей анестезией кожные швы сняты, ревизия раны. Обращает на себя внимание воспалительная инфильтрация апоневроза. После предварительной санации раны, произведено ушивание согласно предложенной методике. Длина лапаротомной раны составила около 23 см. После проведения через влагалища прямых мышц живота каркасов из полипропиленового эндопротеза длиной по 27 см каждый, края белой линии живота ушиты между собой тремя сетчатыми нитями, что обеспечило полное сведение краев лапаротомной раны. Далее края апоневроза ушиты непрерывным швом с применением нити Prolen 0. Послойное ушивание раны (рисунок 86).

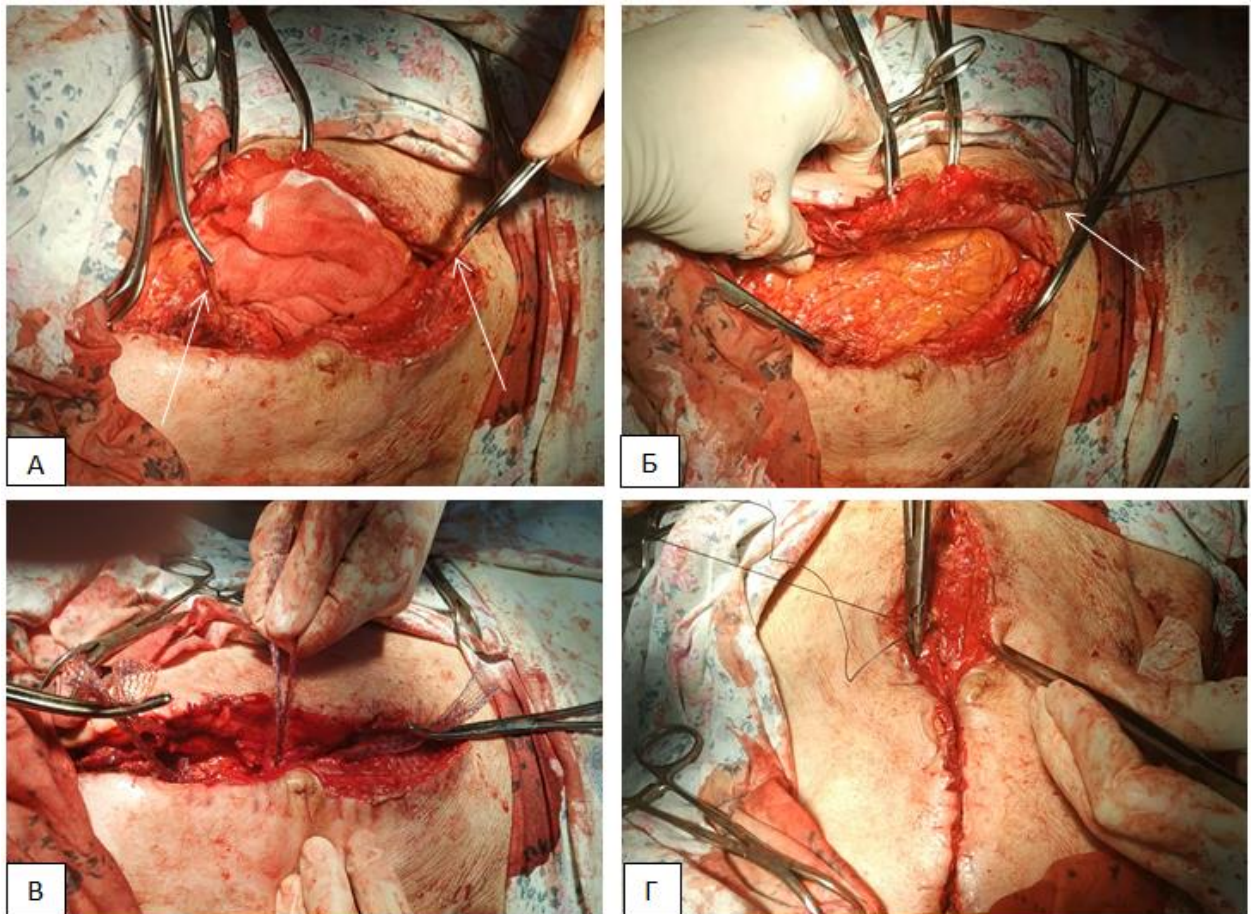


Рисунок 86 - Применение каркасного способа ушивания лапаротомной раны при эвентрации. А, Б - проведение во влагалищах прямых мышцы живота сетчатых нитей с помощью проводника; В - сшивание краев белой линии живота сетчатыми нитями; Г – непрерывное ушивание белой линии живота

В раннем послеоперационном периоде явления пареза кишечника. Перистальтика появилась к третьим суткам, отхождение газов на 4 сутки. Самостоятельный стул на 6 сутки. Несостоятельности швов раны в раннем послеоперационном периоде не было. На четвертые сутки диагностирована серома подкожно-жировой клетчатки, эвакуирована и дренирована через послеоперационную рану. Дренаж удален через 1 день. При ультразвуковом исследовании области послеоперационного рубца жидкостных скоплений, дефектов шва белой линии не выявлено. Больной выписан в удовлетворительном состоянии. Осмотрен через 12 и 24 месяцев. Жалоб не предъявляет. Послеоперационной грыжи нет, дефектов апоневроза по данным УЗИ нет.

Таким образом, особенностями данного метода, по сравнению с ретромускулярной пластикой, являются малая травматичность, техническая простота, меньший объем сетчатого имплантата и, как следствие, меньшая реакция тканей на него. По сравнению с ушиванием эвентрации ПВХ трубками – несъемность конструкции, что способствует не только удержанию краев раны в сомкнутом состоянии, способствуя нормальному заживлению, но и формированию прочного рубца.

Тем не менее, выявленный случай несостоятельности в нижней трети послеоперационного рубца апоневроза свидетельствует о недостатке методики, связанном с тем, что в верхнем и нижнем углах раны присутствуют участки, где сетчатый имплантат, как основа будущего прочного рубца, отсутствует, что влечет за собой риск ПОВГ. Данная ситуация возникает из-за технических особенностей методики: точка начала и окончания проведения сетчатой нити находится на небольшом расстоянии от углов раны. Проводник должен проводится практически параллельно плоскости раны. Попытка его проведения из самой нижней точки операционной раны может привести к перфорации заднего листка апоневроза. Это связано с большим углом между проводником и прямой мышцей живота, чему способствуют ткани над ней.

Ретромускулярная пластика при эвентрации надежно укрепляет послеоперационную рану, предупреждая ее несостоятельность, но является более



трудоемкой и травматичной, требующей дренирования области имплантации. Нагноения послеоперационной раны, отторжения имплантата после данного способа лапарорафии не было, но указанные недостатки влияют на риск подобных осложнений больше, чем каркасный способ ушивания или ушивание с использованием ПВХ трубок.

Тем не менее, применение сетчатого имплантата при ушивании эвентрации позволило снизить частоту несостоятельности рубца апоневроза до 14,2% (один пациент с дефектом рубца апоневроза из 7 прооперированных), в отличие от методик лапарорафии местными тканями, где частота возникновения ПОВГ составляла 77,8%.

## ЗАКЛЮЧЕНИЕ

В современной абдоминальной хирургии, несмотря на активное развитие лапароскопических методик, открытые оперативные вмешательства на органах брюшной полости находят весьма широкое применение, особенно в условиях ургентной хирургии, где срединный лапаротомный доступ является наиболее распространённым. Количество открытых операций через лапаротомный доступ не имеет тенденции к снижению, что влечёт за собой рост заболеваемости послеоперационными вентральными грыжами. Частота ПОВГ варьирует по данным разных авторов от 10 до 30,7%, а после операций, выполненных по экстренным показаниям через срединный лапаротомный доступ, достигает 78,5%. Вместе с тем, ПОВГ представляет собой не только медицинскую, но и социально – экономическую проблему, побуждая поиск и разработку новых подходов к профилактике данного осложнения.

Для реализации профилактики ПОВГ важно прогнозировать риск их возникновения. Поскольку послеоперационная вентральная грыжа является многофакторным заболеванием, необходимо рассматривать степень влияния каждого фактора в отдельности.

На этом и основан первый этап исследования.

Проведено проспективное обследование 600 больных, подвергшихся оперативному вмешательству по поводу экстренной патологии органов брюшной полости через срединный лапаротомный доступ. Проводилась оценка частоты грыжеобразования и выявления факторов риска этого осложнения. Учитывались именно те возможные факторы риска, которые можно было бы выявить перед экстренной операцией. Среди обследованных в небольшом большинстве были женщины - 327 (54,5%). Возраст больных колебался от 27 до 80 лет, в среднем  $59,5 \pm 11,97$  лет. Среди диагностированной сопутствующей патологии преобладали заболевания сердечно-сосудистой системы. Пациентов с нормальной массой тела было 151 (25,1%), избыточной массой тела (ИМТ 25-29,9 кг/м<sup>2</sup>) 163 (27,1%)

пациента, ожирением I ст. (ИМТ 30-34,9 кг/м<sup>2</sup>) – 140 (23,3%) человек, ожирением II ст. (ИМТ 35-39,9 кг/м<sup>2</sup>) - 90 (15%) больных, ожирением III ст. (ИМТ <40 кг/м<sup>2</sup>) – 34 (5,7 %) пациента.

Среди показаний к лапаротомии преобладала острая кишечная непроходимость у 118 (19,7%) пациентов. По поводу частичной или полной эвентрации оперировано 11 (1,8 %) пациентов. Длительность оперативных вмешательств была от 15 до 345 минут (в среднем 95,7±32,4 минут). По уровню лапаротомии лидировали верхняя срединная и средняя срединная. Лапаротомия с иссечением послеоперационного рубца проводилась у 95 (15,8%) пациентов.

Учитывалось наличие НДСТ, которая присутствовала у 156 (26 %) больных. Оценивалась форма живота - с брахиморфной был 161 (26,8%) больной, цилиндрической 236 (39,4%) пациентов, долихоморфной 203 (33,8%). Людей, занятых тяжелым физическим трудом было 45 (7,5%). Бандаж в послеоперационном периоде носили 243 (40,5%) пациента. Из лабораторных показателей учитывались уровень эритроцитов, гемоглобина, глюкозы, креатинина, общего белка, билирубина.

Контрольный осмотр пациентов проводился через 5-7 месяцев, 11-13 месяцев и через 23-25 месяцев от момента операции. Грыжи диагностировались во время физикального и ультразвукового исследования. В результате контрольных осмотров количество грыженосителей составило 131 (22,6%) из 578 обследованных в позднем послеоперационном периоде. Частота ПОВГ после ушивания эвентрации составила 77,8%.

В ходе проведенного статистического анализа значимыми факторами риска ПОВГ оказались следующие: возраст более 60 лет (Chi-square = 54,151, p<0,001), ожирение (Chi-square=31,559, p<0,001), верхнесрединный лапаротомный доступ (Spearman R=0,26, p<0,001), лапаротомия через послеоперационный рубец (Spearman R=0,334, p=0,0001<0,05), длительность операции более 120 мин (Spearman R=0,275, p=0,0001<0,05), релапаротомия (Chi-square: 7,345, p=0,007<0,05), раннее возвращение к тяжелому физическому труду (Spearman R=0,56, p=0,0035<0,05), перитонит (Chi-square: 20,167, p<0,001),

недифференцированная дисплазия соединительной ткани (Chi-square = 56,699,  $p < 0,001$ ), брахиморфная форма живота (Spearman  $R = 0,421$ ,  $p = 0,0001 < 0,05$ ), гиперкреатининемия (Chi-square: 18,277,  $p < 0,001$ ), гипергликемия (Chi-square: 16,610,  $p < 0,001$ ), анемия II-III степени (Chi-square: 24,323,  $p < 0,001$ ), гипопротеинемия средней и тяжелой степени (Chi-square: 32,731,  $p < 0,001$ ).

Основываясь на результатах изучения предикторов послеоперационного грыжеобразования с применением теории вероятности, была разработана схема определения риска грыжеобразования в послеоперационном периоде. Низкий риск формирования ПОВГ обуславливала, как правило, комбинация не более трех факторов риска, а высокий более трех.

Таким образом, проведенный первый этап исследования позволил разработать схему оценки степени риска ПОВГ.

Следующий этап исследования посвящен изучению морфо-физических предпосылок к формированию послеоперационных вентральных грыж, что необходимо для последующей разработки хирургических способов их профилактики. Первым звеном в реализации поставленной задачи стало изучение натяжения краев белой линии живота после срединной лапаротомии. Известно, что ткани должны ушиваться без натяжения, но оценка хирургом степени натяжения производится, как правило, интуитивно, с учётом квалификации и опыта, что приводит к некому субъективизму в определении данного показателя. Это сподвигнуло к разработке устройства для измерения натяжения (патент РФ № 187472 от 06.03.19). Устройство состоит из инструмента и электронного динамометра с тензометрическим датчиком. С целью апробации разработанного устройства, выявления возможных дефектов, недоработок в конструкции, получения предварительных значений натяжения краев лапаротомной раны, обучения навыкам по работе с устройством, проведено кадаверное исследование на 20 нефиксированных трупах без признаков патологии передней брюшной стенки и ранее проводимых лапаротомий. Натяжения краёв белой линии живота на разных участках различалось. Значения натяжения краев первого участка эпигастрия были от 4,2 до 9 Н (ср.  $6,4 \pm 1,5$  Н), второго от 4,1 до 9,7 Н (ср.  $6,9 \pm 1,4$

Н), третьего от 6,1 до 10,2 Н (ср.  $8 \pm 1,6$  Н). В мезогастральной части на первом участке натяжение составило от 2,4 до 6,5 Н (ср.  $4,8 \pm 0,9$  Н), на втором от 2,8 до 5,5 Н (ср.  $4 \pm 1,2$  Н). В гипогастральной части натяжение краев апоневроза было от 4,1 до 8,2 Н (ср.  $6,4 \pm 0,9$  Н).

Для определения показателей критического натяжения искусственно создавалась интраабдоминальная гипертензия в момент измерения натяжения краев апоневроза. Критическим натяжением ткани является ситуация, когда происходит сброс показателя натяжения на дисплее тензометра во время его измерения.

Устройство для измерения натяжения внедрено в клинику. Для определения нормального натяжения краёв срединной лапаротомной раны проведено измерение данного показателя у 39 больных, оперированных по поводу заболеваний органов брюшной полости. Показатель натяжения краёв белой линии живота, как и при кадаверном исследовании, был различен в зависимости от уровня измерения. Максимальные значения натяжения от 6,3 до 10,5 Н (ср.  $7,8 \pm 1,2$  Н) были выявлены в эпигастральной части белой линии живота. Среди участков эпигастральной части белой линии живота с наибольшим натяжением от 8,1 до 10,5 Н (ср.  $9,2 \pm 0,7$  Н) был третий от мечевидного отростка. Минимальные значения натяжения были в мезогастральной части – от 2,7 до 6,1 Н (ср.  $4,2 \pm 2,5$  Н). В гипогастральной части натяжение краев срединного апоневроза было от 3,9 до 9,1 Н (ср.  $6,2 \pm 1,1$  Н). Прослеживалась статистически значимая связь величины натяжения и ИМТ ( $t_{\text{CT}}=0,82$ ;  $p>0,05$ ). Таким образом, наибольшее натяжение фиксируется в эпигастральной части белой линии живота, а показатель натяжения, отличающийся в большую сторону от полученных, следует считать повышенным и учитывать при ушивании лапаротомной раны с целью профилактики несостоятельности послеоперационного шва.

Далее изучены прочностные характеристики белой линии живота. У 15 нефиксированных трупов обоего пола проводилось иссечение белой линии живота с последующей тензометрией. Как и натяжение, прочность белой линии на разных участках отличалась. Наибольшей прочностью обладает

гипогастральный отдел белой линии живота (в среднем  $337,1 \pm 10,7$  Н) ( $t_{CT}=3,566$ ;  $p < 0,05$ ), а наименьшей - средний участок эпигастральной части (в среднем -  $266,2 \pm 8,6$  Н) ( $t_{CT}=8,32$ ;  $p < 0,05$ ) и верхний участок мезогастрального отдела (в среднем  $257,7 \pm 10,6$  Н) ( $t_{CT}=3,43$ ;  $p < 0,05$ ). Этим можно объяснить влияние верхнего срединного лапаротомного доступа, а также брахиморфной формы живота (из-за наибольшей длины эпигастральной части белой линии живота при этой форме) на риск формирования ПОВГ. Гистологически в выявленных «слабых» участках преобладали идущие в поперечном направлении сухожильные пучки и наибольшие расстояния между ними.

Следующий этап исследования посвящен разработке и клинической реализации хирургических способов профилактики ПОВГ, основанных на выборе техники ушивания лапаротомной раны. Единого мнения в выборе способа лапарорафии нет. Большинство склоняется к непрерывному ушиванию белой линии живота. Особенности непрерывного шва ограничивают его применение в ургентной хирургии, поэтому предпочтение отдается отдельному ушиванию срединного апоневроза. Вместе с тем, отдельное ушивание имеет множество недостатков, связанных с биомеханическими особенностями. Противоречивые данные по прочностным характеристикам различных швов апоневроза инициировали проведение собственных исследований. Был разработан и запатентован «Способ ушивания апоневроза после лапаротомии» (патент РФ на изобретение RUS 2644846 от 14.02.2018), объединяющий в себе преимущества непрерывного и отдельного ушивания. Вначале производят ушивание апоневроза лапаротомной раны укрепляющими швами, расстояние между которыми составляет 5см, а затем накладывается непрерывный шов с расположением стежков в шахматном порядке. Для сравнения прочностных характеристик разработанного шва с традиционно используемыми, проведено кадаверное исследование на 12 трупах обоего пола. Проведено экспериментальное исследование на 48 половозрелых белых крысах для оценки морфо – физических свойств послеоперационного рубца после ушивания разработанным способом. Преимуществами предлагаемого способа ушивания белой линии живота является

применение укрепляющего шва, прочность которого обеспечивается за счёт двух линий фиксации в вертикальном и горизонтальном направлении относительно линии разреза. Это способствует равномерному распределению нагрузки на все стежки шва, уменьшению излишнего сдавления краёв раны и как следствие снижение их ишемизации. Укрепляющий шов позволяет со значительно меньшими техническими трудностями наложить непрерывный шов, особенно в условиях повышенного внутрибрюшного давления, а в случае возможной ревизии раны не допустить несостоятельности всего шва. Также укрепляющий шов снижает риск прорезывания стежков непрерывного шва за счёт снижения на него нагрузки и позволяет дополнительно укрепить «слабые» места белой линии живота (участки с наибольшим натяжением и наименьшей прочностью).

Преимуществами непрерывного шва с расположением стежков в шахматном порядке, помимо имеющих у классического непрерывного шва, являются большие прочностные характеристики за счёт двух линий фиксации с каждой стороны от разреза. Это позволяет снизить риск разволокнения апоневроза и более равномерно распределяет нагрузку на него, что проявляется в меньшей инфильтрации тканей, более выраженным неоангиогенезом и формированием зрелой грануляционной ткани.

Перед внедрением в практику разработанного способа ушивания для его эффективной реализации проведено обучение на разработанном медицинском тренажере для обучения технике ушивания лапаротомной раны (патент РФ на полезную модель № 181388). Другой задачей обучения явилась оценка обучаемости и временных характеристик новой методики лапарорафии в сравнении с традиционными. Конструкция тренажера позволяет отработать навык в условиях, приближенных к клиническим. В результате оказалось, что степень обучаемости технике лапарорафии как отдельными узловыми ( $r_{Сп}=-0,760$ ,  $p=0,002$ ), так и комбинированными (шахматный непрерывный+укрепляющие) ( $r_{Сп}=-0,737$ ,  $p=0,004$ ) швами зависит от уровня подготовки обучаемого. Предлагаемый способ по временным характеристикам не противоречит узловой лапарорафии, что немаловажно в условиях экстренной хирургии.

Разработанный способ применен в экстренной хирургии при первичном закрытии лапаротомной раны у 141 пациента (основная группа) в сравнении с 138 больными, белая линия живота которым ушивалась отдельными узловыми швами (контрольная группа). Пациентам обеих групп оценивался риск формирования ПОВГ. У 81 больного произведено измерение натяжения краев ушиваемого апоневроза. В основной группе повышенное натяжение зафиксировано у 22 (15,6%) пациентов, в контрольной у 20 (14,5%) ( $\text{Chi-square}=0,129$  ( $\text{df}=1$ ),  $p=0,72$ ). Раневые осложнения, связанные с нагноением и расхождением слоев раны, в основной группе зарегистрированы у 14 (10 %) больных, в контрольной группе у 27 (19,6%). Группы достоверно различались по данному признаку ( $U=22,0$ ;  $p>0,05$ ).

Важно отметить, что в контрольной группе выраженность воспалительных изменений в ране была больше в случаях перитонита, в отличие от основной группы, где связь данного осложнения и степени воспаления послеоперационной раны не прослеживалась ( $U=15,5$ ;  $p<0,05$ ). Этот факт мы связываем с особенностью шахматно-укрепляющего шва, который создает более герметичный барьер между брюшной полостью и тканями передней брюшной стенки, снижая риск контактного эндогенного инфицирования.

В отношении частоты послеоперационного грыжеобразования в группе с шахматно – укрепляющим швом через два года наблюдения выявлено 7 (5,3 %) ПОВГ и 6 (4,5%) дефектов рубца апоневроза. После отдельного узлового ушивания было 15 (11,5 %) ПОВГ и 11 (8,5%) дефектов рубца апоневроза. Поскольку дефект рубца апоневроза это потенциальная грыжа, частота ПОВГ в основной группе составила 13 (9,8%), в контрольной 26 (20%) ( $\chi^2=5,327$ ,  $p=0,021<0,05$ ). Вместе с тем, частота возникновения ПОВГ у пациентов высокого риска этого осложнения в основной группе составила 48% (12 больных ПОВГ из 25 с высоким риском ПОВГ), а в контрольной 86% (20 больных ПОВГ из 23 с высоким риском ПОВГ) ( $\chi^2=8,181$ ,  $p=0,005<0,05$ ). В отношении натяжения, частота ПОВГ в основной группе в случае его повышения при лапарорафии



составляла 13,6% (3 больных ПОВГ из 22 с повышенным натяжением без ПОВГ), а в контрольной 65% (13 больных ПОВГ из 22 с повышенным натяжением без ПОВГ). Указанные различия являются достоверными ( $\chi^2=9,821$ ,  $p=0,002<0,05$ ) и подтверждают значимость укрепляющего шва при реализации методики лапарорафии. Важно отметить, что у 13 (76 %) пациентов с дефектами послеоперационного рубца срединного апоневроза в обеих группах присутствовал болевой синдром через 1 или 2 года наблюдения, не зависевший от способа лапарорафии. Отмечена взаимосвязь между болевым синдромом и дефектами рубца срединного апоневроза ( $\chi^2=103,462$ ,  $p=0,001<0,05$ ).

Таким образом, ушивание апоневроза после срединной лапаротомии шахматно – укрепляющим швом, по сравнению с отдельными узловыми, позволяет с большей степенью снизить частоту ПОВГ. Тем не менее, следует признать его недостаточную эффективность у больных с высоким риском развития послеоперационных вентральных грыж, что диктует применение более надежных способов лапарорафии.

С учетом литературных данных методика превентивного протезирования достоверно снижает риск ПОВГ. Существующие наапоневротический и интраперитонеальный способы размещения сетчатого имплантата наряду с преимуществами имеют и недостатки, что побуждает поиск новых методик превентивного протезирования.

С этой целью был разработан и запатентован «Способ профилактики послеоперационных грыж и эвентраций при срединной лапаротомии» (патент РФ на изобретение №2670684 от 24.10.2018), заключающийся в профилактическом преперитонеальном размещении сетчатого имплантата. Особенности способа являются: укрепление «слабых мест» апоневроза после лапаротомии, дополнительная защита зоны наложения шва при прорезывании апоневроза лигатурой, сближение и удержание краев апоневроза фиксирующими швами для снижения нагрузки на соединяемые ткани при наложении непрерывного шва, стимуляция формирования прочного соединительнотканного рубца. В ситуациях,

когда нет возможности проведения превентивного протезирования, но у пациента высокий риск ПОВГ, в качестве альтернативы был разработан и запатентован «Способ ушивания лапаротомной раны с применением сетчатой нити» (патент на изобретение RUS № 2714439 14.02.2020г). Он сочетает в себе преимущества превентивного протезирования и ушивания. Способ заключается в том, что вначале производят ушивание белой линии живота укрепляющими швами с применением сетчатой нити, а затем накладывается непрерывный шов. Методы лапарорафии с использованием сетчатого имплантата, перед внедрением в практику, были апробированы во время кадаверных исследований и эксперимента на лабораторных животных. Большое внимание уделено экспериментальному исследованию лапарорафии комбинированным швом с сетчатой нитью. В отличие от превентивного протезирования, где используется хорошо изученная традиционная форма сетчатого имплантата, сетчатая нить имеет форму цилиндра, деформируясь при наложении шва. Воздействие на ткани подобной формы сетчатого имплантата малоизучено. Для изготовления сетчатой нити полоса сетчатого имплантата шириной 1,2 см, длиной 15 см растягивается за края на максимально возможную длину до приобретения ей цилиндрической формы, что необходимо для обеспечения более обширного контакта с окружающими тканями. Затем данный материал фиксируется в открытом ушке режущей, изогнутой на  $1/2$  или  $3/8$  окружности хирургической иглы с диаметром не менее 1 мм, после чего производится наложение швов. После оценки технической возможности реализации способа во время кадаверного эксперимента, для определения его безопасности и эффективности проведено экспериментальное исследование на 16 свиньях. На первом этапе проводилась лапаротомия с последующим ушиванием по указанному выше способу в сравнении с уже применяемым в клинике шахматно - укрепляющим швом традиционным шовным материалом. На втором этапе эксперимента восемь животных прооперированы на 14 сутки от момента первой операции и столько же на 60 сутки. Вначале проводилась видеолапароскопия с целью осмотра шва белой линии живота на предмет состоятельности и спаек с внутренними органами. Случаев

несостоятельности шва и спаечного процесса с органами брюшинной полости не выявлено. Затем производился доступ к ушитой ранее белой линии живота для макроскопической оценки раневого процесса и иссечения апоневроза со швами для тензометрического и гистологического исследований. На срезе сетчатая нить целиком инкорпорирована в ткани, а рубец, образованный после ушивания с сетчатой нитью, превосходил по прочности шахматно-укрепляющий шов в среднем на 20%. Гистологически, соединительная ткань, образованная после ушивания укрепляющим швом сетчатой нитью, прорастала между ячейками сетчатого эндопротеза, коллагеновые волокна формировали отчётливо различимые пучки вокруг имплантата в виде концентрических «завихрений», в отличие от стандартной формы сетчатого имплантата, где направление коллагеновых волокон имело строго продольное направление, напоминая капсулу.

После экспериментального исследования, способы лапарорафии сетчатым имплантатом внедрены в ургентную хирургию. Выявлено 93 пациента с высоким риском послеоперационного грыжеобразования, 48 из которых белая линия живота ушивалась изучаемыми способами, а 45 отдельными узловыми швами.

Основным способом профилактики ПОВГ у пациентов высокого риска этого осложнения было превентивное протезирование. В случае высокого анестезиологического риска, когда операцию нужно было завершить как можно быстрее с минимальной травматичностью, невозможности мобилизации преперитонеального пространства, либо по другим причинам, восстановление белой линии живота проводилось комбинированным швом с сетчатой нитью. В итоге превентивное протезирование выполнено 28 (62,2%) больным, а лапарорафия с применением сетчатой нити 20 (41,8%) пациентам.

В раннем послеоперационном периоде несостоятельности краев апоневроза после лапарорафии с применением сетчатых имплантов не было, в отличие от узлового ушивания, после которого были эвентрации. Вместе с тем преобладала 2 степень воспаления по шкале ГНЦХ за счет большей частоты сером, что является очевидной реакцией на сетчатый эндопротез. Большинство из них велись

консервативно, а часть подвергнута пункции или дренированию. Важно отметить, что серомы после превентивного протезирования встречались чаще -15 (53,5%), чем после ушивания сетчатой нитью – 5 (25%). Тем не менее, случаев отторжения имплантатов не было, а частота ПОВГ через два года наблюдения составила 3 (6,2%). Указанные случаи грыжеобразования зафиксированы только после ушивания комбинированным швом с сетчатой нитью. После отдельной узловой лапарорафии частота ПОВГ составила 36 (85%). Важно подчеркнуть, что это были пациенты высокого риска ПОВГ, что доказывает целесообразность использования сетчатого имплантата в первичном закрытии лапаротомной раны у этой категории больных. Сетчатый имплантат как в традиционной форме, так и в форме сетчатой нити является хорошей основой для формирования прочного рубца, а также надежно удерживает ткани в раннем послеоперационном периоде, в отличие от традиционных хирургических нитей.

Идея использования сетчатого имплантата была реализована и в ушивании эвентраций, частота которых составила 2,4%. В свете профилактики ПОВГ этот вопрос важен, так как их частота после ушивания эвентрации составила 77,8% (данные первого этапа исследования). По литературным данным частота ПОВГ после эвентрации составляет от 23,5 до 70%.

Для ушивания эвентраций разработаны два способа. В четырех случаях сетчатый имплантат фиксировался ретромускулярно с помощью разработанного армирующего шва. Его задачей является создание каркаса на задних листках влагалища прямой мышцы живота, к которому фиксируется сетчатый имплантат. Армирующий шов является непрерывным, поэтому нагрузка на него распределяется равномерно, что снижает риск его несостоятельности.

Перед внедрением в практику метод апробирован во время кадаверного эксперимента.

В случае невозможности ушивания эвентрации описанным выше способом, в качестве альтернативы разработан «Каркасный способ ушивания лапаротомной раны» (патент РФ № 2743411 от 18.02.2021). Он менее травматичен и его применение оправдано в ситуациях, когда ткани вокруг послеоперационной раны

плохо дифференцируются, инфильтрированы, и в случае попытки их ушивания прорезываются шовным материалом.

В основу способа положена идея применения сетчатой нити с доказанной безопасностью и эффективностью. Последняя проводится с помощью специального проводника во влагалищах прямых мышц живота, создавая силовой каркас в тканях и основу формирования прочного соединительнотканного рубца. Затем края апоневроза ушиваются в местах наибольшего натяжения сетчатыми нитями, после чего накладывается непрерывный шов на линию разреза белой линии живота.

Метод также был апробирован во время кадаверного эксперимента, а затем применен в клинике у трех пациентов.

Указанные способы пластики не проводились при эвентрациях в гнойную рану. Случаев отторжения сетчатых имплантатов не было. Частота ПОВГ после ушивания эвентраций с использованием сетчатого имплантата составила 14,2% (одна ПОВГ из 7 оперированных). Случай был зафиксирован после ушивания каркасным способом.

Таким образом, несостоятельность послеоперационного рубца после срединной лапаротомии чаще всего возникает в первый год после операции. Это проявляется формированием не только ПОВГ, но и дефектов рубца апоневроза, большинство из которых спустя год преобразуются в грыжевые ворота. Данный факт нужно учитывать при обследовании пациентов в позднем послеоперационном периоде. Послеоперационная вентральная грыжа является многофакторной патологией, поскольку каждый по отдельности предиктор послеоперационного грыжеобразования не приводит к высокому риску этого осложнения. Вместе с тем, совокупность факторов риска возникновения ПОВГ достоверно увеличивает вероятность появления несостоятельности послеоперационного рубца. Существуют морфо-физические предпосылки к формированию ПОВГ, связанные с особенностью гистологического строения, прочностными характеристиками белой линии живота, а также различиями в натяжении на разных ее участках.

На основании предпосылок формирования ПОВГ разработаны методы их профилактики, направленные на укрепление «слабых» участков белой линии живота и формирование прочного соединительнотканного рубца. Планируя проведение профилактики ПОВГ, вначале необходимо определить риск этого осложнения и в случае низкого риска проводить лапарорафию шахматно – укрепляющим швом, а при высоком риске, в том числе при эвентрации, применять сетчатый имплантат в закрытии лапаротомной раны. Указанная тактика позволила снизить частоту послеоперационного грыжеобразования после экстренной срединной лапаротомии у пациентов низкого риска формирования ПОВГ до 0,8%, высокого от 0 до 15%.

## ВЫВОДЫ

1. Частота послеоперационных грыж после срединной лапаротомии, выполненной по экстренным показаниям, в течение двух лет наблюдения составляет 22,6%, при этом у 84% из них несостоятельность послеоперационного рубца регистрируется в первый год.

2. Факторами риска послеоперационных вентральных грыж являются: возраст более 60 лет (Chi-square = 54,151,  $p < 0,001$ ), ожирение (Chi-square=31,559,  $p < 0,001$ ), верхнесрединный лапаротомный доступ (Spearman  $R=0,26$ ,  $p < 0,001$ ), лапаротомия через послеоперационный рубец (Spearman  $R=0,334$ ,  $p=0,0001 < 0,05$ ), длительность операции более 120мин (Spearman  $R=0,275$ ,  $p=0,0001 < 0,05$ ), релапаротомия (Chi-square =7,345,  $p=0,007 < 0,05$ ), раннее возвращение к тяжелому физическому труду (Spearman  $R=0,56$ ,  $p=0,0035 < 0,05$ ), перитонит (Chi-square=20,167,  $p < 0,001$ ), недифференцированная дисплазия соединительной ткани (Chi-square=56,699,  $p < 0,001$ ), брахиморфная форма живота (Spearman  $R=0,421$ ,  $p=0,0001 < 0,05$ ), гиперкреатининемия (Chi-square: 18,277,  $p < 0,001$ ), гипергликемия (Chi-square=16,610,  $p < 0,001$ ), анемия II-III степени (Chi-square: 24,323,  $p < 0,001$ ), гипопроотеинемия средней и тяжелой степени (Chi-square: 32,731,  $p < 0,001$ ). Низкий риск формирования ПОВГ обуславливает комбинация трех и менее факторов риска, а высокий более трех (Kruskal-Wallis test:  $H = 77,083$ ,  $p < 0,001$ ).

3. Наименьшей прочностью обладает средний участок эпигастральной части (в ср.  $266,2 + 8,6$  Н) ( $t_{CT}=8,32$ ;  $p < 0,05$ ) и верхний участок мезогастрального отдела белой линии живота (в ср.  $257,7+10,6$  Н) ( $t_{CT}=3,43$ ;  $p < 0,05$ ). Нормальное натяжение краев белой линии живота, в зависимости от индекса массы тела ( $r_{Cп}=0,762$ ,  $p < 0,05$ ), находится в диапазоне от 2,4 Н до 10,2 Н, что необходимо учитывать при лапарорафии.

4. Применение шахматно-укрепляющего шва приводит к равномерному распределению нагрузки на сшиваемые края белой линии живота, укреплению участков с наименьшей прочностью и повышенным натяжением, что способствует снижению раневых осложнений ( $U=22,0$ ;  $p > 0,05$ ) и уменьшению

частоты ПОВГ до 9,8% в течение двух лет, по сравнению с отдельной узловой лапарорафией, при которой этот показатель достигает 20% (Chi-square =5,327,  $p=0,021<0,05$ ).

5. Оригинальный медицинский тренажер для обучения технике ушивания лапаротомной раны способствует получению навыка лапарорафии в условиях, приближенным к клиническим. Обучаемость лапарорафии зависит от исходного клинического опыта. Студентам для освоения навыка ушивания шахматно-укрепляющим швом потребовалось до семи занятий ( $t_{ct}=1,483$ ;  $p<0,05$ ), клиническим ординаторам до четырех ( $t_{ct}=0,628$ ;  $p>0,05$ ), врачам – хирургам до трех ( $t_{ct}=0,996$ ;  $p>0,05$ ).

6. У пациентов высокого риска грыжеобразования профилактическое преперитонеальное протезирование срединной лапаротомной раны способствует укреплению «слабых участков» апоневроза, что подтверждается отсутствием ПОВГ в течение двух лет наблюдения. В случае невозможности превентивного протезирования альтернативным является способ ушивания лапаротомной раны с применением сетчатой нити, который снижает частоту ПОВГ у пациентов высокого риска этого осложнения до 15%

7. Использование сетчатого имплантата при ушивании эвентраций позволяет снизить частоту ПОВГ до 14,2%, в отличие от методов восстановления целостности лапаротомной раны местными тканями, где этот показатель составляет 77,8%.

8. В случае низкого риска послеоперационного грыжеобразования предпочтение в проведении лапарорафии нужно отдать комбинированному шахматно-укрепляющему шву (Chi-square=4,083, (df=1),  $p=0,044<0,05$ ). У больных высокого риска возникновения ПОВГ в качестве способа лапарорафии следует применять превентивное преперитонеальное протезирование или ушивание с применением сетчатой нити ( $P=0,0001$ ,  $p<0,001$ ).



## ПРАКТИЧЕСКИЕ РЕКОМЕНДАЦИИ

1. Для планирования способа хирургической профилактики ПОВГ перед срединной лапаротомией следует установить риск этого осложнения.

2. Для определения риска ПОВГ необходимо учесть следующие факторы: возраст более 60 лет, ожирение, верхнесрединный лапаротомный доступ, лапаротомия через послеоперационный рубец, длительность операции более 120мин, релапаротомия, раннее возвращение к тяжелому физическому труду, перитонит, недифференцированная дисплазия соединительной ткани, брахиморфная форма живота, гиперкреатининемия, гипергликемия, анемия II-III степени, гипопроteinемия средней и тяжелой степени. Для определения вероятности возникновения ПОВГ необходимо использовать разработанную программу, либо ориентироваться на то, что комбинация не более трех факторов риска обуславливает низкий риск формирования ПОВГ, а более трех – высокий.

3. Перед лапарорафией необходимо учитывать показатель натяжения краев белой линии живота, по возможности определяя его с помощью разработанного устройства (патент РФ на полезную модель № 187472), дополнительно укрепляя участки с наибольшим натяжением.

4. В случае низкого риска послеоперационного грыжеобразования предпочтение в проведении лапарорафии нужно отдать комбинированному шахматно-укрепляющему шву с обязательным укреплением наименее прочных участков белой линии живота: в 10 см от мечевидного отростка и над пупочным кольцом.

5. Реализации на практике модифицированных способов ушивания должно предшествовать обучение на специально разработанных тренажерах, позволяющих овладеть навыком лапарорафии в условиях, приближенных к клиническим.

6. В случае высокого риска послеоперационного грыжеобразования предпочтение в проведении лапарорафии нужно отдать превентивному преперитонеальному протезированию, а в случае невозможности его реализации - способу ушивания лапаротомной раны с применением сетчатой нити.

7. Эвентрацию, если нет нагноения раны, предпочтительнее ушивать с использованием сетчатого имплантата с его ретромускулярным расположением, фиксируя сетку к армирующим швам, либо каркасным способом. Кожа и подкожно-жировая клетчатка ушиваются традиционным для первичной лапарорафии способом.

8. Наличие болевого синдрома в области послеоперационного рубца делает необходимым выполнение ультразвукового исследования рубца срединного апоневроза на предмет его состоятельности.

**СПИСОК СОКРАЩЕНИЙ**

ПОВГ - послеоперационная вентральная грыжа

ВБД – внутрибрюшное давление

НДСТ – недифференцированная дисплазия соединительной ткани

УЗИ – ультразвуковое исследование

КТ – компьютерная томография

ШВО - шкала вербальных оценок

ИБП — индекс брюшной полости.

ХОБЛ – хроническая обструктивная болезнь лёгких

ПИЖ – параметры индекса живота

ЖКБ – желчекаменная болезнь

ГНЦК - Государственный Научный Центр Колопроктологии

Н- Ньютон

R – растяжимость

ASA - American Society of Anesthesiologists (Американское общество анестезиологов)

МНОАР - Московское научное общество анестезиологов-реаниматологов

## СПИСОК ЛИТЕРАТУРЫ

1. Алишев, О.Т. Современное состояние и проблемы лечения больших послеоперационных вентральных грыж / О.Т. Алишев, Р.Ш. Шаймарданов. – Текст (визуальный) : непосредственный // Практическая медицина. – 2013. – № 2 (67). – С. 16-21.

2. Альтернативный подход к ушиванию белой линии живота / А.В. Федосеев, А.С. Инютин, А.Д. Жаныгулов [и др.]. – Текст (визуальный) : непосредственный // Хирургическая практика. – 2016. – №4. – С. 10-14.

3. Анализ предикторов послеоперационных вентральных грыж при срединных лапаротомиях / А.В. Федосеев, В.В. Рыбачков, С.Н. Лебедев [и др.]. – Текст (визуальный) : непосредственный // Материалы и тезисы II Всероссийского съезда герниологов (Москва, 26-27 октября 2017 г.). – М., 2017. – С. 96-98.

4. Амарантов, Д.Г. Морфофункциональное обоснование хирургических методов лечения послеоперационных вентральных грыж брюшной стенки: автореф. дис. д-ра мед. наук / Д.Г. Амарантов. – Санкт-Петербург, 2007. – Текст (визуальный) : непосредственный.

5. Амарантов, Д.Г. Разработка способа адаптации размеров лапаротомии к топографо-анатомическим параметрам живота больных тонкокишечной непроходимостью / Д.Г. Амарантов, Н.А. Федорова. – Текст (визуальный) : непосредственный // Альманах клинической медицины. – 2015. – № 40. – С.121–125.

6. Анализ неоперационных предикторов послеоперационных вентральных грыж / С.Н. Лебедев, А.В. Федосеев, А.С. Инютин, С.Ю. Муравьев. – Текст (визуальный) : непосредственный // Пермский медицинский журнал. – 2017. – Т. 34, № 6. – С. 5-11.

7. Анализ причин рецидива послеоперационных вентральных грыж / Н.К. Тарасова, С.М. Дыньков, В.Н. Поздеев [и др.]. – Текст (визуальный) : непосредственный // Хирургия (Моск.). – 2019. – № 10. – С. 36-42. doi: 10.17116/hirurgia201910136.

8. Аппаратная дермотензия при закрытии ран мягких тканей / С.Г. Измайлов, В.В. Бесчастнов, М.Г. Рябков [и др.]. – Текст (визуальный) : электронный // Инфекции в хирургии мирного и военного времени: Всеармейская международная конференция (Москва, 14-16 ноября 2006 г.). – URL: <http://www.sia-r.ru/data/userfiles/TEZ-ARMY.pdf>

9. Артемьев, В.Н. Развитие и морфохимические особенности соединительнотканых образований передней брюшной стенки: автореф. дис. ... канд. мед. наук / В.Н. Артемьев. – Омск, 1975. – 20 с. – Текст (визуальный) : непосредственный.

10. Асимметрия строения соединительнотканного остова передней брюшной стенки / Н.С. Горбунов, П.А. Самотесов, В.И. Чикун, Д.Н. Горбунов. – Текст (визуальный) : непосредственный // Сибирское медицинское обозрение. – 2006. – Т. 41, №4. – С. 51-56.

11. Баймышев, Е.С. Послеоперационная эвентрация (патогенез, клиника, профилактика и лечение): автореф. д-ра мед. наук / Е.С. Баймышев. – Пермь, 1989. – Текст (визуальный) : непосредственный.

12. Белоконев, В.И. Влияние натяжных способов герниопластики на морфофункциональное состояние органов желудочно-кишечного тракта / В.И. Белоконев, А.И. Федорин. – Текст (визуальный) : непосредственный // Актуал. вопр. герниологии : материалы 8-й конф. – Москва, 2011. – С. 20-21.

13. Белоконев, В.И. Морфофункциональные изменения в тканях при формировании жидкостных образований в подкожной клетчатке у пациентов после грыжесечения / В.И. Белоконев, С.Ю. Пушкин, Г.И. Шифрин. – Текст (визуальный) : непосредственный // Тольяттинский медицинский консилиум. – 2011. – № 3. – С. 20-21.

14. Биомеханика шовных материалов в абдоминальной хирургии / А.Г. Кучумов, В.А. Самарцев, Е.С. Чайкина, В.А. Гаврилов. – Текст (визуальный) : непосредственный // Современные проблемы науки и образования. – 2012. – № 2. – С. 10-14.

15. Биосовместимость синтетических материалов, применяемых в хирургии грыж передней брюшной стенки / И. П. Парфенов, А.Л. Ярош, А.В. Солошенко, Е.П. Битенская. – Текст (визуальный) : непосредственный // Научные ведомости БелГУ. Сер. Медицина. Фармация. – 2010. – Т. 22, вып. 12. – С. 5–13.

16. Биоэлектрическая активность мышц брюшной стенки у больных с послеоперационными грыжами / А.М. Сазонов, Т.С. Лагутина, К.П. Грачев, А.И. Коршунов. – Текст (визуальный) : непосредственный // Вестник хирургии. – 1977. – № 4. – С. 21–24.

17. Богдан, В.Г. Послеоперационные вентральные грыжи: Современные аспекты патогенеза / В.Г. Богдан, Д.В. Варикаш. – Текст (визуальный) : непосредственный // Военная медицина. – 2017. – №4. – С.78-82.

18. Богдан, В.Г. Современные аспекты реконструктивно-восстановительной хирургии послеоперационных грыж живота / В.Г. Богдан, Ю.М. Гаин. – Минск: БелМАПО, 2017. – 233 с. – Текст (визуальный) : непосредственный.

19. Буланов, Г.А. Основы топографической анатомии живота и абдоминальной хирургии / Г.А. Буланов, В.Я. Овсяников. – Нижний Новгород, 2003. – С. 6-10. – Текст (визуальный) : непосредственный.

20. Валуйская, Н.М. Профилактика и лечение грыж передней брюшной стенки при помощи полипропиленового эндопротеза : дис. ... канд. мед. наук: 14.00.27 / Н.М. Валуйская. – Курск, 2005. – 141с. – Текст (визуальный) : непосредственный.

21. Валькер, Ф.И. Морфологические особенности развивающегося организма / Ф.И. Валькер. – Л.: Медгиз, 1959. – 205 с. – Текст (визуальный) : непосредственный.

22. Валяшко, Г.А. К вопросу о «физиологических» разрезах передней брюшной стенки / Г.А. Валяшко. – Текст (визуальный) : непосредственный // Харьковский медицинский журнал. – 1911. – № 4. – С. 357-372.

23. Вариационная пульсометрия при грыжах передней брюшной стенки у больных с синдромом недифференцированной дисплазии соединительной ткани / В. В. Рыбачков, Е. Н. Кабанов, А. В. Тевяшов [и др.]. – Текст (визуальный) :

непосредственный // Материалы науч.-практ. конф. врачей России с Междунар. участием. – Тверь, 2015. – С. 76-76.

24. Велигоцкий, Н.Н. Выбор метода пластики вентральных грыж малых размеров при лапароскопических операциях на органах брюшной полости / Н.Н. Велигоцкий, Е.В. Комарчук, В.В. Комарчук. – Текст (визуальный) : непосредственный // Вестник неотложной и восстановительной медицины. – 2012. – Т.13, №3. – С. 335 – 337.

25. Вертянкин, С.В. Экспериментальное обоснование способа срединной лапаротомии с рассечением пупка и пупочного кольца / С.В. Вертянкин, Я.Е. Ванжа, Р.В. Майоров. – Текст (визуальный) : непосредственный // Материалы IV Всероссийского Съезда Герниологов (Москва, 1-2 ноября 2019 г.). – Москва, 2019. – С. 25-26.

26. Визуальные признаки дисплазии соединительной ткани у пациентов с паховыми и бедренными грыжами / В.В. Борещенко, А.Н. Лызиков, Н.Г. Шебушев, М.И. Чернобаев. – Текст (визуальный) : непосредственный // Проблемы здоровья и экологии. – 2014. – №14(42). – С. 51 – 54.

27. Власов, В.В. Этиология, патогенез, профилактика и лечение послеоперационных вентральных грыж: автореф. дис. канд. мед. наук / В.В. Власов. – Львов, 2003. – С. 9-20. – Текст (визуальный) : непосредственный.

28. Влияние анатомо-функциональной недостаточности брюшной стенки на прогноз возникновения послеоперационных вентральных грыж / Б.С. Суковатых, Н.М. Валуйская, А.А. Нетяга [и др.]. – Текст (визуальный) : непосредственный // Хирургия. Журнал им. Н.И. Пирогова. – 2014. – № 1. – С. 43-47.

29. Внуков, П.В. Некоторые тензометрические особенности белой линии живота в срединной лапаротомной ране (экспериментальное исследование) / П.В. Внуков, Ю.М. Шептунов. – Текст (визуальный) : непосредственный // Вестник экспериментальной и клинической хирургии. – 2016. – Т. 9, № 1. – С. 76-81. Doi: 10.18499/2070-478X-2016-9-1-76-80.

30. Внутривнутрибрюшное давление человека / В. С. Туктамышев, А. Г. Ку-чумов, Ю. И. Няшин [и др.]. – Текст (визуальный) : непосредственный // Рос. журн. биомеханики. – 2013. – № 1. – С. 22-31.

31. Выбор метода лечения послеоперационных и рецидивных грыж в зависимости от динамики показателей внутрибрюшного давления и силы натяжения мышечно-апоневротических структур / В.Н. Гараев Т.А. Кадошук, О.В. Харчук, И.В. Павлик. – Текст (визуальный) : непосредственный // Трудные грыжи: сборник тезисов. – 2012. – С.10-11.

32. Выбор превентивного эндопротезирования / Н.И. Бояринцев, Н.А. Куликова, Н.В. Ташкинов [и др.]. – Текст (визуальный) : непосредственный // Российский журнал гастроэнтерологии, гепатологии, колопроктологии. – 2014. – Т. 24, №6. – С. 77.

33. Выбор способа ушивания белой линии живота / А.В. Федосеев, А.С. Инютин, А.Д. Жаныгулов [и др.]. – Текст (визуальный) : непосредственный // Вестник неотложной и восстановительной хирургии. – 2016. –Т. 1, №3. – С. 399-406.

34. Выявление пациентов с крайне высокой степенью риска развития послеоперационных вентральных грыж при проведении срединной лапаротомии / Н.В. Ташкинов, Н.А. Куликова, Б.М. Когут [и др.]. – Текст (визуальный) : непосредственный // Дальневосточный медицинский журнал. – 2013. – №4. – С.31–33.

35. Гараев, В.Н. Новые оперативно-инструментальные технологии в профилактике и лечении гнойно-воспалительных раневых осложнений в неотложной абдоминальной хирургии: автореф. дис. д-ра мед. наук / В.Н. Гараев. – Саранск, 2009. – Текст (визуальный) : непосредственный.

36. Гогия, Б.Ш. Первичное закрытие лапаротомной раны сетчатым эндопротезом с целью предупреждения возникновения послеоперационной грыжи / Б.Ш. Гогия, А.А. Адамян, А.В. Федоров. – Текст (визуальный) : непосредственный // Хирургия. – 2007. – №9. – С. 35-41.



37. Горбунов, Н.С. Соединительнотканый остов передней брюшной стенки / Н.С. Горбунов, В.И. Чикун, А.В. Илларионова. – Красноярск: Кларетианум, 2003. – 88 с. – Текст (визуальный) : непосредственный.

38. Горбунов, Н.С. Лапаротомии и послойное строение передней брюшной стенки / Н.С. Горбунов, И.В. Киргизов, П.А. Самоотесов. – Красноярск, 2002. – 100 с. – Текст (визуальный) : непосредственный.

39. Гостевской, А. А. Послеоперационные вентральные грыжи / А. А. Гостевской. – М.: Моск. информ. агентство, 2008. – 129 с. – Текст (визуальный) : непосредственный.

40. Гостищев, В.К. Общая хирургия / В.К. Гостищев. – М.: ГЭОТАР-Медиа, 2006. – 315 с. – Текст (визуальный) : непосредственный.

41. Гривенко, С.Г. Особенности нарушений метаболизма соединительной ткани при послеоперационных грыжах живота и возможные пути их коррекции / С.Г. Гривенко, Н.Н. Деркач, Э.Р. Кондратюк. – Текст (визуальный) : непосредственный // Медицинский вестник Юга России. – 2017. – Т. 8, №3. – С. 33-37. DOI 10.21886/2219-8075-2017-8-3-33-37

42. Григорьев, Н.Н. Актуальные вопросы технологии обучения хирургии / Н.Н. Григорьев, Е.А. Бобровская, С.Н. Григорьев. – Текст (визуальный) : непосредственный // Современные проблемы науки и образования. – 2016. – № 4. – С. 141.

43. Григорюк, А.А. Структура апоневроза передней брюшной стенки человека в норме и при патологии / А.А. Григорюк. – Текст (визуальный) : непосредственный // Вестник новых медицинских технологий – 2011 – Т.18, № 2. – С. 104.

44. Давлатов, С.С. Качество жизни больных с послеоперационной вентральной грыжей в отдаленном периоде / С.С. Давлатов. – Текст (визуальный) : непосредственный // Вестник врача (Самарканд). – 2019. – № 1. – С. 21–25.

45. Давлатов, С.С. Послеоперационные вентральные грыжи: современное состояние проблемы / С.С. Давлатов. – Текст (визуальный) : непосредственный // Проблемы биологии и медицины (Самарканд). – 2019. – № 1 (107). – С. 168.

46. Дворкина, М.И. Возрастные изменения лимфатического русла кожи передней брюшной стенки и его преобразования при венозном застое у человека: автореф. дис. ... канд. мед. наук / М.И. Дворкина. – Л., 1974. – 22 с. – Текст (визуальный) : непосредственный.

47. Диастаз прямых мышц живота в хирургическом аспекте: определение, эпидемиология, этиология и патогенез, клинические проявления, диагностика / А.В. Юрасов, В.С. Ракинцев, Н.Л. Матвеев [и др.]. – Текст (визуальный) : непосредственный // Эндоскопическая хирургия. – 2019. – Т. 25, № 6. – С.41-48. <https://doi.org/10.17116/endoskop20192506141>

48. Дифференцированный подход к лечению послеоперационных вентральных грыж / П.М. Лаврешин, В.К. Гобеджишвили, В.В. Гобеджишвили, Т.А. Юсупова. – Текст (визуальный) : непосредственный // Вестник экспериментальной и клинической хирургии. – 2014. – Т. 8, № 3. – С. 246-51.

49. Дубова, Е. А. Морфологическая характеристика тканевой реакции при имплантации сетчатых эндопротезов: автореф. дис. канд. мед. наук / Е.А. Дубова. – Москва, 2008. – Текст (визуальный) : непосредственный.

50. Егиев, В.Н. Современное состояние и перспективы герниологии (лекция) / В.Н. Егиев. – Текст (визуальный) : непосредственный // Герниология. – 2006. – №2. – С 5-13.

51. Ермолов, А.С. Особенности течения послеоперационного периода при различной технологии пластики грыж брюшной стенки / А.С. Ермолов, А.В. Упырев, А.К. Алексеев. – Текст (визуальный) : непосредственный // Новые технологии в хирургии грыж: тез. докл. науч.-практ. конф. – Саратов, 2006. – С.6-9.

52. Жуклина, В.В. Размеры, форма и конфигурация передней брюшной стенки у женщин с ишемической болезнью сердца / В.В. Жуклина, Н.С. Горбунов, Н.В. Тихонова. – Текст (визуальный) : непосредственный // Сибирское медицинское обозрение. – 2003. – Т.29,№4. – С.34-37.

53. Жуклина, В.В. Типовые особенности конфигурации передней брюшной стенки у пожилых женщин / В.В. Жуклина. – Текст (визуальный) :

непосредственный // Вестник новых медицинских технологий. – 2011. – Т.18, № 2. – С. 343.

54. Зависимость течения репарации тканей от вида шва / А.П. Власов, В.В. Сараев, П.П. Зайцев [и др.]. – Текст (визуальный) : непосредственный // Известия высших учебных заведений. Поволжский регион. Медицинские науки. – 2017. – № 2 (42). – С. 5–15. Doi 10.21685/2072-3032-2017-2-1

55. Загиров, У.З. Анатомо-функциональное обоснование нового способа комбинированной пластики срединных вентральных грыж / У.З. Загиров, М.А. Салихов, У.М. Исаев. – Текст (визуальный) : непосредственный // Хирургия. – 2008. – № 7. – С. 41-43.

56. Зайцева, М.И. Причины возникновения большой и сложной послеоперационной грыжи передней брюшной стенки / М.И. Зайцева. – Текст (визуальный) : непосредственный // Клиническая хирургия. – 2001. – № 11. – С. 51-53.

57. Заривчацкий, М.Ф. Большие и гигантские послеоперационные грыжи / М.Ф. Заривчацкий, В.Ф. Яговкин. – Пермь, 1996. – 144 с. – Текст (визуальный) : непосредственный.

58. Зимин, Ю.И. Вентропластика как компонент симультанного вмешательства у онкологических больных / Ю.И. Зимин, И.В. Сергеев. – Текст (визуальный) : непосредственный // Анналы хирургии. – 2009. – № 5. – С. 64-66.

59. Значение особенностей структуры и метаболизма внеклеточного матрикса в патогенезе грыж брюшной стенки. Обзор литературы / В.А. Кубышкин, Э.А. Галлямов, М.А. Агапов [и др.]. – Текст (визуальный) : непосредственный // Хирургическая практика. – 2020. – №1(41). – С. 24-32.

60. Золотарева, Т.В. Хирургическая анатомия переднебоковой стенки живота / Т.В. Золотарева. – Текст (визуальный) : непосредственный // Хирургическая анатомия живота / под ред. А.Н. Максименкова. – Л.: Медицина, 1972. – С. 23-53.

61. Измайлов, С.Г. Аппаратный способ лечения послеоперационных эвентраций: монография / С.Г.Измайлов, В.Н. Гараев. – Н. Новгород; Казань: Изд-

во «Печатные технологии», 2004. – 145с. – Текст (визуальный) : непосредственный.

62. Измайлов, С.Г. Способ ушивания срединных лапаротомных ран / С.Г. Измайлов, А.А. Бодров. – Текст (визуальный) : непосредственный // Хирургия. – 2005. – №7. – С.28-32.

63. Изучение динамики гнойно-воспалительного процесса в мягких тканях у пациентов с острым анаэробным парапроктитом (экспериментально-клиническое исследование) / В.И. Никольский, К.И. Сергацкий, А.В. Климашевич, А.Н. Митрошин. – Текст (визуальный) : непосредственный // Вестник хирургии им. Грекова. – 2016. – Т. 175, № 3. – С. 22–25.

64. Изучение физических свойств различных методов ушивания апоневроза / А.С. Инютин, А.В. Федосеев, С.Н. Лебедев, В.В. Барсуков. – Текст (визуальный) : непосредственный // Теория и практика современной хирургии: материалы X (юбилейной) Всерос. конф. общ. хирургов с Междунар. участием и конф. молодых ученых-хирургов (Рязань, 17-18 мая 2018 г.). – Рязань, 2018. – С. 178-180.

65. Иммунопитание и клеточная терапия как стимулятор регенераторных реакций в ране у хирургических больных / О.В. Князев, З.М. Абдулатипова, В.Э. Сагынбаева, Л.Н. Костюченко. – Текст (визуальный) : непосредственный // Экспериментальная и клиническая гастроэнтерология. – 2013. – №2. – С. 116-120.

66. Каминский, И.В. Послеоперационные гнойно-воспалительные осложнения у больных с абдоминальной хирургической патологией / И.В. Каминский, А.В. Костырной, А.В. Косенко. – Текст (визуальный) : непосредственный // Вопросы комплексной профилактики. V Съезд хирургов Юга России с международным участием: тезисы (18-19 мая 2017 г.) / ФГБОУ ВО РостГМУ Минздрава России. – Ростов н/Д.: Изд-во РостГМУ, 2017. – С. 14-15.

67. Каракулина, Е.В. Способ ушивания передней брюшной стенки при лапаротомных доступах в эксперименте: дис. канд. мед. наук : 14.00.27 / Е.В. Каракулина. – Москва, 2008. – 99 с. – Текст (визуальный) : непосредственный.

68. Клинико-анатомическое исследование нового способа уменьшения внутрибрюшного давления при протезирующей пластике срединных послеоперационных грыж передней брюшной стенки / А.В. Черных, К.Д. Белянский, Е.И. Закурдаев, Д.М. Налетова. – Текст (визуальный) : непосредственный // Морфологические ведомости. – 2017. – Т.25, № 3. – С. 26-31.

69. Комплексное предоперационное обследование и подготовка геронтологических больных с вентральными грыжами передней брюшной стенки / А.А. Печеров, Ю.В. Кучин, Д.В. Матвеев [и др.]. – Текст (визуальный) : непосредственный // Вестн. национального медико-хирургического центра им. Н.И. Пирогова. – 2009. – №1. – С. 50-52.

70. Корнилаев, П.Г. Имплантационная профилактика гнойно-воспалительных раневых осложнений в абдоминальной хирургии / П.Г. Корнилаев, В.В. Плечев. – Текст (визуальный) : непосредственный // Российский электронный научный журнал. – 2013. – № 1 (1). – С. 149-153.

71. Кузнецов, Н.А. Роль операционного доступа в развитии послеоперационных вентральных грыж / Н.А. Кузнецов, И.В. Счастливец, С.Н. Цаплин. – Текст (визуальный) : непосредственный // Хирургия. Журнал имени Н.И. Пирогова. – 2011. – №7. – С. 62-67.

72. Куликова, Н.А. Принципы профилактики развития послеоперационных вентральных грыж после срединной лапаротомии: дис. канд. мед. наук / Н.А. Куликова. – Хабаровск, 2014. – Текст (визуальный) : непосредственный.

73. Курбонов, К.М. Некоторые аспекты патогенеза вентральных грыж / К.М. Курбонов, Х.З. Факиров, К.Р. Назирбоев. – Текст (визуальный) : непосредственный // Вестник Авиценны. – 2017. – Т.19, № 2. – С.198-202.

74. Лапароскопическая аллогерниопластика послеоперационных вентральных грыж / Ю.В. Иванов, А.А. Терехин, О.Р. Шабловский, Д.Н. Панченков. – Текст (визуальный) : непосредственный // Вестник экспериментальной и клинической хирургии. – 2017. – Т. 10, № 1. – С. 10–20. <https://doi.org/10.18499/2070-478x-2017-10-1-10-20>.

75. Любых, Е.Н. Профилактика и хирургическое лечение сложных дефектов брюшной стенки: автореф. д-ра мед. наук: 14.01.27 / Е.Н. Любых. – Москва, 1993. – Текст (визуальный) : непосредственный.

76. Мирзабекян, Ю.Р. Прогноз и профилактика раневых осложнений после пластики передней брюшной стенки по поводу послеоперационной вентральной грыжи / Ю.Р. Мирзабекян, С.Р. Добровольский. – Текст (визуальный) : непосредственный // Хирургия. Журнал имени Н.И. Пирогова. – 2008. – №1. – С. 67-71.

77. Морфологические подтверждения биомеханической концепции патогенеза вентральных грыж / В.И. Белоконев, Т.А. Федорина, С.Ю. Пушкин [и др.]. – Текст (визуальный) : непосредственный // Морфологические ведомости. – 2009. – № 3. – С. 121-124.

78. Морфофизические особенности белой линии живота, как основы выбора способа ее ушивания после лапаротомии / А.В. Федосеев, А.С. Инютин, И.И. Виноградов [и др.]. – Текст (визуальный) : непосредственный // Хирургическая практика. – 2017. – №3. – С. 12-16.

79. Мясников, А.Д. Хирургические разрезы передней брюшной стенки в свете иннервации её межреберными нервами / А.Д. Мясников. – Текст (визуальный) : непосредственный // Материалы 31-й научной сессии Курского государственного медицинского института. – Курск, 1965. – С. 169-172.

80. Новые возможности профилактики послеоперационных осложнений в абдоминальной хирургии / В.К. Гостищев, М.Д. Дибиров, Н.Н. Хачатрян [и др.]. – Текст (визуальный) : непосредственный // Хирургия. Журнал им. Н.И. Пирогова. – 2011. – № 5. – С. 56-60.

81. Операционный доступ и способ ушивания передней брюшной стенки у больных портальной гипертензией / Р.А. Султангазиев, Х.С. Бебезов, Д.Н. Нурманбетов [и др.]. – Текст (визуальный) : непосредственный // Вестник КРСУ. – 2015. – Т.15, № 7. – С.146-148.

82. Оптимальный размер срединной лапаротомии в зависимости от глубины брюшной полости у лиц разных типов телосложения / Д.Г. Амарантов, Н.А.

Федорова, И.И. Бородулина, К.Б. Выгузова. – Текст (визуальный): непосредственный // Бюллетень медицинских Интернет-конференций. – URL: [scipeople.com](http://scipeople.com) (ISSN 2224-6150)

83. Ореховский, В.И. Основные грыжесечения / В.И. Ореховский . – Ганновер; Донецк: Коттбус, 2001. – С. 73-78. – Текст (визуальный) : непосредственный.

84. Орлов, В.Н. К способам оперативного лечения грыжевых выпячиваний по белой линии после чревосечений / В.Н. Орлов. – Текст (визуальный) : непосредственный // Врач. – 1900. – № 6. – С. 1299-1305.

85. Осадчий, Д.М. Вивчення динаміки в місту гіалуронової кислоти та зв'язаного оксипроліну як маркері в метаболізмі с получноїтканини в щурівпісля вживання різних сітчатих імплантатів / Д.М. Осадчий. – Текст (визуальный) : непосредственный // Актуальные проблемы транспортной медицины. – 2013. – Т.2, №2. – С. 131 – 133.

86. Особенности ассоциации соотношения генов в апоневрозе передней брюшной стенки и полиморфизма генов матриксных металлопротеиназ / И.И. Барт, И.С. Иванов, В.А. Лазаренко, В.П. Иванов. – Текст (визуальный) : непосредственный // Фундаментальные исследования. – 2013. – № 2. – С. 28-34.

87. Особенности предоперационного обследования грыженосителей / А.В. Федосеев, С.Ю. Муравьев, А.С. Инютин [и др.]. – Текст (визуальный) : непосредственный // Наука молодых (Eruditio Juvenium). – 2014. – № 1. – С. 81-88.

88. Особенности строения белой линии живота / Н.С. Горбунов, П.А. Самогесов, С.И. Петрушко [и др.]. – Текст (визуальный) : непосредственный // Сибирское медицинское обозрение. – 2011. – Т. 69, №3. – С. 60-65.

89. Отдалённые результаты лечения больных послеоперационными вентральными грыжами / Ю.С. Винник, А.А. Чайкин, Ю.А. Назарьянц [и др.]. – Текст (визуальный) : непосредственный // Хирургия. – 2014. – № 10. – С. 52-5.

90. Оценка биомеханических свойств современных хирургических сетчатых имплантатов: экспериментальное исследование / В.А. Самарцев, В.Э. Вильдеман, С.В. Словигов [и др.]. – Текст (визуальный) : непосредственный // Российский

журнал биомеханики.– 2017.– Т. 21, № 4. – С. 442–448. Doi: 10.15593/RZhBiomeh/2017.4.11

91. Паршаков, А.А. Профилактика осложнений в хирургии послеоперационных грыж передней брюшной стенки: Современное состояние проблемы (обзор) / А.А. Паршаков, В.А. Гаврилов, В.А. Самарцев. – Текст (визуальный) : непосредственный // СТМ. – 2018. – Т.10, №2. – С.175-186.

92. Паршиков, В.В. Техника разделения компонентов брюшной стенки в лечении пациентов с вентральными и послеоперационными грыжами / В.В. Паршиков, В.И. Логинов. – Текст (визуальный) : непосредственный // СТМ. – 2016. – Т. 8, № 1. – С.183-194.

93. Патент на полезную модель № 187472 Российская Федерация, МПК А61В 5/00, А61В 17/00. Устройство для измерения натяжения краёв апоневроза лапаротомной раны : №2018142213/14(070353) (22). : заявл. 29.11.2018 : опубл. 06.03.2019 / А.В. Федосеев, А.С. Инютин, С.Ю. Муравьев, С.Н. Лебедев.; патентообладатели: Федеральное государственное бюджетное образовательное учреждение высшего образования "Рязанский государственный медицинский университет имени академика И.П. Павлова" Министерства здравоохранения Российской Федерации (RU). – Текст (визуальный) : непосредственный.

94. Патент № 2021763 Российская Федерация, МПК А61В 17/04(2006.01), А61В 17/00(2006.01). Способ ушивания срединных операционных ран брюшной стенки в гипогастрии : № 4947030/14 : заявл. 1991.05.24 : опубл. 1994.10.30 / Любых Е.Н.; патентообладатели: Любых Е.Н. – Текст (визуальный) : непосредственный.

95. Патент № 2134551 Российская Федерация, МПК. А61В 17/00(2006.01). Способ лечения послеоперационных грыж белой линии живота : № 96112087/14 : заявл. 1996.06.14 : опубл. 1999.08.20 / Аксенов А.К., Татьянченко В.К., Емельянов В.А. [и др.]; патентообладатели : Аксенов А.К., Татьянченко В.К. – Текст (визуальный) : непосредственный.

96. Патент № 2151540 Российская Федерация, МПК А61В 5/00(2006.01). Устройство для определения механических свойств биологических тканей : №



97105332/14: заявл. 1997.04.02 : опубл. 2000.06.27 / Мясников А.Д., Назаренко П.М., Филист С.А. [и др.]; патентообладатели : Колесников Сергей Анатольевич. – Текст (визуальный) : непосредственный.

97. Патент № 2223048 Российская Федерация, МПК А61В 17/04(2006.01), А61В 17/00(2006.01). Способ ушивания лапаротомной раны : № 2002115546/14 : заявл. 2002.06.04 : опубл. 2004.02.10 / Гараев В.Н., Шакиров М.И., Измайлов С.Г. [и др.] ; патентообладатели : Казанский государственный технический университет им. А.Н. Туполева, Гараев Валихан Наврузович. – Текст (визуальный) : непосредственный.

98. Патент № 2233128 Российская Федерация, МПК А61В 17/04(2006.01). Способ профилактики осложнений после ушивания обширной срединной лапаротомной раны с выраженной подкожно-жировой клетчаткой, длительно сдавливаемой ранорасширителями с ее заведомой микробной контаминацией : № 2002129526/14 : заявл. 2002.11.04: опубл. 2004.07.27 / Оноприев В.И., Генрих С.Р., Ардзинба Д.С., Козлов С.В. ; патентообладатели : Российский центр функциональной хирургической гастроэнтерологии (RU) Государственное учреждение Краснодарский научный центр РАМН и Администрации Краснодарского края (RU), Оноприев Владимир Иванович (RU), Генрих Станислав Робертович (RU), Ардзинба Дареджан Сергеевна (RU), Козлов Сергей Валентинович (RU). – Текст (визуальный) : непосредственный.

99. Патент № 2261665 Российская Федерация, МПК А61В 17/00(2006.01). Способ ушивания лапаротомной раны : № 2004102349/14 : заявл. 2004.01.27 : опубл. 2005.10.10 / Гараев В.Н., Шаймарданов Р.Ш., Малков И.С. [и др.] ; патентообладатели : Казанский государственный технический университет им. А.Н. Туполева (RU), Гараев Валихан Наврузович (RU), Шакиров Мансур Исакович (RU). – Текст (визуальный) : непосредственный.

100. Патент № 2283027 Российская Федерация, МПК А61В 5/103(2006.01). Устройство для измерения степени натяжения тканей и размера грыжевых ворот : № 2005104661/14 : заявл. 2005.02.15: опубл. 2006.09.10 / Речковский Л.Р.,

Чугунов А.Н.; патентообладатели : Речковский Леонид Рафаилович (RU), Чугунов Александр Николаевич (RU). – Текст (визуальный) : непосредственный.

101. Патент № 2302211 Российская Федерация, МПК А61В 17/04(2006.01). Способ пластики передней брюшной стенки живота после срединной лапаротомии : № 2005139376/14 : заявл. 2005.12.15 : опубл. 2007.07.10 / Л.В. Тихонова, Е.В. Ильина, М.Р Шатхин; патентообладатели : ГОУ ВПО Смоленская государственная медицинская академия федерального агентства по здравоохранению и социальному развитию (RU). – Текст (визуальный) : непосредственный.

102. Патент № 23390 Республика Казахстан, МПК А61L 17/00. Способ ушивания лапаротомной раны в эксперименте : № 13102 : заявл. 17.11.2009 : опубл. от 15.12.2010 / Таштемирова О.Г., Абельдинов С.С., Аполоненко М.А. [и др.]. – Текст (визуальный) : непосредственный.

103. Патент № 2355321 Российская Федерация, МПК А61В 17/00(2006.01). Способ лечения эвентрации в гнойную рану : № 2007146167/14: заявл. 2007.12.11: опубл. 2009.05.20 / Десятникова И.Б. ; патентообладатели : Десятникова И.Б. – Текст (визуальный) : непосредственный.

104. Патент № 2370216 Российская Федерация, МПК А61В 10/00(2006.01). Способ прогнозирования образования послеоперационных грыж брюшной стенки : № 2008105161/14: заявл. 2008.02.11: опубл. 2009.10.20 / Коцарь А.Г., Новиков А.В., Серегин С.П., Праведникова Н.В.; патентообладатели : Государственное образовательное учреждение высшего профессионального образования "Курский государственный технический университет" (КурскГТУ) (RU). – Текст (визуальный) : непосредственный.

105. Патент № 2373871 Российская Федерация, МПК А61В 17/04(2006.01). Способ гипотензионного апоневротического шва : № 2008121310/14: заявл. 2008.05.27 : опубл. 2009.11.27 / П.В. Внуков, Ю.М. Шептунов; патентообладатели : Государственное образовательное учреждение высшего профессионального образования "Воронежская государственная медицинская академия им. Н.Н.

Бурденко Федерального агентства по здравоохранению и социальному развитию" (RU). – Текст (визуальный) : непосредственный.

106. Патент № 2444305 Российская Федерация, МПК А61В 17/00(2006.01); А61К 38/20(2006.01); А61Р 41/00(2006.01); А61М 25/01(2006.01). Способ профилактики гнойных осложнений послеоперационных ран передней брюшной стенки и боковых отделов живота : № 2010141882/14: заявл. 2010.10.12 : опубл. 2012.03.10 / Лещин Я.М., Коновалов А.А., Алексеев А.М. [и др.]; патентообладатели : Государственное образовательное учреждение дополнительного профессионального образования "Новокузнецкий государственный институт усовершенствования врачей Федерального агентства по здравоохранению и социальному развитию" (RU). – Текст (визуальный) : непосредственный.

107. Патент № 2449735 Российская Федерация, МПК А61В 17/00 (2006.01). Способ увеличения объема брюшной полости при лечении пациентов с большими вентральными грыжами : № 2010121218 : заявл. 2010.05.27 : опубл. 2012.05.10 / Калантаров Т.К., Чирков Р.Н., Бабаян К.В.; патентообладатели : Государственное бюджетное образовательное учреждение высшего профессионального образования "Тверская государственная медицинская академия" Министерства здравоохранения и социального развития Российской Федерации (RU). – Текст (визуальный) : непосредственный.

108. Патент № 2491101 Российская Федерация, МПК А61М 1/38(2006.01). Способ профилактики раневых осложнений в абдоминопластике : № 2012116993/14 : заявл. 2012.04.26 : опубл. 2013.08.27 / Бурдин М.В., Бурдин В.В., Баранов А.И., Коновалов А.А. ; патентообладатели : Государственное образовательное учреждение дополнительного профессионального образования "Новокузнецкий государственный институт усовершенствования врачей Федерального агентства по здравоохранению и социальному развитию" (RU). – Текст (визуальный) : непосредственный.

109. Патент № 2575336 Российская Федерация, МПК А61В 5/107, А61В 5/145. Способ оценки внутрибрюшного давления у пациентов с

грыжами живота : № 2014154275 : заявл. 2014.12.31: опубл. 2016.01.20 / Любых Е.Н., Баскаков Е. И., Скоробогатов С.А. ; патентообладатели : Государственное образовательное учреждение высшего профессионального образования "Воронежская государственная медицинская академия им. Н.Н. Бурденко Федерального агентства по здравоохранению и социальному развитию" (RU). – Текст (визуальный) : непосредственный.

110. Патент № 2714439 Российская Федерация, МПК А61В 17/04(2006.01). Способ ушивания лапаротомной раны с применением сетчатой нити : № 2019120097 : заявл. 2019.06.27: опубл. 2020.02.14 / Инютин А.С. Федосеев А.В. Муравьев С.Ю. Лебедев С.Н.; патентообладатели: Федеральное государственное бюджетное образовательное учреждение высшего образования "Рязанский государственный медицинский университет имени академика И.П. Павлова" Министерства здравоохранения Российской Федерации (RU). – Текст (визуальный) : непосредственный .

111. Патент № №2670684 Российская Федерация, МПК А61В 17/00(2006.01). Способ профилактики послеоперационных грыж и эвентраций при срединной лапаротомии : № 2017119818 : заявл. 2017.06.06 : опубл. 2018.10.24 / А.В. Федосеев, С.Н. Лебедев, А.С. Инютин, С.Ю. Муравьев.; патентообладатели: Федеральное государственное бюджетное образовательное учреждение высшего образования "Рязанский государственный медицинский университет имени академика И.П. Павлова" Министерства здравоохранения Российской Федерации (RU). – Текст (визуальный) : непосредственный.

112. Патент на полезную модель № 181388 Российская Федерация, МПК G09В 23/28(2006.01), А61В 17/00(2006.01). Медицинский тренажер для обучения технике ушивания лапаротомной раны : № 2018101483: заявл. 2018.01.16 : опубл. 2018.07.11 / А.С. Инютин А.В. Федосеев, С.Ю. Муравьев.; патентообладатели: Федеральное государственное бюджетное образовательное учреждение высшего образования "Рязанский государственный медицинский университет имени академика И.П. Павлова" Министерства здравоохранения Российской Федерации (RU). – Текст (визуальный) : непосредственный.

113. Патент № 2233128 Российская Федерация, МПК 7 А 61 В 17/04. Способ профилактики осложнений после ушивания обширной срединной лапаротомной раны с выраженной подкожно-жировой клетчаткой, длительно сдавливаемой ранорасширителями с ее заведомой микробной контаминацией: 2002129526/14 : заявл. 04.11.2002 : опубл. 27.07.2004 / Оноприев В.И., Генрих С.Р., Ардзинба Д.С., Козлов С.В.; патентообладатели: Российский центр функциональной хирургической гастроэнтерологии Государственное учреждение Краснодарский научный центр РАМН и Администрации Краснодарского края. – Текст (визуальный) : непосредственный.

114. Патент №2644846 Российская Федерация, МПК А61В 17/00(2006.01). Способ ушивания апоневроза после лапаротомии : № 2016141693 : заявл. 2016.10.24 : опубл. 2018.02.14 / Федосеев А.В., Инютин А.С., Жаныгулов А.Д., Муравьев С.Ю.; патентообладатели: Федеральное государственное бюджетное образовательное учреждение высшего образования "Рязанский государственный медицинский университет имени академика И.П. Павлова" Министерства здравоохранения Российской Федерации (RU) . – Текст (визуальный) : непосредственный.

115. Патент №2743411 Российская Федерация, МПК А61В 17/04(2006.01), А61В17/00 (2006.01), А61F 2/00 (2006.01) Каркасный способ ушивания лапаротомной раны и устройство для его реализации: № 2020108581 : заявл. 2020.02.28 : опубл. 2021.02.18 / Федосеев А.В., Лебедев С.Н., Инютин А.С., Курчаткин М.В.; патентообладатели: Федеральное государственное бюджетное образовательное учреждение высшего образования "Рязанский государственный медицинский университет имени академика И.П. Павлова" Министерства здравоохранения Российской Федерации (RU) . – Текст (визуальный) : непосредственный.

116. Патент №2691321 Российская Федерация, МПК А61В 17/04(2006.01), Способ ушивания лапаротомной раны в лечении эвентраций: № 2018141691 : заявл. 2018.11.27 : опубл. 2019.06.11 / Тарасенко С.В., Натальский А.А., Зайцев О.В., [и др.]; ; патентообладатели: Федеральное государственное бюджетное

образовательное учреждение высшего образования "Рязанский государственный медицинский университет имени академика И.П. Павлова" Министерства здравоохранения Российской Федерации (RU) . – Текст (визуальный) : непосредственный.

117. Патогенез послеоперационных вентральных грыж и обоснование хирургических способов их лечения / В.И. Белоконев, С.Ю. Пушкин, Л.Б. Павлишин, Д.В. Белоусов. – Текст (визуальный) : непосредственный // Самарский мед. архив. – 1996. – Сб.2. – С. 23-29.

118. Польшинский, А.А. Эвентрация. Принципы диагностики и лечения / А.А. Польшинский, Т.М. Чернышов. – Текст (визуальный) : непосредственный // Журнал Гродненского государственного медицинского университета. – 2014. – № 2. – С. 10-14.

119. Пономарева, Ю.В. Патоморфологические эффекты фактора натяжения на ткани передней брюшной стенки / Ю.В. Пономарева, В.И. Белоконев, А.В. Вавилов. – Текст (визуальный) : непосредственный // Материалы III Всероссийского Съезда Герниологов (Москва, 26-27 октября 2018). – С. 99-100.

120. Послеоперационные грыжи живота: распространенность и этиопатогенез / А.С. Ермолов, В.Т. Корошвили, Д.А. Благовестнов [и др.]. – Текст (визуальный) : непосредственный // Хирургия. – 2017. – № 5. – С. 76-82.

121. Послеоперационные грыжи передней брюшной стенки и их хирургическое лечение / И.В. Гайворонский, Г.И. Синенченко, М.В. Ромашкин-Тиманов [и др.]. – Санкт-Петербург: Элби-СПб, 2009. – 176 с. – Текст (визуальный) : непосредственный.

122. Послеоперационные грыжи передней брюшной стенки / С.Н. Стряжжина, О.В. Красноперова, С.В. Кузнецов [и др.]. – Текст (визуальный) : непосредственный // Вестник науки и образования. – 2017. – Т. 2, №5(29). – С.101-102.

123. Послеоперационные эвентрации (прогнозирование, хирургическая профилактика и лечение): учебное пособие / Е.Ф. Чередников, Е.Н. Любых, Г.В.

Полубкова, А.А. Купцов; Воронеж. – ВГМА, 2008. – 46 с. – Текст (визуальный) : непосредственный.

124. Потехин, П.П. Соединительнотканые образования паховой области и их структура: автореф. дис. ... канд. мед. наук / П.П. Потехин. – Горький, 1972. – 16 с. – Текст (визуальный) : непосредственный.

125. Превентивное эндопротезирование брюшной стенки в группах риска развития послеоперационных вентральных грыж / А.В. Федосеев, В.В. Рыбачков, С.Н. Трушин [и др.]. – Текст (визуальный) : непосредственный // Хирургия. Журнал им. Н.И. Пирогова. – 2019. – №1. – С. 32-36.

126. Превентивное эндопротезирование при срединных лапаротомиях / С.Н. Лебедев, А.В. Федосеев, А.С. Инютин, С.Ю. Муравьев. – Текст (визуальный) : непосредственный // Наука молодых (Eruditio Juvenium). – 2018. – Т. 6, №2. – С. 211-217.

127. Применение симуляторов для отработки навыков и умений в хирургической технике / Р.Г. Калинин, И.С. Мартынова, И.В. Гайворонский, Н.Ф. Фомин. – Текст (визуальный) : непосредственный // Вестник новых медицинских технологий: электронное издание. - 2013. - № 1. – С.261.

128. Предикторы развития послеоперационных вентральных грыж и их профилактика в ургентной хирургии / А.В. Федосеев, А.С. Инютин, С.Н. Лебедев, В.С. Шкляр. – Текст (визуальный) : непосредственный // Вестник медицинского института "РЕАВИЗ": реабилитация, врач и здоровье. – 2020. – № 2 (44). – С. 68-75.

129. Предоперационная подготовка больных с большими вентральными грыжами / Н. Сулаймонова, С.Р. Муратова, А.У. Рахимов, С.С. Давлатов. – Текст (визуальный) : непосредственный // Материалы конференции Анестезиологов и реаниматологов Узбекистана. – Бухара, 2016. – С. 74.

130. Применение антибиотиков и озонотерапии в лечении 124 больных с ущемленными грыжами / А.Л. Федоров, Г.Г. Варченко, Д.В. Пасынков, И.В. Федоров. – Текст (визуальный) : непосредственный // Материалы IX конференция «Актуальные вопросы герниологии». – Москва, 2012. – С.205-207.

131. Применение комбинированного способа ушивания лапаротомной раны в ургентной хирургии / А.С. Инютин, А.В. Федосеев, О.В. Крымов [и др.]. – Текст (визуальный) : непосредственный // Пермский медицинский журнал. – 2019. – Т. 36, № 2. – С. 36-43.

132. Применение медицинского тренажера для обучения методике ушивания лапаротомной раны / А.С. Инютин, А.В. Федосеев, С.Ю. Муравьев, С.Н. Лебедев. – Текст (визуальный) : непосредственный // Медицинское образование и профессиональное развитие. – 2019. – Т. 10, № 1 (33). – С. 8-19.

133. Применение непрерывного шва апоневроза при перитоните / В.А. Самарцев, В.А. Гаврилов, В.Э. Вильдеман [и др.]. – Текст (визуальный) : непосредственный // Материалы IX Всероссийской конференции общих хирургов с Международным участием (Ярославль, 18-19 мая 2016 г.). – Ярославль, 2016. – С. 394-396.

134. Применение полигидроксиалканоатов в лапароскопической iprom-пластике послеоперационных вентральных грыж / Ю.С. Винник, А.А. Чайкин, Ю.А. Назарьянц [и др.]. – Текст (визуальный) : непосредственный // Эндоскопическая хирургия. – 2015. – № 4. – С. 3-6.

135. Причины рецидивов при применении синтетических протезов в хирургии послеоперационных вентральных грыж / А.С. Ермолов, В.А. Ильичев, А.Г. Лебедев, П.В. Карнаушенко. – Текст (визуальный) : непосредственный // Актуальные вопросы герниологии: материалы IX конференции. – 2012. – С. 77-79.

136. Прогнозирование развития первичных послеоперационных вентральных грыж / В.К. Гобеджишвили, В.В. Гобеджишвили, О.В. Владимирова, Т.А. Юсупова. – Текст (визуальный) : электронный // Современные проблемы науки и образования. – 2015. – № 3. – URL: [www.science-education.ru/123-18369](http://www.science-education.ru/123-18369) (дата обращения: 27.04.2015)

137. Протасов, А.В. Выбор импланта для герниопластики вентральных грыж / А.В. Протасов, И.О. Каляканова, З.С. Каитова. – Текст (визуальный) : непосредственный // Вестник Российского университета дружбы народов. Серия:



Медицина. – 2018. – Т. 22, № 3. – С. 258-264. Doi:10.22363/2313-0245-2018-22-3-258-264.

138. Профилактика и лечение эвентраций после релапаротомии / С.Г. Измайлов, Г.А. Измайлов, М.Ю. Аверьянов [и др.]. – Текст (визуальный) : непосредственный // Хирургия. – 2001. – №12. – С.14-18.

139. Профилактика послеоперационных вентральных грыж и предикторы их образования / А.В. Федосеев, А.С. Инютин, С.Н. Лебедев, В.С. Шкляр. – Текст (визуальный) : непосредственный // Хирургическая практика. – 2020. – № 2 (42). – С. 50-55.

140. Профилактика послеоперационных вентральных грыж при помощи полипропиленового эндопротеза / Б.С. Суковатых, Н.М. Валуйская, А.А. Нетяга [и др.]. – Текст (визуальный) : непосредственный // Хирургия. Журнал им. Н.И. Пирогова. – 2007. – № 9. – С. 46-50.

141. Профилактика послеоперационных вентральных грыж путём выбора метода ушивания лапаротомной раны с учётом её натяжения / А.В. Федосеев, А.С. Инютин, С.Ю. Муравьев [и др.]. – Текст (визуальный) : непосредственный // Уральский медицинский журнал. – 2019. – №5 (173). – С.84-87.

142. Профилактика послеоперационных вентральных грыж: современное состояние проблемы / Б.С. Суковатых, Н.М. Валуйская, Н.В. Праведникова [и др.]. – Текст (визуальный) : непосредственный // Хирургия. Журнал им. Н.И. Пирогова. – 2016. – № 3. – С. 76-80.

143. Профилактика послеоперационных грыж при срединных лапаротомиях / А.В. Федосеев, В.В. Рыбачков, А.С. Инютин [и др.]. – Текст (визуальный) : непосредственный // Медицинский вестник Северного Кавказа. – 2019. – Т. 14, № 1-1. – С. 16-18.

144. Профилактика эвентраций и послеоперационных вентральных грыж при ушивании брюшной полости / С.Е. Гуменюк, Е.Ю. Гладкий, А.В. Губиш [и др.]. – Текст (визуальный) : непосредственный // Кубанский научный медицинский вестник. – 2013. – № 3 (138). – С. 52-54.

145. Пути реализации образовательного симуляционного курса: учебное пособие / А.В. Федоров, С.А. Совцов, М.Л. Таривердиев, М.Д. Горшков. – М., 2014. – 44 с. – Текст (визуальный) : непосредственный.

146. Результаты дифференцированного лечения послеоперационных вентральных грыж / В.А. Белобородов, В. М. Цмайло, С.А. Колмаков [и др.]. – Текст (визуальный) : непосредственный // Материалы VII Всероссийской конф. общих хирургов с Междунар. участием (Красноярск, 17-18 мая, 2012) / отв. ред. В. К. Гостищев; редкол.: В. А. Кубышкин [и др.]. – Красноярск: Версо, 2012. – С. 269–272.

147. Романов, Р.В. Репеленопластика вентральных грыж у лиц пожилого и старческого возраста / Р.В. Романов. – Текст (визуальный) : непосредственный // Клиническая геронтология. – 2008. – Т. 14, №4. – С 14-17.

148. Румянцева, В.А. Клиническое и генетическое разнообразие наследственных дисплазий соединительной ткани / В.А. Румянцева, Е.В. Заклязьминская. – Текст (визуальный) : непосредственный // Клинич. и эксперим. хирургия. Журнал им. акад. Петровского. – 2015. – № 2. – С. 5-17.

149. Рустамов, Э.А. Факторы риска и прогнозирование развития послеоперационных вентральных грыж / Э.А. Рустамов, Н.Дж. Зейналов, А.Р. Гасанов. – Текст (визуальный) : непосредственный // Вестник экстренной медицины. – 2019. – Т. 12, №1. – С. 22-28.

150. Рыбачков, В.В. О механизмах формирования грыжевой болезни / В.В. Рыбачков, Н.В. Березняк, Н.М. Садиков. – Текст (визуальный) : непосредственный // Материалы IV Всероссийского Съезда Герниологов (Москва, 1-2 ноября 2019 г.). – Москва, 2019. – С. 98-99.

151. Саенко, В.Ф. Выбор метода лечения грыжи брюшной стенки / В.Ф. Саенко, Л.С. Белянский, Н.В. Манойло. – Текст (визуальный) : непосредственный // Клиническая хирургия. – 2002. – № 1. – С. 5-9.

152. Сажин, В.П. Антибиотикотерапия при гнойных хирургических заболеваниях органов брюшной полости и мягких тканей / В.П. Сажин, Н.Г.

Бодрова, Д.Е. Климов. – Текст (визуальный) : непосредственный // Хирургия. – 2010. – № 6. – С. 4–9.

153. Самарцев, В.А. Дифференцированное применение однорядного шва в абдоминальной хирургии для профилактики хирургической инфекции / В.А. Самарцев, В.А. Гаврилов, А.Г. Кучумов. – Текст (визуальный) : непосредственный // Новости хирургии. – 2013. – Т. 21, № 6. – С. 38-46.

154. Самарцев, В.А. Ушивание срединных лапаротомных ран: современное состояние проблемы / В.А. Самарцев, В.А. Гаврилов. – Текст (визуальный) : непосредственный // Хирургическая практика. – 2013. – № 2. – С. 10–14.

155. Санигурский, Г.Ю. Морфометрические показатели передней брюшной стенки человека по данным ультразвукового исследования в норме и после некоторых оперативных вмешательств: автореф. дис. канд. мед. наук / Г.Ю. Санигурский. – Хабаровск, 1993. – 12 с. – Текст (визуальный) : непосредственный.

156. Семенова, Л.К. Анатомия и проекция мышц, сосудов и нервов передней стенки живота в связи с возрастом и индивидуальной изменчивостью / Л.К. Семенова. – Текст (визуальный) : непосредственный // Вопросы морфологии и физиологии. – Москва, 1959. – С. 52-101.

157. Синдром хронической абдоминальной ишемии у больных с аномалиями фиксации и развития ободочной кишки / А.В. Тобохов, Д.Н. Семенов, П.А. Неустроев [и др.]. – Текст (визуальный) : непосредственный // Вестн. ЯГУ. – 2007. – №4. – С. 93-9

158. Слепцов, И.В. Узлы в хирургии / И.В. Слепцов, Р.А. Черников. – СПб.: Салит-медкнига, 2002. – С. 5-10. – Текст (визуальный) : непосредственный.

159. Современная концепция хирургического лечения больных с послеоперационными грыжами передней брюшной стенки / А.В. Юрасов, А.Л. Шестаков, Д.Н. Курашвили, Л.А. Абовян. – Текст (визуальный) : непосредственный // Вестник экспериментальной и клинической хирургии. – 2014. – Т. 7, № 4. – С. 405-413.

160. Современные методы лечения брюшных грыж / В.В. Грубник, А.А. Лосев, Н.Р. Баязитов, Р.С. Парфентьев. – Киев: Здоровье, 2001. – 156 с. – Текст (визуальный) : непосредственный.

161. Соотношение типов коллагена в прогнозировании послеоперационных вентральных грыж / В.А. Лазаренко, С.В. Иванов, И.С. Иванов [и др.]. – Текст (визуальный) : непосредственный // Хирургия. Журнал им. Н.И. Пирогова. – 2017. – №6. – С. 33–36.

162. Способ ушивания апоневроза после лапаротомии в ургентной хирургии / А.В. Федосеев, В.В. Рыбачков, А.С. Инютин [и др.]. – Текст (визуальный) : непосредственный // Хирургия. Журнал им. Н.И. Пирогова. – 2020. – №1. – С. 40-45.

163. Способы ушивания ран: учебное пособие / С.Г. Измайлов, В.В. Бесчастнов, А.И. Ротков [и др.]. – Нижний Новгород: Изд-во «Нижегородская ярмарка», 2005. – 96с. – Текст (визуальный) : непосредственный.

164. Сравнительная оценка способов размещения полипропиленовых сеток при аллопластике послеоперационных вентральных грыж / З. М. Деметришвили, В. Н. Керкадзе, И. Н. Пипиа [и др.]. – Текст (визуальный) : непосредственный // Georgian Med. News. – 2009. – № 10. – С. 7-9.

165. Сравнительный анализ способов ушивания лапаротомной раны / А.В. Федосеев, А.С. Инютин, А.Д. Жаныгулов [и др.]. – Текст (визуальный) : непосредственный // Хирургия. Журнал им. Н.И. Пирогова. – 2017. – №6. – С. 37-40.

166. Сравнительный анализ течения раннего послеоперационного периода у пациентов с послеоперационными вентральными грыжами после различных способов ненатяжной герниопластики / А.Х. Байсиев, В.В. Давыденко, А.С. Лапшин, А.М. Хаиров. – Текст (визуальный) : непосредственный // Вестник хирургии им. И.И. Грекова. – 2014. – Т.173, № 3. – С. 24-7.

167. Стяжкина, С.Н. Изучение проблемы послеоперационных грыж / С.Н. Стяжкина, Э.Ф. Абдуллина, А.И. Самигуллина. – Текст (визуальный) : непосредственный // XLI international scientific and practical conference

«International scientific review of the problems and prospects of modern science and education» (January 29-30, 2018) – Boston, USA, 2018. – № 1. – С. 143-144.

168. Стяжкина, С.Н. Структура послеоперационных грыж и их осложнений / С.Н. Стяжкина, М.Д. Евтешин. – Текст (визуальный) : непосредственный // Современные инновации. – 2019. – № 1(29). – С. 30-32.

169. Тактика лечения пациентов с рецидивными послеоперационными вентральными грыжами / В.И. Белоконев, А.В. Вавилов, М.Г. Гуляев, Д.Б. Грачев. – Текст (визуальный) : непосредственный // Таврический медико-биологический вестник. – 2018. – Т. 21, № 2. – С. 17-23.

170. Тимошин, А.Д. Аллопластические и аутопластические методы лечения послеоперационных грыж больших размеров / А.Д. Тимошин А.В. Юрасов, А.Л. Шестаков. – Текст (визуальный) : непосредственный // Вестник герниологии. – 2004. – № 2. – С. 120-126.

171. Топографо-анатомическое обоснование различных методов уменьшения натяжения тканей при протезирующей пластике срединных послеоперационных грыж методом «sublay» / А.В. Черных, Е.И. Закурдаев, Е.Ф. Чередников, М.П. Закурдаева. – Текст (визуальный) : непосредственный // Вестник экспериментальной и клинической хирургии. – 2017. – Т. 10, № 1. – С. 26-31. DOI: 10.18499/2070-478X-2017-10-1-26-31

172. Торшин, И.Ю. Дисплазия соединительной ткани, клеточная биология и молекулярные механизмы воздействия магния / И.Ю. Торшин, О.А. Громова. – Текст (визуальный) : непосредственный // Русский Медицинский Журнал. – 2008. – № 4. – С. 230.

173. Тябут, Т.Д. Недифференцированная дисплазия соединительной ткани / Т.Д. Тябут, О.М. Каратыш. – Текст (визуальный) : непосредственный // Современная ревматология. – 2009. – Т.3, №2. – С. 19 – 23. doi: 10.14412/19967012-2009-534

174. Ультрасонография безопасный неинвазивный метод отображения анатомии и гистологии передней брюшной стенки / Н.С. Горбунов, П.А.

Самотесов, И.В. Киргизов [и др.]. – Текст (визуальный) : непосредственный // Сибирское медицинское обозрение. – 2003. – Т. 29, №4. – С. 16-20.

175. Федосеев, А.В. Роль дисплазии соединительной ткани в этиопатогенезе грыжевой болезни / А.В. Федосеев, Д.С. Пуяшов, С.Ю. Муравьев. – Текст (визуальный) : непосредственный // Российский медико-биологический вестник имени академика И.П. Павлова. – 2008. – № 2. – С. 63-66.

176. Фелештинский, Я.П. Патогенез, хирургическое лечение и профилактика рецидивов грыж брюшной стенки у пациентов пожилого и старческого возраста: автореф. дис. канд. мед. наук / Я.П. Фелештинский. – Киев, 2000. – 18 с. – Текст (визуальный) : непосредственный.

177. Хирургия грыж передней брюшной стенки / Ю.С. Винник, С.И. Петрушко, Н.С. Горбунов [и др.]. – Красноярск: Поликом, 2008. – 396 с. – Текст (визуальный) : непосредственный.

178. Ходжаян, А.Б. Особенности организации эффективной самообразовательной деятельности студентов в медицинском вузе / А.Б. Ходжаян, Н.В. Агранович. – Текст (визуальный) : непосредственный // Фундаментальные исследования. – 2011. – № 11. – 1. – С.149-153.

179. Черкасов, М.Ф. Методы диагностики, профилактики и лечения осложнений герниопластики / М.Ф. Черкасов, А.Ю. Хиндикайнен, А.А. Помазков. – Текст (визуальный) : непосредственный // Астраханский медицинский журнал. – 2016. – Т. 11, № 4. – С. 50-64.

180. Черных, А.В. Изучение показателей внутрибрюшного давления у пациентов с протезирующей герниопластикой по поводу срединных послеоперационных грыж в зависимости от величины сатурации периферической крови / А.В. Черных, М.П. Попова. – Текст (визуальный) : непосредственный // Материалы IV Всероссийского Съезда Герниологов (Москва, 1-2 ноября 2019 г.). – Москва, 2019. – С.145-146.

181. Чугунов, А.Н. Современное состояние вопроса о методах хирургического лечения послеоперационных вентральных грыж / А.Н. Чугунов, Л.Е. Славин, А.З.

Замалеев. – Текст (визуальный) : непосредственный // *Анналы хирургии.* – 2008. – №5. – С. 2833.

182. Чугунов, А.Н. Современное состояние проблемы лечения послеоперационных вентральных грыж / А.Н. Чугунов, И.В. Федоров, Л.Е. Славин. – Текст (визуальный) : непосредственный // *Герниология.* – 2005. – № 4. – С. 11-13.

183. Шапошников, В.И. Лечение гигантских послеоперационных грыж / В.И. Шапошников. – Текст (визуальный) : непосредственный // *Хирургия.* – 2000. – № 12. – С. 30-33.

184. Шевченко, Ю.Л. Корректирующие пластические операции в комплексном лечении больных с морбидным ожирением / Ю.Л. Шевченко, М.С. Леонтьева. – Текст (визуальный) : непосредственный // *Анналы хирургии.* – 2006. – № 2. – С. 35-40.

185. Шестаков, Е.В. Использование протезирующих методов пластики и лазеротерапии в ургентной хирургии грыж брюшной стенки / Е.В. Шестаков. – Текст (визуальный) : непосредственный // *Аспирантский вестник Поволжья.* – 2014. – № 1-2. – С. 181-185.

186. Щербаков, Н.В. Лапароскопическое лечение послеоперационных вентральных грыж / Н.В. Щербаков. – Текст (визуальный) : непосредственный // *Эндоскопическая хирургия.* – 2010. – №3. – С. 35-39.

187. Экспериментальное исследование швов белой линии живот / А.С. Инютин, А.В. Федосеев, А.Д. Жаныгулов, В.О. Рустамов. – Текст (визуальный) : непосредственный // *Материалы II Всероссийской науч. конф. студентов и молодых специалистов «Актуальные вопросы современной медицины: взгляд молодого специалиста».* – Рязань, 2016. – С. 257-258.

188. Юсупова, Т.А. Дифференцированный подход к лечению послеоперационных вентральных грыж: дис. канд. мед. наук: 14.01.17 / Т.А. Юсупова. – Ставрополь, 2016. – Текст (визуальный) : непосредственный.

189. Яблонский, А.А. Курс теоретической механики: учебник для вузов / А.А. Яблонский, В.М. Никифорова. - 7-е изд., стер. СПб.: Лань; 1999. – С. 18-20. – Текст (визуальный) : непосредственный.

190. Янов, В.Н. Аутодермальная пластика и транспозиция прямых мышц живота при гигантских послеоперационных грыжах / В.Н. Янов. – Текст (визуальный) : непосредственный // Хирургия. – 2000. – № 6. – С. 23-26.

191. A cost-utility analysis of small bite sutures versus large bite sutures in the closure of midline laparotomies in the United Kingdom National Health Service / S.A. Gokani, K.O. Elmqvist, O. El-Koubani [et al.]. – Text : visual // Clinico- Economics and Outcomes Research. – 2018. – Vol. 10. – P. 105–11.

192. A modified midline abdominal wound closure technique uncomplicated/high risk laparotomies / B. Murtaza, N.A. Khan, M.A. Sharif [et al.]. – Text : visual // Journal of the College of Physicians and Surgeons Pakistan. – 2010. – Vol. 20, № 1. – P. 37-41.

193. A multicenter randomized controlled trial evaluating the effect of small stitches on the incidence of incisional hernia in midline incisions / J.J. Harlaar, E.B. Deerenberg, G.H. van Ramshorst [et al.]. – Text : visual // BMC Surg. – 2011. – Vol. 26. – P. 11-20.

194. A review of the incidence of iatrogenic hernia in both laparoscopic and open colorectal surgery: using CT as the gold standard of detection, cohort study / N. Naguib, H. Rafique, Dhruva Rao P.K. [et al.]. – Text : visual // Int J Surg. – 2015. – Vol. 19. – P. 87–90.

195. A systematic review of the pain scales in adults: Which to use? / O. Karcioglu, H. Topacoglu, O. Dikme, O. Dikme. – Text : visual // Am J Emerg Med. – 2018. – Vol.36, № 4. – P. 707-714.doi: 10.1016/j.ajem.2018.01.008.

196. A systematic review on the effectiveness of slowly-absorbable versus non-absorbable sutures for abdominal fascial closure following laparotomy / M.S. Sajid, U. Parampalli, M.K. Baig, M.R. McFall. – Text : visual // Int J Surg. – 2011. – Vol. 9. – P. 615–25. 10.1016/j.ijsu.2011.09.006

197. Abdominal aortic aneurysm and abdominal wall hernia as manifestations of a connective tissue disorder / G.A. Antoniou, G.S. Georgiadis, S.A. Antoniou [et al.]. – Text : visual // J Vasc Surg. – 2011. – Vol. 54, № 4. – P. 1175–1181.



198. Abdominal binders after laparotomy: review of the literature and French survey of policies / A. Bouvier, P. Rat, F. Drissi–Chbihi [et al.]; pour La Federation de Rechercheen Chirurgie (FRENCH). – Text : visual // *Hernia*. – 2014. – Vol. 18, № 4. – P. 501–506. <https://doi.org/10.1007/s10029-014-1264-2>.

199. Abdominal closure following elective midline surgical experience at a tertiary care hospital in Tanzania / Phillip L. Chalya, Anthony N. Massinde, Albert Kihunwaand, Joseph B. Mabula. – Text : visual // *BMC Res Notes*. – 2015. – Vol. 8. – P. 281. Doi 10.1186/s13104-015-1243-4

200. Abdominal closure reinforcement by using polypropylene mesh functionalized with poly-epsilon-caprolactone nanofibers and growth factors for prevention of incisional hernia formation / M. Plencner, B. East, Z. Tonar [et al.]. – Text : visual // *Int J Nanomedicine*. – 2014. – Vol. 9. – P. 3263–3277.

201. Abdulretha, M. Effect of retention sutures for prevention of abdominal wound dehiscence after laparotomy in high riskpatients (a prospective study) / M. Abdulretha. – Text : visual // *IOSR Journal Of Pharmacy*. – 2014. – Vol. 4, № 2. – P. 38-43.

202. Abnormal collagen I to III distribution in the skin of patients with incisional hernia / U. Klinge, Z.Y. Si, H. Zheng [et al.]. – Text : visual // *Eur Surg Res*. – 2000. – Vol. 32, № 1. – P. 43–48. doi: 10.1159/000008740

203. Adamova, Z. Comparison of long-term quality of life in patients with diverticular disease. Are there any benefits to surgery? / Z. Adamova. – Text : visual // *Open Medicine*. – 2012. – Vol. 7, № 5. doi: 10.2478/s11536-012-0040-x

204. Adiponectin regulate scutaneous wound healing by promoting keratinocyte proliferation and migration via the ERK signaling pathway / S. Shibata, Y.Tada, Y. Asano [et al.]. – Text : visual // *The Journal of Immunology*. – 2012. – Vol. 189, № 6. – P. 3231–3241.

205. Advanced glycation end products inhibit the expression of collagens type I and III by human gingival fibroblasts / L. Ren, Y. Fu, Y. Deng [et al.]. – Text : visual // *J Periodontol*. – 2009. – Vol. 80, № 7. – P. 1166–1173. doi: 10.1902/jop.2009.080669.

206. Aguirrel, D.A. Abdominal wall hernias: MDCT findings / D.A. Aguirrel, G. Casola, C. Sirlin. – Text : visual // *Am. J. Roentgenol.* – 2004. – Vol. 183. – P. 681-690.

207. Ali, J. The effect of abdominal binders on postoperative pulmonary function / J. Ali, C. Serrette, T.A. Khan. – Text : visual // *Infect Surg.* – 1983. – Vol. 2. – P. 875–881.

208. Amid, P.K. Classification of biomaterials and their related complications in abdominal wall hernia surgery / P.K. Amid. – Text : visual // *Hernia.* – 1997. – Vol. 1, № 1. – P. 15–21. <https://doi.org/10.1007/bf02426382>

209. Analysis of collagen-interacting proteins in patients with incisional hernias / R. Rosch, K. Junge, M. Knops [et al.]. – Text : visual // *Langenbecks Arch Surg.* – 2003. – Vol. 387, № 11–12. – P. 427–432.

210. Anatomical changes after inguinal hernia treatment: a reason for chronic pain and recurrent hernia? / R. Kocijan, S. Sandberg, Y.W. Chan, C. Hollinsky. – Text : visual // *Surg. Endosc.* – 2010. – Vol. 24, № 2. – P. 395-9.

211. Anisotropy of human linea alba: a biomechanical study / D. Gräßel, A. Prescher, S. Fitzek [et al.]. – Text : visual // *Journal of Surgical Research.* – 2005. – Vol. 124, № 1. – P. 118–125.

212. ASA physical status assignment by non-anesthesia providers: do surgeons consistently downgrade the ASA score preoperatively? / C. Curatolo, A. Goldberg, D. Maerz [et al.]. – Text : visual // *J Clin Anesth.* – 2017. – Vol. 38. – P. 123–128. <https://doi.org/10.1016/j.jclinane.2017.02.002>.

213. Bachman, S. Prosthetic material in ventral hernia repair: how do I choose? / S. Bachman, B. Ramshaw. – Text : visual // *Surgery Clinic.* – 2008. – Vol. 88. – P. 101-112. <https://doi.org/10.1016/j.suc.2007.11.001>.

214. Bailey, J. Abdominal compartment syndrome / J. Bailey, M.J. Shapiro. – Text : visual // *Crit Care.* – 2000. – Vol. 4, № 1. – P. 23-29.

215. Barbul, Adrian. Incisional hernia. Paradigm for human wound healing / Adrian Barbul. – Text : electronic. – URL: <http://www.powershow.com/2012>

216. Bewes, P. Abdominal closure / P. Bewes. – Text : visual // *Trap. Doct.* – 2000. – Vol. 30, № 1. – P. 39-41.
217. Bilsel, Y. The search for ideal hernia repair; mesh materials and types / Y. Bilsel, I. Abci. – Text : visual // *International Journal of Surgery.* – 2012. – Vol. 10, № 6. – P. 317-321. <https://doi.org/10.1016/j.ijssu.2012.05.002>.
218. Biomaterial based modulation of macrophage polarization: a review and suggested design principles / R. Sridharan, A.R. Cameron, D.J. Kelly [et al.]. – Text : visual // *Materials Today.* – 2015. – Vol. 18, № 6. – P. 313-325. <https://doi.org/10.1016/j.mattod.2015.01.019>.
219. Bocci, V. Oxygen/ozone as a medical gas mixture. A critical evaluation of the various methods clarifies positive and negative aspects / V. Bocci, I. Zanardi, V. Travagli. – Text : visual // *Medical Gas Research.* – 2011. – Vol. 1, № 6. – P. 1-6
220. Börner, G. Suture-Tool: A Mechanical Needle Driver for Standardized Wound Closure / G. Börner, A. Montgomery. – Text : visual // *World J Surg.* – 2020. – Vol. 44, № 1. – P. 95-99. doi: 10.1007/s00268-019-05179-5.
221. Brooks, David C. Clinical features, diagnosis, and prevention of incisional hernias / David C. Brooks, Michael W.C. Rosen. – Text : visual // *UpToDate.* – 2019. – P. 1–16.
222. Brown, S.H.M. A comparison of ultrasound and electromyography measures of force and activation to examine the mechanics of abdominal wall contraction / S.H.M. Brown, S.M. McGill. – Text : visual // *Clin Biomech.* – 2010. – Vol. 25, № 2. – P. 115–123, <https://doi.org/10.1016/j.clinbiomech.2009.10.001>.
223. Cannon, M. Improving Surveillance and Prevention of Surgical Site Infection in Pediatric Cardiac Surgery / M. Cannon, D. Hersey, S. Harrison. – Text : visual // *Am J Crit Care.* – 2016. – Vol. 25, № 2. – P. 30–37.
224. Cardiff repair of incisional hernia: a university hospital experience / V.K. Shukla, A. Gupta, H. Singh [et al.]. – Text : visual // *Eur J Surg.* – 1998. – Vol. 164. – P. 271–4.
225. Carlson, M.A. New developments in abdominal wall closure / M.A. Carlson. – Text : visual // *Chirurg.* – 2000. – Vol. 71, № 7. – P. 743-753.

226. Cellular and molecular basis of Venous insufficiency / S. Pocock, T. Alsaigh, R. Mazor [et al.]. – Text : visual // *Vascular Cell*. – 2014. – Vol. 6. – P. 24.

227. Cengiz, Y. Small tissue bites and wound strength: an experimental study / Y. Cengiz, P. Blomquist, L.A. Israelsson. – Text : visual // *Arch Surg*. – 2001. – Vol. 136, № 3. – P. 272–5.

228. Ceydeli, A. Finding the best abdominal closure: an evidence-based review of the literature / A. Ceydeli, J. Rucinski, L. Wise. – Text : visual // *Curr Surg*. – 2005. – Vol. 62. – P. 220–5.

229. Chawla, S. A comparison between mass closure and layered closure of midline abdominal incisions / S. Chawla. – Text : visual // *Med J Dr DY Patil Univ*. – 2012. – Vol. 5. – P. 26–27.

230. Chemical components separation with Botulinum toxin A: a novel technique to improve primary fascial closure rates of the open abdomen / M.D. Zielinski, N. Goussous, H.J. Schiller, D. Jenkins. – Text : visual // *Hernia*. – 2013. – Vol. 17, № 1. – P. 101–7. doi:10.1007/s10029-012-0995-1

231. Closure methods for laparotomy incisions for preventing incisional hernias and other wound complications / V. Sunil, S.V. Patel, D.D. Paskar, R.L. Nelson [et al.]. – Text : visual // *Cochrane Database Syst Rev*. – 2017. – Vol. 11, № 11. – P. CD005661. doi: 10.1002/14651858.CD005661.pub2.

232. Closure of the abdominal midline fascia: meta-analysis delineates the optimal technique / J. Rucinski, M. Margolis, G. Panagopoulos, L. Wise. – Text : visual // *Am Surg*. – 2001. – Vol. 67, № 5. – P. 421–6.

233. Collagen, cross-linking, and advanced glycation end products in aging human skeletal muscle / J.M. Haus, J.A. Carrithers, S.W. Trappe, T.A. Trappe. – Text : visual // *J Appl Physiol*. – 2007. – Vol. 103, № 6. – P. 2068–2076. doi: 10.1152/jappphysiol.00670.2007.

234. Comparison of elastic versus rigid suture material for peripheral sutures in tendon repair / K. Nozaki, R. Mori, K. Ryoike, Y. Uchio. – Text : visual // *Clin Biomech*. – 2012. – Vol. 27, № 5. – P. 506–510.

235. Comparison of interrupted versus continuous closure in abdominal wound repair: a meta-analysis of 23 trials / H. Gupta, A. Srivastava, G.R. Menon [et al.]. – Text: visual // *Asian J Surg.* – 2008. – Vol. 31. – P. 104–114. doi: 10.1016/S1015-9584(08)60069-X.

236. Comparison of ultrasonography with computed tomography in the diagnosis of incisional hernias / D. den Hartog, A.H. Dur, A.G. Kamphuis [et al.]. – Text : visual // *Hernia.* – 2009. – Vol. 13. – P. 45–48.

237. Correlation between early surgical complications and readmission rate after ventral hernia repair / D. Kokotovic, H. Sjølander, I. Gögenur, F. Helgstrand. – Text : visual // *Hernia.* – 2017. – Vol. 21, № 4. – P. 563–568. <https://doi.org/10.1007/s10029-017-1606-y>.

238. Corticosteroids for the prevention of atrial fibrillation after cardiac surgery: a randomized controlled trial / J. Halonen, P. Halonen, O. Järvinen [et al.]. – Text : visual // *JAMA.* – 2007. – Vol. 297, № 14. – P. 1562–1567. <https://doi.org/10.1001/jama.297.14.1562>.

239. Current practice of abdominal wall closure in elective surgery—is there any consensus? / N. Rahbari, P. Knebel, M. Diener, C. Seiler. – Text : visual // *Ann Surg.* – 2009. – Vol. 249. – P. 576–582. doi: 10.1097/SLA.0b013e31819ec6c8.

240. Current UK practice in emergency laparotomy / E. Barrow, I.D. Anderson, S. Varley [et al.]. – Text : visual // *Ann R Coll Surg Engl.* – 2013. – Vol. 95, № 8. – P. 599–603.

241. Daware, A. Incisional hernia: predictive factors, clinical presentation and management / A. Daware, M. Akhtar, B.M. Zaki. – Text : visual // *Int Surg J.* – 2019. – Vol. 6. – P. 1618-21.

242. Delayed closure of open abdomen in septic patients treated with negative pressure wound therapy and dynamic fascial suture: the long-term follow-up study / A.T. Hofmann, S. Gruber-Blum, M. Lechner [et al.]. – Text : visual // *Surg Endosc.* – 2017. – Vol. 31, № 11. – P. 4717–24. doi: 10.1007/s00464-017-5547-4

243. Depot-specific differences and insufficient subcutaneous adipose tissue angiogenesis in human obesity / O. Gealekman, N. Guseva, C. Hartigan [et al.]. – Text : visual // *Circulation*. – 2011. – Vol.123, № 2. – P. 186–194.

244. Der sichere Knoten - Zufall oder chirurgische Erfahrung? / N. Butz, K.T. von Trotha, J. Hoer [et al.]. – Text : visual // *Deutsche Gesellschaft für Chirurgie: abstract des Kongress der Deutschen Gesellschaft für Chirurgie (München, 28.04.-01.05.2009)*. – Düsseldorf: German Medical Science GMS Publishing House, 2009.

245. Development and validation of a risk stratification score for ventral incisional hernia after abdominal surgery: hernia expectation rates in intra-abdominal surgery (the HERNIA Project) / C.J. Goodenough, T.C. Ko, L.S. Kao [et al.]. – Text : visual // *Journal of the American College of Surgeons*. – 2015. – Vol. 220, № 4. – P. 405-13.

246. Difference in expression of collagen type I and matrix metalloproteinase-1 in uterosacral ligaments of women with and without pelvic organ prolapse / M. Vulic, T. Strinic, S. Tomic [et al.]. – Text : visual // *Eur J Obstet Gynecol Reprod Biol*. – 2011. – Vol.155, № 2. – P. 225-228.

247. Dindo, D. Classification of surgical complications: a new proposal with evaluation in a cohort of 6336 patients and results of a survey / D. Dindo, N. Demartines, P.-A. Clavien. – Text : visual // *Ann Surg*. – 2004. – Vol. 240, № 2. – P. 205–213. <https://doi.org/10.1097/01.sla.0000133083.54934.ae>.

248. Does prophylactic mesh placement in elective, midline laparotomy reduce the incidence of incisional hernia? A systematic review and meta-analysis / Z.M. Borab, S. Shakir, M.A. Lanni [et al.]. – Text : visual // *Surgery*. – 2017. – Vol. 161. – P. 1149e63.

249. Earle, D.B. Prosthetic material in inguinal hernia repair: how do I choose? / D.B. Earle, L.A. Mark. – Text : visual // *Surg Clin North Am*. – 2008. – Vol. 88, № 1. – P. 179–201. <https://doi.org/10.1016/j.suc.2007.11.002>.

250. Early laparotomy wound failure as the mechanism for incisional hernia formation / L. Xing, E.J. Culbertson, Y. Wen, M.G. Franz. – Text : visual // *J Surg Res*. – 2013. – Vol.182, № 1. – P. e35–e42.

251. Effect of high-dose preoperative methylprednisolone on recovery after total hip arthroplasty: a randomized, double-blind, placebo-controlled trial / T.H. Lunn, L.O. Andersen, B.B. Kristensen [et al.]. – Text : visual // *Br J Anaesth.* – 2013. – Vol. 110, № 1. – P. 66–73. <https://doi.org/10.1093/bja/aes345>.

252. Effectiveness of Prophylactic Intraperitoneal Mesh Implantation for Prevention of Incisional Hernia in Patients Undergoing Open Abdominal Surgery: A Randomized Clinical Trial / A. Kohler, J.L. Lavanchy, U. Lenoir [et al.]. – Text : visual // *JAMA Surg.* – 2019. – Vol. 154, № 2. – P. 109-115. doi: 10.1001/jamasurg.2018.4221.

253. Effectiveness of triclosan-coated PDS Plus versus uncoated PDS II sutures for prevention of surgical site infection after abdominal wall closure: the randomised controlled PROUD trial / M.K. Diener, P. Knebel, M. Kieser [et al.]. – Text : visual // *Lancet.* – 2014. – Vol. 384(9938). – P. 142–52. doi: 10.1016/S0140-6736(14)60238-5.

254. Efficacy of antimicrobial triclosan-coated polyglactin 910 (Vicryl Plus) suture for closure of the abdominal wall after colorectal surgery / Z. Rasic, D. Schwarz, V.N. Adam [et al.]. – Text : visual // *Collegium Antropologicum.* – 2011. – Vol. 35, № 2. – P. 439-43.

255. Elective midline laparotomy closure: the INLINE systematic review and meta-analysis / M.K. Diener, S. Voss, K. Jensen [et al.]. – Text : visual // *Ann Surg.* – 2010. – Vol. 251. – P. 843–56. [10.1097/SLA.0b013e3181d973e4](https://doi.org/10.1097/SLA.0b013e3181d973e4)

256. Ellis, H. Does the peritoneum need to be closed at laparotomy? / H. Ellis, R. Heddle. – Text : visual // *British Journal of Surgery.* – 1977. – Vol. 64, № 10. – P. 733-6.

257. Epidemiology and cost of ventral hernia repair: making the case for hernia research / B.K. Poulouse, J. Shelton, S. Phillips [et al.]. – Text : visual // *Hernia.* – 2012. – Vol. 16, № 2. – P. 179–183. <https://doi.org/10.1007/s10029-011-0879-9>.

258. European Hernia Society guidelines on the closure of abdominal wall incisions / F.E. Muysoms, S.A. Antoniou, K. Bury [et al.]. – Text : visual // *Hernia.* – 2015. – Vol. 19, № 1. – P. 1–24. doi: 10.1007/s10029-014-1342

259. Evaluation of Abdominal Wall Closure Technique in Emergency Laparotomies at a Peripheral Hospital / Ibrahim S. Elkheir [et al.]. – Text : visual // *Sch. J. App. Med. Sci.* – 2014. – Vol. 2, № 5B. – P. 1591-1595.

260. Evaluation of long-term surgical site occurrences in ventral hernia repair: implications of preoperative site independent MRSA infection / R.B. Baucom, J. Ousley, O.O. Oyefule [et al.]. – Text : visual // *Hernia.* – 2016. – Vol. 20, № 5. – P. 701–710. <https://doi.org/10.1007/s10029-016-1523-5>.

261. Evaluation of the safety and efficacy of MonoMax® suture material for abdominal wall closure after primary midline laparotomy- a controlled prospective multicentre trial: SSAAC / A. Albertsmeier, C.M. Seiler, L. Fischer [et al.]. – Text : visual // *Langenbecks Arch Surg.* – 2012. – Vol. 397, № 3. – P. 363–371.

262. Evelopment of incisional herniation after midline laparotomy / J.J. Harlaar, E.B. Deerenberg, R.S. Dwarkasing [et al.]. – Text : visual // *BJS Open.* – 2017. – Vol. 1. – P. 18–2.

263. Factors affecting recurrence following incisional hernia / T. Anthony, P. Bergen, L. Kim [et al.]. – Text : visual // *World J.Surg.* – 2000. – Vol.24, № 1. – P.95–101.

264. Factors influencing the development of incisional hernia. A retrospective study of 2,983 laparotomy patients over a period of 10 years / J. Hoer, G. Lawong, U. Klinge, V. Schumpelick. – Text : visual // *Chirurg.* – 2002. – Vol. 73. – P. 474-480.

265. Factors influencing wound dehiscence after midline laparotomy / J.T. Makela, H. Kiviniemi, T. Juvonen, S. Laitinen. – Text : visual // *Am J Surg.* – 1995. – Vol. 170. – P. 387–90.

266. Factors that affect recurrence after incisional herniorraphy with prosthetic materials / A. Rios, J. Rodrigues, V. Munitiz [et al.]. – Text : visual // *Eur. J. Surg.* – 2001. – Vol.167, № 11. – P.855–859.

267. Force Sensing in Surgical Sutures / T. Horeman, E.-J. Meijer, J.J. Harlaar [et al.]. – Text : visual // *PLoS ONE.* – 2013. – Vol. 8. – P. e84466. doi: 10.1371/journal.pone.0084466.



268. Forces and deformation of the abdominal wall. A mechanical and geometrical approach to the linea alba / T. Förstemann, J. Trzewik, J. Holste [et al.]. – Text : visual // *J Biomech.* – 2011. – Vol. 44, № 4. – P. 600–606.

269. Fortelny, R.H. Abdominal Wall Closure in Elective Midline Laparotomy: The Current Recommendations / René H. Fortelny. – Text : visual // *Frontiers in Surgery.* – 2018. – Vol. 5. – P.1-8 (Article 34).

270. Franz, M.G. The biology of hernia formation / M.G. Franz. – Text : visual // *Surg Clin N Am.* – 2008. – Vol. 88. – P. 1–15.

271. Frequency of abdominal wall hernias: is classical teaching out of date? / N. Dabbas, K. Adams, K. Pearson [et al.]. – Text : visual // *J. R. Soc. Med. Sh. Rep.* – 2011. – Vol. 2. – P. 5.

272. Garcia-Urena, M.A. Preventing incisional ventral hernias: important for patients but ignored by surgical specialities? A critical review / M.A. Garcia-Urena; POP (Progress On Prevention) Surgical Group. – Text : visual // *Hernia.* – 2021. – Jan 4. doi: 10.1007/s10029-020-02348-7. Epub ahead of print.

273. Gentamicin for prevention of intraoperative mesh contamination: demonstration of high bactericide effect (in vitro) and low systemic bioavailability (in vivo) / A. Wiegering, B. Sinha, L. Spor [et al.]. – Text : visual // *Hernia.* – 2014. – Vol. 18, № 5. – P. 691–700. <https://doi.org/10.1007/s10029-014-1293-x>.

274. Godquin, B. Une technique sure de reparation des eventrations abdominales post-operatoires: plastie aponevrotique associee a une prothese. A propos de 38 observations / B. Godquin. – Text : visual // *Chirurgie.* – 1979. – Vol.105, №9. – P. 721-724.

275. Grantcharov, T.P. Vertical compared with transverse incisions in abdominal surgery / T.P. Grantcharov, J. Rosenberg. – Text : visual // *Eur J Surg.* – 2001. – Vol. 167, № 4. – P. 260-7.

276. Harrison, B. Collagenopathies — implications for abdominal wall reconstruction: a systematic review / B. Harrison, K. Sanniec, J.E. Janis. – Text : visual // *Plast Reconstr Surg.* – 2016. – Vol. 4, № 10. – P. e1036. <https://doi.org/10.1097/gox.0000000000001036>.

277. Hernia prevention: practice patterns and surgeons' attitudes about abdominal wall closure and the use of prophylactic mesh / J.P. Fischer, H.W. Harris, M. López-Cano, W.W. Hope. – Text : visual // *Hernia*. – 2019. – Vol. 23, № 2. – P. 329-334. doi: 10.1007/s10029-019-01894-z. Epub 2019 Feb 8.

278. Hernia reduction following laparotomy using small stitch abdominal wall closure with and without mesh augmentation (the HULC trial): study protocol for a randomized controlled trial / P. Heger, M. Feißt, J. Krisam [et al.]. – Text : visual // *Trials*. – 2019. – Vol. 20, № 1. – P. 738. doi: 10.1186/s13063-019-3921-3.

279. Hernia repair: the search for ideal meshes / S. Bringman, J. Conze, D. Cuccurullo [et al.]. – Text : visual // *Hernia*. – 2010. – Vol. 14, № 1. – P. 81-87. <https://doi.org/10.1007/s10029-009-0587-x>.

280. High incidence of symptomatic incisional hernia after midline extraction in laparoscopic colon resection / L. Lee, B. Mappin-Kasirer, A.S. Liberman [et al.]. – Text : visual // *Surg Endosc*. – 2012. – Vol. 26. – P. 3180–3185.

281. Higher physical activity is associated with increased androgens, low interleukin 6 and less aortic calcification in peripheral obese elderly women / R.H. Straub, L.B. Tanko, C. Christiansen [et al.]. – Text : visual // *J. Endocrinol*. – 2008. – Vol. 199. – P. 61-68.

282. Hodgson, N.C. The search for an ideal method of abdominal fascial closure: a meta-analysis / N.C. Hodgson, R.A. Malthaner, T. Ostbye. – Text : visual // *Ann Surg*. – 2000. – Vol. 231, № 3. – P. 436–42. doi: 10.1097/00000658-200003000-00018

283. Höer, J. Laparotomy closure and incisional hernia prevention – what are the surgical requirements? / J. Höer, L. Fischer, A. Schachtrupp. – Text : visual // *Zentralbl Chir* 2011. – Vol. 136. – P. 42–49.

284. Hope, W.W. Textbook of hernia / W.W. Hope, W.S. Cobb, G.L. Adrales. – Springer International Publishing, 2017. – Text : electronic. – URL: <https://doi.org/10.1007/978-3-319-43045-4>.

285. Hughes Abdominal Repair Trial (HART) – Abdominal wall closure techniques to reduce the incidence of incisional hernias: study protocol for a randomised controlled

trial / J. Cornish, R. L. Harries, D. Bosanquet [et al.]. – Text : visual // *Trials*. – 2016. – Vol. 17. – P. 454. Doi 10.1186/s13063-016-1573-0

286. Imran, K.M. Internal tension sutures, a novel method of midline laparotomy closure in high risk patients / K.M. Imran, Jawad Khalil, Maryam Alam Khan. – Text : visual // *J Surg.* – 2017. – Vol. 33, № 3. – P.165-169.

287. Incidence and prevention of ventral incisional hernia / Nho R. Huu, D. Mege, M. Ouaiïssi [et al.]. – Text : visual // *Journal of Visceral Surgery*. – 2012. – Vol. 149, № 5 (Suppl.). – P. e3-14.

288. Incidence of and risk factors for incisional hernia after abdominal surgery / K. Itatsu, Y. Yokoyama, G. Sugawara [et al.]. – Text : visual // *British Journal of Surgery*. – 2014. – Vol. 101, № 11. – P. 1439-47.

289. Incidence of Clinically Relevant Incisional Hernia After Colon Cancer Surgery and Its Risk Factors: A Nationwide Claims Study / G.H. Seo, E.K. Choe, K.J. Park, Y.J. Chai. – Text : visual // *World J Surg*. – 2018. – Vol. 42. – P. 1192–1199.

290. Incision and abdominal wall hernias in patients with aneurysm or occlusive aortic disease / J.D. Raffetto, Y. Cheung, J.B. Fisher [et al.]. – Text : visual // *J Vasc Surg*. – 2003. – Vol. 37, № 6. – P. 1150–1154. doi: 10.1016/S0741-5214(03)00147-2.

291. Incisional hernia after liver transplantation: risk factors and health-related quality of life / B. de Goede, H. Eker, P. Klitsie [et al.]. – Text : visual // *Clinical Transplantation*. – 2014. – Vol. 28, № 7. – P. 829-836.

292. Incisional hernia in gynecologic oncology patients: A 10-year study / M. Franchi, F. Ghezzi, M. Buttarelli [et al.]. – Text : visual // *Obstet Gynecol*. – 2001. – Vol. 97. – P. 696–700.

293. Incisional hernia in patient at risk: can it be prevented? / M.P. Hidalgo, E.H. Ferrero, M.A. Ortiz [et al.]. – Text : visual // *Hernia*. – 2011. – Vol. 15. – P. 371-375.

294. Incisional hernia in the elderly: Risk factors and clinical considerations / P. Caglia, A. Tracia, L. Borzì [et al.]. – Text : visual // *Int J Surg*. – 2014. – Vol. 12 (Suppl 2). – P. 164-169.

295. Incisional Hernia Post Laparotomy-Incidence and Risk Factors / S. Amjad, A. Zia, M.A. Syed [et al.]. – Text : visual // *Journal of Surgery*. – 2018. – Vol.6, № 1. – P.19-22.

296. Incisional hernia prevention using a cyanoacrylate-fixed retrofascial mesh / C. Hoyuela, M. Juvany, M. Trias [et al.]. – Text : visual // *Cir Esp*. – 2018. – Vol. 96, № 1. – P. 35-40. doi: 10.1016/j.ciresp.2017.10.003. Epub 2017 Dec

297. Incisional hernia rate 3 years after midline laparotomy / C. Fink, P. Baumann, M.N. Wente [et al.]. – Text : visual // *Br J Surg*. – 2014. – Vol. 101. – P. 51–4. 10.1002/bjs.9364

298. Incisional hernia rate after open abdomen treatment with negative pressure and delayed primary fascia closure / A. Brandl, E. Laimer, A. Perathoner [et al.]. – Text : visual // *Hernia*. – 2014. – Vol. 18, № 1. – P. 105–111.

299. Incisional hernia repair: Tensiometry for the selection of the appropriate procedure / B. Reingruber, S. Kastl, C. Stremmel, P.D. Klein. – Text : visual // *Eur. J. Surg*. – 2001. – Vol.167. – P. 903–908. doi: 10.1080/110241501753361587.

300. Incisional hernia: early complication of abdominal surgery / J.W. Burger, J.F. Lange, J.A. Halm [et al.]. – Text : visual // *World J Surg*. – 2005. – Vol. 29. – P. 1608–1613.

301. Incisional hernia: incidence, clinical profile, risk factors and prevention / J.G.S. Kumar, K.U. Kumar, M. Mallikarjuna [et al.]. – Text : visual // *Int Surg J*. – 2016. – Vol. 3. – P. 1292–1295.

302. Increases in type III collagen gene expression and protein synthesis in patients with inguinal hernias / D.W. Friedman, C.D. Boyd, P. Norton [et al.]. – Text : visual // *Ann Surg*. – 1993. – Vol. 218, № 6. – P. 754–60. doi: 10.1097/00000658-199312000-00009

303. Influence of BMI on short-term surgical outcome after colorectal cancer surgery: a study based on the Swedish national quality registry / P. Hede, M.A. Sorensson, P. Polleryd [et al.]. – Text : visual // *Int J Colorectal Dis*. – 2015. – Vol. 30, № 9. – P. 1201–7. doi: 10.1007/s00384-015-2280-0.

304. Influence of hypercortisolemia on soluble tumor necrosis factor receptor II and interleukin-1 receptor antagonist responses to endotoxin in human beings / A.E. Barber, S.M. Coyle, E. Fischer [et al.]. – Text : visual // *Surgery*. – 1995. – Vol. 118, № 2. – P. 406–410, [https://doi.org/10.1016/s0039-6060\(05\)80352-6](https://doi.org/10.1016/s0039-6060(05)80352-6).

305. Influence of laparotomy closure technique on collagen synthesis in the incisional region / J.J. Höer, K. Junge, A. Schachtrupp [et al.]. – Text : visual // *Hernia*. – 2002. – Vol. 6, № 3. – P. 93–98.

306. Inhibition of *Staphylococcus aureus* adhesion to the surface of a reticular heavyweight polypropylene mesh soaked in a combination of chlorhexidine and allicin: an in vitro study / B. Pérez-Köhler, F. García-Moreno, Y. Bayon [et al.]. – Text : visual // *PLoS One*. – 2015. – Vol. 10, № 5. – P. e0126711. <https://doi.org/10.1371/journal.pone.0126711>.

307. Interrupted or continuous slowly absorbable sutures for closure of primary elective midline abdominal incisions: a multicenter randomized trial (INSECT: ISRCTN24023541) / C.M. Seiler, T. Bruckner, M.K. Diener [et al.]. – Text : visual // *Ann Surg*. – 2007. – Vol. 249. – P. 576–582. doi: 10.1097/SLA.0b013e31819ec6c8.

308. Interrupted versus continuous fascial closure in patients undergoing emergent laparotomy: A randomized controlled trial / T. Peponis, J.D. Bohnen, S. Muse [et al.]. – Text : visual // *J Trauma Acute Care Surg*. – 2018. – Vol. 85, № 3. – P. 459-465. doi: 10.1097/TA.0000000000001970.

309. Intraoperative indocyanine green fluorescence angiography to predict wound complications in complex ventral hernia repair / P.D. Colavita, B.A. Wormer, I. Belyansky [et al.]. – Text : visual // *Hernia*. – 2016. – Vol. 20, № 1. – P. 139–149. <https://doi.org/10.1007/s10029-015-1411-4>.

310. Irvin, T.T. Layer closure of laparotomy wounds with absorbable and nonabsorbable suture materials / T.T. Irvin, C.G. Koffman, H.L. Duthie. – Text : visual // *Br. J. Surg*. – 1976. – Vol.63, № 10. – P. 793-796.

311. Is closure of the peritoneal layer necessary in the repair of midline surgical abdominal wounds? / T.B. Hugh, C. Nankivell, A.P. Meagher, B. Li. – Text : visual // *World Journal of Surgery*. – 1990. – Vol. 14, № 2. – P. 231-4.

312. Israelsson, L.A. Closing midline abdominal incisions / L.A. Israelsson, D. Millbourn. – Text : visual // *Langenbecks Arch Surg.* – 2012. – Vol. 397. – P. 1201–1207.

313. Israelsson, L.A. Closure of midline laparotomy incisions with polydioxanone and nylon: the importance of suture technique / L.A. Israelsson, T. Jonsson. – Text : visual // *Br J Surg.* – 1994. – Vol. 81. – P. 1606–8.

314. Israelsson, L.A. Incisional hernias in patients with aortic aneurysmal disease: The importance of suture technique / L.A. Israelsson. – Text : visual // *Eur J Vasc Endovasc Surg.* – 1999. – Vol. 17, № 2. – P. 133–5. doi: 10.1053/ejvs.1998.0726

315. Israelsson, L.A. Overweight and healing of midline incisions: the importance of suture technique / L.A. Israelsson, T. Jonsson. – Text : visual // *Eur J Surg.* – 1997. – Vol. 163, № 3. – P. 175–80.

316. Israelsson, L.A. Suture length to wound length ratio and healing of midline laparotomy incisions / L.A. Israelsson, T. Jonsson. – Text : visual // *Br J Surg.* – 1993. – Vol. 80, № 10. – P. 1284–6. doi: 10.1002/bjs.1800801020

317. Israelsson, L.A. The surgeon as a risk factor for complications of midline incisions / L.A. Israelsson. – Text : visual // *Eur. J. Surg.* – 1998. – Vol. 164, № 5. – P. 353-359.

318. Jenkins, T.P. The burst abdominal wound: a mechanical approach / T.P. Jenkins. – Text : visual // *Br J Surg.* – 1976. – Vol. 63, № 11. – P. 873–6. doi: 10.1002/bjs.1800631110.

319. Jensen, T.K. Closure of an emergency midline laparotomy / T.K. Jensen, I. Gögenur, M.B. Tolstrup. – Text : visual // *Ugeskr Laeger.* – 2020. – Vol. 182, № 45. – P. V07200505.

320. Klinge, U. Modified classification of surgical meshes for hernia repair based on the analyses of 1,000 explanted meshes / U. Klinge, B. Klosterhalfen. – Text : visual // *Hernia.* – 2012. – Vol. 16, № 3. – P. 251–258. <https://doi.org/10.1007/s10029-012-0913-6>.

321. Komba, T. Practices of abdominal fascial closure and related complications following Elective midline laparotomy at Muhimbili National Hospital: dissertation for

M. Med. / T. Komba. – Muhas, 2012. – P. 26–28. – Text : electronic. – URL: <https://doi.org/>

322. Kunishige, Tomohiro. A defect of the abdominal wall with intestinal fistulas after the repair of Incisional hernia using Composix Kugel Patch / Tomohiro Kunishige, Tomoyoshi Takayama, Sohei Matumoto. – Text : visual // International Journal of Surgery Case Report. – 2013. – Vol. 4. – P. 793-797.

323. Laparotomy closure techniques: Do surgeons follow the latest guidelines? Results of a questionnaire / A. Bloemen, R.J.C.M.F. De Kleijn, S. Van Steensel [et al.]. – Text : visual // Int J Surg. – 2019. – Vol. 71. – P. 110-116. doi: 10.1016/j.ijssu.2019.09.024. Epub 2019 Sep 24.

324. Lintin, L.A. Mechanical failure of a lightweight polypropylene mesh / L.A. Lintin, A.N. Kingsnorth. – Text : visual // Hernia. – 2014. – Vol. 18, № 1. – P. 131–133.

325. Macon, W. L. The effect of iron deficiency anemia on wound healing / W. L. Macon, W. J. Pories. – Text : visual // Surgery. – 1971. – Vol.69, № 5. – P. 792–796.

326. Maier, S. Definition and management of wound infections / S. Maier, P. Körner, S. Diedrich. – Text : visual // Chirurg. – 2011. – P. 23–30.

327. Malinowski, S.S. Nutritional and metabolic complications of bariatric surgery / S.S. Malinowski. – Text : visual // American Journal of the Medical Sciences. – 2006. – Vol. 331, № 4. – P. 219–225.

328. Management and closure of the open abdomen after damage control laparotomy for trauma. A systematic review and meta-analysis / A.E. Sharrock, T. Barker, H.M. Yuen [et al.]. – Text : visual // Injury. – 2016. – Vol. 47, № 2. – P. 296–306. doi:10.1016/j.injury.2015.09.008

329. Management of Abdominal Hernias / eds.: A.N. Kingsnorth, K.A. LeBlanc. – Springer, 2013. – 414 p. – Text : visual.

330. Management of the open abdomen using vacuum-assisted wound closure and mesh-mediated fascial traction / A. Willms, C. Güsgen, S. Schaaf [et al.]. – Text : visual // Langenbecks Arch Surg. – 2015. – Vol. 400, № 1. – P. 91–9. doi:10.1007/s00423-014-1240-4

331. Mazhar, A.D. Outcome of Mass Abdominal Fascial Closure in Midline Laparotomies: A Clinical Study at AVBRH / A.D. Mazhar, K.S. Raju. – Text : visual // IJSR. – 2017. – Vol. 6, № 1. – P. 476-482.

332. McClung, J.P. Iron deficiency and obesity: the contribution of inflammation and diminished iron absorption / J.P. McClung, J. P. Karl. – Text : visual // Nutrition Reviews. – 2009. – Vol. 67, № 2. – P. 100–104.

333. Measuring biomechanics of abdominal wall closure / R. Villalobos, A. Escartin, C. Mias [et al.]. – Text : visual // Proceedings of the 36th International Congress of the European Hernia Society (29–31 May 2014). – Edinburgh, Scotland, UK. – P. 207.

334. Mentula, P.J. Components separation technique is feasible for assisting delayed primary fascial closure of open abdomen / P.J. Mentula, A.K. Leppäniemi. – Text : visual // Scand J Surg. – 2016. – Vol. 105, № 1. – P. 17–21. doi:10.1177/1457496915586651

335. Mesh Location in open ventral hernia repair: a systematic review and network meta-analysis / J.L. Holihan, D.H. Nguyen, M.T. Nguyen [et al.]. – Text : visual // World J Surg. – 2016. – Vol. 40, № 1. – P. 89–99. <https://doi.org/10.1007/s00268-015-3252-9>.

336. Mesh terminology 101 / W.S. Cobb, R.M. Peindl, M. Zerey [et al.]. – Text : visual // Hernia. – 2009. – Vol. 13, № 1. – P. 1–6.

337. Meta-analysis and systematic review of laparoscopic versus open mesh repair for elective incisional hernia / A. Awaiz, F. Rahman, M. Hossain [et al.]. – Text : visual // Hernia. – 2015. – Vol. 19, № 3. – P. 449–463. <https://doi.org/10.1007/s10029-015-1351-z>.

338. Meta-analysis of sublay versus onlay mesh repair in incisional hernia surgery / L. Timmermans, B. de Goede, S.M. van Dijk [et al.]. – Text : visual // Am J Surg. – 2014. – Vol. 207, № 6. – P. 980–988. <https://doi.org/10.1016/j.amjsurg.2013.08.030>.

339. Meta-analysis of techniques for closure of midline abdominal incisions / M. van 'tRiet, E.W. Steyerberg, J. Nellensteyn [et al.]. – Text : visual // Br J Surg. – 2002. – Vol. 89. – P. 1350–6. doi: 10.1046/j.1365-2168.2002.02258.x.



340. Meta-analysis on Materials and Techniques for Laparotomy Closure: The MATCH Review / N.A. Henriksen, E.B. Deerenberg, L. Venclauskas [et al.]. – Text : visual // World J Surg. – 2018. – Vol. 42, № 6. – P. 1687-1694. doi: 10.1007/s00268-017-4363-2.

341. Midline abdominal wall incisional hernia after aortic reconstructive surgery: a prospective study / M. Gruppo, F. Mazzalai, R. Lorenzetti [et al.]. – Text : visual // Surgery. – 2012. – Vol. 151, № 6. – P. 882–8. doi: 10.1016/j.surg.2011.12.032.

342. Millbourn, D. Cost analysis of the use of small stitches when closing midline abdominal incisions / D. Millbourn, A. Wimo, L.A. Israelsson. – Text : visual // Hernia. – 2014. – Vol. 18, № 6. – P. 775–780. <https://doi.org/10.1007/s10029-013-1135-2>.

343. Millbourn, D. Effect of stitch length on wound complications after closure of midline incisions: a randomized controlled trial / D. Millbourn, Y. Cengiz, L.A. Israelsson. – Text : visual // Arch Surg. – 2009. – Vol.144, № 11. – P. 1056-1059.

344. Millbourn, D. Risk factors for wound complications in midline abdominal incisions related to the size of stitches / D. Millbourn, Y. Cengiz, L.A. Israelsson. – Text : visual // Hernia. – 2011. – Vol. 15, № 3. – P. 261-6.

345. Mizell, Jason S. Principles of abdominal wall closure / Jason S. Mizell, Wenliang Chen, Michael Rosen. – Text : visual // UpToDate. – 2019. – P. 1-12.

346. Modified hernia grading scale to stratify surgical site occurrence after open ventral hernia repairs / A.E. Kanters, D.M. Krpata, J.A. Blatnik [et al.]. – Text : visual // J Am Coll Surg. – 2012. – Vol. 215, № 6. – P. 787–793. <https://doi.org/10.1016/j.jamcollsurg.2012.08.012>.

347. Morales-Conde, S. A new classification for seroma after laparoscopic ventral hernia repair / S. Morales-Conde. – Text : visual // Hernia. – 2012. – Vol. 16, № 3. – P. 261–267. <https://doi.org/10.1007/s10029-012-0911-8>.

348. Morris, Z.S. The answer is 17 years, what is the question: understanding time lags in translational research / Z.S. Morris, S. Wooding, J. Grant. – Text : visual // J R Soc Med. – 2011. – Vol. 104. – P. 510–520.

349. Multiple laparotomies are a predictor of fascial dehiscence in the setting of severe trauma / M. Swaroop, M. Williams, W.R. Greene [et al.]. – Text : visual // *Am Surg.* – 2005. – Vol. 71. – P. 402.

350. Murphy, G.R. Meta-analysis of antibiotics for simple hand injuries requiring surgery / G.R. Murphy, M.D. Gardiner, G.E. Glass. – Text : visual // *Br J Surg.* – 2016. – Vol. 103, № 5. – P. 487–492.

351. Mutwali, Ismat M. Incisional Hernia: Risk Factors, Incidence, Pathogenesis, Prevention and Complications / Ismat M. Mutwali. – Text : visual // *Sch. J. App. Med. Sci.* – 2014. – Vol. 2, № 4E. – P. 1491-1497.

352. Nancharaiah, Dr. P. A clinical study of abdominal wound dehiscence and its management / Dr. P. Nancharaiah. – Text : visual // *IOSR Journal of Dental and Medical Sciences (IOSR-JDMS).* – 2018. – Vol. 17, № 2. – P. 49-54.

353. New look at nutritional care for obese patient candidates for bariatric surgery / C.F. Nicoletti, T.P. Lima, S.P. Donadelli [et al.]. – Text : visual // *Surgery for Obesity and Related Diseases.* – 2013. – Vol. 9, № 4. – P. 520–525.

354. New suture materials for midline laparotomy closure: an experimental study / J.M. Bellón, P.P. López, R. Simón-Allue [et al.]. – Text : visual // *BMC Surgery.* – 2014. – Vol. 14. – P. 70.

355. Nutritional profile of patients before and after Roux-en-Y gastric bypass: 3year follow-up / C.A. Blume, C.C. Boni, D.S. Casagrande [et al.]. – Text : visual // *Obesity Surgery.* – 2012. – Vol. 22, № 11. – P. 1676–1685.

356. Obesity and Surgical Wound Healing: A Current Review / Y.N. Pierpont, T.P. Dinh, R.E. Salas [et al.]. – Text : visual // *ISRN Obesity.* – 2014. – Vol. 2014. – P. 638936.

357. Obesity increases the odds of acquiring and incarcerating noninguinal abdominal wall hernias / B. Lau, H. Kim, P.I. Haigh [et al.]. – Text : visual // *Am Surg.* – 2012. – Vol. 78, № 10. – P. 1118-1121.

358. One-year follow-up after open abdomen therapy with vacuum-assisted wound closure and mesh-mediated fascial traction / T. Bjarnason, A. Montgomery, O. Ekberg

[et al.]. – Text : visual // World J Surg. – 2011. – Vol. 37, № 9. – P. 2031–8. doi:10.1007/s00268-013-2082-x

359. Open abdomen treatment after aortic aneurysm repair with vacuum-assisted wound closure and mesh-mediated fascial traction / K. Sörelius, A. Wanhainen, S. Acosta [et al.]. – Text : visual // Eur J Vasc Endovasc Surg . – 2013. – Vol. 45, № 6. – P. 588–94. doi:10.1016/j.ejvs.2013.01.041

360. Open surgical procedures for incisional hernias / D. Hartog, A.H.M. Dur, W.E. Tuinebreijer, R.W. Kreis. – Text : visual // Cochrane Database Syst Rev. – 2008. – Vol. 16, № 3. – P. CD006438. <https://doi.org/10.1002/14651858.cd006438.pub2>

361. Oprea, V. Transversus abdominis muscle release (TAR) for large incisional hernia repair / V. Oprea, V.G. Radu, D. Moga. – Text : visual // Chirurgia. – 2016. – Vol. 6. – P. 535-540. <https://doi.org/10.21614/chirurgia.111.6.535>

362. Osher, E. Obesity in elderly subjects / E. Osher, N. Stern. – Text : visual // Diabetes Care. – 2009. – Vol. 32 (Suppl. 2). – P. 398-402.

363. Pawar, A.Y. Postoperative Spine Infections / A.Y. Pawar, S.K. Biswas. – Text : visual // Asian Spine J. – 2016. – Vol. 10, № 1. – P. 176–183.

364. Payne, R. Meta-analysis of randomised trials comparing the use of prophylactic mesh to standard midline closure in the reduction of incisional herniae / R. Payne, J. Aldwinckle, S. Ward. – Text : visual // Hernia. – 2017. – Vol. 21, № 6. – P. 843-853. doi: 10.1007/s10029-017-1653-4.

365. Pelvic organ prolapse and collagen-associated disorders / K. Lammers, S. Lince, M. Spath [et al.]. – Text : visual // Int Urogynecol J. – 2012. – Vol. 23. – P. 313–319.

366. Pollock, A.V. Early prediction of late incisional hernias / A.V. Pollock, M. Evans. – Text : visual // Br J Surg. – 1989. – Vol. 76. – P. 953–954.

367. Preand postoperative nutritional deficiencies in obese patients undergoing laparoscopic sleeve gastrectomy / A. Damms-Machado, A. Friedrich, K. M. Kramer [et al.]. – Text : visual // Obesity Surgery. – 2012. – Vol. 22, № 6. – P. 881–889.

368. Preoperative glucocorticoid use in major abdominal surgery: systematic review and meta-analysis of randomized trials / S. Srinivasa, A.A. Kahokehr, T. Yu, A.G. Hill.

– Text : visual // *Ann Surg.* – 2011. – Vol. 254, № 2. – P. 183–191. <https://doi.org/10.1097/sla.0b013e3182261118>.

369. Preoperative methylprednisolone enhances recovery after endovascular aortic repair: a randomized, double-blind, placebo-controlled clinical trial / L. de la Motte, H. Kehlet, K. Vogt [et al.]. – Text : visual // *Ann Surg.* – 2014. – Vol. 260, № 3. – P. 540–549. <https://doi.org/10.1097/sla.0000000000000895>.

370. Preventing parastomal hernia using a modified Sugar baker technique with composite mesh during laparoscopic abdominoperineal resection: a randomized controlled trial / M. Lopez-Cano, X. Serra-Aracil, L. Mora [et al.]. – Text : visual // *Ann Surg.* – 2016. – Vol. 264, № 6. – P. 923-928.

371. Prevention of burst abdominal wound by a new technique: a randomized trial comparing continuous versus interrupted X-suture / A. Srivastava, S. Roy, K.B. Sahay [et al.]. – Text : visual // *Indian J Surg.* – 2004. – Vol. 66. – P. 19–27.

372. Prevention of incisional hernia using different suture materials for closing the abdominal wall: a comparison of PDS, Vicryl and Prolene in a rat model / S. van Steensel, L.C.L. van den Hil, A. Bloemen [et al.]. – Text : visual // *Hernia.* – 2020. – Vol. 24, № 1. – P. 67-78. doi: 10.1007/s10029-019-01941-9.

373. Prevention of incisional hernia with prophylactic onlay and sublay mesh reinforcement versus primary suture only in midline laparotomies (PRIMA): 2-year followup of a multicentre, double-blind, randomised controlled trial / A.P. Jairam, Lucas Timmermans, Hasan H. Eker [et al.]. – Text : visual // *Lancet.* – 2017. – Vol. 390. – P. 567–76. doi: 10.1016/S0140-6736(17)31332-6

374. Prevention of Incisional hernias by prophylactic mesh-augmented reinforcement of midline laparotomies for abdominal aortic aneurysm treatment: a randomized controlled trial / F.E. Muysoms, O. Detry, T. Vierendeels [et al.]. – Text : visual // *Ann Surg.* – 2016. – Vol. 263. – P. 638-45.

375. Prevention of postoperative infections in abdominal surgery using reabsorbable suture with antibacterial activity (Vicryl plus) versus reabsorbable standard sutures / N. Khachatryan, M. Dibirov, V. Omelyanovsky [et al.]. – Text : visual // 24th European Congress on Surgical Infections. 2011.

376. Prophylactic Intraperitoneal Onlay Mesh Reinforcement Reduces the Risk of Incisional Hernia, Two-Year Results of a Randomized Clinical Trial / P. Brosi, P.M. Glauser, B. Speich [et al.]. – Text : visual // *World J Surg.* – 2018. – Vol. 42, № 6. – P. 1687-1694. doi: 10.1007 / s00268-017-4363-2

377. Prophylactic mesh placement during formation of an end-colostomy reduces the rate of parastomal hernia: short-term results of the Dutch PREVENT-trial / H.T. Brandsma, B.M. Hansson, T.J. Aufenacker [et al.]. – Text : visual // *Ann Surg.* – 2017. – Vol. 265. – P. 663–669.

378. Prophylactic Mesh Reinforcement versus Sutured Closure to Prevent Incisional Hernias after Open Abdominal Aortic Aneurysm Repair via Midline Laparotomy: A Systematic Review and Meta-Analysis / R. Indrakusuma, H. Jalalzadeh, J.E. van der Meij [et al.]. – Text : visual // *Eur J Vasc Endovasc Surg.* – 2018. – Vol. 56, № 1. – P. 120-128. doi: 10.1016/j.ejvs.2018.03.021. Epub 2018 Apr 22.

379. Prophylactic retention sutures in midline laparotomy in high-risk patients for wound dehiscence: a randomized controlled trial / Z. Khorgami, S. Shoar, B. Laghaie [et al.]. – Text : visual // *J Surg Res.* – 2013. – Vol. 180, № 2. – P. 238-43.

380. Prophylactic synthetic mesh can be safely used to close emergency laparotomies, even in peritonitis / N. Argudo, J.A. Pereira, J.J. Sancho [et al.]. – Text : visual // *Surgery.* – 2014. – Vol. 156. – P.1238–1244 .

381. Randomised-controlled feasibility trial on abdominal wall closure techniques in patients undergoing relaparotomy (ReLap study; DRKS00013001) / P. Probst, D.T. Tran, F.J. Hüttner [et al.]. – Text : visual // *Langenbecks Arch Surg.* – 2020. – Vol. 405, № 4. – P. 427-434. doi: 10.1007/s00423-020-01903-1.

382. Rath, A.M. The healing of laparotomies: Review of the literature Part 1. Physiologic and pathologic aspects / A.M. Rath, J.P. Chevrel. – Text : visual // *Hernia.* – 1998. – Vol. 2. – P. 145–149. doi: 10.1007/BF01250034.

383. Read, R. Blood protease/antiprotease imbalance with acquired herniation / R. Read. – Text : visual // *Prob Gen Surg.* – 1995. – Vol. 12. – P. 41-46.

384. Read, R.C. Signs of herniosis in women with vaginal prolapse and/or stress incontinence / R.C. Read. – Text : visual // *Hernia*. – 2008. – Vol. 12, № 5. – P. 449–452. doi: 10.1007/s10029-008-0372-2.

385. Recommendations for reporting outcome results in abdominal wall repair / F.E. Muysoms, E.B. Deerenberg, E. Peeters [et al.]. – Text : visual // *Hernia*. – 2013. – Vol. 17, № 4. – P. 423–433. <https://doi.org/10.1007/s10029-013-1108-5>.

386. Reconstruction of scar hernias: intraoperative tensiometry for objective determination of procedure of choice / P. Klein, G. Konzen, O. Schmidt [et al.]. – Text : visual // *Chirurg*. – 1996. – Vol. 67. – P. 1020–1027.

387. Reference values of skin autofluorescence / M. Koetsier, H.L. Lutgers, C. de Jonge [et al.]. – Text : visual // *Diabetes Technol Ther*. – 2010. – Vol. 12, № 5. – P. 399–403. doi: 10.1089/dia.2009.0113.

388. Reinforced tension line suture closure after midline laparotomy in emergency surgery / A. Agarwal, Z. Hossain, A. Agarwal [et al.]. – Text : visual // *Trop Doct*. – 2011. – Vol. 41. – P. 193-196.

389. Reliability of the American Society of Anesthesiologists physical status scale in clinical practice / A. Sankar, S.R. Johnson, W.S. Beattie [et al.]. – Text : visual // *Br J Anaesth*. – 2014. – Vol. 113, № 3. – P. 424–432. <https://doi.org/10.1093/bja/aeu100>.

390. Retrospective review of risk factors for surgical wound dehiscence and incisional hernia / S. Walming, E. Angenete, M. Block [et al.]. – Text : visual // *BMC Surg*. – 2017. – Vol. 17, № 1. – P. 19. doi: 10.1186/s12893-017-0207-0.

391. Review of wound healing with reference to an unrepairable abdominal hernia / K. Junge, U. Klinge, B. Klosterhalfen [et al.]. – Text : visual // *Eur J Surg*. – 2002. – Vol.168. – P. 67–73.

392. Risk factors for early recurrence after inguinal hernia repair / R. Rosch, P. Lynen-Jansen, K. Junge [et al.]. – Text : visual // *Hernia*. – 2006. – Vol. 11. – P.1-6.

393. Risk factors for early-occurring and late-occurring incisional hernias after primary laparotomy for ovarian cancer / R.J. Spencer, K.D. Hayes, S. Rose [et al.]. – Text : visual // *Obstetrics and Gynecology*. – 2015. – Vol. 125, № 2. – P. 407-13.

394. Risk factors for incisional hernia repair after aortic reconstructive surgery in a nationwide study / N. Henriksen, F. Helgstrand, K. Vogt [et al.]. – Text : visual // *J Vasc Surg.* – 2013. – Vol. 57, № 6. – P. e3.1524–1530. <https://doi.org/10.1016/j.jvs.2012.11.119>.

395. Risk factors for the development of an incisional hernia after sigmoid resection for diverticulitis: an analysis of 33 patients, operative and disease-associated factors / T.M. Connelly, R. Tappouni, P. Mathew [et al.]. – Text : visual // *The American Surgeon.* – 2015. – Vol. 81, № 5. – P. 492-7.

396. Role of biomarkers in incisional hernias / J.R. Salameh, L.M. Talbott, W. May [et al.]. – Text : visual // *Am Surg.* – 2007. – Vol. 73, № 6. – P. 561–567.

397. Rosch, R. Analysis of collagen-interacting proteins in patients with incisional hernias// R. Rosch, K. Junge, M. Knops. – Text : visual // *Langenbecks Arch Surg.* - 2003.- Vol. 387, № 11–12. - P. 427–432

398. Rosen, M.J. Multicenter, prospective, longitudinal study of the recurrence, surgical site infection, and quality of life after contaminated ventral hernia repair using biosynthetic absorbable mesh / M.J. Rosen. – Text : visual // *Annals of Surgery.* – 2017. – Vol. 265, № 1. – P. 205–211.

399. Sanchez-Manuel, F.J. Antibiotic prophylaxis for hernia repair / F.J. Sanchez-Manuel, J. Lozano–García, J.L. Seco–Gil. – Text : visual // *Cochrane Database Syst Rev.* – 2012. – Vol. 2. – P. CD003769. <https://doi.org/10.1002/14651858.cd003769.pub4>.

400. Satterwhite, T. Outcomes of complex abdominal herniorrhaphy: experience with 106 cases / T. Satterwhite, S. Miri, C. Chung. – Text : visual // *Ann Plast Surg.* – 2012. – Vol. 68, № 4. – P. 382-388.

401. Searching for the safest abdominal closure technique after emergency laparotomy for Hinchey III and IV peritonitis / N. Tamini, Marco Cereda, Giulia Capelli [et al.]. – Text : visual // *Int Surg J.* – 2017. – Vol. 4, №8. – P. 2534-2538. Doi: 10.18203/2349-2902.isj20173388

402. Short-term results of a randomized controlled trial comparing primary suture with primary glued mesh augmentation to prevent incisional hernia / L. Timmermans,

H.H. Eker, E.W. Steyerberg [et al.]. – Text : visual // *Ann Surg.* – 2015. – Vol. 261, № 2. – P. 276–281. doi: 10.1097/SLA.0000000000000798.

403. Simple noninvasive measurement of skin autofluorescence / R. Meerwaldt, T. Links, R. Graaff [et al.]. – Text : visual // *Ann N Y Acad Sci.* – 2005. – Vol. 1043. – P. 290–298. doi: 10.1196/annals.1333.036.

404. Skin autofluorescence, a measure of cumulative metabolic stress and advanced glycation end products, predicts mortality in hemodialysis patients / R. Meerwaldt, J.W. Hartog, R. Graaff [et al.]. – Text : visual // *J Am Soc Nephrol.* – 2005. – Vol. 16, № 12. – P. 3687–3693. doi: 10.1681/ASN.2005020144.

405. Small bites versus large bites for closure of abdominal midline incisions (STITCH): a double-blind, multicentre, randomised controlled trial / E.B. Deerenberg, J.J. Harlaar, E.W. Steyerberg [et al.]. – Text : visual // *Lancet.* – 2015. – Vol. 386(10000). – P.1254–60. doi: 10.1016/S0140-6736(15)60459-7

406. Smoking is a risk factor for a hernia incision / L.T. Sorensen, U.B. Hemmingsen, L.T. Kirkeby [et al.]. – Text : visual // *Arch Surg.* – 2005. – Vol. 140, № 2. – P. 119-23.

407. Ssoson-Jaroschewitsch, A. Pathogenese und Behandlung der Leistenbrüche anatomisch-klinisch Beleuchtet / A. Ssoson-Jaroschewitsch. – Text : visual // *Arch. Klin. Chir.* – 1927. – Bd. 144. – S. 352368.

408. Study of Two Techniques for Midline Laparotomy Fascial Wound Closure / V. Gurjar, B.M. Halvadia, R.P. Bharaney [et al.]. – Text : visual // *Indian J Surg.* – 2014. – Vol. 76, № 2. – P. 91–4.

409. Sugarbaker, P.H. Prevention of hernia in long midline abdominal incisions: an opinion paper / P.H. Sugarbaker. – Text : visual // *Ann Emerg Surg.* – 2017. – Vol. 2, №3 (1018). – P. 1-5.

410. Surgical dynamometer to simultaneously measure the tension forces and the distance between wound edges during the closure of a laparotomy / J. Roca, Miquel Nogués, Rafael Villalobos [et al.]. – Text : visual // *Sensors.* – 2018. – Vol. 18. – P. 189-200. doi:10.3390/s18010189 P.1-11



411. Suture choice to reduce occurrence of surgical site infection, hernia, wound dehiscence and sinus/fistula: a network meta-analysis / B.E. Zucker, C. Simillis, P. Tekkis, C. Kontovounisios. – Text : visual // *Ann R Coll Surg Engl.* – 2019. – Vol. 101, № 3. – P. 150-161. doi: 10.1308/rcsann.2018.0170.

412. Systematic review and meta-analysis of prophylactic mesh placement for prevention of incisional hernia following midline laparotomy / A. Bhangu, J.E. Fitzgerald, P. Singh [et al.]. – Text : visual // *Hernia.* – 2013. – Vol. 17. – P. 445–455. doi: 10.1007/s10029-013-1119-2

413. Systematic review and meta-regression of factors affecting midline incisional hernia rates: analysis of 14,618 patients / D.C. Bosanquet, J. Ansell, T. Abdelrahman [et al.]. – Text : visual // *PLoS ONE.* – 2015. – Vol. 10. – P. e0138745.

414. Tashkinov, N.V. Identification of patients with high risk of incisional ventral hernias after midline laparotomy / N.V. Tashkinov, N.A. Kulikova, B.M. Kogut. – Text : visual // *Far Eastern Medical Journal.* – 2013. – № 4. – P. 31 -33.

415. Tensile strength of the posterior and anterior layer of the rectus abdominis muscle sheath in cadavers / C.R. Amorim, F.X. Nahas, V.C.T. De Souza [et al.]. – Text : visual // *Acta Cir. Bras.* – 2007. – Vol. 22. – P. 255–259. doi: 10.1590/S0102-86502007000400005.

416. Tensiometry as a decision tool for abdominal wall reconstruction with component separation / A. Dragu, P. Klein, F. Unglaub [et al.]. – Text : visual // *World J. Surg.* – 2009. – Vol. 33. – P. 1174–1180. doi: 10.1007/s00268-009-9991-8.

417. The ‘AbdoMAN’: an artificial abdominal wall simulator for biomechanical studies on laparotomy closure techniques / L.F. Kroese, J.J. Harlaar, C. Ordrenneau [et al.]. – Text : visual // *Hernia.* – 2017. – Vol. 21, №5. – P. 783–791. doi: 10.1007/s10029-017-1615-x

418. The chronic inflammatory hypothesis for the morbidity associated with morbid obesity: implications and effect of weight loss / D.R. Cottam, S.G. Mattar, E. Barinas-Mitchell [et al.]. – Text : visual // *Obesity Surgery.* – 2004. – Vol.14, № 5. – P. 589–600.

419. The collagen turnover profile is altered in patients with inguinal and incisional hernia / N.A. Henriksen, J.H. Mortensen, L.T. Sorensen [et al.]. – Text : visual // *Surgery*. – 2015. – Vol. 157, № 2. – P. 312–321. doi: 10.1016/j.surg.2014.09.006.

420. The development of an international online platform for registration and outcome measurement of ventral abdominal wall hernia repair / F. Muysoms, G. Campanelli, G.G. Champault [et al.]. – Text : visual // *Hernia*. – 2012. – Vol. 16, № 3. – P. 239–250. <https://doi.org/10.1007/s10029-012-0912-7>.

421. The economic burden of incisional ventral hernia repair: a multicentric cost analysis / J.F. Gillion, D. Sanders, M. Miserez, F. Muysoms. – Text : visual // *Hernia*. – 2016. – Vol. 20, № 6. – P. 819–830. <https://doi.org/10.1007/s10029-016-1480-z>.

422. The effects of corticosteroids and vitamin A on the healing of tracheal anastomoses / D.U. Talas, A. Nayci, S. Atis [et al.]. – Text : visual // *International Journal of Pediatric Otorhinolaryngology*. – 2003. – Vol. 67, № 2. – P. 109–116.

423. The impact of prophylactic dexamethasone on nausea and vomiting after laparoscopic cholecystectomy: a systematic review and meta-analysis / P.J. Karanicolas, S.E. Smith, B. Kanbur [et al.]. – Text : visual // *Ann Surg*. – 2008. – Vol. 248, № 5. – P. 751–762. <https://doi.org/10.1097/sla.0b013e3181856024>.

424. The influence of laparoscopy on incisional hernia rates: a retrospective analysis of 1057 colorectal cancer resections / A. Mishra, B.D. Keeler, C. Maxwell-Armstrong [et al.]. – Text : visual // *Colorectal Dis*. – 2014. – Vol. 16. – P. 815–821.

425. The prevention hernia formation using a delayed-release polymer of basic fibroblast growth factor / Derek A DubayXue Wang, M Ann Kuhn [et al.]. – Text : visual // *Ann Surg*. – 2004. – Vol. 240. – 1. – P. 179-186.

426. The use of mesh in emergent ventral hernia repair: effects on early patient morbidity and mortality / I.N. Haskins, R.L. Amdur, P.P. Lin, K. Vaziri. – Text : visual // *J Gastrointest Surg*. – 2016. – Vol. 20, № 11. – P. 1899-1903. <https://doi.org/10.1007/s11605-016-3207-y>

427. Topical application of *Acalypha indica* accelerates rat cutaneous wound healing by up-regulating the expression of Type I and III collagen / M. Ganeshkumar, T.

Ponrasu, R. Krithika [et al.]. – Text : visual // *Journal of Ethnopharmacology*. – 2012. – Vol.142, № 1. – P. 14–22.

428. Triclosan-coated suture to reduce surgical site infection after colorectal surgery / I. Mattavelli, L. Nespoli, S. Alfieri [et al.]. – Text : visual // *24th European Congress on Surgical Infections*, 2011.

429. Use of intraoperative indocyanin-green angiography to minimize wound healing complications in abdominal wall reconstruction / K.M. Patel, P. Bhanot, B. Franklin [et al.]. – Text : visual // *J Plast Surg Hand Surg*. – 2013. – Vol. 47, № 6. – P. 476–480. <https://doi.org/10.3109/2000656x.2013.787085>.

430. Van Rooijen, M.M.J. Preventing incisional hernia: closing the midline laparotomy / M.M.J. Van Rooijen, J.F. Lange. – Text : visual // *Tech Coloproctol*. – 2018. – Vol. 22, № 8. – P. 623–625.

431. Variability of surgical knot tying techniques: do we need to standardize? / L. Fischer, T. Bruckner, B.P. Muller-Stich [et al.]. – Text : visual // *Langenbecks Arch Surg*. – 2010. – Vol. 395. – P. 445-450.

432. Vlasov, V.V. Surgical treatment of abdominal hernia appearing after median laparotomy / V.V. Vlasov. – Text : visual // *Klin. Chir.* – 2000. – № 4. – P. 35-37.

433. Vtyurin, B. Ultrastructural analysis of skin and aponeurosis of abdominal wall in incisional hernias / B. Vtyurin, I. Chekmareva, B. Gogia. – Text : visual // *Hernia recurrences: book of Abstracts 926 international congress of the European Hernias Society*. – Praga, 2004. – P. 72.

434. Wantz, G.E. Open repair of hernias of the abdominal wall / G.E. Wantz. – Text : visual // *Sci. Amer. Surg*. – 1999. – № 6. – P. 1-71.

435. Wilson, J.A. Obesity: impediment to postsurgical wound healing / J.A. Wilson, J.J. Clark. – Text : visual // *Advances in Skin & Wound Care*. – 2004. – Vol. 17, № 8. – P. 426–435.

436. Wound healing // *Schwartz's Principles of Surgery* / Munier Nazzal, Mohamed F. Osman, Heitham Albeshri [et al.]. – 11th edition / und. red. F. Charles Brunnicardi. – McGraw-Hill Education, 2019. – Chapter 9. – P. 271–299. – Text : visual.

437. Wu, L. Activation of invariant natural killer T cells by lipid excess promotes tissue inflammation, insulin resistance, and hepatic steatosis in obese mice / L. Wu, V.V. Parekh, C.L. Gabriele et al. – Text : visual // Proceedings of the National Academy of Sciences of the United States of America, 2012. – Vol. 109, № 19. – P. E1143–E1152.

438. Yeckel, C.W. Abdominal obesity in older women: potential role for disrupted fatty acid reesterification in insulin resistance / C.W. Yeckel, J. Dziura, L. DiPietro. – Text : visual // J. Clin. Endocrinol. Metab. – 2008. – Vol. 93, № 4. – P. 1285-1291.

439. Zhang, L. Incidence of abdominal incisional hernia in developing country: a retrospective cohort study / L. Zhang. – Text : visual // Int J Clin Exp Med. – 2015. – Vol. 8, № 8. – P. 13649-13652.