



Министерство здравоохранения Российской Федерации

Федеральное государственное бюджетное образовательное учреждение
высшего образования

«Рязанский государственный медицинский университет
имени академика И.П. Павлова»

Министерства здравоохранения Российской Федерации
ФГБОУ ВО РязГМУ Минздрава России

Утверждено решением ученого совета
Протокол № 1 от 01.09.2023 г.

Фонд оценочных средств по дисциплине	«Факультетская терапия»
Образовательная программа	Основная профессиональная образовательная программа высшего образования - программа специалитета по специальности 31.05.01 Лечебное дело
Квалификация	Врач-лечебник
Форма обучения	Очная

Разработчик (и): кафедра факультетской терапии имени профессора В.Я. Гармаша

ИОФ	Ученая степень, ученое звание	Место работы (организация)	Должность
О.М. Урясьев	Доктор медицинских наук, профессор	ФГБОУ ВО РязГМУ Минздрава России	Заведующий кафедрой факультетской терапии имени профессора В.Я. Гармаша
Ю.А. Панфилов	Кандидат медицинских наук, доцент	ФГБОУ ВО РязГМУ Минздрава России	Доцент кафедры факультетской терапии имени профессора В.Я. Гармаша

Рецензент (ы):

ИОФ	Ученая степень, ученое звание	Место работы (организация)	Должность
И.А. Фокин	Кандидат медицинских наук, доцент	ФГБОУ ВО РязГМУ Минздрава России	Доцент кафедры травматологии, ортопедии и спортивной медицины
Е.И. Меркулова	-	ГБУ РО «ГКБСМП»	Заведующий кабинетом клинико-экспертной работы

Одобрено учебно-методической комиссией по специальности Лечебное дело
Протокол № 11 от 26.06.2023г.

Одобрено учебно-методическим советом.
Протокол № 10 от 27___.06 ___.2023г

**Фонды оценочных средств
для проверки уровня сформированности компетенций (части компетенций)
по итогам освоения дисциплины**

1. Оценочные средства для текущего контроля успеваемости

Примеры заданий в тестовой форме:

Основные возбудители домашней пневмонии:

- + пневмококк, микоплазма, гемофильная палочка
- пневмококк, стафилококк, гемофильная палочка
- пневмококк, стафилококк, микоплазма
- микоплазма, гемофильная палочка, стрептококк

К короткодействующим холинолитикам относится:

- + ипратропия бромид
- тиотропия бромид
- умеклидиния бромид
- гликопиррония бромид

К препаратам с положительным инотропным эффектом относится:

- + допамин
- аллапинин
- бисопролол
- фуросемид

Повышение кислотообразующей функции желудка часто сопровождается:

- + запор
- диарея
- броидильная диспепсия
- ощущение горечи во рту

Критерии оценки тестового контроля:

- Оценка «отлично» выставляется при выполнении без ошибок более 85 % заданий.
- Оценка «хорошо» выставляется при выполнении без ошибок более 65 % заданий.
- Оценка «удовлетворительно» выставляется при выполнении без ошибок более 50 % заданий.
- Оценка «неудовлетворительно» выставляется при выполнении без ошибок равного или менее 50 % заданий.

Примеры ситуационных задач:

1. Больной 48 лет проснулся ночью от болей в эпигастральной области, сопровождающихся слабостью, потливостью, тошнотой. Ранее боли не беспокоили, считал себя здоровым. Попытка купировать боли раствором соды облегчения не принесла. После приема Нитроглицерина под язык боли уменьшились, но полностью не прошли. Сохранились тошнота, слабость, потливость. Под утро была вызвана бригада скорой помощи. На снятой ЭКГ выявлен глубокий зубец Q в III и aVF отведениях; сегмент ST в этих же отведениях приподнят над изолинией, дугообразный, переходит в отрицательный зубец T; сегмент ST в отведениях I, a VL и с V1 по V4 ниже изолинии.

- Сформулируйте и обоснуйте предварительный диагноз.
- Составьте и обоснуйте план дополнительных лабораторно-инструментальных исследований.
- Назначьте лечение.

2. Больной 48 лет, жалуется на одышку при небольшой физической нагрузке, сухой кашель, повышение температуры до 38,8°C, познабливание. Три дня назад после переохлаждения повысилась температура тела, появился небольшой кашель, затем боль в правой половине грудной клетки при глубоком дыхании и кашле. В последующем температура повысилась до фебрильных величин, боль в грудной клетке уменьшилась, затем исчезла, но появилась и стала нарастать одышка. Объективно: состояние удовлетворительное. Над легкими при перкуссии определяется притупление перкуторного звука справа ниже уровня 3-го ребра. В этой зоне голосовое дрожание не проводится, дыхание резко ослаблено, в нижних отделах справа не определяется. Сердце: верхушечный толчок в 5-м межреберье, смещен влево от срединно-ключичной линии, ритм правильный, тоны ясные. Пульс 92/мин, АД – 120/70 мм.рт. ст. Печень и селезенка не увеличены.

- Предполагаемый диагноз?
- Первоочередные диагностические мероприятия?

Критерии оценки решения ситуационной задачи:

- Оценка «отлично» выставляется, если задача решена грамотно, ответы на вопросы сформулированы четко. Эталонный ответ полностью соответствует решению студента, которое хорошо обосновано теоретически.
- Оценка «хорошо» выставляется, если задача решена, ответы на вопросы сформулированы недостаточно четко. Решение студента в целом соответствует эталонному ответу, но недостаточно хорошо обосновано теоретически.
- Оценка «удовлетворительно» выставляется, если задача решена не полностью, ответы не содержат всех необходимых обоснований решения.
- Оценка «неудовлетворительно» выставляется, если задача не решена или имеет грубые теоретические ошибки в ответе на поставленные вопросы

Примеры контрольных вопросов для собеседования:

- Хроническая обструктивная болезнь легких: современные классификации.
- Основные и дополнительные группы гипотензивных препаратов.
- Острая левожелудочковая недостаточность- классификация, этиология, клиника, диагностика.

Критерии оценки при собеседовании:

- Оценка "отлично" выставляется студенту, если он глубоко и прочно усвоил программный материал, исчерпывающе, последовательно, четко и логически стройно его излагает, умеет тесно увязывать теорию с практикой, свободно справляется с задачами, вопросами и другими видами применения знаний, причем не затрудняется с ответом при видоизменении заданий, использует в ответе материал монографической литературы, правильно обосновывает принятое решение, владеет разносторонними навыками и приемами выполнения практических задач.
- Оценка "хорошо" выставляется студенту, если он твердо знает материал, грамотно и по существу излагает его, не допуская существенных неточностей в ответе на вопрос, правильно применяет теоретические положения при решении практических вопросов и задач, владеет необходимыми навыками и приемами их выполнения.
- Оценка "удовлетворительно" выставляется студенту, если он имеет знания только основного материала, но не усвоил его деталей, допускает неточности, недостаточно правильные формулировки, нарушения логической последовательности в изложении программного материала, испытывает затруднения при выполнении практических работ.
- Оценка "неудовлетворительно" выставляется студенту, который не знает значительной части программного материала, допускает существенные ошибки, неуверенно, с большими затруднениями выполняет практические работы. Как правило,

оценка "неудовлетворительно" ставится студентам, которые не могут продолжить обучение без дополнительных занятий по соответствующей дисциплине.

Примеры тем для рефератов:

- Особенности клинической картины пневмонии в зависимости от этиологического фактора
- Клинические варианты инфаркта миокарда
- Ревматическая полимиалгия
- Синдром раздраженного кишечника.

Критерии оценки рефератов:

- Оценка «отлично» выставляется, если реферат соответствует всем требованиям оформления, представлен широкий библиографический список. Содержание реферата отражает собственный аргументированный взгляд студента на проблему. Тема раскрыта всесторонне, отмечается способность студента к интегрированию и обобщению данных первоисточников, присутствует логика изложения материала. Имеется иллюстративное сопровождение текста.

- Оценка «хорошо» выставляется, если реферат соответствует всем требованиям оформления, представлен достаточный библиографический список. Содержание реферата отражает аргументированный взгляд студента на проблему, однако отсутствует собственное видение проблемы. Тема раскрыта всесторонне, присутствует логика изложения материала.

- Оценка «удовлетворительно» выставляется, если реферат не полностью соответствует требованиям оформления, не представлен достаточный библиографический список. Аргументация взгляда на проблему недостаточно убедительна и не охватывает полностью современное состояние проблемы. Вместе с тем присутствует логика изложения материала.

- Оценка «неудовлетворительно» выставляется, если тема реферата не раскрыта, отсутствует убедительная аргументация по теме работы, использовано не достаточное для раскрытия темы реферата количество литературных источников.

Примеры результатов лабораторных и инструментальных методов диагностики.

Общий анализ крови

Гр. Иванов И.И., 69 лет, муж.

Учреждение: ГБУ РО ОКБ

Эритроциты, *10 ¹² /л	Гемоглобин, г/л	ЦП	Ретикулоциты, ‰	Тромбоциты, *10 ⁹ /л
2,0	66	0,99	4	44

Лейкоциты, *10 ⁹ /л	Базо- филы, %	Эозино- филы, %	Нейтрофилы, %				Лимфо- циты, %	Моноциты, %
			м	ю	п	с		
5,4	0	0	1	2	3	52	35	5

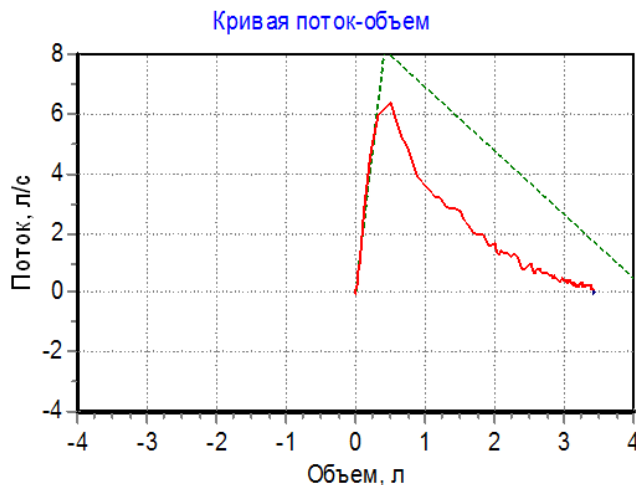
СОЭ: 52 мм/ч. Анизоцитоз ++++. Пойкилоцитоз ++++.

Базофильная зернистость эритроцитов.

Спирометрия №1

Обследуемый: Р. 61 год Рост: 176 см Вес: 76 кг Пол: мужской ИМТ: 24,5

Индекс пачко-лет: 30



Параметр	Измерено	Должное значение	% должного
ФЖЕЛ, л	3,33	4,19	80
ПОС, л/с	6,78	8,14	83
ОФВ0.5, л	1,73	-	-
ОФВ1, л	2,35	3,38	72
ОФВ1/ЖЕЛ, %	65,8	75,9	87
СОС25-75, л/с	1,66	3,88	43
МОС25, л/с	3,73	7,43	50
МОС50, л/с	2,01	4,79	42
МОС75, л/с	0,68	2,11	32
СОСвд25-75, л/с	0,05	-	-
ЖЕЛ, л	3,57	4,38	82

Задание:

1. Сделайте заключение о характере нарушений функции легких по данным спирографии
2. Обоснуйте заключение, указав патологические изменения в показателях спирограммы
3. С какими заболеваниями должна быть проведена дифференциальная диагностика?

Критерии оценки интерпретации лабораторных анализов и инструментальных методов диагностики:

- Оценка «отлично» выставляется, если интерпретация проведена грамотно, ответы на вопросы сформулированы четко. Эталонный ответ полностью соответствует решению студента, которое хорошо обосновано теоретически.
- Оценка «хорошо» выставляется, если интерпретация выполнена, ответы на вопросы сформулированы недостаточно четко. Решение студента в целом соответствует эталонному ответу, но недостаточно хорошо обосновано теоретически.

- Оценка «удовлетворительно» выставляется, если результаты интерпретированы не полностью, ответы не содержат всех необходимых обоснований решения.
- Оценка «неудовлетворительно» выставляется, если интерпретация не выполнена или имеет грубые теоретические ошибки в ответе на поставленные вопросы

2. Оценочные средства для промежуточной аттестации по итогам освоения дисциплины

Форма промежуточной аттестации в 7 семестре – зачёт с оценкой, в 8 семестре – экзамен.

Порядок проведения промежуточной аттестации

Зачет с оценкой – результат промежуточной аттестации за 7 семестр, не являющийся завершающим изучение дисциплины «*Факультетская терапия*», оценивается как средний балл, рассчитанный как среднее арифметическое значение за все рубежные контроли семестра (учитываются только положительные результаты).

Экзамен проводится по билетам в форме устного собеседования. Студенту достаётся экзаменационный билет путем собственного случайного выбора и предоставляется 45 минут на подготовку. Защита готового решения происходит в виде собеседования, на что отводится 20 минут.

Экзаменационный билет содержит четыре вопроса (теоретические и практические).

Критерии выставления оценок:

– Оценка «отлично» выставляется, если студент показал глубокое полное знание и усвоение программного материала учебной дисциплины в его взаимосвязи с другими дисциплинами и с предстоящей профессиональной деятельностью, усвоение основной литературы, рекомендованной рабочей программой учебной дисциплины, знание дополнительной литературы, способность к самостоятельному пополнению и обновлению знаний.

– Оценки «хорошо» заслуживает студент, показавший полное знание основного материала учебной дисциплины, знание основной литературы и знакомство с дополнительной литературой, рекомендованной рабочей программой, способность к пополнению и обновлению знаний.

– Оценки «удовлетворительно» заслуживает студент, показавший при ответе на экзамене знание основных положений учебной дисциплины, допустивший отдельные погрешности и сумевший устранить их с помощью преподавателя, знакомый с основной литературой, рекомендованной рабочей программой.

Оценка «неудовлетворительно» выставляется, если при ответе выявились существенные пробелы в знаниях студента основных положений учебной дисциплины, неумение даже с помощью преподавателя сформулировать правильные ответы на вопросы экзаменационного билета.

**Фонды оценочных средств
для проверки уровня сформированности компетенций (части компетенций)
для промежуточной аттестации**

ПК-6: способность к определению у пациента основных патологических состояний, симптомов, синдромов заболеваний, нозологических форм в соответствии с Международной статистической классификацией болезней и проблем, связанных со здоровьем, X пересмотра

ПК-8: способность к определению тактики ведения пациентов с различными нозологическими формами

Оценивание результатов сформированности компетенций ПК-6, ПК-8 на уровнях «Знать», «Уметь» и «Владеть» производится по общим типовым заданиям, представленным далее.

1) Типовые задания для оценивания результатов сформированности компетенции на уровне «Знать» (воспроизводить и объяснять учебный материал с требуемой степенью научной точности и полноты):

Контрольные вопросы для промежуточной аттестации по итогам освоения дисциплины:

1. Пневмония: определение, этиология. факторы риска, патогенез.
2. Пневмония: современные классификации внебольничной пневмонии. диагностические шкалы.
3. Пневмония: современные классификации госпитальной пневмонии.
4. Пневмония: клиника,
5. Пневмония: диагностика.
6. Пневмония: лечение и профилактика внебольничной пневмонии.
7. Пневмония: лечение и профилактика госпитальной пневмонии.
8. Осложнения пневмонии легочные и внелегочные.
9. Хронический бронхит: определение, этиология. патогенез, факторы риска.
10. Хронический бронхит: клиника, диагностика.
11. Хронический бронхит: профилактика, лечение.
12. Хроническая обструктивная болезнь легких: определение, этиопатогенез, факторы риска.
13. Хроническая обструктивная болезнь легких: диагностика.
14. Хроническая обструктивная болезнь легких: современные классификации. клиника.
15. Фенотипы ХОБЛ.
16. Хроническая обструктивная болезнь легких: профилактика, лечение I и II стадии.
17. Хроническая обструктивная болезнь легких: профилактика, лечение III и IV стадии.
18. Осложнения ХОБЛ.
19. Бронхиальная астма: определение, этиология. патогенез, классификация.
20. Бронхиальная астма: клиника. диагностика.
21. Бронхиальная астма: базисная терапия.
22. Бронхиальная астма: препараты контроля.
23. Бронхиальная астма: препараты неотложной помощи.
24. Бронхиальная астма: профилактика, СИТ, эффект элиминации.
25. Бронхоэктатическая болезнь: определение, этиология, патогенез, классификация.
26. Бронхоэктатическая болезнь: диагностика.
27. Бронхоэктатическая болезнь: клиника.
28. Бронхоэктатическая болезнь: лечение, профилактика.
29. Осложнения бронхоэктатической болезни.
30. Астматический статус – клиника, лечение.

31. Гипертоническая болезнь, этиопатогенез, классификации.
32. Гипертоническая болезнь, клиника, диагностика.
33. Лечение гипертонической болезни.
34. Гипертонический криз – классификация, клиника.
35. Гипертонический криз – лечение.
36. Отек легких – клиника, лечение.
37. ИБС-этиопатогенез, факторы риска, классификация.
38. ИБС- стабильная стенокардия, клиника, диагностика.
39. Лечение стабильной стенокардии напряжения.
40. ИБС-нестабильная стенокардия, клиника, диагностика, лечение.
41. ОКС- определение, классификация, исходы.
42. Инфаркт миокарда – определение, этиопатогенез, классификации.
43. Инфаркт миокарда – клиника, атипичные варианты.
44. Лабораторно-инструментальная диагностика инфаркта миокарда.
45. Осложнения инфаркта миокарда – классификация.
46. Кардиогенный шок – классификация, клиника.
47. Лечение кардиогенного шока при инфаркте миокарда.
48. Синдром Дресслера – этиопатогенез, клиника. Диагностика, лечение.
49. Нарушения сердечного ритма – клиника, ЭКГ диагностика.
50. Нарушение проводимости сердца – клиника, ЭКГ-диагностика.
51. Показания и противопоказания к тромболитической терапии при инфаркте миокарда.
52. Неотложная помощь при инфаркте миокарда на догоспитальном этапе.
53. Лечение инфаркта миокарда в стационаре.
54. Реабилитация при инфаркте миокарда.
55. Хирургические методы лечения ИБС – показания.
56. Хроническая сердечная недостаточность- определение, этиопатогенез, классификации.
57. Клиническая картина и диагностика хронической сердечной недостаточности.
58. Острая левожелудочковая недостаточность- классификация, этиология, клиника, диагностика.
59. Лечение сердечной астмы.
60. Принципы лечения хронической сердечной недостаточности.
61. Острая ревматическая лихорадка – определение, этиопатогенез, диагностические критерии.
62. Клиническая картина острой ревматической лихорадки,
63. Лабораторно-инструментальная диагностика острой ревматической лихорадки.
64. Диагностические критерии острой ревматической лихорадки.
65. Лечение острой ревматической лихорадки.
66. Острая ревматическая лихорадка - первичная и вторичная профилактика.
67. Хроническая ревматическая болезнь сердца – стеноз митрального клапана, гемодинамика, клиника.
68. Хроническая ревматическая болезнь сердца – недостаточность митрального клапана, гемодинамика, клиника.
69. Хроническая ревматическая болезнь сердца – стеноз аортального клапана, гемодинамика, клиника.
70. Хроническая ревматическая болезнь сердца – недостаточность аортального клапана, гемодинамика, клиника.
71. Лечение хронической ревматической болезни сердца.
72. Инфекционный эндокардит – определение, этиопатогенез, классификация.
73. Клиническая картина инфекционного эндокардита.
74. Лабораторная и инструментальная диагностика инфекционного эндокардита.

75. Лечение и профилактика инфекционного эндокардита.
76. Хронический гастрит: определение, этиопатогенез, классификации.
77. Хронический гастрит: клиническая картина.
78. Лабораторно-инструментальная диагностика хронического гастрита.
79. Хронический гастрит тип А – лечение, профилактика.
80. Хронический гастрит тип В – лечение, профилактика.
81. Хронический гастрит тип С – лечение, профилактика.
82. Язвенная болезнь желудка и двенадцатиперстной кишки: определение, этиология и патогенез, классификации.
83. Язвенная болезнь желудка: клиническая картина.
84. Язвенная двенадцатиперстной кишки: клиническая картина.
85. Лабораторно-инструментальная диагностика язвенной болезни.
86. Язвенная болезнь желудка и двенадцатиперстной кишки: лечение и профилактика.
87. Осложнения язвенной болезни.
88. Современные схемы эрадикационной терапии *Helicobacter pylori*.
89. Хронический холецистит: определение, этиология и патогенез.
90. Хронический холецистит: клиническая картина.
91. Лабораторно-инструментальная диагностика хронического холецистита.
92. Хронический холецистит: лечение, профилактика.
93. ЖКБ - патогенез, клиника, диагностика, лечение.
94. Дискинезии желчевыводящих путей: определение, этиопатогенез, классификация.
95. Дискинезии желчевыводящих путей: клиника, диагностика, лечение, профилактика.
96. Хронический панкреатит: этиология, патогенез, классификация, клиническая картина.
97. Хронический панкреатит: лабораторно-инструментальная диагностика.
98. Хронический панкреатит - лечение, профилактика.
99. Осложнения хронического панкреатита.
100. Хронический гепатит: определение, этиология, патогенез, классификации.
101. Хронический гепатит: клиническая картина.
102. Синдромы поражения печени при хроническом гепатите и циррозе печени.
103. Хронический гепатит: лечение и профилактика, прогноз.
104. Неалкогольная жировая болезнь печени – этиопатогенез, классификация, клиника, лечение.
105. Цирроз печени: определение, этиология, патогенез, классификации.
106. Цирроз печени: клиника, синдромы поражения печени.
107. Осложнения цирроза печени.
108. Печеночная энцефалопатия – клиника, диагностика.
109. Лечение печеночной энцефалопатии.
110. Лабораторно-инструментальная диагностика циррозов печени.
111. Хронический колит: определение, этиология, патогенез, классификации.
112. Клиническая картина хронического колита.
113. Лабораторно-инструментальная диагностика хронического колита.
114. Лечение и профилактика хронического колита.
115. Острый гломерулонефрит: определение, этиология, патогенез, клиника.
116. Диагностика острого гломерулонефрита.
117. Лечение и профилактика острого гломерулонефрита.
118. Хронический гломерулонефрит: определение, этиология, патогенез, клинические варианты.
119. Диагностика хронического гломерулонефрита.
120. Лечение и профилактика хронического гломерулонефрита.
121. Железодефицитные анемии: этиология, патогенез, классификации. Клиническая картина.

122. Железодефицитные анемии: лабораторно-инструментальная диагностика, лечение, профилактика.
123. Мегалобластная анемия: этиология, патогенез, классификации. Клиническая картина.
124. Мегалобластная анемия: лабораторно-инструментальная диагностика, лечение, критерии эффективности терапии.
125. Острый лейкоз: этиология, патогенез. Классификации. Клиническая картина.
126. Острый лейкоз: лабораторно -инструментальная диагностика. Принципы терапии острых лейкозов. Осложнения острого лейкоза.
127. Хронический лейкоз: этиология, патогенез. Классификации. Клиническая картина.
128. Хронический лейкоз: лабораторно-инструментальная диагностика. Принципы терапии хронических лейкозов. Прогноз при хроническом лейкозе.
129. Множественная миелома: этиология, патогенез. Классификации. Клиническая картина.
130. Множественная миелома: диагностические критерии. Лабораторно-инструментальная диагностика и принципы терапии множественной миеломы. Прогноз.

2) Типовые задания для оценивания результатов сформированности компетенции на уровне «Уметь» (решать типичные задачи на основе воспроизведения стандартных алгоритмов решения):

Список препаратов для выписывания рецептов:

1. Адеметионин
2. Адреналина гидрохлорид
3. Азитромицин
4. Амiodарон
5. Амлодипин
6. Амоксициллин
7. Ацетилсалициловая кислота
8. Ацетилцистеин
9. Беклометазон
10. Бисопролол
11. Валсартан
12. Варфарин
13. Верапамил
14. Гепарин
15. Гидрохлоротиазид
16. Висмута субцитрат
17. Дигоксин
18. Диклофенак
19. Домперидон
20. Допамин
21. Мебеверина гидрохлорид
22. Изосорбида мононитрат
23. Индапамид
24. Индакатерол
25. Кандесартан
26. Кларитромицин

27. Клопидогрель
28. Креон
29. Левофлоксацин
30. Лидокаин
31. Метализе
32. Метопролол
33. Метронидазол
34. Моксонидин
35. Монтелукаст
36. Морфин
37. Небиволол
38. Нитроглицерин
39. Омализумаб
40. Омепразол
41. Пантопразол
42. Периндоприл
43. Преднизолон
44. Розувастатин
45. Рофлумиласт
46. Сальбутамол
47. Спиринолактон
48. Тиотропиум бромид
49. Торасемид
50. Триметазидин
51. Урсодезоксихолевая кислота
52. Фамотидин
53. Лактулоза
54. Флюконазол
55. Формотерол
56. Фуросемид
57. Цефотаксим
58. Фенофибрат
59. Экстенциллин
60. Эуфиллин

Список ЭКГ:

- 1) Ритм синусовый, АВ-блокада 1 ст, наджелудочковая экстрасистола, нормальное положение ЭОС
- 2) Ритм синусовый, горизонтальное положение ЭОС, Q-образующий инфаркт миокарда передне-перегородочной области ЛЖ, острая стадия, признаки гипертрофии ЛЖ
- 3) Желудочковая тахикардия с ЧСС 150 уд.в мин
- 4) Ритм синусовый, отклонение ЭОС вправо, признаки увеличения правого предсердия, правого желудочка
- 5) Фибрилляция предсердий, желудочковая экстрасистолия, горизонтальное положение ЭОС, Q-образующий инфаркт миокарда нижней стенки левого желудочка, стадия рубца
- 6) Ритм синусовый, АВ-блокада 2 степени Мобитц I, нормальное положение ЭОС
- 7) Ритм синусовый, горизонтальное положение ЭОС, Q-образующий инфаркт миокарда нижней стенки левого желудочка, стадия рубца

- 8) Трепетание предсердий, правильная форма, типичное, нормальное положение ЭОС, возможно, Q- образующий инфаркт миокарда переднеперегородочной области левого желудочка, стадия рубца
- 9) Ритм синусовый, отклонение ЭОС резко влево, блокада передней ветви ЛНПГ, полная блокада ПНПГ
- 10) Ритм синусовый, отклонение ЭОС влево, полная блокада ЛНПГ, не исключаются очаговые изменения ЛЖ
- 11) Ритм синусовый, нормальное положение ЭОС, Q-образующий инфаркт миокарда передней стенки ЛЖ, острая стадия
- 12) Фибрилляция предсердий, ЧСС 79 уд/мин, желудочковая экстрасистолия, нормальное положение ЭОС
- 13) Ритм синусовый, АВ-блокада 2 степени Мобитц I, отклонение ЭОС резко влево, блокада передней ветви левой ножки пучка Гиса, полная блокада ПНПГ
- 14) Ритм синусовый, нормальное положение ЭОС, Q-образующий распространенный передне-боковой инфаркт миокарда ЛЖ, острая стадия
- 15) Фибрилляция предсердий со средней ЧСС 110 уд.в минуту, отклонение ЭОС влево, признаки гипертрофии ЛЖ
- 16) Фибрилляция предсердий со средней ЧСС 85 уд в мин, отклонение ЭОС резко влево, блокада передней ветви левой ножки пучка Гиса, полная блокада ПНПГ, одиночная желудочковая экстрасистола.
- 17) Трепетание предсердий, горизонтальное положение ЭОС, признаки гипертрофии ЛЖ, Q-образующий инфаркт миокарда переднеперегородочной области ЛЖ, стадия рубца
- 18) Ритм синусовый, нормальное положение ЭОС, частая одиночная желудочковая мономорфная экстрасистолия по типу бигеминии,
- 19) Ритм синусовый, низковольтная ЭКГ в отведениях фронтальной плоскости, полная блокада ПНПГ, признаки увеличения ЛП
- 20) Ритм синусовый, горизонтальное положение ЭОС, Q-образующий инфаркт миокарда передне-перегородочной области ЛЖ, острая стадия.
- 21) Ритм синусовый, нормальное положение ЭОС, Q-образующий инфаркт миокарда передней стенки ЛЖ, острая стадия
- 22) Ритм синусовый, горизонтальное положение ЭОС, неполная блокада правой ножки пучка Гиса, Q-образующий инфаркт миокарда нижней стенки ЛЖ, рубцовая стадия
- 23) Ритм синусовый, нормальное положение ЭОС, Q-образующий распространенный передне-боковой инфаркт миокарда ЛЖ, острая стадия
- 24) Ритм синусовый, нормальное положение ЭОС, Q-образующий распространенный передне-боковой инфаркт миокарда ЛЖ, острая стадия
- 25) Умеренная синусовая тахикардия, отклонение ЭОС вправо, полная блокада ПНПГ на фоне гипертрофии правого желудочка, увеличение правого предсердия
- 26) Фибрилляция предсердий с ЧСС 114 уд в мин, вертикальное положение ЭОС, полная блокада правой ножки пучка Гиса
- 27) Ритм синусовый, низковольтная ЭКГ в отведениях фронтальной плоскости, Q-образующий распространенный передне-боковой инфаркт миокарда ЛЖ, подострая стадия
- 28) Ритм синусовый, отклонение ЭОС резко влево, блокада передней ветви ЛНПГ, Q-образующий инфаркт миокарда передней стенки ЛЖ, острая стадия
- 29) Ритм синусовый, отклонение ЭОС резко влево, блокада передней ветви ЛНПГ, Q-образующий инфаркт миокарда передне-перегородочной, передне-верхушечной области ЛЖ, рубцовая стадия
- 30) Ритм синусовый, отклонение ЭОС влево, Q-образующий инфаркт миокарда нижней стенки ЛЖ, рубцовая стадия

Перечень практических навыков:

- методы физикального обследования внутренних органов
- методы оценки функционального состояния органов и систем
- методы первичной помощи и реанимации при неотложных состояниях
- методы статистического анализа
- методы купирования болевого синдрома
- методики интенсивной терапии и реанимации в клинике внутренних болезней
- методы профилактики и раннего выявления социально значимых болезней (онкологические заболевания, туберкулез органов, вич-инфекция, алкоголизм, наркомания, острые нервно-психические расстройства)
- методы диагностики острых хирургических заболеваний (пневмоторакс, «острый живот»)
- методы физикального обследования внутренних органов и интерпретации полученных данных
- методы проведения основных диагностических и лечебных мероприятий для оказания первой врачебной помощи при неотложных и угрожающих жизни состояниях
- методы составления плана исследования и лечения больного с учетом предварительного диагноза, применения лекарственных средств для лечения и профилактики различных заболеваний и патологических состояний и оценки эффективности лечения;
- методы проведения квалифицированного диагностического поиска и необходимой дифференциальной диагностики для выявления заболеваний на ранних стадиях, используя клинические, лабораторные и инструментальные методы в адекватном объеме;
- методы интерпретации результатов исследования клинических анализов для правильной постановки диагноза и оценки эффективности терапии
- методы интерпретации данных инструментальных и аппаратных методов исследования
- методы раннего выявления онкологических и других социально значимых заболеваний (туберкулез, вич-инфекции, наркомания, алкоголизм, острые нервно-психические расстройства)
- методы проведения манипуляций: непрямой массаж сердца; дефибриляция; интубация трахеотомия; остановка наружного и внутреннего кровотечения; наложение повязки на рану; методы иммобилизации при костных переломах; подкожные, внутримышечные и внутривенные вливания; определение группы и резус-фактора крови, внутривенное переливание компонентов крови; катетеризация

мочевого пузыря; пункция брюшной и плевральной полостей; снятие и расшифровка электрокардиограммы.

- профилактики инфекционных заболеваний, организации и проведения противоэпидемических мероприятий

- ведения учетно-отчетной медицинской документации;

- соблюдения правил медицинской этики и деонтологии

- овладение практическими навыками работы с компьютером.

3) Типовые задания для оценивания результатов сформированности компетенции на уровне «Владеть» (решать усложненные задачи на основе приобретенных знаний, умений и навыков, с их применением в нетипичных ситуациях, формируется в процессе практической деятельности):

Задачи:

1) Больной М. 53 лет вызвал бригаду скорой медицинской помощи. Предъявляет жалобы на головную боль, шум в ушах.

Из анамнеза заболевания известно, что в течение 10 лет имеется повышенное артериальное давление. В течение полугода колебания АД от 120/80 до 170/110 мм рт. ст., сопровождающиеся головными болями. У отца гипертоническая болезнь с 50 лет. Курит по пачке сигарет в течение 30 лет. Обследовался в стационаре 5 лет назад, выставлен диагноз гипертоническая болезнь. Лечился нерегулярно, только во время головной боли принимал Каптоприл. Вчера злоупотребил алкоголем, поздно лег спать. Сегодня утром отметил головную боль, шум в ушах, мелькание «мушек» перед глазами, головокружение. Кроме того, появилась тошнота, однократно была рвота, которая не принесла облегчения.

Объективно: состояние удовлетворительное. Сознание ясное. ИМТ – 32 кг/м². Окружность талии – 106 см. Лицо гиперемировано. В лёгких дыхание жёсткое, хрипов нет. ЧДД - 20 в минуту. Тоны сердца звучные, ритм правильный, акцент II тона во 2-ом межреберье слева от грудины. Левая граница сердца – на 1 см кнаружи от срединно-ключичной линии. ЧСС – 90 ударов в минуту, АД - 190/120 мм рт. ст. Живот мягкий, безболезненный, печень не выступает из-под рёберной дуги. Симптом поколачивания по поясничной области отрицательный. Отёков нет. Физиологические отправления не нарушены. Заключение ЭКГ: ритм синусовый с ЧСС – 90 ударов в минуту, признаки гипертрофии левого желудочка.

1. Сформулируйте и обоснуйте предварительный диагноз.

2. Составьте и обоснуйте план дополнительных лабораторно-инструментальных исследований.

3. Назначьте лечение.

2) Больной С. 45 лет обратился к участковому терапевту с жалобами на головокружение, перебои в работе сердца, мелькание «мушек» перед глазами. В течение 5 лет страдает гипертонической болезнью, эпизодически при повышении АД принимает Каптоприл. Сегодня после тяжёлой физической нагрузки появились подобные жалобы.

Объективно: состояние удовлетворительное, кожные покровы лица и верхней половины туловища гиперемированы. Тоны сердца аритмичные, ЧСС – 120 уд/мин, частые экстрасистолы. АД – 180/100 мм рт ст. В лёгких дыхание везикулярное, хрипов нет, ЧД – 18 в мин. Периферических отёков нет.

На ЭКГ: синусовый ритм, прерываемый частыми предсердными экстрасистолами, признаки гипертрофии левого желудочка, ЧСС – 120 уд/мин.

1. Сформулируйте и обоснуйте предварительный диагноз.
2. Составьте и обоснуйте план дополнительных лабораторно-инструментальных исследований.
3. Назначьте лечение.

3) Больной А. 68 лет был экстренно направлен врачом-терапевтом участковым в больницу с жалобами на удушье, стеснение в груди, сухой кашель.

Анамнез: в течение последних 15 лет страдает гипертонической болезнью, систематически не лечится. Вышеописанные жалобы появились впервые внезапно ночью во время сна.

Объективно: состояние тяжелое. Положение ортопноэ, разлитая бледность кожных покровов с цианозом губ, акроцианоз. Дыхание хриплое, ЧДД - 40 в минуту. В лёгких по всем полям выслушиваются разнокалиберные влажные хрипы. Пульс - 120 ударов в минуту, ритмичен, напряжен. АД - 180/120 мм рт. ст. Левая граница сердечной тупости смещена латерально на 2 см. Тоны сердца ослаблены, акцент II тона над легочной артерией. Печень не пальпируется, отёков нет. Температура тела нормальная.

На ЭКГ - Отклонение электрической оси сердца влево, высокий RV4-V6, RV4<RV5>RV6, высокий RaVL (>11 мм), RV5+SV2 = 41 мм.

1. Сформулируйте и обоснуйте предварительный диагноз.
2. Составьте и обоснуйте план дополнительных лабораторно-инструментальных исследований.
3. Назначьте лечение.

4) Больной К. 48 лет обратился в поликлинику с жалобами на сжимающие боли за грудиной и в области сердца, иррадиирующие в левое плечо, возникающие при ходьбе через 100 метров, иногда в покое, купирующиеся приёмом 1-2 таблеток нитроглицерина через 2-3 минуты, одышку, учащенное сердцебиение при незначительной физической нагрузке. Боли в сердце впервые появились около 5 лет назад. Принимает Нитроглицерин для купирования болей, Кардикет 20 мг 2 раза в день – для профилактики болей в сердце, Аспирин 100 мг на ночь. Принимал статины около двух лет, последние два года не принимает. За последние полгода снизилась переносимость физической нагрузки. Больной курит около 20 лет, по 1 пачке в день. Наследственность: отец умер в возрасте 62 лет от инфаркта миокарда.

Общее состояние удовлетворительное. Нормостенической конституции. Периферических отёков нет. ЧДД - 18 в минуту, в лёгких дыхание везикулярное, хрипов нет. Границы сердца при перкуссии: правая - правый край грудины IV межреберье, верхняя – III межреберье, левая – на 1,0 см кнутри от левой среднеключичной линии V межреберье. Тоны сердца приглушены, ритм правильный, акцент II тона над аортой. ЧСС – 82 удара в мин. АД - 135/85 мм рт. ст. Печень и селезёнка не пальпируются. Симптом поколачивания по поясничной области отрицательный.

Липидный спектр крови: общий холестерин - 6,8 ммоль/л; триглицериды – 1,7 ммоль/л; холестерин ЛПВП – 0,9 ммоль /л, ЛПНП – 2,4 ммоль /л.

ЭКГ в покое: ритм - синусовый, ЧСС – 80 ударов в минуту. ЭОС не отклонена. Единичная желудочковая экстрасистола.

Эхо-КГ: уплотнение стенок аорты. Толщина задней стенки левого желудочка – 1,0 см; толщина межжелудочковой перегородки (ТМЖП) - 1,0 см. Камеры сердца не расширены. Фракция выброса левого желудочка (ФВ) - 57%. Нарушения локальной и глобальной сократимости левого желудочка не выявлено.

ВЭМ-проба: при выполнении первой ступени нагрузки появилась сжимающая боль за грудиной, сопровождающаяся появлением депрессии сегмента ST до 3 мм в I, II, V2-V6, исчезнувших в восстановительном периоде.

Коронароангиография: стеноз верхней трети левой коронарной артерии - 80%, средней трети огибающей артерии - 80%.

1. Сформулируйте и обоснуйте предварительный диагноз.
2. Перечислите известные Вам факторы риска ССЗ модифицируемые и немодифицируемые.
3. Назначьте лечение.

5) Мужчина 59 лет находился на стационарном лечении в кардиологическом диспансере с 01.09.2019 г. по 14.09.2019 г. по поводу переднего Q-образующего инфаркта миокарда от 01.09.2019 г. Поступал с жалобами на интенсивные давящие загрудинные боли с иррадиацией в область левой лопатки, одышку, возникшие после стрессовой ситуации.

Из анамнеза известно, что в последние 2 года периодически повышалось АД до максимальных цифр 160/90 мм рт.ст. Постоянно лекарственную терапию не получал, эпизодически принимал эналаприл 5 мг. При физической нагрузке периодически возникал дискомфорт в области сердца, одышка. За медицинской помощью не обращался. Курит более 30 лет по ½ пачке сигарет в день. Семейный анамнез: отец умер от инфаркта миокарда в возрасте 54 лет. Работает машинистом башенного крана.

При поступлении проведена коронароангиография, обнаружена окклюзия передней межжелудочковой артерии, выполнены ЧТКА и эндопротезирование передней межжелудочковой артерии.

В анализах: общий холестерин - 6,36 ммоль/л, ЛПНП - 3,69 ммоль/л, ЛПВП - 1,25 ммоль/л, ТГ - 2,26 ммоль/л, глюкоза натощак – 4,5 ммоль/л.

ЭХО-КГ: гипертрофия левого желудочка, увеличение полости левого предсердий. Локальная гипокинезия боковой стенки левого желудочка. Митральная регургитация 2 ст., трикуспидальная регургитация 1 ст. Нарушение диастолической функции левого желудочка (VE/VA <1,0). ФВ – 48%.

30.09.2016 г. явился на приём в поликлинику по месту жительства. Боли в сердце не беспокоят, при быстрой ходьбе появляется одышка.

Постоянно принимает аспирин 100 мг/сут, клопидогрел 75 мг/сут, аторвастатин 40 мг/сут, бисопролол 2,5 мг/сут, лизиноприл 5 мг 2 раза в сутки.

При осмотре: состояние удовлетворительное. ИМТ – 37 кг/м². Кожные покровы чистые, обычной окраски. В лёгких дыхание везикулярное, хрипов нет. ЧДД 16 в мин. Тоны сердца ослаблены, ритм правильный. ЧСС – 70 уд. в мин., АД – 150/100 мм рт.ст. Живот мягкий, при пальпации безболезненный во всех отделах. Печень и селезёнка не увеличены. Отеков нет. Дизурических расстройств нет. Симптом поколачивания по поясничной области отрицательный с обеих сторон.

1. Сформулируйте и обоснуйте предварительный диагноз.
2. Прокомментируйте результаты физикального исследования и дополнительных лабораторно-инструментальных исследований.
3. Назначьте лечение.

6) Мужчина 25 лет предъявляет жалобы на повышение температуры до 40°C, сопровождавшееся ознобом; инспираторную одышку при небольшой физической нагрузке; боли в области сердца, не связанные с физической нагрузкой, умеренной интенсивности, длительные.

Из анамнеза известно, что употребляет героин в течение 4 лет (инъекции в локтевые вены, область паха). За 2 недели до госпитализации отметил повышение температуры до 40°C. В качестве жаропонижающих больной принимал нестероидные противовоспалительные препараты. Через 3 суток температура снизилась до 37,2–37,4°C, самочувствие несколько улучшилось. Однако через 10 дней лихорадка возобновилась, в связи с чем пациент был госпитализирован.

При осмотре: кожа бледная, чистая. Периферические лимфатические узлы не увеличены. ИМТ – 18 кг/м². Температура тела – 38,9°C. В лёгких дыхание везикулярное, проводится во все отделы. ЧДД – 18 в минуту. Тоны сердца ясные, на основании мечевидного отростка – систолический шум, усиливающийся на высоте вдоха с задержкой дыхания. Акцент 2-го тона на а. pulmonalis. АД – 110/60 мм рт. ст., ЧСС – 100 ударов в мин. Живот мягкий, при пальпации безболезненный. Печень выступает на 2 см из-под края рёберной дуги, край печени гладкий. Отеки стоп и голеней. Симптом поколачивания отрицательный с обеих сторон. Мочеиспускание не нарушено.

В анализах: эритроциты – $3,3 \times 10^{12}$ /л, гемоглобин – 126 г/л, лейкоциты – $15,8 \times 10^9$ /л, палочкоядерные нейтрофилы – 15%, СОЭ – 42 мм/ч, альбумина сыворотки крови – 29 г/л, креатинин – 66 мкмоль/л, СКФ – 92 мл/мин/1,73 м², СРБ – 120 мг/л (в норме – до 5 мг/л). В общем анализе мочи: удельный вес – 1016, эритроциты – 0-1 в поле зрения.

При посеве крови на стерильность дважды выделен *S. aureus*, чувствительный к оксациллину, цефтриаксону.

Данные ЭхоКГ: размеры камер сердца не увеличены. Митральный клапан: створки уплотнены, характер движения створок разнонаправленный. Трикуспидальный клапан: створки уплотнены, утолщены, визуализируются средней эхоплотности структуры на средней и передней створках размерами 1,86 и 1,11×0,89 см; характер движения створок разнонаправленный, трикуспидальная регургитация III–IV степени.

1. Сформулируйте и обоснуйте предварительный диагноз.
2. Составьте и обоснуйте план дополнительных лабораторно-инструментальных исследований.
3. Назначьте лечение.

7) Больная В. 40 лет предъявляет жалобы на одышку при незначительной физической нагрузке, быструю утомляемость, слабость, эпизоды удушья, возникающие в горизонтальном положении, отеки голеней и стоп. В возрасте 17 лет был выявлен ревматический порок сердца.

При осмотре: состояние тяжелое. Акроцианоз. Отеки голеней и стоп. ЧДД – 24 в минуту. При сравнительной перкуссии лёгких справа ниже угла лопатки отмечается притупление перкуторного звука. При аускультации ослабленное везикулярное дыхание, в нижних отделах – небольшое количество влажных мелкопузырчатых хрипов. Левая граница сердца – на 3 см наружи от среднеключичной линии в VI межреберье. При аускультации на верхушке сердца I тон ослаблен, систолический шум, акцент II тона на а. pulmonalis. Ритм сердечных сокращений неправильный, ЧСС – 103 удара в минуту. АД – 110/65 мм рт. ст. Живот увеличен в объёме за счёт ненапряжённого асцита, мягкий, безболезненный. Размеры печени по Курлову – 13×12×10 см. Печень выступает из-под края рёберной дуги на 3 см, край её закруглён, слегка болезненный. На ЭКГ ритм неправильный, зубцы Р отсутствуют.

1. Сформулируйте и обоснуйте предварительный диагноз.
2. Составьте и обоснуйте план дополнительных лабораторно-инструментальных исследований.
3. Назначьте лечение.

8) Больной Р. 59 лет, водитель. Накануне вечером шёл с автостоянки домой, когда отметил появление выраженных болей за грудиной с иррадиацией в нижнюю челюсть и левую

верхнюю конечность. Дома по совету жены пытался купировать болевой синдром Нитроглицерином без значимого эффекта. Суммарная продолжительность болевого синдрома более 20 минут, пациент вызвал скорую медицинскую помощь.

Из анамнеза известно, что в течение последних 10 лет у пациента повышается артериальное давление, максимально до 170/90 мм рт. ст. Курит 20 сигарет в сутки в течение последних 20 лет. В течение месяца впервые отметил появление загрудинных болей после интенсивной физической нагрузки и проходящих в покое. Не обследовался, лечение не получал. Наследственность: мать – 76 лет, страдает артериальной гипертензией, перенесла инфаркт миокарда, отец – умер в 55 лет от инфаркта миокарда.

При осмотре: состояние средней степени тяжести. Кожные покровы бледные. Рост – 168 см, вес – 90 кг, ИМТ – 32 кг/м². Тоны сердца приглушены, выслушивается акцент второго тона на аорте, ритм правильный. АД – 160 и 90 мм рт. ст. ЧСС – 92 ударов в минуту. Дыхание везикулярное, побочных дыхательных шумов нет. ЧДД – 22 в минуту. Живот мягкий, безболезненный. Размеры печеночной тупости по Курлову – 11×9×8 см. Периферических отеков нет.

В анализах: общий холестерин – 6,7 ммоль/л, ТГ – 2,8 ммоль/л, ХС-ЛПВП – 0,62 ммоль/л; глюкоза натощак – 5,2 ммоль/л; креатинин – 124 мкмоль/л, СКФ (по формуле СКД-EPI) = 54,5 мл/мин/1,73 м² (по амбулаторной карте снижение СКФ до 55 мл/мин/1,73 м² также регистрировалась 4 месяца назад), альбуминурия – 40 мг/сутки.

На ЭКГ зарегистрирован синусовый ритм с ЧСС – 92 в минуту, элевация сегмента ST до 4 мм в I, AVL, V1-5, депрессия сегмента ST до 2 мм в II, III, AVF.

1. Сформулируйте и обоснуйте предварительный диагноз.
2. Составьте и обоснуйте план дополнительных лабораторно-инструментальных исследований.
3. Назначьте лечение.

9) Больной 48 лет проснулся ночью от болей в эпигастральной области, сопровождающихся слабостью, потливостью, тошнотой. Ранее боли не беспокоили, считал себя здоровым. Попытка купировать боли раствором соды облегчения не принесла. После приема Нитроглицерина под язык боли уменьшились, но полностью не прошли. Сохранились тошнота, слабость, потливость. Под утро была вызвана бригада скорой помощи. На снятой ЭКГ выявлен глубокий зубец Q в III и aVF отведениях; сегмент ST в этих же отведениях приподнят над изолинией, дугообразный, переходит в отрицательный зубец T; сегмент ST в отведениях I, a VL и с V1 по V4 ниже изолинии.

1. Сформулируйте и обоснуйте предварительный диагноз.
2. Составьте и обоснуйте план дополнительных лабораторно-инструментальных исследований.
3. Назначьте лечение.

10) Больной 48 лет поступил в стационар с амбулаторного приёма в поликлинике, куда обратился с жалобами на сжимающие боли за грудиной, возникающие при ходьбе в среднем темпе через 500 м или при подъёме по лестнице на 3 этаж, проходящие через 1-2 мин покоя. Впервые боли за грудиной появились 2 года назад, но больному их появление не связывал с заболеванием сердца, к врачам не обращался. Настоящее ухудшение наступило в течение недели, когда приступы загрудинных болей участились, стали возникать при меньших нагрузках – при спокойной ходьбе через 50-100 м, появились приступы сжимающих болей в покое. Из анамнеза известно, что больному страдает артериальной гипертензией с максимальными цифрами АД – 170/100 мм рт. ст. Курит до 1 пачки сигарет в день в течение 20 лет. Мать и отец больного страдают артериальной гипертензией, имеются случаи внезапной смерти среди родственников.

1. Сформулируйте и обоснуйте предварительный диагноз.
2. Составьте и обоснуйте план дополнительных лабораторно-инструментальных исследований.
3. Назначьте лечение.

Приложение А

11) Мужчина 57 лет вызвал участкового терапевта на дом. Предъявляет жалобы на интенсивные давящие загрудинные боли с иррадиацией в левую руку, левую лопатку. Вышеописанная симптоматика появилась около 2 часов назад после интенсивной физической нагрузки. Самостоятельно принял 2 таблетки нитроглицерина – без эффекта. Ранее боли подобного характера никогда не беспокоили.

В анамнезе артериальная гипертензия в течение последних 10 лет с максимальными цифрами артериального давления 200/100 мм рт.ст. Регулярно лекарственные препараты не принимал. Курит по 1 пачке сигарет в день в течение 30 лет. Газоэлектросварщик. Аллергические реакции отрицает.

При объективном обследовании: кожные покровы влажные. В легких перкуторный звук лёгочный, дыхание везикулярное, хрипов нет. Тоны сердца ослаблены, ритм правильный, АД – 160/100 мм рт. ст., ЧСС – 88 в мин. Живот мягкий, безболезненный. Физиологические отправления в норме.

На ЭКГ зарегистрировано: синусовый ритм, подъем сегмента ST > 0,2 мВ в отведениях II, III, aVF.

1. Сформулируйте и обоснуйте предварительный диагноз.
2. Составьте и обоснуйте план дополнительных лабораторно-инструментальных исследований.
3. Назначьте лечение.

Приложение Б

12) Больной 48 лет проснулся ночью от болей в эпигастральной области, сопровождающихся слабостью, потливостью, тошнотой. Ранее боли не беспокоили, считал себя здоровым. Попытка купировать боли раствором соды облегчения не принесла. После приема Нитроглицерина под язык боли уменьшились, но полностью не прошли. Сохранились тошнота, слабость, потливость. Под утро была вызвана бригада скорой помощи. На снятой ЭКГ выявлен глубокий зубец Q в III и aVF отведениях; сегмент ST в этих же отведениях приподнят над изолинией, дугообразный, переходит в отрицательный зубец T; сегмент ST в отведениях I, a VL и с V1 по V4 ниже изолинии.

1. Какой наиболее вероятный диагноз у данного больного?
2. Обоснуйте поставленный Вами диагноз.
3. Составьте план дополнительного обследования пациента.
4. Какова Ваша дальнейшая лечебная тактика?
5. Противопоказания к проведению тромболизиса.

13) Больная 22 лет. После переохлаждения появились насморк, першение в горле, субфебрильная температура. Через 3 дня общее самочувствие улучшилось, но появились приступы сухого кашля, особенно ночью. Периодически стало появляться затрудненное дыхание, обильные водянистые выделения из носа, многократное чихание, зуд век. Отметила, что при выходе на улицу кашель прекращается, улучшается самочувствие. В детстве при употреблении в пищу клубники и цитрусовых возникали крапивница, зуд век, слезотечение. В связи с этим указанные продукты давно не употребляет.

Объективно: состояние удовлетворительное, температура 36,7 град. В легких дыхание везикулярное, хрипов нет. На рентгенограмме патологии легких не выявлено. По остальным органам и системам патологии не выявлено. Анализ крови: эрит. 4,2 ·10¹²/л,

гемоглобин 132 г/л, цв. показатель 0,9, лейкоц. $5,3 \cdot 10^9$ /л, эоз. 12%, нейтр. п/я 2%, с/я 60%, лимф. 21%, мон. 5%, СОЭ – 12 мм/час.

ЖЕЛ = 92 % должной величины, ОФВ 1 = 87% должной величины.

1. Предполагаемый диагноз?
2. Какие медикаментозные средства следует назначить:
 - А) для купирования кашля и дыхательного дискомфорта?
 - Б) для предупреждения прогрессирования болезни?

14) Больной 48 лет, жалуется на одышку при небольшой физической нагрузке, сухой кашель, повышение температуры до 38,8°C, познабливание. Три дня назад после переохлаждения повысилась температура тела, появился небольшой кашель, затем боль в правой половине грудной клетки при глубоком дыхании и кашле. В последующем температура повысилась до фебрильных величин, боль в грудной клетке уменьшилась, затем исчезла, но появилась и стала нарастать одышка. Объективно: состояние удовлетворительное. Над легкими при перкуссии определяется притупление перкуторного звука справа ниже уровня 3-го ребра. В этой зоне голосовое дрожание не проводится, дыхание резко ослаблено, в нижних отделах справа не определяется. Сердце: верхушечный толчок в 5-м межреберье, смещен влево от срединно-ключичной линии, ритм правильный, тоны ясные. Пульс 92/мин, АД – 120/70 мм.рт. ст. Печень и селезенка не увеличены.

1. Предполагаемый диагноз?
2. Первоочередные диагностические мероприятия?

15) Больной 22 лет, жалуется на кашель с выделением гнойно-слизистой мокроты, иногда содержащей прожилки крови, повышение температуры до 38,6 град.С., познабливание, общую слабость. С детства склонен к простудным заболеваниям, которые сопровождались кашлем с выделением слизистой мокроты, иногда кровохарканье. При выздоровлении кашель прекращался. В течение последних 5 лет кашель постоянный, отделялось около 20 мл в сутки слизисто-гнойной мокроты. При обострениях заболевания количество мокроты увеличивалось до 100-150 мл в сутки, она становилась гнойно-слизистой, иногда с неприятным запахом, повышалась температура до субфебрильных и фебрильных величин.

Объективно: состояние удовлетворительное. Кожа бледная, ногти выпуклые, утолщения концевых фаланг пальцев рук нет. Над легкими небольшое укорочение перкуторного звука в задне-боковых отделах. Аускультативно в этой области множество мелко и среднепузырчатых влажных хрипов, количество которых несколько уменьшается при откашливании мокроты.

Анализ крови: эрит. $3,5 \cdot 10^{12}$ /л, гемоглобин 110 г/л, лейкоц. $12,3 \cdot 10^9$ /л, п. 6%, с. 68 %, лимф. 20%, мон.6%, СОЭ 24 мм/час.

Рентгенограмма грудной полости: справа нижняя доля уменьшена в размерах, легочный рисунок усилен и деформирован, инфильтрации легочной ткани не определяется, реберно-диафрагмальный синус запаян.

1. Предполагаемый диагноз?
2. Дополнительное исследование для объективизации диагноза?

16) Больной 62 лет, жалуется на кашель, выделение слизисто-гнойной мокроты с примесью бурой крови, одышку, повторяющиеся ознобы, резкую общую слабость. 5 дней назад повысилась температура до 39 град., появился саднящий сухой кашель, осиплость голоса.

Диагностирован грипп. На 3-й день заболевания температура снизилась до субфебрильных величин, но через сутки вновь повысилась до 39,8 град., появились ознобы, резко усилился кашель, вначале сухой, затем стала отделяться слизисто-гнойная мокрота с примесью крови, появилась одышка, резкая слабость.

Объективно: состояние тяжелое, кожа бледная. При перкуссии легких притупление звука в нижних отделах справа, в этой зоне ослабленное везикулярное дыхание, мелкопузырчатые влажные хрипы. Число дыханий 28 в мин. Ритм сердца правильный, тоны приглушены. Пульс 110 в мин., малого наполнения, АД 100/60 мм рт.ст. Анализ крови: эр.3,8.10¹²/л; гемоглобин 118 г/л; цв.показатель 0,9; л. 18.10⁹/л; ю,2%; п,18%; с.62%; л.16%; м. 2%; СОЭ 50 мм/час.

Рентгенограмма легких: в области нижней доли справа множественные очаговые тени, местами сливные, на фоне которых имеются кольцевидные тонкостенные полости, не содержащие жидкости.

1. Диагноз с указанием вероятного возбудителя заболевания?
2. Медикаментозный препарат первого ряда?

17) Больной 57 лет, жалуется на одышку при небольшой нагрузке, ощущение свиста и хрипов в груди при дыхании, кашель с выделением слизистой вязкой мокроты.

Курит с 20-летнего возраста. Около 30 лет беспокоит кашель, который больной всегда связывает с курением. Дыхательный дискомфорт и одышка появились 5-6 лет назад. Затем стали появляться приступы кашля, свистящие дыхание. Степень выраженности этих симптомов менялась в зависимости от погоды. Лучше чувствовал себя в теплое сухое время года. Нарастание одышки и кашля особенно отмечает в течение последних трех лет. В год 3-4 обострения заболевания. По шкале mMRC 4 балла.

Объективно: грудная клетка бочкообразна, кифоз грудного отдела позвоночника, некоторое набухание надключичных пространств. Нижние границы легких опущены, перкуторный звук с коробочным оттенком. Аускультация: дыхание ослабленное везикулярное, выдох удлинен, на выдохе свистящие хрипы высокой тональности. Определение относительной сердечной тупости затруднено, выявляется эпигастральная пульсация правого желудочка. Тоны сердца приглушены, ритм правильный, пульс 92 в мин., АД 160/80 мм рт.ст., SpO₂ 88%

Функция внешнего дыхания: ЖЕЛ=71%; ФЖЕЛ=56%; ОФВ-1=43%; МОС-25=27%, МОС-50=23%; МОС-75=23%.

1. Диагноз?
2. Тип нарушения вентиляции и степень тяжести?
3. Медикаментозный препарат первого ряда?

18) Больная 19 лет, доставлена бригадой «скорой помощи». У больной впервые в жизни возник приступ удушья. Со слов больной, до настоящего времени считала себя практически здоровым человеком. В связи с тем, что в детстве у больной отмечались аллергические реакции в виде кожной сыпи при контакте с животными – кошка, собака, лошадь и реакция в виде вазомоторного ринита на пыль, больная наблюдалась у аллерголога. 3 месяца назад больная устроилась на новую работу администратором в косметический салон. Через месяц у больной появился сухой кашель, который стал постоянным и постепенно усиливался. Накануне возникновения приступа удушья больная была в гостях, где держат собаку. Вечером после возвращения домой, усилился кашель,

появилось затрудненное дыхание, одышка. В течение ночи указанные симптомы усилились, появилось чувство нехватки воздуха, чувство неполного выдоха из-за удушья. Больная вызвала «скорую помощь» и была госпитализирована.

Семейный анамнез: у отца больной – бронхиальная астма, мать здорова. При осмотре состояние средней тяжести. Температура тела 36,7 град С. Кожные покровы чистые, влажные, незначительный акроцианоз. ЧД – 26 уд/мин, При сравнительной перкуссии – ясный легочный звук с коробочным оттенком. Подвижность нижнего легочного края по средней подмышечной линии $\pm 2,5$ см, по среднеключичной и по лопаточной линиям ± 2 см. При аускультации легких – выдох почти в 2 раза продолжительнее вдоха. Дыхание проводится во все отделы, выслушивается большое количество сухих свистящих хрипов.

Пульс – 90 уд/мин, удовлетворительного наполнения и напряжения, АД – 120/80 мм рт. ст. Живот мягкий, безболезненный.

Общий анализ крови: гемоглобин – 130 г/л, лейкоц. $7,8 \times 10^9$, эоз. – 10%, п/я – 3%, с/я – 65 %, лимф. -20%, мон. -2%, СОЭ – 5 мм/час.

Рентгенография органов грудной полости: легочные поля прозрачны, повышенной воздушности, корни структурны. Очаговых и инфильтративных теней в легких нет. Диафрагма подвижна. Синусы свободны.

1. Сформулируйте предварительный диагноз?
2. Составьте план обследования больной.
3. Лечение.

19) Пациент А. 45 лет, инженер. Жалобы на озноб, повышение температуры тела до 39°C, одышку смешанного характера при обычной физической нагрузке, сухой кашель, боль при глубоком дыхании и кашле справа в подлопаточной области, общую слабость, утомляемость, потливость в ночное время.

Заболел остро три дня назад после переохлаждения, когда появились вышеуказанные жалобы. Принимал жаропонижающие препараты с незначительным эффектом. Обратился к врачу-терапевту в поликлинику. В связи с тяжестью состояния направлен в приёмный покой стационара по месту жительства. В анамнезе: работает 15 лет инженером на машиностроительном заводе. Не курит. Ранее у врача не наблюдался.

Объективно: общее состояние тяжёлое. Кожные покровы повышенной влажности. Цианоз губ. Рост - 175 см, вес - 72 кг. Окружность талии - 100. Периферических отёков нет. Периферические лимфатические узлы не увеличены. Температура 40,5°C. Грудная клетка нормостеническая. При глубоком дыхании некоторое отставание в дыхании правой половины грудной клетки. ЧДД - 30 в минуту. Справа по лопаточной линии отмечается притупление перкуторного звука. При аускультации справа ниже угла лопатки выслушивается ослабленное везикулярное дыхание, звонкие мелкопузырчатые хрипы. Ритм сердца правильный, соотношение тонов в норме, шумов нет. ЧСС – 110 ударов в минуту. АД - 100/60 мм рт. ст. При поверхностной пальпации живот мягкий, безболезненный. Печень по Курлову - 9×8×7 см, при пальпации нижний край гладкий, безболезненный. Стул оформленный, без примесей. Мочеиспускание свободное, безболезненное, SpO₂ 88%.

Общий анализ крови: эритроциты - $4,08 \times 10^{12}$ /л, гемоглобин - 120 г/л, лейкоциты - $13,2 \times 10^9$ /л, юные - 2%, палочки - 12%, сегменты - 56%, лимфоциты - 27%, моноциты - 3%, СОЭ - 38 мм/ч.

На обзорной рентгенографии грудной клетки в прямой и боковой проекциях: справа в нижней и средней доле затемнение в виде инфильтрата.

1. Сформулируйте диагноз?

2. Назначьте лечение

20) Мужчина 35 лет обратился к врачу-терапевту с жалобами на повышение температуры до 37,6°C в течение пяти дней, кашель с желтоватой мокротой. Принимал жаропонижающие препараты без особого эффекта. Другие лекарства не принимал. За десять дней до этого лечился с ds: ОРВИ. Лекарственной аллергии не отмечает. Сопутствующих заболеваний нет.

Состояние пациента удовлетворительное, частота дыхания – 19 в мин. Кожные покровы чистые, обычной окраски. При аускультации выслушивается умеренное количество влажных крепитирующих хрипов в нижних задних отделах грудной клетки справа, в других отделах лёгких дыхание везикулярное, хрипов нет. Тоны сердца ясные, ритм правильный, ЧСС 82 удара в минуту, АД - 120/70 мм рт. ст. Живот мягкий, при пальпации безболезненный во всех отделах. Печень и селезёнка не увеличены. Дизурии нет. Симптом поколачивания по поясничной области отрицательный.

Рентгенография органов грудной клетки прямой и боковой проекции: справа в 9-10 сегментах нижней доли определяется инфильтрация.

1. Предположите наиболее вероятный диагноз.
2. Составьте и обоснуйте план дополнительного обследования пациента.
3. Назовите группы лекарственных препаратов, которые Вы бы рекомендовали пациенту в настоящее время.

21) физической нагрузке, кашель с гнойной мокротой в утренние часы, повышение температуры до субфебрильных цифр;

Из анамнеза: кашель беспокоит 20 лет, 10 лет – экспираторная одышка, курит 30 лет по 1,5 пачки в день, работает на стройке (строительная пыль, переохлаждения), ухудшение состояния последний год (усиление одышки, 2 обострения);

Данных объективного обследования: при осмотре – эмфизематозная грудная клетка, диффузный цианоз, перкуторно – коробочный звук, аускультативно - ослабленное везикулярное дыхание с сухими свистящими хрипами с обеих сторон.

Данных дополнительного обследования: 4 балла по шкале Mmrgs, при спирографии – смешанные нарушения ФВД с преобладанием обструкции, индекс ОФВ1/ЖЕЛ менее 0,7, ОФВ1 44%, проба с сальбутамолом отрицательная, при пульсоксиметрии - сатурации до 88%, в анализах крови и мокроты данные за воспалительный процесс - повышение СОЭ, небольшой левый сдвиг (8 пал.) - в анализе крови, мокрота – гнойная, L100 в п/зр.

1. Предположите наиболее вероятный диагноз.
2. Составьте и обоснуйте план дополнительного обследования пациента.
3. Какая терапия требуется пациенту ?

22) Больной 60 лет, жалуется на одышку экспираторного характера при малейшей нагрузке (по шкале mMRC 4 балла), кашель со скудной трудноотделяемой вязкой мокротой желтоватого цвета, отеки ног.

Кашель беспокоит более 20 лет, одышка возникла и стала прогрессировать в течение последних двух лет. Отеки голеней и стоп появились несколько дней назад. За последний год 3 обострения заболевания.

Курит более 40 лет по 1 пачке сигарет в день.

Объективно: состояние средней тяжести. Кожа бледная, сухая. Отеки голеней и стоп. Над легкими дыхание ослаблено, выдох удлинен, на выдохе масса сухих свистящих и жужжащих хрипов. ЧДД – 20 в 1 мин. Тоны сердца приглушенные, ритм правильный, ЧСС – 90 в 1 мин., АД – 140/80 мм рт. ст. Акцент II тона над легочной артерией. Живот мягкий, безболезненный.

Рентгенограмма легких: диффузный пневмосклероз. Эмфизема легких.

Анализ крови: эр. $7,2 \times 10^{12}/л$, гемогл. 178 г/л, лейкоц. $6,0 \times 10^9/л$, эоз – 4%, п/я -1%, с/я -60%, лимф. 30%., мон. -5%, СОЭ -1 мм/час.

Функция внешнего дыхания: ЖЕЛ =68%, ОФВ₁ 28%, МОС₋₂₅ =30%., МОС₋₅₀ = 18%, МОС₋₇₅ = 16%, SpO₂ 85%.

1. Предполагаемый диагноз?
2. Какой тип нарушения вентиляции выявлен при исследовании?
3. Лечебные мероприятия.

23) Пациент 45 лет, по профессии программист, обратился к участковому врачу с жалобами на боли ноющего характера в эпигастральной области, преимущественно натощак и в ночное время, заставляющие его просыпаться, а также на почти постоянную изжогу, чувство тяжести и распирания в эпигастральной области после приёма пищи, отрыжку кислым, тошноту.

Из анамнеза известно, что пациент курит около 1 пачки в день, питается нерегулярно. Больным себя считает около 3-х лет. Не обследовался, лечился самостоятельно (принимал фитотерапию).

При осмотре: состояние удовлетворительное. ИМТ 32,0 кг/м². Кожные покровы чистые, обычной окраски, влажности. Температура тела нормальная. Зев – миндалины, задняя стенка глотки не гиперемированы. В лёгких дыхание везикулярное, хрипов нет. Тоны сердца приглушены, ритмичные, ЧСС – 70 уд.в мин., АД – 120/80 мм рт.ст. Живот симметричный, участвует в акте дыхания, при пальпации мягкий, болезненный в эпигастральной области, напряжения мышц живота нет, болезненность в эпигастральной, пилородуоденальной точках. Стул 1 раз в день, кал коричневый, оформленный. Симптом поколачивания по поясничной области - отрицательный.

При ЭФГДС: пищевод свободно проходим, утолщены продольные складки, очаговая гиперемия слизистой дистального отдела пищевода, кардия смыкается не полностью. В желудке натощак содержится небольшое количество светлой секреторной жидкости и слизи. Складки слизистой оболочки желудка утолщены, извитые. Луковица 12-перстной кишки деформирована, на задней стенке выявляется дефект слизистой до 0,5 см в диаметре. Края дефекта имеют чёткие границы, гиперемированы, отёчны. Дно дефекта покрыто фибринозными наложениями белого цвета. Постбульбарные отделы без патологии. Уреазный тест на наличие H. pylori – положительный.

1. Предположите наиболее вероятный диагноз?
2. Обоснуйте предварительный диагноз?
3. Составьте и обоснуйте план дополнительного обследования?
4. Назначьте лечение?

Приложение В

24) Женщина 45 лет обратилась к врачу с жалобами на изжогу, отрыжку кислым, усиливающиеся в горизонтальном положении, после приёма пищи и при наклоне вперед. Данные симптомы появились около трёх месяцев назад, по поводу чего ранее не обследовалась, лекарственных препаратов не принимала.

Курит по 10 сигарет в день, алкоголь употребляет в минимальных количествах.

При осмотре: состояние относительно удовлетворительное. ИМТ=31 кг/м². Кожные покровы чистые, обычной окраски. В лёгких дыхание везикулярное, хрипов нет. Тоны сердца приглушены, ритм правильный, шумы не выслушиваются. ЧСС – 72 уд. в мин., АД – 120/80 мм рт.ст. Живот симметричный, увеличен в объеме за счет подкожно-жировой клетчатки, мягкий, при пальпации безболезненный в эпигастрии. Печень и селезёнка не увеличены. Дизурии нет. Симптом поколачивания по поясничной области отрицательный. Стул ежедневный, кал оформленный, коричневый, без патологических примесей.

ЭКГ – синусовый ритм, ЧСС=70 уд. в мин, горизонтальное положение электрической оси сердца, вариант нормы.

Проведена ЭГДС, при которой выявлены множественные участки гиперемии слизистой оболочки и отдельные не сливающиеся эрозии дистального отдела пищевода размером до 5 мм.

1. Предположите наиболее вероятный диагноз?
2. Обоснуйте предварительный диагноз?
3. Составьте и обоснуйте план дополнительного обследования?
4. Назначьте лечение?

25) Мужчина 48 лет обратился к врачу с жалобами на общую слабость, повышенную утомляемость, тупые ноющие боли в области правого подреберья, тошноту, отрыжку воздухом, снижение аппетита, периодически возникающий кожный зуд.

Из анамнеза известно, что пациент употребляет алкоголь (более 60 г этанола в сутки) в течение 13 лет. Два года назад появились боли ноющего характера в области правого подреберья, общая слабость, тошнота, периодически возникающий кожный зуд, усиливающийся в вечернее время. За медицинской помощью пациент не обращался. Периодически принимал баралгин, антигистаминные средства, ферментные препараты; эффекта от принимаемых препаратов не отметил. Настоящее обострение в течение последних трех недель, когда после употребления алкоголя появились слабость, почти постоянные тупые боли в области правого подреберья, тошнота, отрыжка воздухом, снижение аппетита.

В анамнезе оперативные вмешательства, гемотрансфузии отрицает.

При осмотре: состояние удовлетворительное; рост 178 см, вес 79 кг, ИМТ 24,9кг/м². Кожные покровы желтушной окраски, склеры иктеричны; выявляются телеангиэктазии на груди, спине, плечах, «пальмарная» эритема. В лёгких дыхание везикулярное, хрипов нет. ЧД – 16 в мин. Тоны сердца приглушены, ритм правильный. ЧСС – 70 в 1 мин; АД 130/80 мм рт.ст. Язык влажный, обложен белым налётом у корня. Живот мягкий, при поверхностной пальпации умеренно болезненный в области правого подреберья. Размеры печени по Курлову: 11×8×7 см; при глубокой пальпации печень плотноватой консистенции, определяется умеренная болезненность. Селезёнка не пальпируется. Дизурий нет. Симптом поколачивания по поясничной области отрицательный. Стул 1 раз в день, кал коричневый, без патологических примесей.

Результаты исследований:

Общий анализ крови: эритроциты – $4,4 \times 10^{12}/л$; лейкоциты – $6,3 \times 10^9/л$; нейтрофилы сегментоядерные – 64%; нейтрофилы палочкоядерные – 1%; лимфоциты – 28%; моноциты – 4%; эозинофилы – 2%; базофилы – 1%; Нв – 148 г/л; тромбоциты – $217 \times 10^9/л$; СОЭ – 18 мм/ч.

Биохимия крови: общий билирубин – 45 мкмоль/л; непрямой билирубин – 42,5 мкмоль/л; прямой билирубин – 2,5 мкмоль/л; АЛТ – 203 ед/л; АСТ – 214 ед/л; ГГТП – 109 ед/л; ЩФ – 298 ед/л; ТГ – 3,9 ммоль/л; ХС-ЛПНП – 2,8 ммоль/л; ХС-ЛПВП – 1,5 ммоль/л; глюкоза –

5,0 ммоль/л; креатинин – 62 мкмоль/л; мочеви́на – 2,8 ммоль/л; альбумин – 43 г/л; общий белок – 71,5 г/л; альфа-1-глобулины – 3,2 г/л; альфа-2-глобулины – 5,7 г/л; бета-глобулины – 7,1 г/л; γ-глобулины – 12,5 г/л; а калий– 3,7ммоль/л; Na– 137,5 ммоль/л; железо – 21,5 мкмоль/л; амилаза – 44 ед/л; ХС – 5,3 ммоль/л. ПТИ – 0,84.

Иммуноферментный анализ (исследование крови на маркёры гепатитов В, С): HBsAg (-); анти-HBs (-); анти-HBcIgG (-); HBeAg (-); анти-HBe (-); анти-HBcIgM (-); анти-HCV – отриц.

1. Предположите наиболее вероятный диагноз?
2. Обоснуйте предварительный диагноз?
3. Составьте и обоснуйте план дополнительного обследования?
4. Назначьте лечение?

26) Женщина 45 лет обратилась к врачу с жалобами на общую слабость, тупую, ноющую боль в правом подреберье, усиливающуюся после приёма жирной, жареной пищи, физической нагрузки; боль иррадирует в правое плечо, правую лопатку, правую половину шеи; отмечает горечь во рту, отрыжку воздухом, тошноту, неустойчивый стул, снижение аппетита.

Из анамнеза. Считает себя больной в течение четырех лет, когда впервые появились общая слабость, боль ноющего характера в области правого подреберья, усиливающаяся после погрешностей в диете, физической нагрузки, горечь во рту, отрыжка воздухом, неустойчивый стул (с тенденцией к запорам). За медицинской помощью не обращалась. При появлении болевого синдрома принимала аллохол, панкреатин, анальгин; отмечала временное улучшение самочувствия. Настоящее обострение в течение месяца, когда после употребления большого количества жирной пищи появились боли в области правого подреберья, горечь во рту, отрыжка воздухом. Операций, гемотрансфузий не было. Алкоголем не злоупотребляет. Из семейного анамнеза: мать пациентки страдала желчнокаменной болезнью.

При осмотре: состояние удовлетворительное, рост 170 см, вес – 92 кг; ИМТ 31,8 кг/м². Кожные покровы чистые, обычной окраски. В лёгких дыхание везикулярное, хрипов нет, ЧД – 16 в мин. Тоны сердца ритмичные, приглушены. ЧСС – 72 в 1 мин; АД – 130/80 мм.рт.ст. Язык влажный, обложен белым налётом у корня. Живот мягкий, при пальпации умеренно болезненный в области правого подреберья. Размеры печени по Курлову: 9×8×7 см; пальпация печени затруднена из-за болезненности, преимущественно в точке желчного пузыря. Определяются положительные симптомы Кера, Мерфи, Ортнера, Лепене, Мюсси справа. Селезёнка не пальпируется. Дизурий нет. Симптом поколачивания по поясничной области отрицательный.

Результаты исследований:

Общий анализ крови: эритроциты – $4,6 \times 10^{12}$ /л; лейкоциты – $10,2 \times 10^9$ /л; нейтрофилы сегментоядерные – 75%; нейтрофилы палочкоядерные – 2%; лимфоциты – 19%; моноциты – 3%; эозинофилы – 1%; базофилы – 0%; Hb – 141г/л; тромбоциты – 215×10^9 /л; СОЭ – 19 мм/ч. Биохимия крови: общий билирубин – 18 мкмоль/л; непря́мой билирубин – 16,0 мкмоль/л; пря́мой билирубин – 2,0 мкмоль/л; АЛТ – 28 ед/л; АСТ – 23 ед/л; ГГТП – 25 ед/л; ЩФ – 102 ед/л; глюкоза – 5,2 ммоль/л; креатинин – 64 мкмоль/л; мочеви́на – 3,2 ммоль/л; общий белок – 72 г/л; амилаза – 42 ед/л; ХС – 5,2 ммоль/л.

При обзорной рентгенографии органов брюшной полости патологии не выявлено. При УЗИ органов брюшной полости: печень не увеличена, контуры ровные, эхогенность не повышена, структура не изменена. Желчный пузырь увеличен (до 3,5 см в поперечнике), деформирован, с перегибом в шейке; выявлено диффузное утолщение его стенок до 4 мм, их уплотнение. В просвете желчного пузыря визуализируется группа конкрементов до 5 мм

в диаметре, легко смещаемые. Холедох 6 мм. Поджелудочная железа нормальных размеров и формы, экзогенность не повышена. Панкреатический проток не расширен.

ЭКГ - без патологических изменений.

1. Предположите наиболее вероятный диагноз?
2. Обоснуйте предварительный диагноз?
3. Составьте и обоснуйте план дополнительного обследования?
4. Назначьте лечение?

27) Мужчина 49 лет обратился к врачу с жалобами на общую слабость, повышенную утомляемость, снижение работоспособности, почти постоянные тупые боли в области правого подреберья, тошноту.

Из анамнеза. Считает себя больным в течение двух лет, когда впервые появились общая слабость, повышенная утомляемость, чувство тяжести в области правого подреберья. За медицинской помощью не обращался. Настоящее обострение в течение месяца, когда после значительной физической нагрузки усилились боли в области правого подреберья, увеличилась общая слабость. Принимал баралгин, положительного эффекта не наблюдалось. Операций, гемотрансфузий не было. Алкоголем не злоупотребляет, гепатотоксичные лекарственные средства не принимал, был донором.

При осмотре: состояние удовлетворительное; рост-177 см, вес -79 кг, ИМТ 25,2кг/м². Кожные покровы желтушной окраски, склеры иктеричны, выявляются телеангиэктазии на груди, плечах и спине. В лёгких дыхание везикулярное, хрипов нет. ЧД 16 в мин. Тоны сердца ритмичные, приглушены. ЧСС 72 в 1 мин; АД-130/80 мм рт.ст. Язык влажный, обложен белым налётом. Живот мягкий, при пальпации умеренно болезненный в области правого подреберья. Размеры печени по Курлову: 12 ×8×7 см; при глубокой пальпации печень плотноватой консистенции. Селезёнка не увеличена. Дизурии нет. Симптом поколачивания по поясничной области отрицательный.

Результаты исследований: общий анализ крови: эритроциты – $4,5 \times 10^{12}/л$; лейкоциты – $6,5 \times 10^9/л$; нейтрофилы – $4,5 \times 10^9/л$; лимфоциты – $1,3 \times 10^9/л$; моноциты – $0,44 \times 10^9/л$; эозинофилы – $0,2 \times 10^9/л$; базофилы – $0,06 \times 10^9/л$; Hb – 145г/л; тромбоциты – $80 \times 10^9/л$; СОЭ – 23 мм/ч.

Биохимия крови: общий билирубин – 45 мкмоль/л; непрямого билирубин – 39,5 мкмоль/л; прямой билирубин – 5,5 мкмоль/л; АЛТ – 230 ед/л; АСТ – 155 ед/л; ГГТП – 83 ед/л; ЩФ – 143 ед/л; глюкоза – 5,1 ммоль/л; креатинин – 72 мкмоль/л; мочевины – 3,2 ммоль/л; альбумин – 29 г/л; общий белок – 71 г/л; альфа-1-глобулины – 3,0 г/л; альфа-2-глобулины – 5,5 г/л; бета-глобулины – 6,0 г/л; γ-глобулины – 17,5 г/л; ТТГ – 0,94 МЕ/л; альфа-фетопротеин – 3,2 ед/л; ферритин – 53 мкг/л; трансферрин – 2,5 г/л; калий – 3,9 ммоль/л; Na–138 ммоль/л; амилаза – 43 ед/л; железо – 21,3 мкмоль/л; ХС – 5,0 ммоль/л; церулоплазмин – 185 мг/л. ПТИ – 55%.

Иммуноферментный анализ (определение маркеров гепатитов В, С, D в сыворотке крови): HBsAg (+); анти-HBs (-); анти-HBcIgG (+); HBeAg (-); анти-HBe (+); анти-HBcIgM (-); анти-HDV (-); анти-HCV (-); анти-ВИЧ – отрицательный.

молекулярно-биологические исследования: ПЦР: ДНК ВГВ – положительный; количественный анализ ДНК ВГВ – 61000 МЕ/мл. Эластометрия печени: определена стадия F4 (по шкале METAVIR).

1. Предположите наиболее вероятный диагноз?
2. Обоснуйте предварительный диагноз?
3. Составьте и обоснуйте план дополнительного обследования?
4. Назначьте лечение?

28) Больной С. 29 лет, программист, обратился в поликлинику к терапевту с жалобами на тупые, ноющие малоинтенсивные боли в нижних отделах живота ближе к левому флангу,

возникающие перед дефекацией, либо усиливающиеся сразу после опорожнения кишечника, длящиеся около 30-40 минут, разжиженный стул с примесью слизи и небольших количеств алой крови, частота стула до 5-6 раз в сутки, в том числе, в ночное время, ложные позывы на дефекацию с выделением из прямой кишки только слизи с примесью алой крови, ощущение урчания, бурления в животе в течение дня, снижение веса на 5 кг за прошедшие 4 месяца.

Из анамнеза: нарушение стула впервые отметил 5 месяцев назад после поездки на юг в летнее время и связал указанный симптом с особенностями питания (употребление больших количеств овощей и фруктов). Диарея сохранялась и прогрессировала и после возвращения из отпуска. Самостоятельно принимал смекту, мезим с незначительным и нестойким эффектом. Через 1,5 месяца отметил появление в кале слизи и прожилок крови, затем появились слабые боли по левому флангу живота. Начал прием но-шпы. Обращение за медицинской помощью откладывал, поскольку считал, что у него имеет место какое-то инфекционное заболевание кишечника и опасался госпитализации в инфекционное отделение, предпочитая лечиться самостоятельно. В прошлом в период студенчества имели место неоднократные эпизоды жидкого стула, появление которых пациент связывал с употреблением якобы недоброкачественных продуктов. Лечился, как правило, самостоятельно, употреблял отвары вяжущих средств.

При осмотре: состояние удовлетворительное, $t - 36,8^{\circ}\text{C}$, рост 178 см, вес 61 кг, кожный покров и видимые слизистые бледно-розовой окраски. Дыхание везикулярное во всех отделах, хрипов нет. ЧД – 18 в 1 мин. Сердце – тоны звучные, ритм правильный. ЧСС – 92 в 1 мин. АД – 120/85 мм рт.ст. Язык умеренно диффузно обложен сероватым налётом, влажный. Живот участвует в дыхании, умеренно равномерно вздут, при поверхностной пальпации мягкий, определяется умеренная болезненность по левому флангу живота, при глубокой пальпации отчётливая болезненность в левой подвздошной области, где пальпируется спазмированная, плотноэластическая, болезненная сигмовидная кишка; остальные отделы толстой кишки безболезненны. Пальпация эпигастральной и подрёберных областей безболезненна Пузырные симптомы отрицательные. Размеры печени и селезёнки по Курлову: 10x8x7 см и 6x4 см, соответственно. Край печени не определяется. Симптом поколачивания в поясничной области отрицательный.

В анализах: эритроциты = $3,02 \times 10^{12}$ /л, Hb = 103 г/л, лейкоциты = $12,6 \times 10^9$ /л. СОЭ = 38 мм/час.

Копрограмма: кал разжиженный, неоформленный, мышечные волокна, крахмал внутриклеточный в небольшом количестве, лейкоциты до 30-40 в поле зрения, эритроциты в значительном количестве, слизь в большом количестве. Фекальный кальпротектин 532 мкг/г. Общий белок сыворотки 62,3 г/л, альбумины – 49,3%, глобулины 50,7%, СРБ – положительный. Ректороманоскопия: аппарат введен до 18 см. Слизистая оболочка прямой кишки диффузно гиперемирована, отёчна, выраженная контактная кровоточивость, множественные эрозии, местами, сливные, покрытые фибрином. В просвете кишки слизь, окрашенная кровью, и жидкие каловые массы в небольшом количестве.

1. Предположите наиболее вероятный диагноз?
2. Обоснуйте предварительный диагноз?
3. Составьте и обоснуйте план дополнительного обследования?
4. Назначьте лечение?

29) Больной Т. 42 лет, не работает госпитализирован в стационар с жалобами на слабость, сонливость в дневное время, желтушность кожных покровов, чувство тяжести в правом подреберье, периодические носовые кровотечения после физической работы, увеличение живота в объёме, отёки нижних конечностях в области стоп и голеней.

В анамнезе: тяжесть в правом подреберье беспокоит в течение последних 3 месяцев. За последний месяц отметил нарастание общей слабости, увеличение живота и желтуху.

Употребляет водку по 200 г ежедневно в течение последнего года, наблюдается у нарколога. Употребление наркотиков отрицает. Гемотрансфузий, оперативных вмешательств не было.

Объективно: состояние средней тяжести. Сознание ясное. Тест связывания чисел – 40 сек. Рост – 178 см, вес – 62 кг. Кожа обычной влажности, желтушная. В области груди и верхней части спины видны «сосудистые звездочки». Склеры глаз иктеричны. Отеки стоп и нижней трети голени. В лёгких дыхание везикулярное, побочных дыхательных шумов нет. ЧДД – 18 в мин. При аускультации тоны сердца ритмичные, шумов нет. ЧСС – 78 ударов в минуту. АД – 110/70 мм рт. ст. Язык влажный, малиновый, сосочки сглажены. Живот увеличен в объёме, пупок сглажен, на передней брюшной стенке радиально от пупка определяются расширенные, извитые вены. В положении лёжа живот распластан. При пальпации мягкий, болезненный в правом подреберье. Размеры печени по Курлову - 15×15×13 см. Нижний край печени при пальпации плотный, бугристый. Стул оформленный, коричневый, без патологических примесей. Размеры селезёнки - 15×12 см. Мочеиспускание свободное, безболезненное, моча тёмно-жёлтая.

Общий анализ крови: эритроциты – $4,1 \times 10^{12}$ /л; Нв – 122 г/л; цветовой показатель – 0,9; тромбоциты – 98×10^9 /л, лейкоциты – $3,2 \times 10^9$ /л, эозинофилы – 1%, палочкоядерные нейтрофилы – 4%, сегментоядерные нейтрофилы – 63%, лимфоциты – 29%, моноциты – 3%, СОЭ – 22 мм/ч.

Биохимические анализы: общий билирубин – 130 мкмоль/л, непрямой билирубин – 100 мкмоль/л, АЛТ – 120 Ед/л, АСТ – 164 Ед/л. МНО – 2, альбумин – 27 г/л. ПТИ- 0,5.

Фиброгастродуоденоскопия: варикозное расширение вен пищевода I ст.

Ультразвуковое исследование брюшной полости: переднезадний размер правой доли печени – 170 мм, контуры чёткие и неровные. Паренхима неравномерно диффузно-повышенной эхогенности. Диаметр портальной вены – 16 мм. Желчный пузырь нормальных размеров, холедох не расширен. Селезёнка расположена обычно, структура однородная, паренхима средней эхогенности. 155 x70 мм. Свободная жидкость в брюшной полости.

1. Предположите наиболее вероятный диагноз?
2. Обоснуйте предварительный диагноз?
3. Составьте и обоснуйте план дополнительного обследования?
4. Назначьте лечение?

30) Мужчина 46 лет, водитель. Поступил в приёмное отделение стационара самостоятельно. Жалобы на резкую боль постоянного характера в эпигастральной области с иррадиацией в спину, в левую половину живота, тошноту, однократно рвоту съеденной пищей, не приносящую облегчения, умеренное вздутие живота, общую слабость.

Начало заболевания связывает с погрешностью в еде – прием острой и жирной пищи, алкоголя. Подобные боли были около года назад, также возникли после погрешностей в диете, купировались после приёма Но-шпы. Часто ранее отмечал ощущение тяжести и вздутия в животе после приёма жирной пищи. В настоящее время отмечает тяжесть и ощущение «распирания» в животе, мазеобразный, с жирным блеском, зловонный стул 3 раза в течение последних суток. Диурез не нарушен. Со слов жены – злоупотребляет алкоголем на протяжении последних семи лет.

Объективно: состояние удовлетворительное, сознание ясное. Телосложение нормостеническое, пониженного питания. Кожные покровы верхней половины туловища гиперемированы, чистые. Язык суховат, обложен желтоватым налётом. В лёгких дыхание везикулярное, хрипов нет. ЧДД – 18 в мин. Тоны сердца приглушены, ритмичные. ЧСС – 92 удара в минуту. АД – 110/70 мм рт. ст. Печень при пальпации плотная, безболезненная, около края рёберной дуги. Размер по Курлову - 10×9×8 см. Селезёнка не пальпируется.

Живот несколько вздут, участвует в акте дыхания, умеренно болезненный при пальпации в эпигастральной области. Симптомы раздражения брюшины - отрицательные.

Лабораторные данные.

Общий анализ крови: лейкоциты - $9,6 \times 10^9$ /л, СОЭ – 16 мм/ч.

Общий анализ мочи: относительная плотность – 1022, белок – 0,033%, анализ кала – стеаторея, креаторея, амилорея.

УЗИ ОБП: печень не увеличена, желчный пузырь 75×35 мм, в просвете конкремент 8 мм в диаметре, с акустической дорожкой. Поджелудочная железа неоднородной структуры за счёт гипо- и гиперэхогенных очагов, немногочисленных кальцификатов, неравномерное расширение главного панкреатического протока, размеры головки увеличены до 35 мм. Свободной жидкости в брюшной полости нет.

1. Предположите наиболее вероятный диагноз?
2. Обоснуйте предварительный диагноз?
3. Составьте и обоснуйте план дополнительного обследования?
4. Назначьте лечение?

31) Пациентка М., 20 лет, студентка, жалуется на слабость, повышение температуры тела до субфебрильных значений, чувство тяжести в правом подреберье, нарушение менструального цикла, боли в мелких суставах и их припухлость. Считает себя больной в течение 3 мес, когда по возвращении из Турции (отдыхала в течение 14 дней) стала постепенно нарастать указанная симптоматика. Алкоголь не употребляет. При осмотре: избыточного питания, умеренная припухлость суставов кистей, на коже нижней части живота и ягодицах розовые стрии, единичные телеангиоэктазии на коже плечевого пояса, пальмарная эритема. Живот округлой формы, при пальпации мягкий, чувствительный в правом подреберье. Размеры печени по Курлову: $15 \times 12 \times 10$ см. Нижний край печени несколько закруглен, пальпируется на 4 см ниже реберной дуги, гладкий, мягкий, чувствительный. Селезенка не пальпируется, перкуторные размеры селезенки 12×7 см. Симптом поколачивания отрицательный с обеих сторон. Периферических отеков нет.

В клиническом анализе крови СОЭ - 42 мм/час, в биохимическом анализе крови АСТ - 160 ЕД/л, АЛТ - 240 ЕД/л, общий билирубин - 34 ммоль/л. При электрофорезе белков выявлена выраженная гипергаммаглобулинемия. Маркеры вирусных гепатитов А, В, С в крови не выявлены.

При УЗИ брюшной полости: печень - $15 \times 12 \times 10$ см, диффузно-неоднородной структуры, повышенной эхогенности. Желчный пузырь обычной формы. Конкрементов не выявлено. Портальная вена - 11 мм, селезеночная вена - 5 мм. Общий желчный проток - 6 мм. Селезенка - $12,5 \times 7$ см. Поджелудочная железа - без патологии. Почки расположены обычно, без патологических изменений.

1. Предположите наиболее вероятный диагноз?
2. Обоснуйте предварительный диагноз?
3. Составьте и обоснуйте план дополнительного обследования?
4. Назначьте лечение?

32) Больная В. 47 лет предъявляет жалобы на зуд кожи, нарушения менструального цикла, желтушность кожных покровов, похудание, дискомфорт в правом верхнем квадранте живота.

Больна в течение 5 лет. Лечилась у дерматолога по поводу нейродермита и у гинеколога по поводу климактерической дисфункции яичников.

При обследовании – выявлены субиктеричность склер, пигментные пятна, ксантомы и множественные следы расчёсов на коже туловища. В лёгких дыхание везикулярное, хрипов нет. ЧДД – 18 в минуту. Тоны сердца ясные, ритмичные. ЧСС – 78 ударов в минуту. Печень

выступает из-под края рёберной дуги на 7 см, край плотный, безболезненный. Селезёнка не пальпируется. Стул 1 раз в день, кал оформленный, коричневый, без патологических примесей.

В биохимическом анализе крови: общий билирубин – 87,5 мкмоль/л, ЩФ – 413 Ед/л, ГГТП – 62 Ед/л, общий белок – 72 г/л, альбумины – 29 г/л. Гамма-глобулины – 31,1%. В общем анализе крови: СОЭ – 35 мм\час.

1. Предположите наиболее вероятный диагноз?
2. Обоснуйте предварительный диагноз?
3. Составьте и обоснуйте план дополнительного обследования?
4. Назначьте лечение?

Приложение Г

33) Пациент Е. 23 лет, автомеханик. Заболел две недели назад после переохлаждения. Врачом по месту жительства диагностирован острый тонзиллит. Была рекомендована терапия Амоксициллином курсом 10 дней, однако через 3 дня в связи со значительным улучшением самочувствия и нормализацией температуры тела лечение пациент прекратил. Через две недели после указанных событий больной отметил появление отёков на лице, общую слабость и недомогание, снизился аппетит, появилась головная боль, также моча стала тёмно-красного цвета и уменьшилось её количество. Наряду с вышперечисленными симптомами пациента беспокоили боли в животе и пояснице. При измерении артериального давления – АД 140/90 мм рт. ст.

При осмотре: кожные покровы бледные. При аускультации лёгких дыхание везикулярное, побочных дыхательных шумов нет, ЧДД – 17 в минуту. Тоны сердца приглушены, ритм правильный. АД – 140/90 мм рт. ст. ЧСС – 90 ударов в минуту. Живот мягкий, безболезненный. Размеры печёночной тупости по Курлову – 11×9×8 см. Диурез – 700 мл в сутки.

Проведено лабораторное исследование.

Общий анализ крови: гемоглобин – 136 г/л, лейкоциты – $10,8 \times 10^9$ /л, СОЭ – 70 мм/час;

Общий анализ мочи: относительная плотность – 1025, протеинурия – 1,5 г/л, лейкоциты – 14-15 в поле зрения, эритроциты – сплошь покрывают все поле зрения;

Биохимический анализ крови: общий белок – 62 г/л, альбумин – 39 г/л, холестерин – 4,5 ммоль/л, мочевины – 5,6 мкмоль/л, креатинин – 110 мкмоль/л, СКФ – 79,4 мл/мин/1,73 м² по СКД-ЕРІ, титр АСЛ-О – 1:1000.

УЗИ почек: почки увеличены в размерах, контуры ровные, расположение типичное; дифференцировка слоёв паренхимы нарушена, эхогенность паренхимы умеренно повышена; чашечно-лоханочная система без деформаций и эктазий.

1. Предположите наиболее вероятный диагноз.
2. Обоснуйте поставленный Вами диагноз.
3. Назовите план обследования пациента.
4. Назначьте необходимую терапию.
5. Укажите, в каких случаях при данном заболевании проводится иммуносупрессивная терапия.

34) Больной 23 лет обратился к врачу-терапевту участковому с жалобами на отеки лица, век, туловища, конечностей, снижение количества выделяемой за сутки мочи, слабость, головную боль.

Из анамнеза известно, что страдает хроническим тонзиллитом. Подобные симптомы впервые появились 2 года назад, длительно лечился в нефрологическом отделении, получал преднизолон с положительным эффектом, выписан из стационара в удовлетворительном

состоянии. После выписки у врача не наблюдался, не лечился, хотя отмечал периодически отеки на лице. 2 недели назад переболел ангиной, после этого состояние резко ухудшилось, появились вышеуказанные жалобы. При осмотре АД – 150/95 мм рт. ст., ЧСС – 92 удара в минуту, ЧДД – 22 в мин.

Данные обследования.

Общий анализ крови: эритроциты - $3,4 \times 10^{12}/л$, гемоглобин - 124 г/л, цветовой показатель - 0,89, лейкоциты - $5,4 \times 10^9/л$, лейкоцитарная формула - в норме, СОЭ – 42 мм/ч.

Биохимическое исследование: общий белок крови – 35,6 г/л, альбумины – 33%, холестерин крови – 9 ммоль/л.

Общий анализ мочи: удельный вес – 1012, белок – 5,4 г/л, эритроциты выщелоченные – 20-25 в поле зрения, восковидные цилиндры – 9-10 в поле зрения.

1. Укажите основной клинико-лабораторный синдром.
2. Сформулируйте предположительный диагноз.
3. Какие дополнительные исследования необходимы для уточнения диагноза?
4. Назначьте лечение в соответствии с клиническими рекомендациями по терапии больных.

Приложение Д

35) Больной М. 24 лет обратился к врачу-терапевту участковому с жалобами на головную боль, общую слабость и утомляемость, снижение аппетита.

Из анамнеза известно, что в возрасте 14 лет после перенесенного ОРЗ у пациента появились отеки лица, сохранялась субфебрильная температура в течение 3-4 месяцев, были изменения в моче. Лечился у педиатра около года «от нефрита», получал Преднизолон. Последний год чувствовал себя хорошо, заметных отеков не было. Во время медосмотра выявлено повышение АД - 140/90 мм рт. ст. и пастозность лица. Было рекомендовано обратиться в поликлинику по месту жительства для обследования и верификации диагноза.

При осмотре: нормального телосложения, ИМТ = 21 кг/м², кожа бледная, сухая, имеются следы расчесов на руках, пояснице, туловище, отеки лица и кистей рук. Язык сухой, с коричневатым налетом. В лёгких дыхание везикулярное, хрипов нет. Границы относительной сердечной тупости расширены влево на 1,5 см от срединно-ключичной линии. Пульс - 76 ударов в минуту, высокий. АД - 140/90 мм рт. ст. Живот мягкий, безболезненный при пальпации во всех отделах. Печень и селезёнка не увеличены. Симптом поколачивания по поясничной области отрицательный. Отмечает уменьшение выделяемой мочи. Отеков на нижних конечностях нет.

Общий анализ крови: эритроциты – $3,2 \times 10^{12}/л$, гемоглобин – 105 г/л, лейкоциты – $5,2 \times 10^9/л$, палочкоядерные нейтрофилы – 4%, сегментоядерные нейтрофилы – 65%, эозинофилы – 3%, моноциты – 5%, лимфоциты – 23%, СОЭ – 12 мм/ч.

Биохимические исследования крови: общий холестерин – 7 ммоль/л, креатинин крови – 170 мкмоль/л, мочевины крови – 11 ммоль/л.

В анализах мочи: удельный вес – 1009, белок – 1,1%, лейкоциты – 2-4 в поле зрения, эритроциты выщелоченные – 7-10 в поле зрения, гиалиновые цилиндры – 2-3 в поле зрения. Альбуминурия - 250 мг/сут. СКФ (по формуле СКД-ЕРІ) – 55 мл/мин.

1. Предположите наиболее вероятный диагноз.
2. Обоснуйте предполагаемый диагноз.
3. Нужны ли дополнительные исследования для уточнения диагноза?
4. Какова дальнейшая тактика ведения пациента?

36) Больная Б. 38 лет предъявляет жалобы на одышку при незначительной физической нагрузке, быструю утомляемость, слабость, эпизоды удушья, возникающие в

горизонтальном положении, отеки голеней и стоп. В возрасте 17 лет был выявлен ревматический порок сердца - недостаточность митрального клапана. При осмотре: состояние тяжелое. Акроцианоз. Отеки голеней и стоп. ЧДД - 24 в минуту. При сравнительной перкуссии лёгких справа ниже угла лопатки отмечается притупление перкуторного звука. При аускультации ослабленное везикулярное дыхание, в нижних отделах - небольшое количество влажных мелкопузырчатых хрипов. Левая граница сердца - на 3 см снаружи от среднеключичной линии в VI межреберье. Аускультативная картина соответствует имеющемуся пороку. Ритм сердечных сокращений неправильный, ЧСС - 103 удара в минуту. АД - 110/65 мм рт. ст. Живот увеличен в объёме за счёт ненапряжённого асцита, мягкий, безболезненный. Размеры печени по Курлову - 13×12×10 см. Печень выступает из-под края рёберной дуги на 3 см, край её закруглён, слегка болезненный. На ЭКГ ритм неправильный, зубцы Р отсутствуют.

1. Выделите ведущий синдром.
2. Установите предварительный диагноз.
3. Наметьте план обследования пациента на первом этапе.
4. Определите тактику лечения.
5. К какому специалисту необходимо направить пациентку и с какой целью?

Приложение Е

37) Мужчина 39 лет на приеме у врача-терапевта участкового предъявляет жалобы на одышку, сердцебиение, кашель. Небольшую одышку и периодические сердцебиения отмечает в течение 5 лет. Около недели назад заболел ангиной с появлением высокой температуры, кашля. В ночь перед обращением к врачу не мог спать из-за выраженной одышки, усиливающейся в горизонтальном положении. В подростковом возрасте были частые ангины, на фоне которых беспокоили боли в крупных суставах. Наблюдался у невропатолога по поводу хореи.

Объективно: ортопноэ, акроцианоз, ЧДД - 28 в минуту, отеки нижних конечностей, приподнимающий верхушечный толчок. Пульс слабого наполнения, аритмичен, 96 ударов в минуту. ЧСС по данным аускультации - 110 в минуту. Артериальное давление - 100/60 мм рт. ст., температура тела - 37,4°C. Печень увеличена, слегка болезненна при пальпации. При перкуссии сердце увеличено влево и вправо. В нижних отделах лёгких мелкопузырчатые хрипы. При аускультации сердца – аритмия с отсутствием периодов правильного ритма. На верхушке трёхчленная мелодия с низким глухим дополнительным компонентом, акцент II тона на лёгочной артерии. Трёхчленная мелодия выслушивается в точке Боткина. Систолический и протодиастолический шум на верхушке. Систолический шум на верхушке усиливается на выдохе, проводится в аксиллярную область.

Общий анализ крови: СОЭ - 32 мм/час, лейкоциты – 11300 в 1 мм³. Биохимическое исследование крови: С – реактивный белок (++++).

1. Ваш предположительный диагноз?
2. Критерии основного диагноза.
3. Какие осложнения основного заболевания Вы предполагаете?
4. Составьте и обоснуйте план дополнительного обследования пациента.
5. Лечебная тактика, выбор препаратов.

38) Больная А. 18 лет, студентка, обратилась к врачу премного отделения с жалобами на общее недомогание, слабость, боли в поясничной области с двух сторон, сильную постоянную головную боль, красноватый цвет мочи. Мочеиспускание безболезненное.

Считает себя больной около 3 недель: после сильного переохлаждения повысилась температура тела до 38,0°C, появились боли в горле при глотании. Обратилась в поликлинику по месту жительства, где была диагностирована лакунарная ангина и назначена антибактериальная терапия. На седьмой день симптомы ангины были

купированы, но сохранялась общая слабость. 5 дней назад на фоне повышенной утомляемости появились ноющие боли в поясничной области, головная боль, повышение температуры тела до 37,5°C. 2 дня назад уменьшилось количество мочи, которая приобрела красноватый цвет.

При осмотре: состояние средней степени тяжести, температура тела 37°C. Рост - 158 см, вес - 72 кг. Кожные покровы и видимые слизистые бледные, чистые, обычной влажности. Лицо одутловатое, на верхних и нижних конечностях плотные отеки, кожа над ними тёплая, бледная. Периферические лимфоузлы не увеличены. Грудная клетка нормостеничная, симметричная, равномерно участвует в дыхании. ЧД - 22 в минуту. Перкуторно над лёгкими ясный лёгочный звук. Дыхание везикулярное, хрипов нет. Пульс ритмичный, 98 в минуту, АД - 160/100 мм рт. ст. Верхушечный толчок визуальное и пальпаторно не определяется. Границы относительной сердечной тупости: правая - по правому краю грудины, верхняя - нижний край III ребра, левая - на 1 см кнутри от среднеключичной линии. Аускультативно: тоны сердца глухие, ритмичные, ЧСС - 78 в минуту. Живот симметричный, мягкий, болезненный в проекции почек. Размеры печени по Курлову - 9×8×7 см. Пальпация правого подреберья безболезненна, край печени не пальпируется. Симптом поколачивания положительный с обеих сторон.

Общий анализ крови: гемоглобин - 105 г/л, эритроциты - $3,2 \times 10^{12}$ /л, цветовой показатель - 0,9; тромбоциты - 270×10^9 /л, лейкоциты - $10,7 \times 10^9$ /л, эозинофилы - 4%, палочкоядерные нейтрофилы - 9%, сегментоядерные нейтрофилы - 70%, лимфоциты - 11%, моноциты - 6%. СОЭ - 23 мм/ч.

Общий анализ мочи: цвет «мясных помоев», мутная, рН - кислая, удельный вес - 1008; белок - 3,5 г/л, сахар - нет, лейкоциты - 1-2 в поле зрения, эпителий почечный - 12-20 в поле зрения, эритроциты - большое количество, цилиндры: гиалиновые - 10-12, зернистые - 6-8 в поле зрения, соли - нет.

Суточная протеинурия - 7,3 г/л, суточный диурез - 650 мл.

Биохимическое исследование крови: билирубин общий - 12,4 мкмоль/л, прямой - 3,2, не прямой - 9,2 мкмоль/л, креатинин - 0,96 ммоль/л, глюкоза - 4,3 ммоль/л, холестерин - 8,0 ммоль/л, калий - 3,9 ммоль/л, общий белок - 56 г/л, альбумины - 35%, α_1 - 3,5%, α_2 - 10,5%, β - 13,6% у - 27,4%, фибриноген - 4,2 г/л.

ЭКГ: ритм синусовый, ЧСС - 64 удара в минуту. Электрическая ось отклонена влево. Диффузно дистрофические изменения миокарда левого желудочка.

Рентгенография органов грудной клетки: без патологии.

1. Предположите наиболее вероятный диагноз.
2. Обоснуйте поставленный Вами диагноз.
3. Составьте и обоснуйте план дополнительного обследования пациента.

Составьте план лечения данного пациента. Обоснуйте свой выбор.

39) Пациент П., 18 лет, поступил в клинику с жалобами на субфебрилитет до 37,5°C, боли и опухание коленных суставов, одышку при умеренной физической нагрузке, дискомфорт в области сердца, перебои в работе сердца, общую слабость, быструю утомляемость.

Из анамнеза известно, что пациент рос и развивался нормально. Окончил среднюю школу. В настоящее время является студентом вуза. Не курит, алкоголь не употребляет, диету не соблюдает. Родители здоровы, однако у тетки со стороны матери в молодом возрасте диагностирован порок сердца. Из перенесенных заболеваний отмечает коклюш в детстве, а также частые ангины.

Около трех недель назад перенес на ногах очередную ангину, протекавшую с болями в горле, повышением температуры тела до 37,3°C. Лечение заключалось в полоскании горла

раствором соды. Боли в горле прошли, температура тела нормализовалась, однако неделю назад вновь отметил ее повышение до субфебрильных цифр, появление болей при ходьбе в коленных суставах, затем - припухлости над ними, появились общая слабость, повышенная утомляемость. Лечился индометациновой мазью местно, без существенного эффекта. 2-3 дня назад появился дискомфорт в области сердца, отметил появление небольшой одышки и перебоев при умеренной физической нагрузке. В стационар поступил для обследования и лечения.

При осмотре состояние средней тяжести. Температура тела $37,3^{\circ}\text{C}$, кожные покровы обычной окраски, повышенной влажности, отмечается увеличение в объеме коленных суставов за счет отека, кожные покровы над ними не изменены, но при пальпации локально температура повышена, определяется болезненность при активных и пассивных движениях. При осмотре полости рта миндалины увеличены, видны единичные белые «пробки» в лакунах. Поднижнечелюстные лимфатические узлы пальпируются, размером с небольшую горошину, мягкоэластические. Другие группы лимфоузлов не пальпируются. ЧД в покое 17 в минуту, в легких хрипов нет, перкуторный звук ясный легочный. При перкуссии сердца левая граница на 1 см левее среднеключичной линии, остальные границы в норме. При аускультации сердечные тоны приглушены, единичные экстрасистолы. ЧСС - 100 в минуту, выслушивается мягкий систолический шум на верхушке. АД - 110/70 мм рт. ст. Живот мягкий, безболезненный. Печень и селезенка не увеличены. Симптом Пастернацкого отрицательный.

В общем анализе крови: лейкоциты - 13×10^9 /л (п/я - 3%, с/я - 75%), СОЭ - 37 мм/ч. СРБ +++, увеличение уровня фибриногена до 5,5 г/л. Титр анти-О-стрептолизина 1:400.

На ЭКГ: синусовый ритм, ЧСС - 100 в минуту, вертикальное положение ЭОС, $\text{PQ} < 0,24$ с, QRS - 0,08 с, единичные предсердные экстрасистолы. При рентгенографии органов грудной клетки очаговые и инфильтративные изменения не выявлены, небольшое расширение сердца влево. При эхокардиографии: диастолический диаметр левого желудочка 5,9 см, остальные камеры в пределах нормы. ФВ - 50%, митральная регургитация I-II степени. Створки клапанов не изменены.

1. Проведите диагностический поиск.
2. Сформулируйте предварительный диагноз.
3. Определите план обследования и необходимость проведения дополнительных исследований.
4. Сформулируйте клинический диагноз и укажите диагностические критерии.

Назначьте лечение и обоснуйте его.

40) Пациентка П., 15 лет, поступила в стационар с жалобами на повышение температуры до субфебрильных цифр (максимально до $37,4^{\circ}\text{C}$), изменение походки, нарушение почерка, появление произвольных движений лица и рук, лабильность настроения.

Из анамнеза известно, что в детстве росла и развивалась нормально. Родители и младший брат здоровы. Учится в 9-м классе средней школы. В детстве перенесла ветряную оспу, эпидемический паротит.

Месяц назад перенесла ангину. Лечилась дома. После возобновления обучения в школе преподаватели отметили ухудшение почерка, повышенную лабильность настроения. В дальнейшем присоединились нарушение походки, подергивание руками и головой, иногда - произвольное высывание языка. В вечернее время отмечалось повышение температуры тела до субфебрильных цифр.

При осмотре состояние относительно удовлетворительное. Обращают на себя внимание повышенная эмоциональная лабильность, произвольные движения пальцев рук,

высовывание языка. Выполнение почерковых и пальценосовой проб затруднено. В позе Ромберга неустойчива. Кожные покровы не изменены. Отеков нет. Суставы визуально не изменены, при пальпации и выполнении движений безболезненны. В легких хрипов нет. ЧД - 16 в минуту. Перкуторно левая граница сердца по среднеключичной линии. Тоны сердца несколько приглушены, ЧСС - 100 в минуту, шумы не выслушиваются. Живот при пальпации мягкий, безболезненный. Печень и селезенка не увеличены.

В общем анализе крови: лейкоциты $-11 \times 10^9/\text{л}$ (п/я - 4%, с/я - 78%), гемоглобин - 120 мг/дл, эритроциты - $4,5 \times 10^{12}/\text{л}$. СОЭ - 18 мм/ч.

1. Проведите диагностический поиск.
2. Сформулируйте предварительный диагноз.
3. Определите план обследования и необходимость проведения дополнительных исследований.
4. Сформулируйте клинический диагноз и укажите диагностические критерии.
5. Назначьте лечение и обоснуйте его.

41) Женщина 28 лет обратилась к участковому терапевту с жалобами на слабость, утомляемость, сердцебиение, головокружение, головную боль, ухудшение памяти, боли в ногах, желание есть сухие макароны, гречневую крупу, першение в горле.

Из анамнеза известно, что анемия обнаружена с 16 лет. Лечилась нерегулярно препаратами железа курсами по 2-3 недели с временным эффектом.

Гинекологический анамнез: менструации с 14 лет, обильные, по 5-7 дней через 21 день. 2 беременности, 2 срочных физиологических родов в 23 и 27 лет.

При осмотре: состояние пациентки удовлетворительное. Рост - 162 см, масса тела - 65 кг. ИМТ - 24,08 кг/м². Кожные покровы и конъюнктивы бледны. Ногти тонкие, уплотнены, концы ногтей расслоены. В легких дыхание везикулярное, хрипов нет. ЧДД - 18 в мин. Тоны сердца ослаблены, ритм правильный, при аускультации выслушивается систолический шум на верхушке сердца и по левому краю грудины, ЧСС - 110 уд. в мин., АД - 110/70 мм рт.ст. Живот мягкий, при пальпации безболезненный во всех отделах. Печень и селезенка не увеличены. Симптом поколачивания по поясничной области отрицательный. Физиологические отправления в норме.

В анализах: общий анализ крови - эритроциты $3,6 \times 10^{12}/\text{л}$, анизоцитоз, микроцитоз, Нв-94 г/л, ЦП- 0,6, лейкоциты $5,2 \times 10^9/\text{л}$, эозинофилы - 1%, палочкоядерные - 3%, сегментоядерные - 57%, лимфоциты - 28%, моноциты - 9%, СОЭ - 25 мм/час. Биохимический анализ крови: общий белок - 77 г/л, общий билирубин - 15,3 мкмоль/л, непрямой билирубин - 12,1 мкмоль/л, железо сыворотки - 7,6 мкмоль/л, ферритин - 8,8 мкг/л. ЭКГ: синусовая тахикардия, ЧСС - 106 в минуту, снижение зубца Т в левых грудных V5, V6 отведениях.

1. Предположите наиболее вероятный диагноз
2. Обоснуйте поставленный Вами диагноз.
3. Составьте и обоснуйте план дополнительного обследования пациента.
4. Назначьте лечение.

42) Больная К. 60 лет госпитализирована в ЦРБ по месту жительства в связи с выраженной слабостью, одышкой, сердцебиением при малейшей физической нагрузке. Слабость ощущала несколько лет, последние 2 года стала отмечать боли в позвоночнике. В молодости была донором крови 8 раз, имеет 3-х детей, было 4 аборта.

Участковым терапевтом в связи с выявленной анемией (эритроциты - $3,12 \times 10^{12}/л$) назначен Сорбифер Дурулес по 2 таблетки в день в течение 1,5 месяцев. Эффекта не получено.

Общий анализ крови: эритроциты - $1,42 \times 10^{12}/л$; гемоглобин - 50 г/л, цветовой показатель - 1,0; ретикулоциты - 0,4%; тромбоциты - $98 \times 10^9/л$; лейкоциты - $2,6 \times 10^9/л$ (палочкоядерные нейтрофилы – 3%, сегментоядерные нейтрофилы – 30%, лимфоциты – 60%, моноциты – 7%), анизоцитоз +++++, пойкилоцитоз +++; СОЭ - 72 мм/ час.

В биохимических анализах выявлено: общий белок крови - 140 г/л, альбумины - 30%, глобулины - 70%, выявлен М-градиент в зоне гамма-глобулинов.

1. Предположите наиболее вероятный диагноз
2. Обоснуйте поставленный Вами диагноз
3. Составьте и обоснуйте план дополнительного обследования пациента.
4. Какова Ваша дальнейшая лечебная тактика?

43) Мужчина 28 лет обратился к врачу-терапевту участковому с жалобами на повышение температуры тела до $39,2^{\circ}C$ с ознобами, кровоточивость десен, появление «синячков» на коже без видимых причин, общую слабость. Считает себя больным в течение 7 дней, когда появилось повышение температуры, принимал Парацетамол с кратковременным эффектом. Слабость стала прогрессивно нарастать, появилась кровоточивость.

Из анамнеза жизни: наличие хронических заболеваний отрицает. Родители здоровы. Имеет специальное среднее образование, работает технологом. Служил в армии на подводной лодке.

Объективно: состояние средней степени тяжести. Температура тела $37,5^{\circ}C$. Кожные покровы бледные, обычной влажности. На коже нижних конечностей - экхимозы; петехии на коже плеч, предплечий; в ротовой полости – единичные петехиальные элементы. При аускультации дыхание везикулярное, ЧДД – 19 в минуту. Тоны сердца приглушены, ритм правильный. ЧСС – 92 удара в минуту. АД – 100/65 мм рт. ст. Живот при пальпации мягкий, безболезненный. Край печени пальпируется на 1 см ниже края реберной дуги, размеры по Курлову – $16 \times 10 \times 9$ см. Селезёнка пальпируется, эластичная, безболезненная, перкуторные размеры 10×8 см.

Общий анализ крови: эритроциты - $2,3 \times 10^{12}/л$, Нв - 78 г/л, тромбоциты - $30 \times 10^9/л$, лейкоциты – $28,9 \times 10^9/л$, бласты - 32%, миелоциты – 0%, юные нейтрофилы – 0%, палочкоядерные нейтрофилы – 5%, сегментоядерные нейтрофилы – 38, лимфоциты – 25, СОЭ – 30.

1. Предположите наиболее вероятный диагноз
2. Обоснуйте поставленный Вами диагноз
3. Составьте и обоснуйте план дополнительного обследования пациента.

Какие осложнения возможны при данном заболевании

44) На приёме у врача-терапевта участкового в поликлинике женщина 61 года предъявляет жалобы на наличие безболезненных опухолевидных эластичных образований по боковой поверхности шеи и в подмышечных областях, а также на тяжесть в левом подреберье при быстрой ходьбе, повышенную потливость. Вышеуказанные жалобы появились около года назад, постепенно нарастали.

Объективно: общее состояние удовлетворительное. Кожные покровы и видимые слизистые обычной окраски. Пальпируются конгломераты увеличенных подчелюстных, шейных, подмышечных, паховых лимфоузлов, при пальпации – эластичные, безболезненные, малоподвижные, кожа над ними не изменена, симметрично увеличены – шейные и подчелюстные до 2-3 см, подмышечные до 3-4 см, паховые до 4 см в диаметре. В

легких дыхание везикулярное, хрипов не слышно, ЧДД - 18 в минуту. Тоны сердца ясные, ЧСС – 78 ударов в минуту. АД - 120/80 мм рт. ст. Живот мягкий, безболезненный. Край печени не выступает из-под края рёберной дуги. Селезёнка выступает на 2 см из-под края рёберной дуги, край эластичный, безболезненный.

Общий анализ крови: эритроциты – $3,6 \times 10^{12}/л$, Нв – 129 г/л, тромбоциты – $200 \times 10^9/л$, лейкоциты – $39 \times 10^9/л$, палочкоядерные нейтрофилы – 2%, сегментоядерные нейтрофилы – 2%, лимфоциты – 92%, моноциты – 4%, СОЭ – 30 мм/ч, тени Боткина-Гумпрехта – 1-2 в поле зрения.

1. Предположите наиболее вероятный диагноз
2. Обоснуйте поставленный Вами диагноз
3. Составьте и обоснуйте план дополнительного обследования пациента.
4. Каков прогноз при данном заболевании, и какие возможны осложнения?

45) Больной В. 65 лет обратился в поликлинику с жалобами на общую слабость, плохой аппетит, затруднение при глотании, одышку при минимальной физической нагрузке (вставание с кровати, одевание), отеки ног, постоянные, несколько увеличивающиеся к вечеру.

Анамнез заболевания: больным себя считает около полугода, когда стали появляться вышеописанные жалобы. Врач поликлиники, обнаружив желтушность и бледность кожных покровов, увеличение печени, направил больного в инфекционное отделение больницы с подозрением на вирусный гепатит.

При осмотре: состояние больного тяжёлое, значительная бледность и умеренная иктеричность кожи и слизистых оболочек, выражены одутловатость лица, отёки голеней. Сознание ясное, речь замедлена. Лимфоузлы не увеличены. В нижних отделах легких небольшое количество влажных хрипов. Сердце увеличено на 2 см влево от левой среднеключичной линии. Тоны сердца приглушены, систолический негрубый шум над всеми точками. Пульс – 109 в 1 мин, ритмичный. АД – 90/60 мм рт. ст. Язык ярко-красный, гладкий, с трещинами. Печень выступает на 3-4 см из-под края рёберной дуги, чувствительная при пальпации. Пальпируется край селезёнки.

Неврологический статус: дистальные гиперстезии, повышение глубоких сухожильных рефлексов, снижена сила мышц нижних конечностей.

Данные ЭКГ: ритм синусовый, блокада правой ножки пучка Гиса.

Отрицательный зубец T в V4-V6 отведениях.

Анализ крови: эритроциты - $1,0 \times 10^{12}/л$, гемоглобин - 40 г/л, МСМ - 110 fL, лейкоциты - $3,6 \times 10^9/л$, тромбоциты - $150 \times 10^9/л$, ретикулоциты - 0,1%, СОЭ – 23 мм/ч, палочкоядерные нейтрофилы – 15%, сегментоядерные нейтрофилы – 48%, лимфоциты – 31%, моноциты – 4%, эозинофилы – 2%, базофилы – 0%, анизоцитоз (макроцитоз), пойкилоцитоз, мегалоциты, тельца Жолли, кольца Кэбота.

1. Предположите наиболее вероятный диагноз
2. Обоснуйте поставленный Вами диагноз
3. Составьте и обоснуйте план дополнительного обследования пациента.
4. План лечения.

46) Больная Ф. 27 лет, учитель, предъявляет жалобы на чувство дискомфорта в животе, проходящее после акта дефекации, ощущение вздутия живота, кашицеобразный стул до 3 раз в сутки с примесью слизи, в основном, в утреннее время суток, периодически – чувство неполного опорожнения кишечника, эмоциональную лабильность, плохой сон, частые головные боли.

Из анамнеза: вышеуказанные жалобы беспокоят около трёх лет, после развода с мужем.

При объективном обследовании: состояние удовлетворительное. Температура тела – 36,7°C, рост 178 см, вес 61 кг, кожный покров и видимые слизистые бледно-розовой окраски, высыпаний нет. Дыхание везикулярное во всех отделах, хрипов нет. ЧД – 18 в 1 мин. Сердце – тоны звучные, ритм правильный. ЧСС – 72 в 1 мин. АД – 120/80 мм рт.ст. Язык влажный, чистый. Живот симметрично участвует в дыхании, умеренно равномерно вздут, при поверхностной пальпации мягкий отмечается разлитая пальпаторная чувствительность всего живота. Пузырные симптомы отрицательные. Размеры печени по Курлову в пределах нормы. Край печени пальпаторно не определяется. Симптом поколачивания в поясничной области отрицательный.

В анализах: Общий анализ крови, мочи, биохимический анализ крови – без существенных изменений. Копрологический анализ – без существенных патологических признаков, однако обнаруживается большое количество слизи.

1. Предположите наиболее вероятный диагноз?
2. Обоснуйте предварительный диагноз?
3. Составьте и обоснуйте план дополнительного обследования?
4. Назначьте лечение?