



Министерство здравоохранения Российской Федерации

Федеральное государственное бюджетное образовательное учреждение  
высшего образования  
«Рязанский государственный медицинский университет  
имени академика И.П. Павлова»  
Министерства здравоохранения Российской Федерации  
ФГБОУ ВО РязГМУ Минздрава России

Утверждено решением ученого совета  
Протокол № 1 от 01.09.2023 г

Фонд оценочных средств по дисциплине	«Детская стоматология»
Образовательная программа	Основная профессиональная образовательная программа высшего образования - программа специалитета по специальности 31.05.03 Стоматология
Квалификация	врач-стоматолог
Форма обучения	Очная

Разработчик (и): Кафедра терапевтической и детской стоматологии

ИОФ	Ученая степень, ученое звание	Место работы (организация)	Должность
С.И. Бородовицина	доцент, к.м.н.	ФГБОУ ВО РязГМУ Минздрава России	заведующая кафедрой терапевтической и детской стоматологией
Г.С. Межевикина	доцент, к.м.н.	ФГБОУ ВО РязГМУ Минздрава России	доцент кафедры терапевтической и детской стоматологии
Е.А. Глухова	доцент, к.м.н.	ФГБОУ ВО РязГМУ Минздрава России	доцент кафедры терапевтической и детской стоматологии

Рецензент (ы):

ИОФ	Ученая степень, ученое звание	Место работы (организация)	Должность
Л.Б. Филимонова	доцент, к.м.н.	ФГБОУ ВО РязГМУ Минздрава России	заведующая кафедрой хирургической стоматологии и челюстно- лицевой хирургии с курсом ЛОР- болезней
А.В. Гуськов	доцент, к.м.н.	ФГБОУ ВО РязГМУ Минздрава России	заведующий кафедрой ортопедической стоматологии и ортодонтии с курсом пропедевтики стоматологическ их заболеваний

Одобрено учебно-методической комиссией по специальности Стоматология  
Протокол № 7 от 26.06. 2023 г.

Одобрено учебно-методическим советом.  
Протокол № 10 от 27.06. 2023г.

**Фонды оценочных средств  
для проверки уровня сформированности компетенций (части компетенций)  
по итогам освоения дисциплины**

**1. Оценочные средства для текущего контроля успеваемости**

Примеры контрольных вопросов для собеседования:

1. Определение «пародонт». Ткани, входящие в состав пародонта. Функции пародонта.
2. Десна. Зоны десны, их гистологическое строение, особенности кровоснабжения и иннервации.
3. Десневая борозда. Гистологическое строение, особенности кровотока.
4. Десневая жидкость. Состав, количество в норме и патологии.
5. Местный иммунитет полости рта.

Критерии оценки при собеседовании:

- Оценка "отлично" выставляется студенту, если он глубоко и прочно усвоил программный материал, исчерпывающе, последовательно, четко и логически стройно его излагает, умеет тесно увязывать теорию с практикой, свободно справляется с задачами, вопросами и другими видами применения знаний, причем не затрудняется с ответом при видоизменении заданий, использует в ответе материал монографической литературы, правильно обосновывает принятое решение, владеет разносторонними навыками и приемами выполнения практических задач.
- Оценка "хорошо" выставляется студенту, если он твердо знает материал, грамотно и по существу излагает его, не допуская существенных неточностей в ответе на вопрос, правильно применяет теоретические положения при решении практических вопросов и задач, владеет необходимыми навыками и приемами их выполнения.
- Оценка "удовлетворительно" выставляется студенту, если он имеет знания только основного материала, но не усвоил его деталей, допускает неточности, недостаточно правильные формулировки, нарушения логической последовательности в изложении программного материала, испытывает затруднения при выполнении практических работ.
- Оценка "неудовлетворительно" выставляется студенту, который не знает значительной части программного материала, допускает существенные ошибки, неуверенно, с большими затруднениями выполняет практические работы. Как правило, оценка "неудовлетворительно" ставится студентам, которые не могут продолжить обучение без дополнительных занятий по соответствующей дисциплине.

Примеры тем рефератов:

1. Роль сбалансированного питания беременной женщины в профилактике стоматологических заболеваний.
2. Определение функциональной активности и скорости реминерализации эмали (ТЭР-тест, КОСРЭ-тест, показатель кристаллизации эмали).

3. Методика определения индекса СРІТN.
4. Системные методы применения фтора. Показания, нормы суточного поступления.
5. Методика проведения Папиллярно-маргинально-альвеолярного индекса.
6. Методы местной фторпрофилактики кариеса зубов.

Методика оценки эффективности комплексной программы профилактики

Критерии оценки реферата:

- Оценка «отлично» выставляется, если реферат соответствует всем требованиям оформления, представлен широкий библиографический список. Содержание реферата отражает собственный аргументированный взгляд студента на проблему. Тема раскрыта всесторонне, отмечается способность студента к интегрированию и обобщению данных первоисточников, присутствует логика изложения материала. Имеется иллюстративное сопровождение текста.

- Оценка «хорошо» выставляется, если реферат соответствует всем требованиям оформления, представлен достаточный библиографический список. Содержание реферата отражает аргументированный взгляд студента на проблему, однако отсутствует собственное видение проблемы. Тема раскрыта всесторонне, присутствует логика изложения материала.

- Оценка «удовлетворительно» выставляется, если реферат не полностью соответствует требованиям оформления, не представлен достаточный библиографический список. Аргументация взгляда на проблему не достаточно убедительна и не охватывает полностью современное состояние проблемы. Вместе с тем присутствует логика изложения материала.

Оценка «неудовлетворительно» выставляется, если тема реферата не раскрыта, отсутствует убедительная аргументация по теме работы, использовано не достаточное для раскрытия темы реферата количество литературных источников.

## **2. Оценочные средства для промежуточной аттестации по итогам освоения дисциплины**

**Форма промежуточной аттестации в 7 семестре – зачёт, в 8 семестре-Экзамен.**

**Порядок проведения промежуточной аттестации**

Зачет – результат промежуточной аттестации за 8 семестр, не являющийся завершающим изучение дисциплины «*Детская стоматология*», оценивается как средний балл, рассчитанный как среднее арифметическое значение за все рубежные контроли семестра (учитываются только положительные результаты).

Экзамен проводится по билетам в форме устного собеседования. Студенту достается экзаменационный билет путем собственного случайного выбора и предоставляется 45 минут на подготовку. Защита готового решения происходит в виде собеседования, на что отводится 20 минут (I).

Экзаменационный билет содержит четыре вопроса (теоретические и практические)(II).

### Критерии выставления оценок (III):

– Оценка «отлично» выставляется, если студент показал глубокое полное знание и усвоение программного материала учебной дисциплины в его взаимосвязи с другими дисциплинами и с предстоящей профессиональной деятельностью, усвоение основной литературы, рекомендованной рабочей программой учебной дисциплины, знание дополнительной литературы, способность к самостоятельному пополнению и обновлению знаний.

– Оценки «хорошо» заслуживает студент, показавший полное знание основного материала учебной дисциплины, знание основной литературы и знакомство с дополнительной литературой, рекомендованной рабочей программой, способность к пополнению и обновлению знаний.

– Оценки «удовлетворительно» заслуживает студент, показавший при ответе на экзамене знание основных положений учебной дисциплины, допустивший отдельные погрешности и сумевший устранить их с помощью преподавателя, знакомый с основной литературой, рекомендованной рабочей программой.

– Оценка «неудовлетворительно» выставляется, если при ответе выявились существенные пробелы в знаниях студента основных положений учебной дисциплины, неумение даже с помощью преподавателя сформулировать правильные ответы на вопросы экзаменационного билета.

### **Фонды оценочных средств для проверки уровня сформированности компетенций для промежуточной аттестации по итогам освоения дисциплины**

#### **ОПК-2**

Способен анализировать результаты собственной деятельности для предотвращения профессиональных ошибок

#### **ПК-1**

Способен к проведению диагностики у детей и взрослых со стоматологическими заболеваниями, установлению диагноза

#### **ПК-2**

Способен к назначению и проведению лечения детей и взрослых со стоматологическими заболеваниями, контролю его эффективности и безопасности

#### **ПК-4**

Способен к проведению и контролю эффективности мероприятий по профилактике стоматологических заболеваний у детей и взрослых, в том числе к проведению профилактических осмотров и диспансерного наблюдения

#### **ПК-7**

Способен к проведению анализа медико-статистической информации, ведению медицинской документации, организации деятельности медицинского персонала, использует информационные технологии в профессиональной деятельности

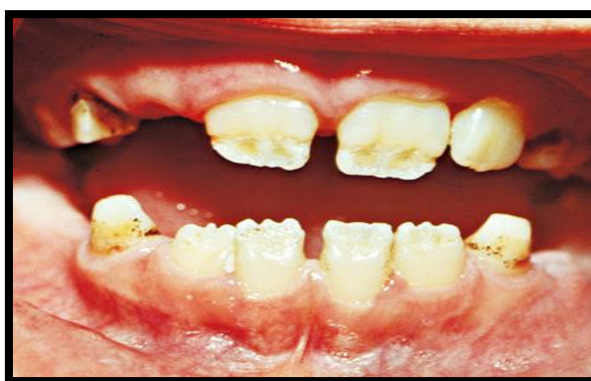**1) Типовые задания для оценивания результатов сформированности компетенции на уровне «Знать» (воспроизводить и объяснить учебный материал с требуемой степенью научной точности и полноты):**

– контрольные вопросы для индивидуального собеседования или письменной работы.

- Виды, условия, формы, порядки оказания медицинской стоматологической помощи.
- Должностные обязанности и права врача по оказанию стоматологической и неотложной медицинской помощи. Профессиональный стандарт.
- Профессиональная этика и деонтологические аспекты лечебно-профилактической работы врача-стоматолога. Медицинская документация. Порядок предоставления медицинской документации.
- Требования и правила получения информированного добровольного согласия пациента на диагностические и лечебные процедуры.
- Возможные ошибки и осложнения в диагностике и лечении кариеса зубов (общие).
- Ошибки и осложнения при диагностике и лечении кариеса зубов (местные).
- Ошибки и осложнения при лечении заболеваний пульпы и периапикальных тканей во время проведения анестезии.
- Ошибки и осложнения при лечении заболеваний пульпы и периапикальных тканей: на этапе диагностики, на этапе создания доступа к полости зуба, на этапе инструментальной обработки, ирригации, obturation.

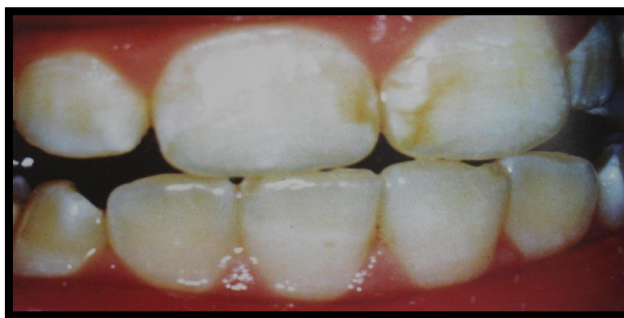**2) Типовые задания для оценивания результатов сформированности компетенции на уровне «Уметь» (решать типичные задачи на основе воспроизведения стандартных алгоритмов решения):**

Ребенку 8,5 лет. Жалобы на изменение формы и цвета прорезавшихся постоянных зубов.

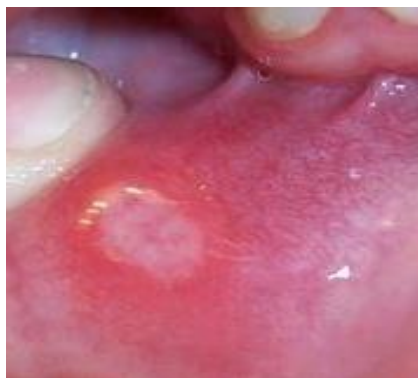
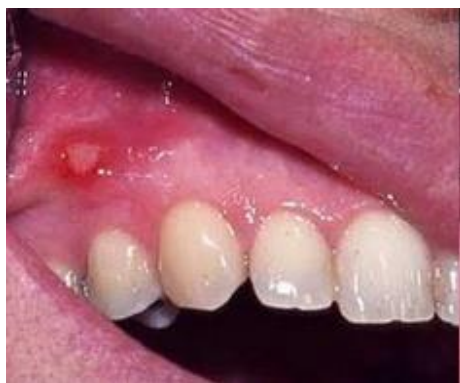
- Требуется ли для постановки диагноза дополнительный сбор анамнеза? Если да, то какой? Что могло привести к развитию данной патологии?

Ребенок, 12 лет обратился с жалобами на измененный цвет зубов. При сборе анамнеза выяснено, что ребенок часто болел в возрасте 2-3 лет простудными заболеваниями. Объективно: меловидно-белые, светло-коричневые пятна и крапинки на поверхности эмали зубов разного периода минерализации.



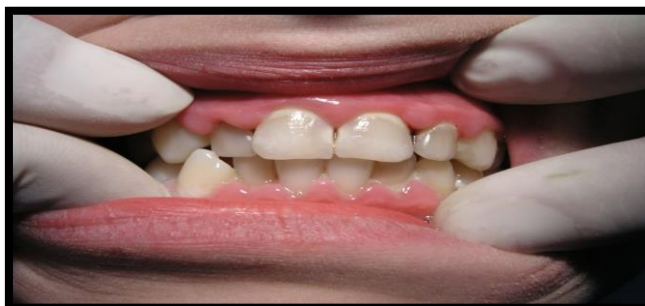- Требуется ли для постановки диагноза дополнительный сбор анамнеза? Если да, то какой?



Пациент: А., 13 лет. Жалобы на чувство жжения, боли при приеме пищи в полости рта. Anamnesis morbi: боли и чувство жжения возникли три дня назад, ранее подобные симптомы появлялись неоднократно.

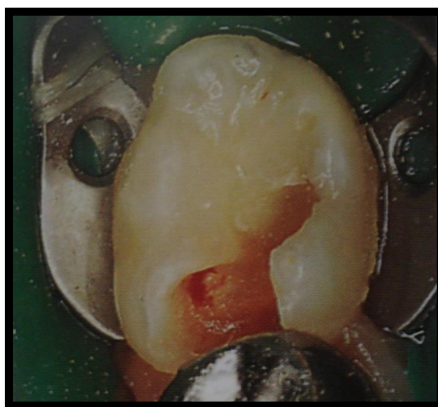- Какие дополнительные методы исследования нужно провести? Следует ли провести дополнительный сбор анамнеза, если да, то какой?

Пациент Н., 11 лет. Жалобы на наличие полостей и белых пятен на передних зубах верхней челюсти. Объективно: на контактных поверхностях зубов 1.1 и 2.1 глубокие кариозные полости, не сообщающиеся с полостью зуба, выполненные размягченным светлым дентином, зондирование болезненно по дну полости, сообщения с полостью зуба нет, реакция на холодное – болезненная, кратковременно.



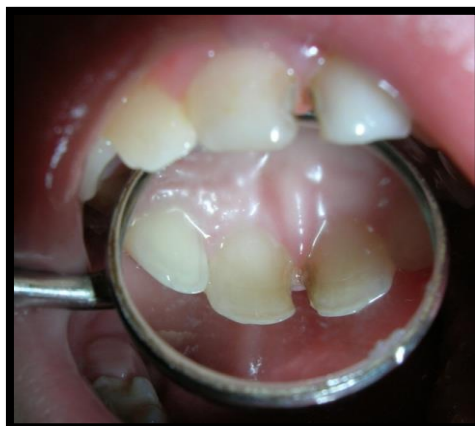- На что следует обратить внимание при обследовании данного пациента и консультация каких специалистов необходима?

Ребенку 5,5 лет. Маму беспокоит наличие полости в зубе на нижней челюсти справа. При удалении размягченного дентина из глубокой полости на жевательно-медиальной поверхности 8.5 зуба вскрылась болезненная кровоточащая пульпа.



- Какие дополнительные методы обследования необходимо было провести до оперативного вмешательства?

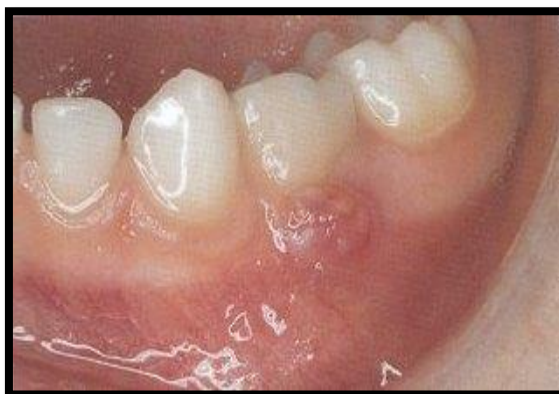Ребенку 5 лет. Жалоб не предъявляет. При клиническом осмотре обнаружено, что на контактной поверхности зубов 5.1, 6.1 имеются неглубокие кариозные полости, заполненные пигментированным дентином. При зондировании дентин плотный, определяется болезненность по эмалево-дентинной границе.



- К каким специалистам следует направить ребенка на консультацию и почему?

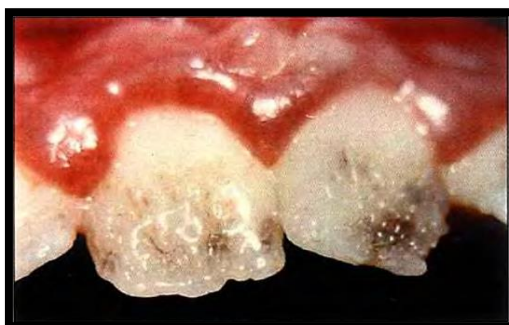Пациент К., 5 лет. Жалобы на наличие припухлости на десне в области зуба на нижней челюсти слева. Ранее зуб лечен. Объективно: на жевательно-дистальной поверхности 7.4 зуба пломба из стеклоиономерного цемента, перкуссия зуба безболезненная, на слизистой оболочке альвеолярного отростка в области 7.4 зуба высокий свищевой ход с гнойным отделяемым.



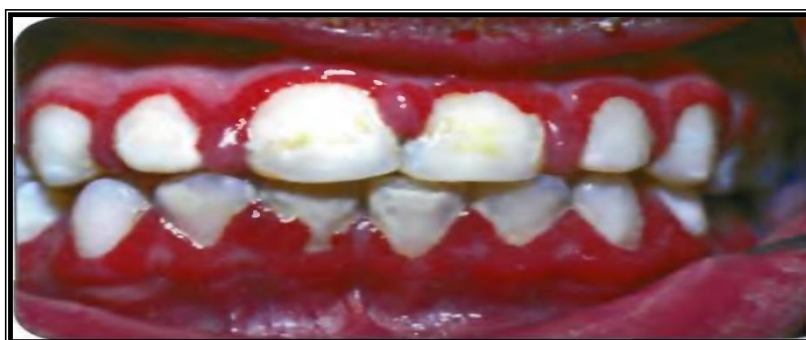

- Каких специалистов необходимо привлечь для лечения и реабилитации пациента?

Пациентка Н., 14 лет. Поступила в клинику с жалобами на косметический дефект, который появился на коронках всех постоянных зубов в виде ямок и вертикальных бороздок, идущих от режущего края до шейки. При сборе анамнеза выяснено, что зубы прорезались с описанной выше клинической картиной.



- Назовите специалистов, которых необходимо привлечь для уточнения диагноза.



Пациент 13 лет. Жалобы на увеличение объема десен, которое появилось год назад и сопровождается обильной кровоточивостью. Зубы чистит нерегулярно. Объясняет это тем, что щадит десну. При осмотре выявлена кровоточивость десен, десневые сосочки увеличены в объеме, отечны, ярко гиперемированы, легко отслаиваются от поверхности зубов, выраженная десквамация эпителия. В области фронтальных нижних зубов глубина пародонтальных карманов составляет 3,7 – 4, 5 мм.

- Нужна ли консультация других специалистов?

**3) Типовые задания для оценивания результатов сформированности компетенции на уровне «Владеть» (решать усложненные задачи на основе**

приобретенных знаний, умений и навыков, с их применением в нетипичных ситуациях, формируется в процессе практической деятельности):

**Практические задания:**

- Установите предварительный диагноз на основании результатов лабораторного и инструментального обследования пациента;
- Сформируйте критерии направления пациента на дополнительное обследование и к врачам-специалистам;
- Установите развернутый клинический диагноз пациенту;

**ПК-8** способность к определению тактики ведения больных с различными стоматологическими заболеваниями

**1) Типовые задания для оценивания результатов сформированности компетенции на уровне «Знать» (воспроизводить и объяснять учебный материал с требуемой степенью научной точности и полноты):**

– контрольные вопросы для индивидуального собеседования или письменной работы.

1. Анатомия временных зубов; морфогистологические отличия от постоянных зубов.

2. Ротовая жидкость: состав, свойства, роль в гомеостазе зубов после их прорезывания.

3. Этиопатогенез кариеса зубов. Классификация кариозных поражений зубов у детей.

4. Методика оценки поражаемости кариесом: распространенность, интенсивность, прирост интенсивности. Уровни интенсивности кариеса зубов у детей, предложенные ВОЗ.

5. Особенности течения кариозного процесса у детей и его характеристика в зависимости от степени активности (по Виноградовой Т.Ф.).

6. Основные методы обследования в клинике детской терапевтической стоматологии.

7. Дополнительные методы обследования в клинике детской терапевтической стоматологии.

8. Сроки прорезывания зубов. Основные характеристики сформированного временного, сменного и постоянного прикуса.

9. Клиническое течение кариеса раннего детского возраста (1-3 лет). Характеристика процесса. Основные формы. Диагностика.

10. Клиническое течение кариеса у дошкольников и детей школьного возраста. Характеристика процесса. Диагностика.

11. Очаговая деминерализация эмали: патанатомия, классификация, клиника и дифференциальная диагностика.

12. Кариес эмали (поверхностный кариес): патанатомия, клиника и дифференциальная диагностика.

13. Кариес дентина (средний кариес): патанатомия, клиника и дифференциальная диагностика.

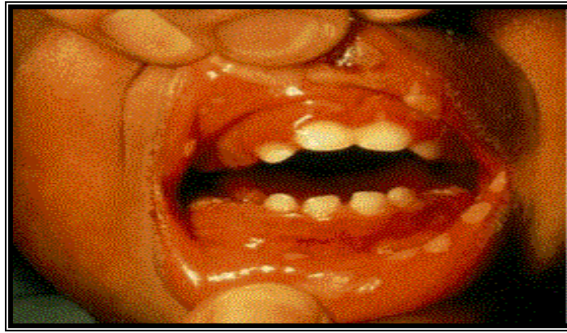14. Кариес дентина (средний-углубленный кариес): патанатомия, клиника и дифференциальная диагностика.

15. Классификация некариозных поражений зубов до прорезывания. Флюороз: этиология, клинические варианты, диагностика, методы лечения и профилактика.

16. Классификация некариозных поражений зубов до прорезывания. Гипоплазия: этиология, клинические варианты, диагностика, методы лечения и профилактика.
17. Виды наследственной патологии твердых тканей зубов. Несовершенный амелогенез: клинические варианты, дифференциальная диагностика, лечение
18. Острая травма зуба: классификация. Клиника, диагностика и врачебная тактика при полном, неполном и вколоченном вывихе временного и постоянного зуба у детей.
19. Острая травма зуба: классификация. Клиника, диагностика и врачебная тактика при неосложненном переломе коронки постоянного несформированного зуба.
20. Острая травма зуба: классификация. Клиника, диагностика и врачебная тактика при переломе корня (в верхушечной, средней и пришеечной частях) постоянного зуба у детей.
21. Острая травма зуба: классификация. Клиника, диагностика и врачебная тактика при осложненном переломе коронки постоянного несформированного зуба.
22. Предклиническая диагностика кариеса зубов: методы определения резистентности твердых тканей зуба, выявление и оценка риска появления новых кариозных полостей.
23. Виды наследственной патологии твердых тканей зубов. Несовершенный дентиногенез: клинические варианты, дифференциальная диагностика, лечение.
24. Виды наследственной патологии твердых тканей зубов. Синдром Стентона-Капдепона: клинические варианты, дифференциальная диагностика, лечение.
25. Виды наследственной патологии твердых тканей зубов. Несовершенный остеогенез: клинические варианты, дифференциальная диагностика, лечение.
26. Классификация некариозных поражений зубов после прорезывания. Эрозия в период временного и сменного прикуса: этиология, клиника, диагностика, лечение и профилактика.
27. Классификация пульпита у детей. Особенности течения острого и хронического воспаления в пульпе во временных и постоянных зубах с несформированными корнями.
28. Острый пульпит временных зубов: клинические варианты течения, дифференциальная диагностика.
29. Хронические формы пульпита во временных и постоянных несформированных зубах: клинические варианты, дифференциальная диагностика. Особенности течения воспалительного процесса у детей раннего возраста (1,5-3 года).
30. Острые формы пульпита постоянных зубов у детей: вариабельность клинической картины в зависимости от стадии формирования корневой системы, дифференциальная диагностика.
31. Рентгенологическое исследование в детской стоматологической практике: цели, задачи, виды, оценка состояния корней и зачатков, семиотика заболеваний зубов и околозубных тканей.
32. Этиопатогенез и классификация периодонтита у детей.
33. Клинические симптомы хронического периодонтита временных и постоянных несформированных зубов у детей. Рентгенодиагностика хронического периодонтита.
34. Гистологическая, функциональная и рентгенологическая характеристика зоны роста. Периоды и этапы формирования корней временных и постоянных зубов. Механизм и типы резорбции корней.
35. Основные и дополнительные методы обследования детей с заболеваниями пародонта.
36. Катаральный гингивит у детей: этиопатогенез, клиника, дифференциальная диагностика, лечение, профилактика.

37. Язвенный гингивит у детей: этиопатогенез, клиника, дифференциальная диагностика, лечение, профилактика.
38. Гипертрофический гингивит у детей: этиопатогенез, клиника, дифференциальная диагностика, лечение, профилактика.
39. Пародонтит у детей: этиопатогенез, клиника, дифференциальная диагностика, лечение, профилактика.
40. Быстро прогрессирующий юношеский пародонтит: этиопатогенез, клиника, дифференциальная диагностика, лечение, профилактика.
41. Общие и стоматологические проявления синдрома Хенда-Шюллера-Крисчена, дифференциальная диагностика, лечение.
42. Общие и стоматологические проявления синдрома Папийона-Лефевра и болезни Леттерера-Зиве, дифференциальная диагностика, лечение.
43. Классификация идиопатических заболеваний пародонта. Эозинофильная гранулема: клиника, диагностика, лечение, прогноз заболевания.
44. Классификация заболеваний слизистой оболочки полости рта у детей. Морфологические элементы и патологические процессы. Особенности строения слизистой оболочки полости рта в детском возрасте.
45. Острый псевдомембранозный кандидоз у детей: этиопатогенез, клиника, дифференциальная диагностика, лечение и профилактика.
46. Острый герпетический стоматит у детей: этиопатогенез, клиника, дифференциальная диагностика, лечение. Профилактика вспышек герпетической инфекции в дошкольных учреждениях.
47. Хронический рецидивирующий афтозный стоматит: этиопатогенез, клиника, дифференциальная диагностика, лечение и профилактика.
48. Многоформная экссудативная эритема: этиопатогенез, клиника, дифференциальная диагностика, лечение и профилактика. Синдром Стивенса-Джонсона.
49. Классификация заболеваний языка и губ. Этиология, клиника, дифференциальная диагностика и лечение эксфолиативного хейлита.
50. Классификация заболеваний языка и губ. Этиология, клиника, дифференциальная диагностика и лечение атопического хейлита.
51. Классификация заболеваний языка и губ. Этиология, клиника, дифференциальная диагностика и лечение хронической трещины губы.
52. Классификация заболеваний языка и губ. Этиология, клиника, дифференциальная диагностика и лечение десквамативного глоссита.
53. Проявления в полости рта детских инфекций: корь, скарлатина, дифтерия, ветряная оспа, герпангина, инфекционный мононуклеоз. Дифференциальная диагностика, тактика стоматолога.
54. Травматические поражения слизистой оболочки полости рта у детей: этиопатогенез, клиника, дифференциальная диагностика, лечение, профилактика.

**2) Типовые задания для оценивания результатов сформированности компетенции на уровне «Уметь» (решать типичные задачи на основе воспроизведения стандартных алгоритмов решения):**



Пациенту 16 месяцев. Со слов мамы ребенок заболел вчера: стал капризным, отказывается от еды, температура поднялась до  $37,8^{\circ}\text{C}$ , появился насморк. К вечеру температура повысилась -  $39,5^{\circ}\text{C}$ , ребенок стал бледным, вялым, в полости рта мама обнаружила эрозии в большом количестве. Обратилась за помощью к врачу.

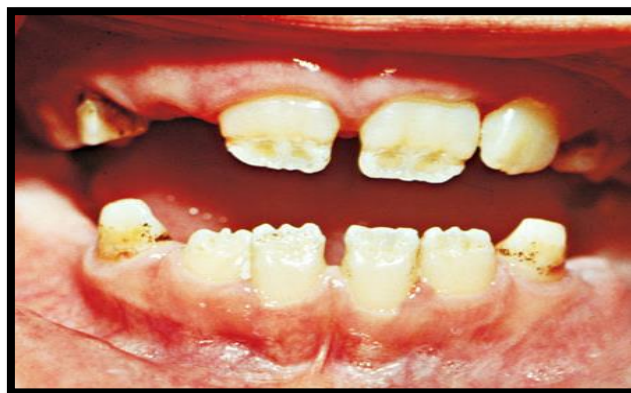При клиническом обследовании: общее состояние ребенка средней степени тяжести, температура тела  $39,7^{\circ}\text{C}$ , ребенок апатичен, малоподвижен. Кожные покровы бледные, на коже околоушной области располагаются 5 пузырьков с прозрачным содержимым. Отмечаются воспалительные явления на слизистой оболочке полости носа и глаз. Подчелюстные и шейные ЛУ увеличены и болезненны при пальпации, с подлежащими тканями не спаяны.

В полости рта: слизистая оболочка полости рта отечна, гиперемирована, наблюдаются явления гингивита. На слизистой губ, щек, языка, десен и твердого неба имеются 18 эрозий неправильной формы, покрытых фибринозным налетом, резко болезненных при пальпации.

Задания:

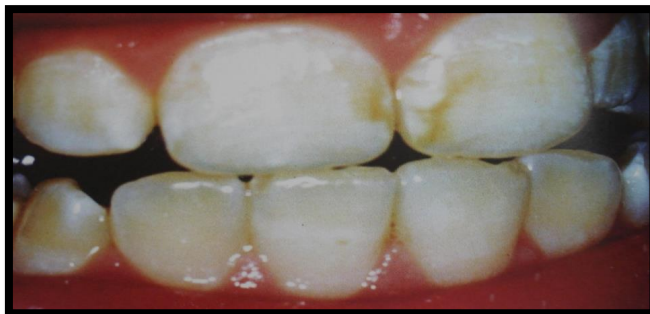- Поставьте предварительный диагноз.
- Проведите дополнительные методы исследования.
- Проведите дифференциальную диагностику.

Ребенку 8,5 лет. Жалобы на изменение формы и цвета прорезавшихся постоянных зубов.



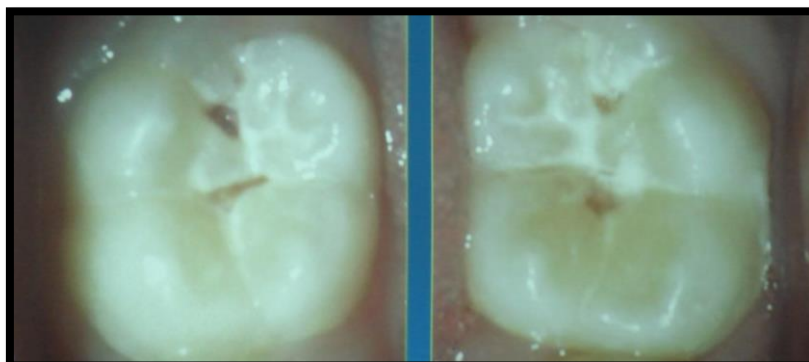
- Опишите клиническую картину (см. фото).
- С какими заболеваниями следует проводить дифференциальную диагностику?
- Поставьте предварительный диагноз.

Ребенок, 12 лет обратился с жалобами на измененный цвет зубов. При сборе анамнеза выяснено, что ребенок часто болел в возрасте 2-3 лет простудными заболеваниями. Объективно: меловидно-белые, светло-коричневые пятна и крапинки на поверхности эмали зубов разного периода минерализации.

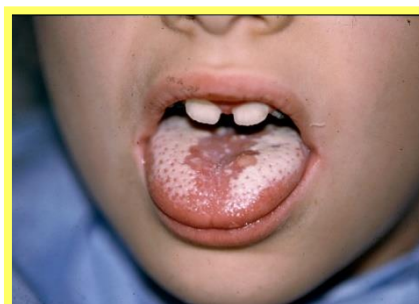

- С какими заболеваниями следует проводить дифференциальную диагностику?
- Поставьте предварительный диагноз.

Пациент К., 7 лет. Мать обеспокоена наличием полостей в зубах на нижней челюсти. Зубы прорезались полгода назад.

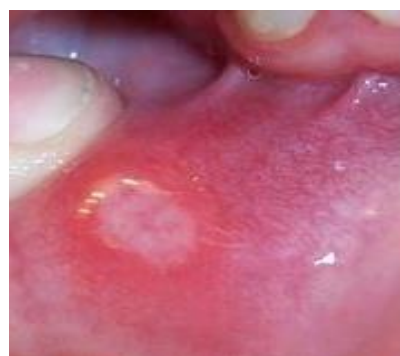
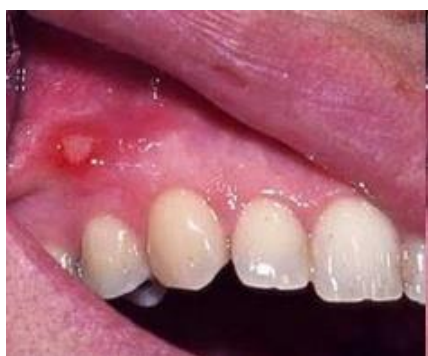
- Опишите клиническую картину (см. фото).
- Поставьте предполагаемый диагноз и проведите дифференциальную диагностику.



Ребенку 6 лет. Обратились к врачу-стоматологу с жалобами на сухость и жжение языка, на необычный белый налет на языке; ребенок начал отказываться от еды. Из анамнеза: ребенок часто болеет респираторными инфекциями, имеется заболевание ЖКТ (дисбактериоз). При осмотре: ребенок беспокоен. Осмотр полости рта: язык гиперемирован и отечен, на спинке языка отмечается белый налет, покрывающий всю спинку языка. При поскабливании налёта снимается частично, с обнажением кровоточащей эрозии.

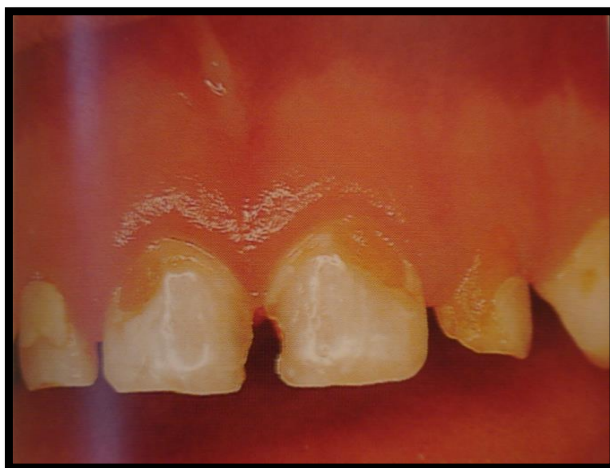- Поставьте предварительный диагноз.
- Проведите дополнительные методы исследования.
- Проведите дифференциальную диагностику.



Пациент: А., 13 лет. Жалобы на чувство жжения, боли при приеме пищи в полости рта. Anamnesis morbi: боли и чувство жжения возникли три дня назад, ранее подобные симптомы появлялись неоднократно.

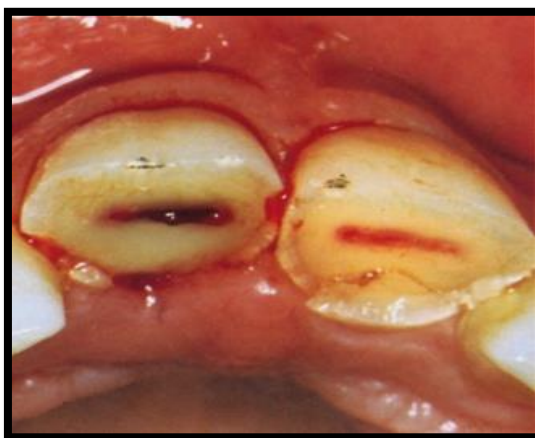- Опишите клиническую картину (см. фото). Назовите патологический элемент.
- Поставьте предварительный диагноз и проведите дифференциальную диагностику.
- Какова этиология данного заболевания?

Пациент Л., 4 года 5 месяцев. Маму беспокоит наличие полостей на передних зубах верхней челюсти.



- Опишите клиническую картину (см. фото).
- Поставьте предполагаемый диагноз и проведите дифференциальную диагностику.

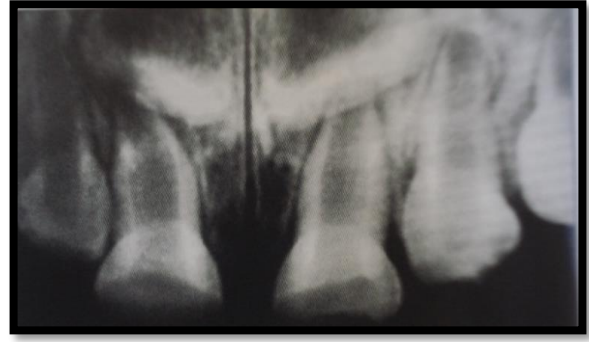
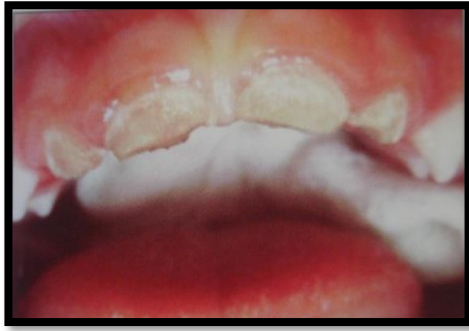Ребенок А., 9 лет. Получил травму верхних резцов несколько часов назад. Объективно: откол 2/3 коронок зубов 1.1 и 2.1. с обнажением кровоточащей, болезненной пульпы.



- Поставьте предварительный диагноз.
- Какие дополнительные методы обследования необходимо провести и с какой целью?

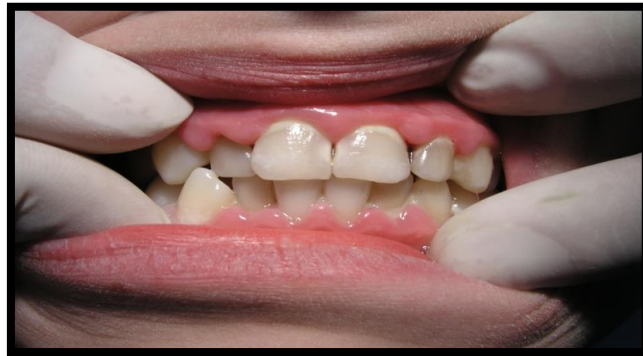Ребенку 1 год 10 месяцев. Родители обратили внимание на разрушение верхних передних зубов полгода назад. Ранее к врачу не обращались.





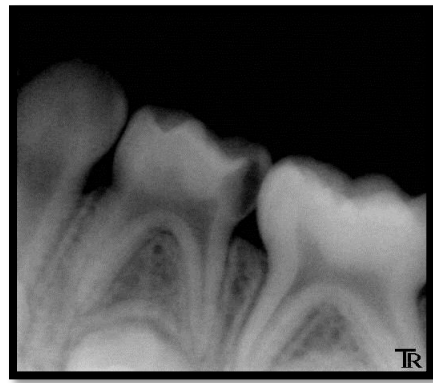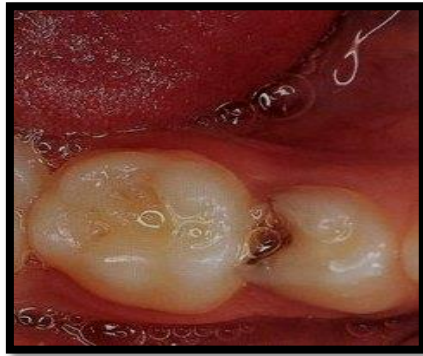- Опишите клиническую картину и данные рентгенограммы (см. фото).
- Поставьте диагноз.

Пациент Н., 11 лет. Жалобы на наличие полостей и белых пятен на передних зубах верхней челюсти. Объективно: на контактных поверхностях зубов 1.1 и 2.1 глубокие кариозные полости, не сообщающиеся с полостью зуба, выполненные размягченным светлым дентином, зондирование болезненно по дну полости, сообщения с полостью зуба нет, реакция на холодное – болезненная, кратковременно.



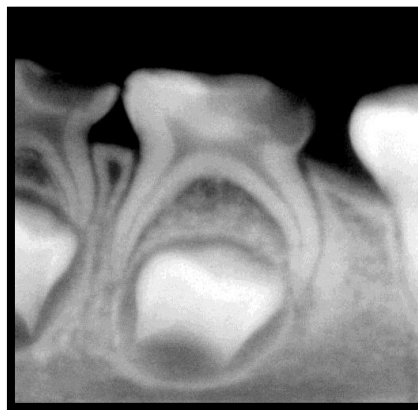- Поставьте предварительный диагноз.
- Проведите дифференциальную диагностику.
- Укажите характер течения данного патологического процесса, выскажите мнение о причинах его развития.

Ребенку 5 лет. Обратились с целью плановой санации полости рта. Объективно: нарушение целостности более одной трети дистального краевого гребня 8.4 зуба. При удалении размягченного дентина обнаружено сообщение с полостью зуба, болезненное при зондировании, пульпа кровоточит.



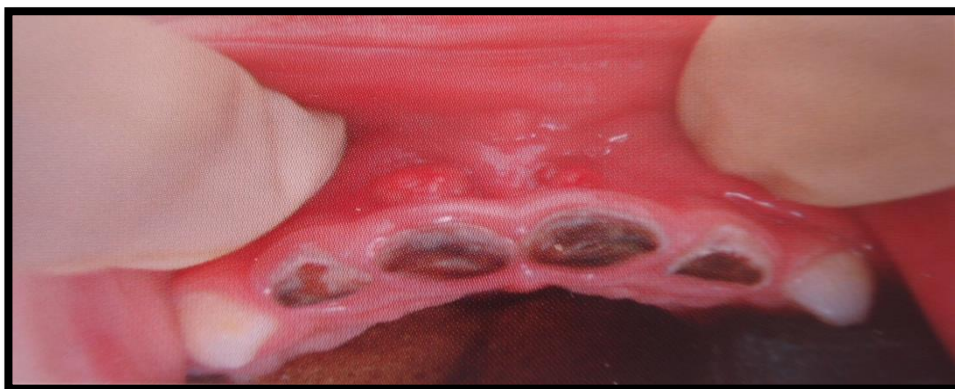- Поставьте предварительный диагноз.
- Определите состояние корней первого моляра у ребенка данного возраста.
- Проведите дифференциальную диагностику.

Ребенку 5 лет 6 месяцев. Жалоб не предъявляет. Обратился с целью профилактического осмотра. Объективно: на жевательно-дистальной поверхности второго моляра кариозная полость, выполненная некротизированными тканями, сообщающаяся с полостью зуба. Зондирование болезненно в глубине полости. Слизистая оболочка переходной складки в области зуба без патологических изменений, перкуссия безболезненная.



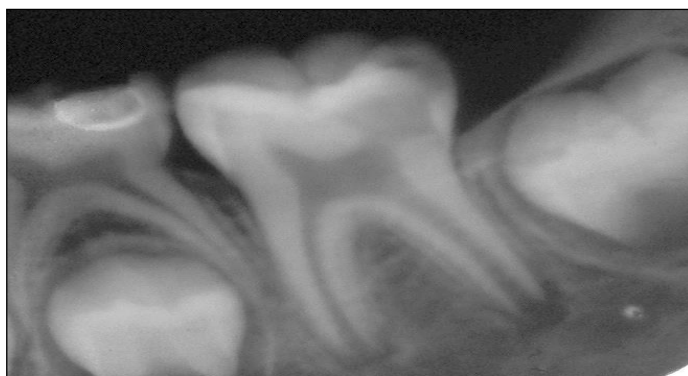
- Поставьте предварительный диагноз.
- Каковы особенности течения этого заболевания у детей?

Ребенок С., 2 года 3 месяца. Мама предъявляет жалобы на разрушенные зубы ребенка. Заметила данное состояние зубов около полугода назад. При объективном обследовании выявлено: значительное разрушение коронок верхних резцов. Наличие свищевых ходов по переходной складке в области вершук корней зубов 5.1 и 6.1 с выбухающими грануляциями и гнойным отделяемым.



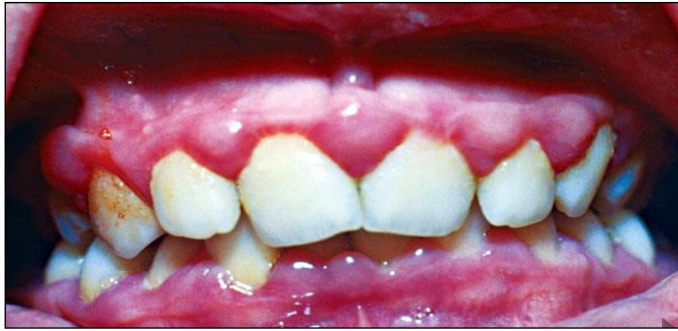- Поставьте предположительный диагноз.
- Какие дополнительные методы обследования необходимо провести для подтверждения диагноза?
- Какова особенность течения патологического процесса в этом возрасте?

Пациент К., 8 лет. Жалобы на периодические боли в зубе 4.6. Боли усиливаются от горячего и длительно не проходят. Неприятный запах изо рта. При осмотре: 4.6 изменен в цвете, на жевательно-дистальной поверхности глубокая кариозная полость, заполненная размягченным дентином и остатками пищи. При экскавации размягченного дентина вскрылась полость зуба. Зондирование коронковой пульпы безболезненно, зондирование в устьях корневых каналов болезненно.



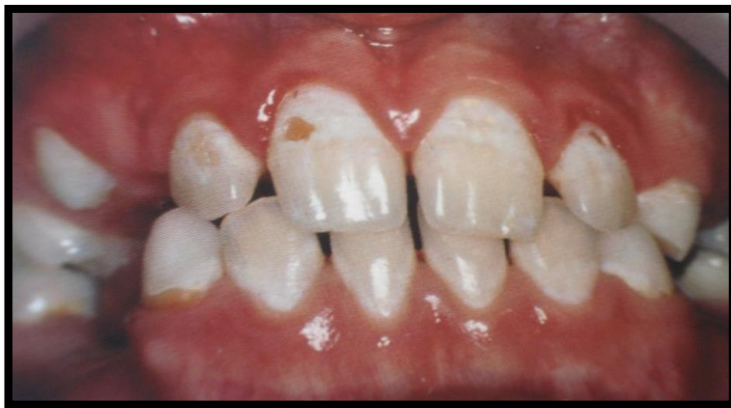- Опишите рентгенологическую картину (см. фото).
- Поставьте диагноз и обоснуйте. Проведите дифференциальную диагностику.
- Какова особенность течения патологического процесса в данном случае?

Пациент Р., 13 лет. Жалобы на разрастание десны и кровоточивость при приеме пищи и чистке зубов. Объективно: воспаление и гиперплазия десневого края в области всех зубов, межзубные сосочки гиперемированы, деформированы, отечны, легко кровоточат при зондировании.



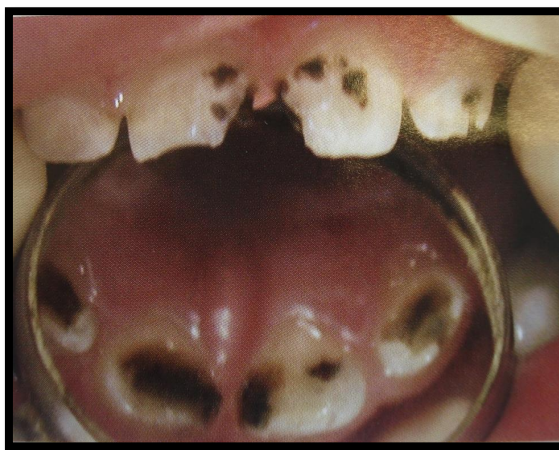- Необходимы ли дополнительные методы обследования пациента и, если да, то какие?
- Поставьте предварительный диагноз, проведите дифференциальную диагностику.
- Каковы основные причины данной патологии?

Пациент О., 10 лет. Беспокоят кратковременные боли от кислого в зубах верхней челюсти, наличие белых пятен и полостей. Объективно: на вестибулярной поверхности зубов верхней и нижней челюсти в пришеечной области дефекты средней глубины на фоне меловидной эмали, без блеска, шероховатые при зондировании. Полости слегка болезненные при зондировании, реакция на холодное безболезненная.



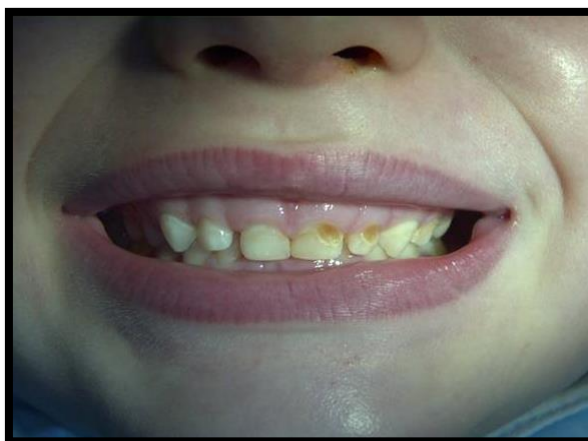- Поставьте предварительный диагноз.
- Проведите дифференциальную диагностику. Какие дополнительные методы обследования необходимо провести?
- Укажите характер течения данного патологического процесса, выскажите мнение о причинах его развития.

Ребенку 2 года, 10 месяцев, явился с целью профилактического осмотра. Жалоб на боль не предъявляет. Ранее зубы лечили методом серебрения.



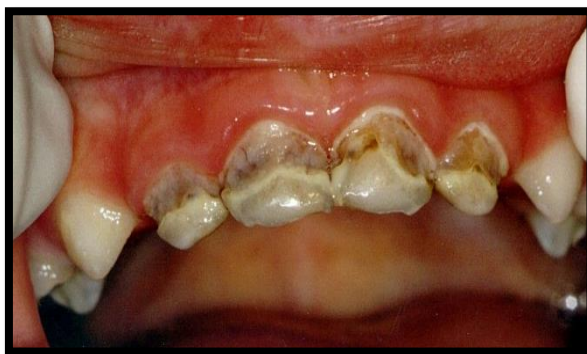- Назовите вид данной патологии, наиболее вероятные причины ее развития.

Пациент Б., 4 года. Со слов матери, ребенок жалуется на кратковременные боли при чистке зубов. При объективном обследовании выявлено, что на вестибулярной поверхности зубов 6.1 и 6.2 в пришеечной области неглубокие кариозные полости. При зондировании – дентин плотный, слегка болезненный по стенкам.



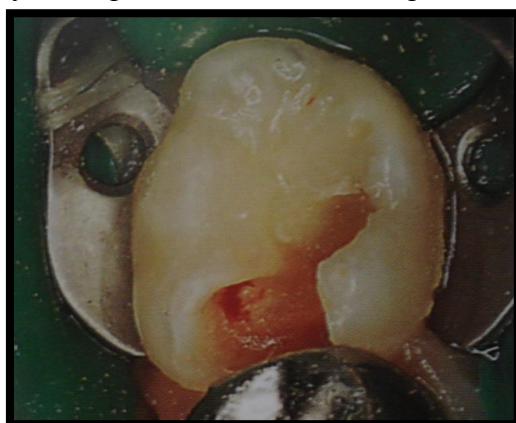- Поставьте предварительный диагноз.
- Укажите характер течения данного патологического процесса, выскажите мнение о причинах его развития.

Ребенку 3 года. Маму беспокоят разрушенные передние зубы ребенка на верхней челюсти. Со слов матери ребенок с рождения находился на искусственном вскармливании. На первом году жизни страдал рахитом. При клиническом осмотре: циркулярные кариозные полости средней глубины на резцах верхней челюсти под обильным мягким налетом. При зондировании болезненности нет.



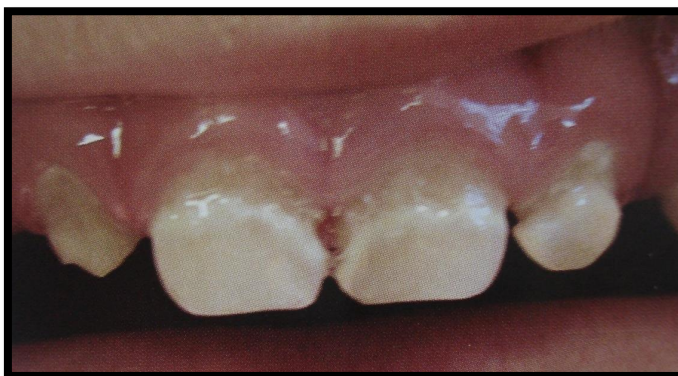- Поставьте предположительный диагноз.
- Какие дополнительные методы обследования необходимо провести и каков прогноз для зачатков постоянных зубов в данной ситуации?
- Проведите дифференциальную диагностику.

Ребенку 5,5 лет. Маму беспокоит наличие полости в зубе на нижней челюсти справа. При удалении размягченного дентина из глубокой полости на жевательно-медиальной поверхности 8.5 зуба вскрылась болезненная кровоточащая пульпа.



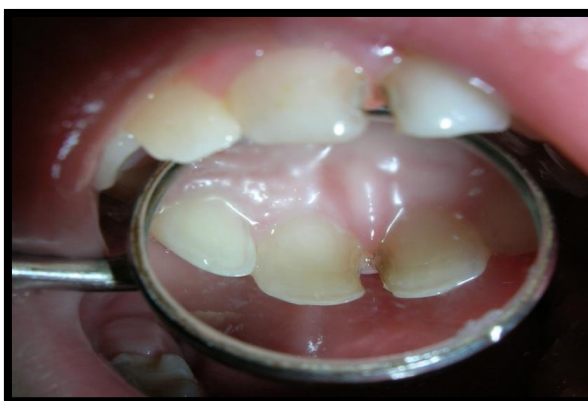
- Выскажите предположение о диагнозе.

В клинику обратились родители с ребенком П., 2 лет, 5 месяцев с жалобами на разрушенность передних зубов на верхней челюсти. Из анамнеза выяснено, что изменение цвета коронок началось в возрасте 5-6 месяцев. Лечение не проводилось. Девочка находилась на искусственном вскармливании. При осмотре установлено: разрушение 2/3 коронок верхних резцов при отсутствии сообщения с полостью зуба; дентин плотный, пигментированный; меловидная эмаль зубов под обильным мягким налетом; изменений по переходной складке в области проекции верхушек корней – нет.



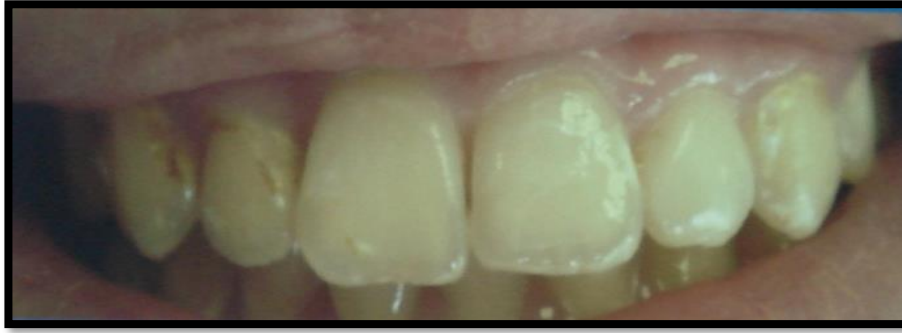- Поставьте предположительный диагноз.
- Какие дополнительные методы обследования необходимо провести и каков прогноз для зачатков постоянных зубов в данной ситуации?

Ребенку 5 лет. Жалоб не предъявляет. При клиническом осмотре обнаружено, что на контактной поверхности зубов 5.1, 6.1 имеются неглубокие кариозные полости, заполненные пигментированным дентином. При зондировании дентин плотный, определяется болезненность по эмаливо-дентинной границе.



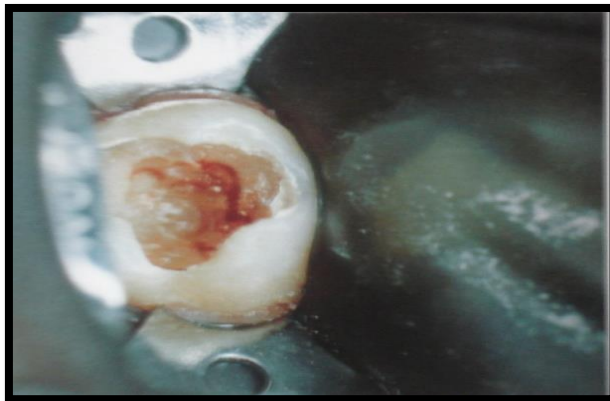
- Поставьте предварительный диагноз.
- Проведите дифференциальный диагноз.

Пациентка П., 15 лет, обратилась в клинику на наличие пятен коричневого цвета на передних зубах верхней челюсти. Пятна обнаружила после окончания ортодонтического лечения. Объективно: на вестибулярной поверхности зубов 1.3, 1.2, 1.1, 2.1, 2.2, 2.3 выявлены пятна и дефекты эмали



- Поставьте предварительный диагноз.
- Проведите дифференциальную диагностику.
- Выберите дополнительные методы обследования для подтверждения диагноза.
- Укажите причину данной патологии.

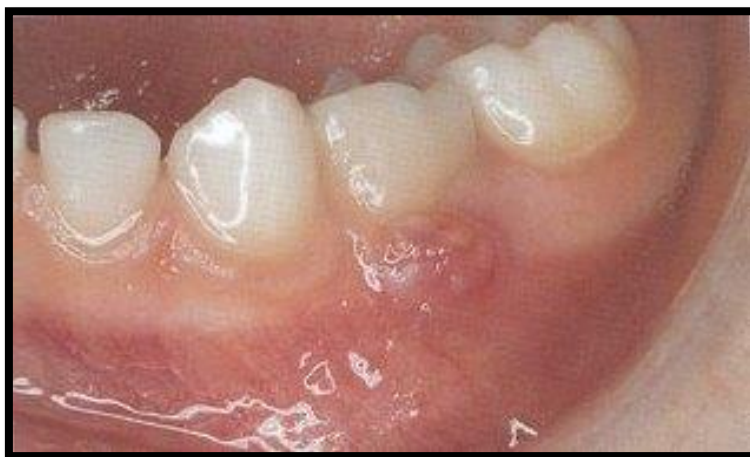Ребенок 8,5 лет. Жалуется на длительные боли от холодного в зубе на нижней челюсти справа в течение нескольких дней. Объективно: на жевательной поверхности зуба 4.6 обширная и глубокая кариозная полость, выполненная пластинами размягченного светлого дентина, легко снимающегося пластинами, при удалении которых определяется наличие сообщения с полостью зуба. Пульпа резко болезненная и кровоточит.



- Поставьте предположительный диагноз.
- Какие дополнительные методы обследования необходимо провести в данной ситуации?
- Определите состояние корней данного зуба.
- Проведите дифференциальную диагностику.

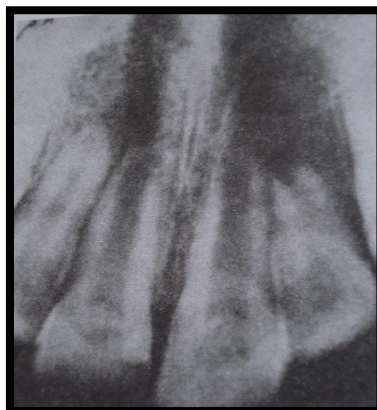Пациент К., 5 лет. Жалобы на наличие припухлости на десне в области зуба на нижней челюсти слева. Ранее зуб лечен. Объективно: на жевательно-дистальной поверхности 7.4 зуба пломба из стеклоиономерного цемента, перкуссия зуба безболезненная, на слизистой оболочке альвеолярного отростка в области 7.4 зуба высокий свищевой ход с гнойным отделяемым.



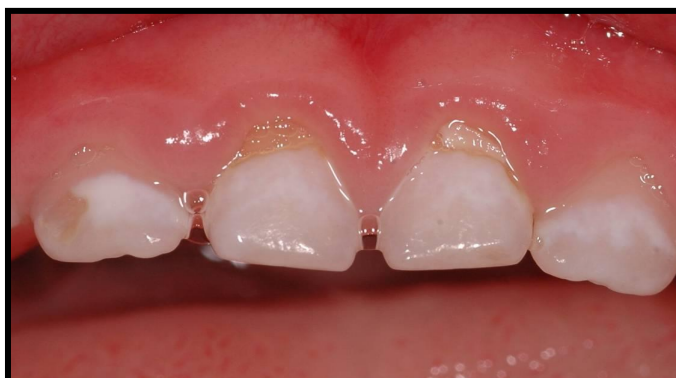

- Поставьте предположительный диагноз.
- Какие дополнительные методы обследования необходимо провести и с какой целью?
- Какова особенность течения патологического процесса в данном случае?

Пациент В., 9 лет. Объективно: глубокие кариозные полости в зубах 1.1, 2.1, 2.2, широко сообщающиеся с полостью зуба, зондирование полостей – безболезненное, перкуссия зубов – безболезненная. Тест на витальность зубов 1.1., 2.1, 2.2 – отрицательный; зуба 1.2. – положительный. Изменений по переходной складке – нет.

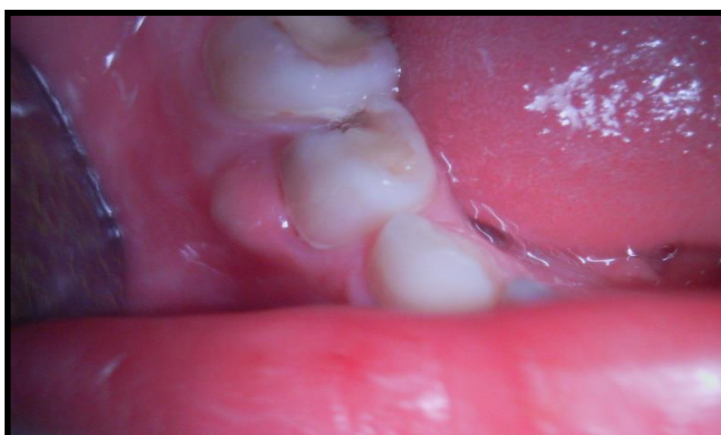

- Опишите рентгенограмму.
- Укажите причину, которая привела к нарушению апексогенеза.
- Поставьте диагноз.



Ребенку 1г. 11 мес. Жалоб нет. Из анамнеза: у мамы вторая половина беременности протекала с токсикозом. Ребенок родился в срок, практически здоров. При клиническом осмотре: на вестибулярной поверхности 5.1, 6.1, 5.2, 6.2 зубов меловидные пятна с нечеткими контурами, на фоне которых в пришеечной области 5.1, 6.1, 5.2, 6.2 зубов выявлены кариозные полости, заполненные размягченным пигментированным дентином. Зондирование безболезненно. После удаления размягченного дентина дно кариозной полости плотное, пигментированное, кариозная полость в пределах эмалево-дентинной границы.

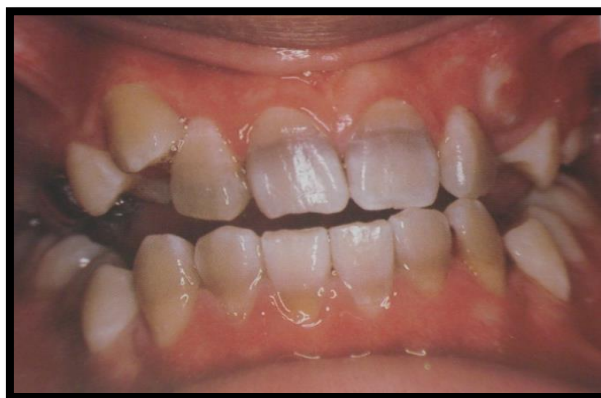- Поставьте предварительный диагноз.
- Проведите дифференциальную диагностику.



Ребенку 4 года. Жалобы на самопроизвольные боли в области нижних жевательных зубов справа. При клиническом осмотре: зуб 8.5 под пломбой. Краевое прилегание нарушено. Зуб изменен в цвете (ранее лечен резорцин - формалиновым методом). Перкуссия безболезненна. Слизистая оболочка десны в области корня 8.5 зуба не изменена. Пальпация проекции верхушек корней 8.5 зуба безболезненна. 8.4 – на жевательно-дистальной поверхности пломба с нарушенным краевым прилеганием, на дистальной контактной поверхности – кариозная полость. На слизистой оболочке десны, в области фуркации корней свищевой ход с серозно-гнойным отделяемым, гиперемия и сглаженность по переходной складке.

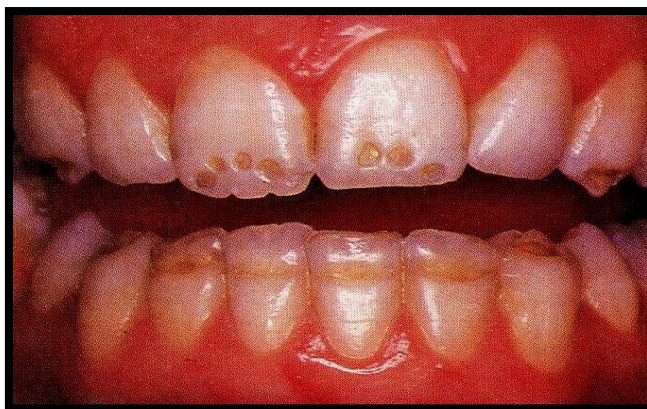- Поставьте диагноз.
- Проведите дополнительные методы обследования.

Мальчик 14 лет. Поступил с жалобами на измененный цвет зубов. Из анамнеза выяснено, что временные зубы были нормальной окраски. На первом году жизни лечился в стационаре по поводу диспепсии. Объективно: выраженное темно-серое и насыщенное желтое окрашивание коронок зубов с образованием полос.



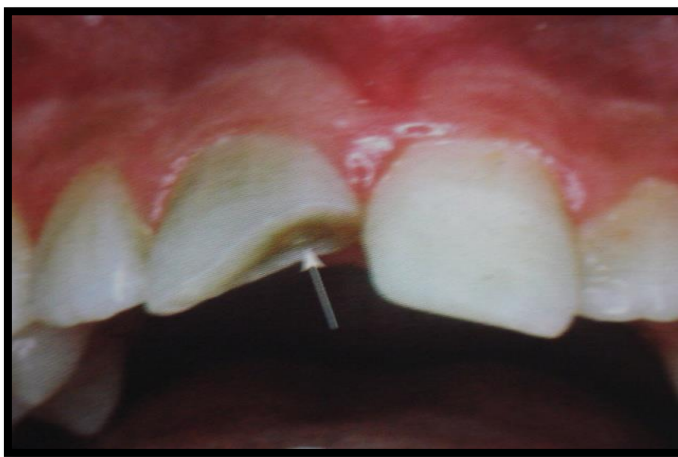
- Требуется ли для постановки диагноза дополнительный сбор анамнеза? Если да, то какой?
- С какими заболеваниями следует проводить дифференциальную диагностику?
- Поставьте предварительный диагноз.

Пациент К., 14 лет. Беспокоят дефекты коронок верхних и нижних зубов. Объективно: поражение 1/3 коронок верхних медиальных резцов и клыков, всех нижних резцов и клыков в виде борозд и ямок параллельно режущему краю коронки. Дефекты светло-коричневой окраски, безболезненные при зондировании.



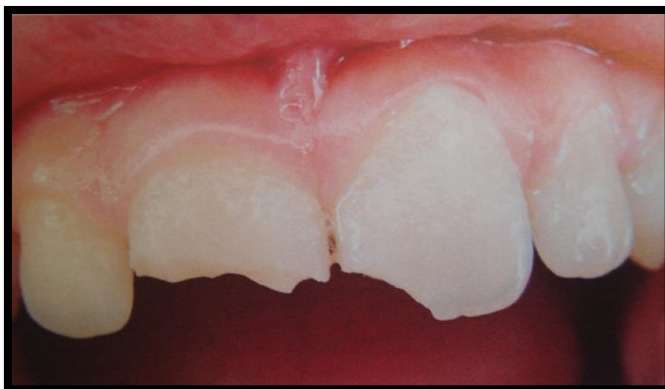- Требуется ли для постановки диагноза дополнительный сбор анамнеза? Если да, то какой?
- С какими заболеваниями следует проводить дифференциальную диагностику?
- Поставьте предварительный диагноз.
- Выскажите предположение о причинах развития данной патологии.

Ребенку 13 лет. Получил травму 3 недели назад. Объективно: коронка зуба 1.1. изменена в цвете, косой перелом коронки зуба с обнажением пульпы, темное пятно и желтоватый экссудат в области обнаженной пульпы. Зондирование линии перелома – безболезненно, тест на витальность зуба 1.1. – отрицательный.



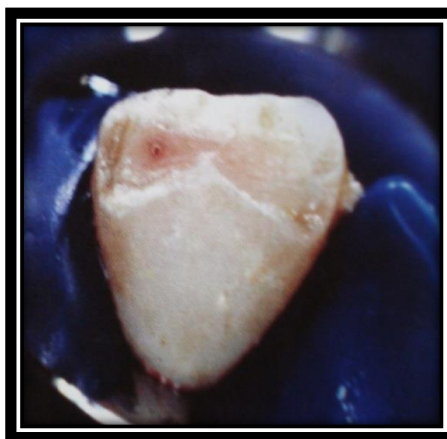- Поставьте предварительный диагноз.
- Какие дополнительные методы обследования необходимо провести и с какой целью?

Ребенку 11 лет. Жалобы на откол коронок передних верхних зубов. Два дня назад получил травму в спортзале. Объективно: перелом коронок зубов 1.1 и 2.1 в пределах эмали и дентина без обнажения пульпы. Перкуссия зубов – безболезненная, подвижность – в пределах физиологической нормы, тест на витальность 1.1 и 2.1 – положительный, зондирование линии перелома – безболезненное.



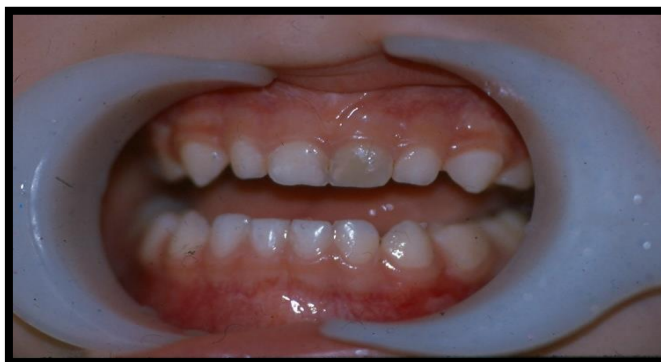- Поставьте предварительный диагноз.
- Какие дополнительные методы обследования необходимо провести и с какой целью?

Пациент К., 8,5 лет. Получил травму центрального резца верхней челюсти на качелях. За помощью обратился спустя 3 часа после падения. При объективном обследовании зуба 1.1 определен осложненный перелом коронки с точечным обнажением рога пульпы.



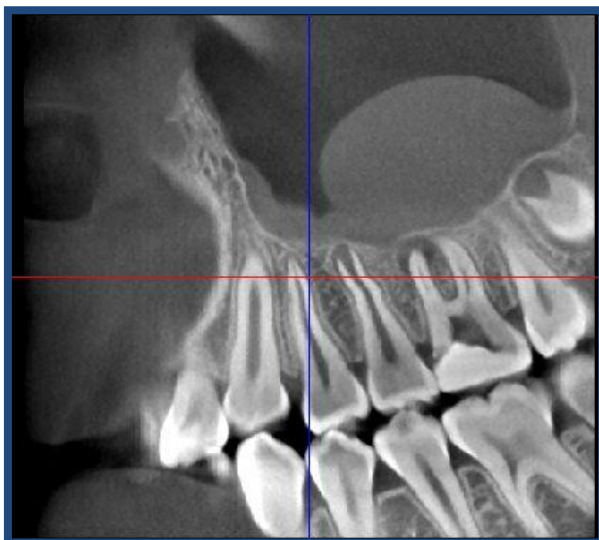
- Поставьте предварительный диагноз.
- Какие дополнительные методы обследования необходимо провести?

Пациент С., 3 года, 4 месяца. Жалобы со слов матери на изменение цвета коронки переднего зуба. Из анамнеза выяснено, что ребенок упал, катаясь на качелях, и ударился зубами несколько месяцев назад. Объективно: коронка зуба 6.2 серого цвета, перкуссия зуба - безболезненная, подвижность – не выражена, изменений по переходной складке в области зуба – нет.



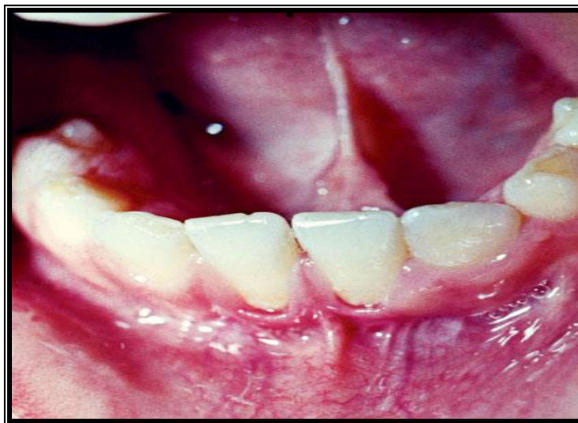- Поставьте предположительный диагноз.
- Какие дополнительные методы обследования необходимо провести и с какой целью?
- Какой прогноз для развития зачатка постоянного зуба?

Пациент Н., 13 лет. Предъявляет жалобы на неприятные ощущения в зубе на верхней челюсти справа, усиливающиеся после жевания на данной стороне, а также дефект пломбы. Зуб 2.6 лечен три года.

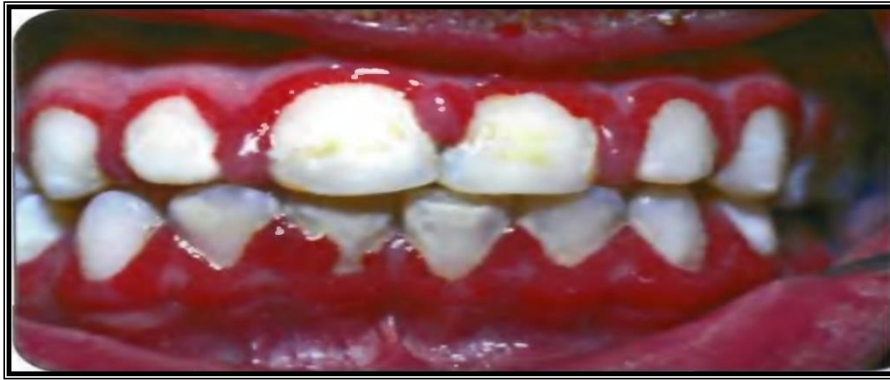

- Опишите данные КЛКТ.
- Поставьте диагноз.

При плановой санации у ребенка 8 лет выявлена гиперемия десны в области фронтальных зубов нижней челюсти, в других участках – изменений нет. Нижние резцы слегка подвижны, клиническая коронка почти равна анатомической, но цемент корня не обнажен. Межзубной сосочек отечен, гиперемирован, кровоточит при зондировании, отслаивается от поверхности зубов.



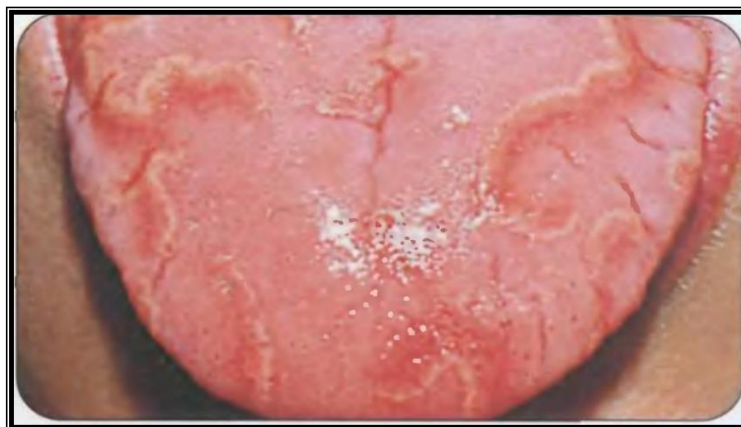
- Обследуйте ребенка;
- Выявите причинные факторы;



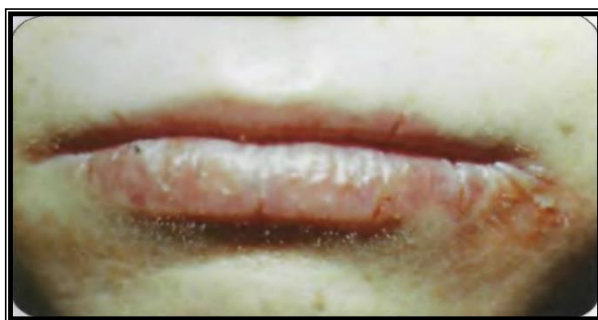Пациент 13 лет. Жалобы на увеличение объема десен, которое появилось год назад и сопровождается обильной кровоточивостью. Зубы чистит нерегулярно. Объясняет это тем, что щадит десну. При осмотре выявлена кровоточивость десен, десневые сосочки увеличены в объеме, отечны, ярко гиперемированы, легко отслаиваются от поверхности зубов, выраженная десквамация эпителия. В области фронтальных нижних зубов глубина пародонтальных карманов составляет 3,7 – 4, 5 мм.

- Каков предполагаемый диагноз?
- Проведите дифференциальный диагноз. Объясните чем обусловлено прогрессирование процесса в течение последнего года.

Пациент 12 лет обратился с жалобами на наличие ярко-розовых пятен на кончике и боковых поверхностях языка, чувство «легкого покалывания при употреблении острой пищи». Мать отмечает периодическое возникновение данных пятен. При осмотре: на кончике и боковых поверхностях языка участки ярко-красного цвета, окруженные беловато-серым ободком, нитевидные сосочки в центре пятен атрофированы, грибовидные - сохранены, при пальпации – очаги безболезненные, мягкие. Регионарные лимфатические узлы не пальпируются. Полость рта не санирована, гигиена неудовлетворительная.

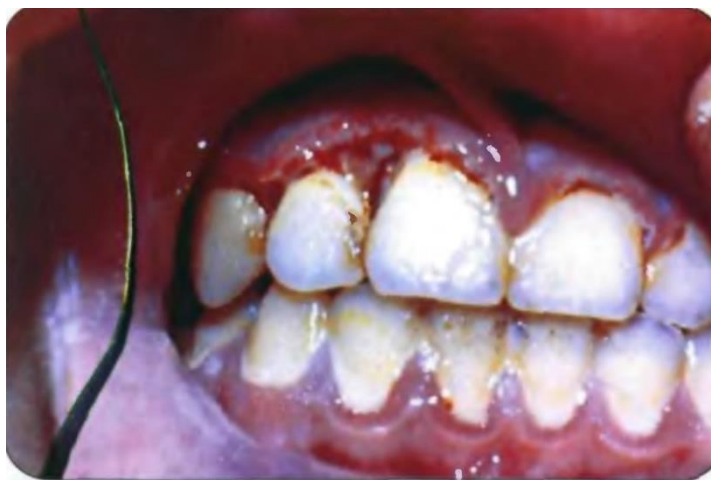

- Установите диагноз;
- Проведите дифференциальную диагностику;



Пациент 13 лет обратился с жалобами на эстетический недостаток, отек губ, зуд в губах и окружающей коже, невозможность широкого открывания рта из-за резкой болезненности. "Заеды", со слов матери, появились в семилетнем возрасте. Пользовались различными мазями, добиваясь временного улучшения. С 10 лет состояние углов рта и губ ухудшилось. Состоит на учете у дерматолога по поводу нейродермита, лечится без выраженного эффекта. Регионарные лимфатические узлы не пальпируются. Объективно: выраженный отек красной каймы обеих губ и прилегающей кожи, а также углов рта, единичные пузырьки, пустулы, мокнущие эрозии, покрытые корочками. Гигиена полости рта неудовлетворительная, имеются наддесневые зубные отложения.

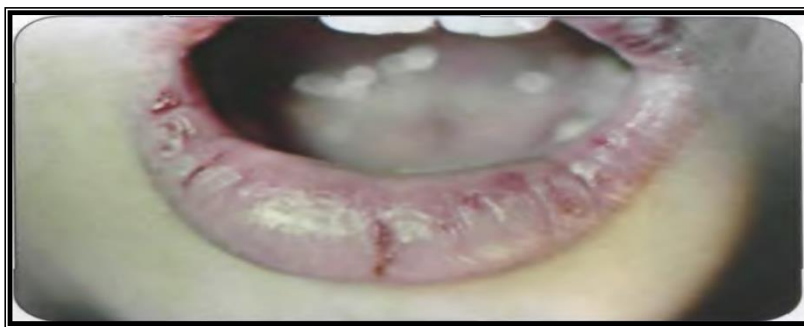- Установите диагноз.
- Проведите дифференциальную диагностику.



Мальчик 13 лет явился с жалобами на боли в деснах, плохое общее самочувствие, повышение температуры до 37,6°C. Регионарные лимфатические узлы увеличены, плотно-эластической консистенции, слегка болезненны. Объективно: десна гиперемирована, отечна, по краю десны язвенно-некротический процесс. В области центрального и бокового резцов верхней челюсти десневой сосочек некротизирован, раневая поверхность покрыта грязно-серым налетом. На зубах в обильной количестве мягкий зубной налет.

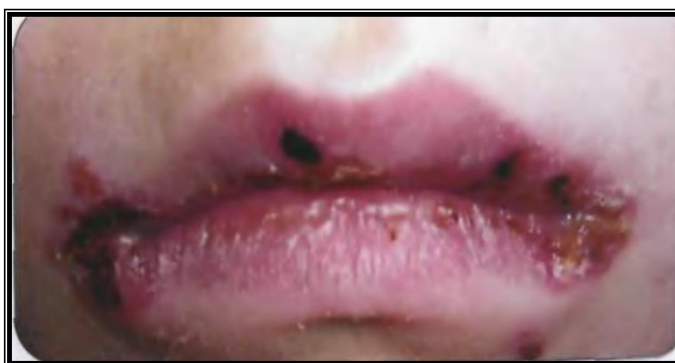- Дообследуйте пациента.
- Поставьте предполагаемый диагноз.
- Проведите дифференциальную диагностику.





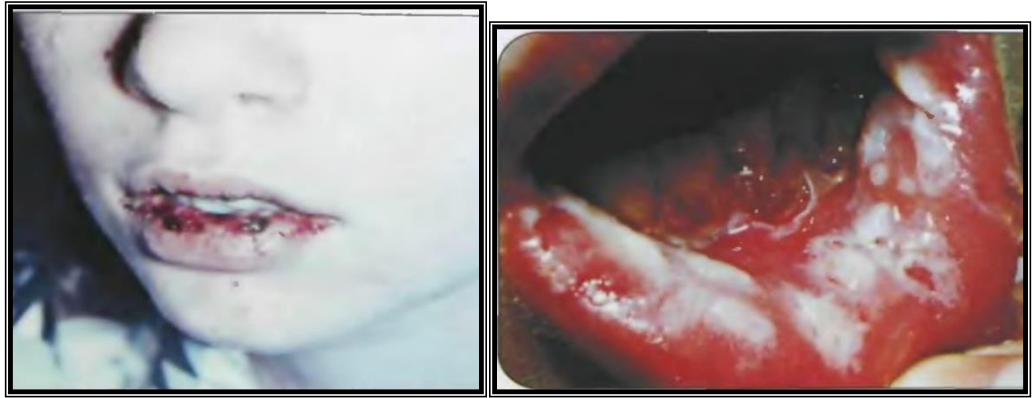
Пациент 10 лет обратился с жалобами на сухость губ, стянутость, иногда жжение, эстетический недостаток. Изменения на губах, со слов матери, появились в 7-летнем возрасте. Имеется привычка облизывать губы. Летом все явления исчезают, а в холодное время года наступает рецидив. Регионарные лимфатические узлы не пальпируются. Объективно: губы отечны, красная кайма губ, особенно нижней, сухая, имеются трудно отделяемые чешуйки, множественные трещины, слизистая губы инфильтрирована. Эти изменения не переходят на периоральную кожу и углы рта. Полость рта не санирована, гигиена неудовлетворительная.

- Установите диагноз.
- Проведите дифференциальную диагностику.



Пациенту 12 лет, жалуется на боли при разговоре, приеме пищи, на общее недомогание. Температура тела 38°C. Из анамнеза выяснено, что часто болеет простудными заболеваниями. Объективно: на красной кайме губ и прилегающих участках кожи пузырьки, корочки, на гиперемизированной слизистой оболочке губ множественные сливающиеся болезненные эрозии, покрытые фибринозным беловато-желтым налетом.

- Выскажите предположение о диагнозе.



Девочка, 12 лет. Общее недомогание, температура 38,9 °С, крупные кровянистые корки на губах, обширные подэпителиальные пузыри на слизистой нижней губы и в полости рта; эрозии, покрытые тяжелыми пластами эпителия, выраженная генерализованная гиперемия СОПР. На коже предплечий и голени: подэпителиальные пузыри на гиперемированном основании, центр которого западает, вокруг корочки образуется валик, заполненный экссудатом.

- Выскажите предположение о диагнозе.
- Проведите дифференциальную диагностику; дайте характеристику морфологическим элементам.

**3) Типовые задания для оценивания результатов сформированности компетенции на уровне «Владеть»** (решать усложненные задачи на основе приобретенных знаний, умений и навыков, с их применением в нетипичных ситуациях, формируется в процессе практической деятельности):

***Практические задания:***

- Предложите рациональную профилактику терапевтических стоматологических заболеваний пациенту детского возраста на основании клинических данных о состоянии его здоровья;
- Осуществите раннюю диагностику, дифференциальную диагностику, оценив тяжесть состояния больного, определите показания к госпитализации;
- Определите объем и последовательность специальных диагностических мероприятий, оцените их результаты;

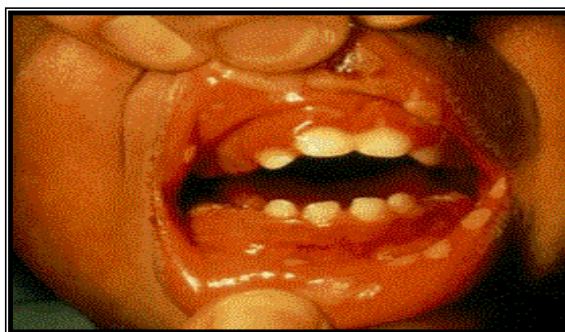**ПК-5** готовность к сбору и анализу жалоб пациента, данных его анамнеза, результатов осмотра, лабораторных, инструментальных, патологоанатомических и иных исследований в целях распознавания состояния или установления факта наличия или отсутствия стоматологического заболевания

**1) Типовые задания для оценивания результатов сформированности компетенции на уровне «Знать»** (воспроизводить и объяснять учебный материал с требуемой степенью научной точности и полноты):

1. Комплексное лечение детей с кариесом зубов.
2. Очаговая деминерализация эмали: лечение местное (реминерализирующая и противомикробная терапия) и общее в зависимости от степени активности процесса.
3. Лечение кариеса эмали (поверхностный кариес). Методики и материалы.
4. Лечение кариеса дентина (средний кариес). Методики и материалы.

5. Лечение кариеса дентина (средний-углубленный кариес). Методики и материалы.
6. Неинвазивные и малоинвазивные методики лечения кариеса зубов у детей.
7. Отсроченный метод лечения кариеса временных и постоянных зубов. Показания, техника проведения, материалы.
8. Особенности механической обработки кариозных полостей во временных и постоянных несформированных зубах при лечении кариеса.
9. Стоматологические материалы при лечении кариеса временных и постоянных несформированных зубов (для прокладок, временных и постоянных пломб). Особенности выбора, правила использования.
10. Ошибки при лечении неосложненного кариеса зубов у детей: причины возникновения, методы устранения и возможные осложнения.
11. Биологический метод лечения обратимого пульпита у детей. Показания, противопоказания, материалы и методики проведения. Сроки диспансерного контроля.
12. Витальная пульпотомия во временных и постоянных несформированных зубах: показания, противопоказания, методы (коронарная, цервикальная и радикальная пульпотомия) и средства проведения.
13. Девиальная пульпотомия во временных и постоянных несформированных зубах: показания, противопоказания, принципы и методы воздействия на некротизированную корневую пульпу.
14. Экстирпационные методы лечение пульпита временных и постоянных зубов у детей: показания, противопоказания, методы и средства проведения.
15. Лечение осложненного кариеса постоянных несформированных зубов методом апексогенеза: показания, противопоказания, методы и средства проведения. Оценка эффективности.
16. Лечение осложненного кариеса постоянных несформированных зубов методом апексификации: показания, противопоказания, методы и средства проведения. Оценка эффективности.
17. Пределы консервативной терапии временных зубов с диагнозом «хронический гранулирующий периодонтит». Исходы хронического периодонтита после лечения, при отсутствии и при неправильном лечении.
18. Лечение острого и хронического периодонтита временных зубов: особенности эндодонтического лечения корневых каналов, выбор корневых антисептиков и obturаторов.
19. Лечение острого и хронического периодонтита постоянных несформированных зубов методом апексификации: особенности эндодонтического лечения корневых каналов, выбор корневых антисептиков и obturаторов.

**2) Типовые задания для оценивания результатов сформированности компетенции на уровне «Уметь» (решать типичные задачи на основе воспроизведения стандартных алгоритмов решения):**



Пациенту 16 месяцев. Со слов мамы ребенок заболел вчера: стал капризным, отказывается от еды, температура поднялась до 37,8 °С, появился насморк. К вечеру температура повысилась - 39,5 °С, ребенок стал бледным, вялым, в полости рта мама обнаружила эрозии в большом количестве. Обратилась за помощью к врачу.

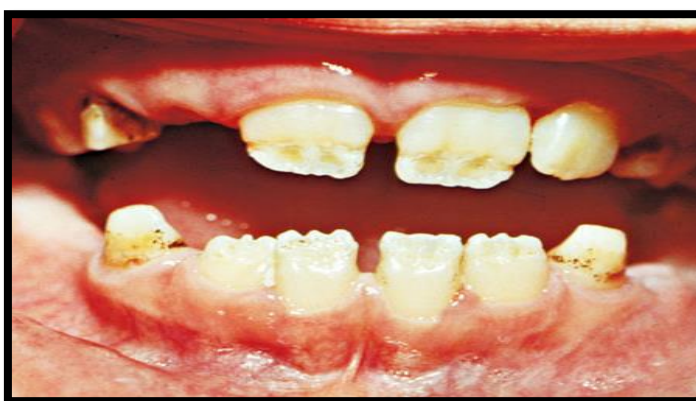При клиническом обследовании: общее состояние ребенка средней степени тяжести, температура тела 39,7 °С, ребенок апатичен, малоподвижен. Кожные покровы бледные, на коже околоушной области располагаются 5 пузырьков с прозрачным содержимым. Отмечаются воспалительные явления на слизистой оболочке полости носа и глаз. Подчелюстные и шейные ЛУ увеличены и болезненны при пальпации, с подлежащими тканями не спаяны.

В полости рта: слизистая оболочка полости рта отечна, гиперемирована, наблюдаются явления гингивита. На слизистой губ, щек, языка, десен и твердого неба имеются 18 эрозий неправильной формы, покрытых фибринозным налетом, резко болезненных при пальпации.

Задания:

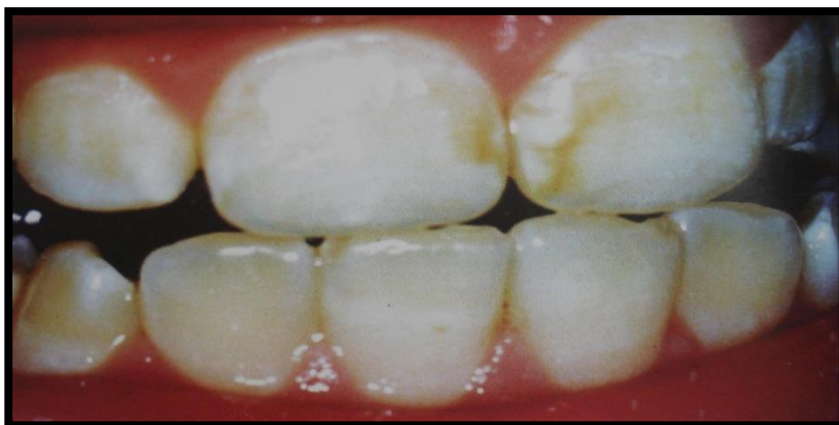- Составьте план лечения.

Ребенку 8,5 лет. Жалобы на изменение формы и цвета прорезавшихся постоянных зубов.



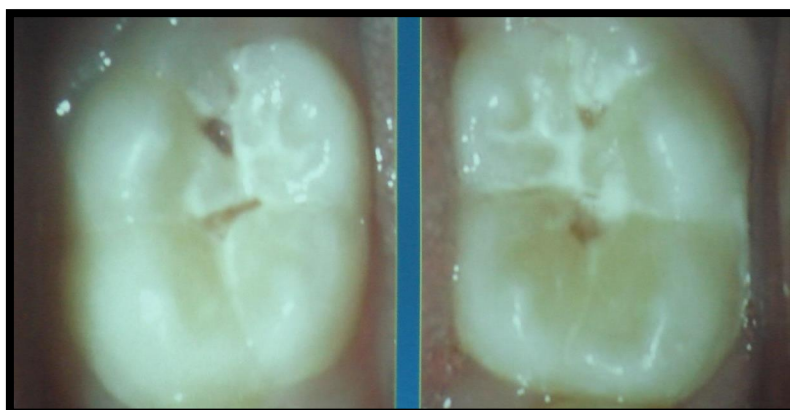
- Какое лечение можно предложить для достижения косметического эффекта?

Ребенок, 12 лет обратился с жалобами на измененный цвет зубов. При сборе анамнеза выяснено, что ребенок часто болел в возрасте 2-3 лет простудными заболеваниями. Объективно: меловидно-белые, светло-коричневые пятна и крапинки на поверхности эмали зубов разного периода минерализации.

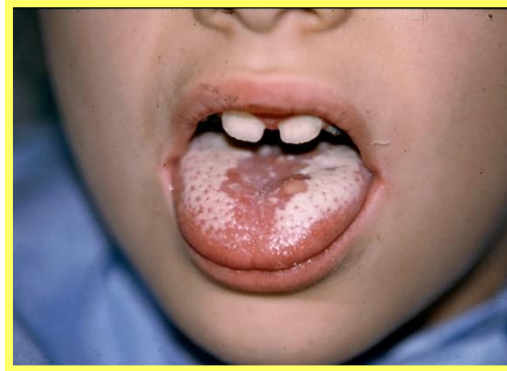

- Какие рекомендации нужно дать пациенту?
- Какое лечение можно предложить для достижения косметического эффекта?

Пациент К., 7 лет. Мать обеспокоена наличием полостей в зубах на нижней челюсти. Зубы прорезались полгода назад.



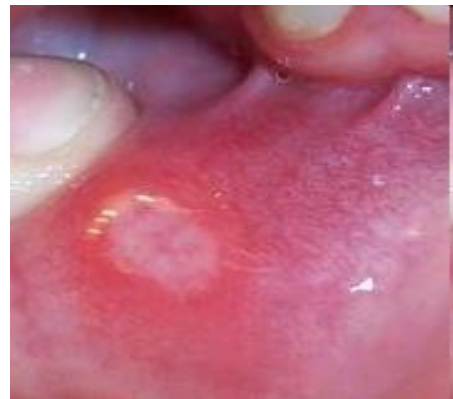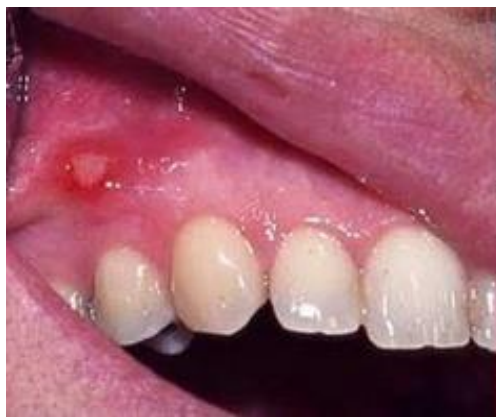- Опишите клиническую картину (см. фото).
- Составьте план лечения, назовите этапы и пломбировочные материалы, которые следует использовать в данном клиническом случае.



Ребенку 6 лет. Обратились к врачу-стоматологу с жалобами на сухость и жжение языка, на необычный белый налет на языке; ребенок начал отказывается от еды. Из анамнеза: ребенок часто болеет респираторными инфекциями, имеется заболевание ЖКТ (дисбактериоз). При осмотре: ребенок беспокоен. Осмотр полости рта: язык гиперемирован и отечен, на спинке языка отмечается белый налет, покрывающий всю спинку языка. При поскабливании налёта снимается частично, с обнажением кровоточащей эрозии.

- Составьте план лечения. Назовите методы профилактики данного заболевания.

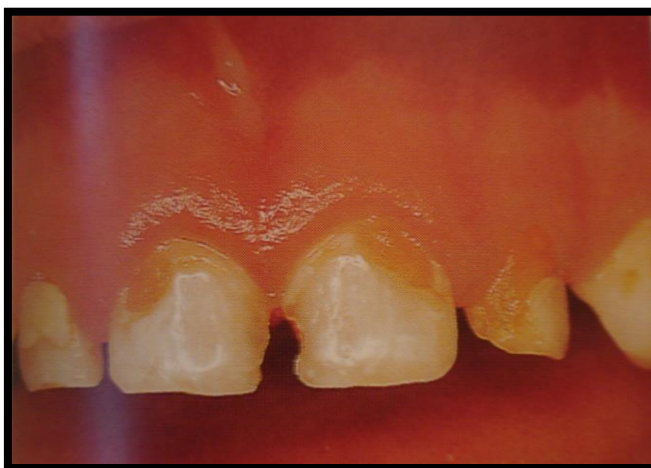по дисциплине Детская стоматология  
по специальности 31.05.03 Стоматология (очная форма)



Пациент: А., 13 лет. Жалобы на чувство жжения, боли при приеме пищи в полости рта. Anamnesis morbi: боли и чувство жжения возникли три дня назад, ранее подобные симптомы появлялись неоднократно.

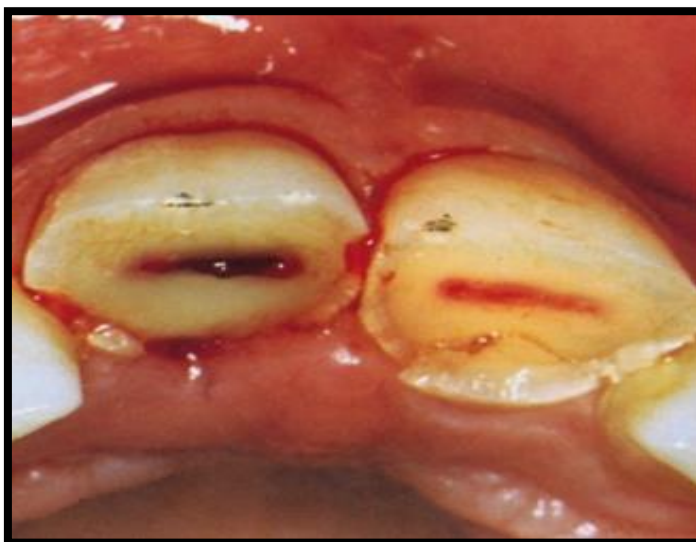- Предложите схему лечения.

Пациент Л., 4 года 5 месяцев. Маму беспокоит наличие полостей на передних зубах верхней челюсти.



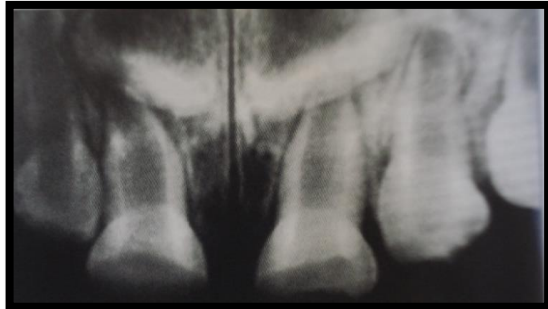
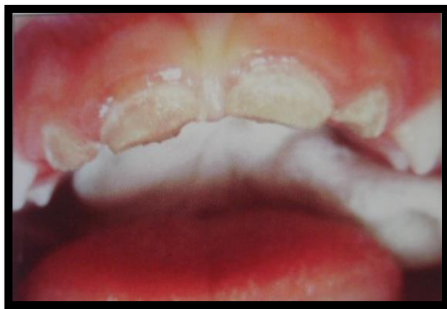- Составьте план лечения, назовите этапы и пломбировочные материалы, которые можно использовать в данном возрасте.
- Предложите наиболее рациональный метод восстановления зубов.

Ребенок А., 9 лет. Получил травму верхних резцов несколько часов назад. Объективно: откол 2/3 коронок зубов 1.1 и 2.1. с обнажением кровоточащей, болезненной пульпы.



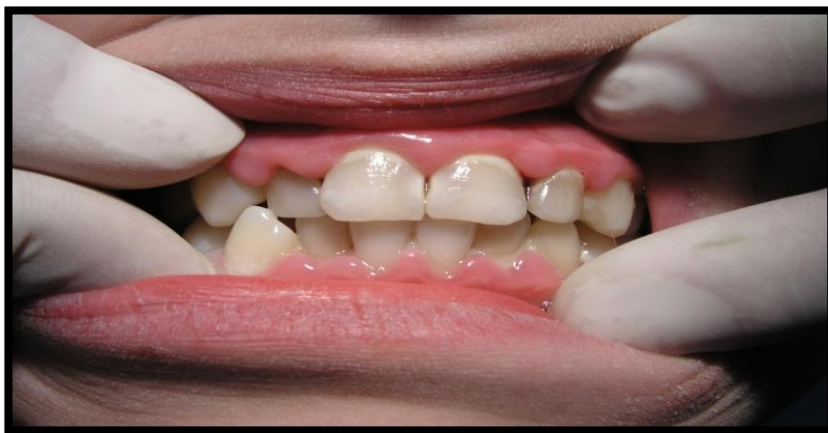- Выберите и опишите метод лечения.
- Укажите сроки диспансерного наблюдения за данным пациентом.

Ребенку 1 год 10 месяцев. Родители обратили внимание на разрушение верхних передних зубов полгода назад. Ранее к врачу не обращались.



- Выберите метод лечения, назовите этапы и медикаментозные препараты, используемые при лечении.

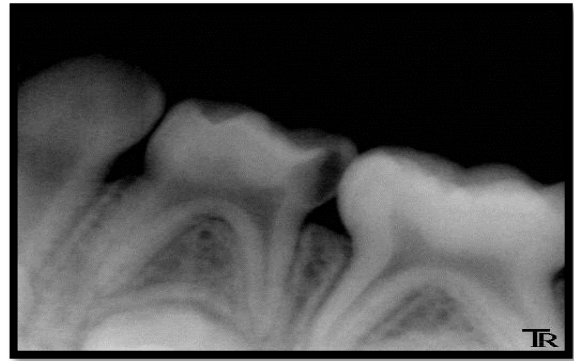
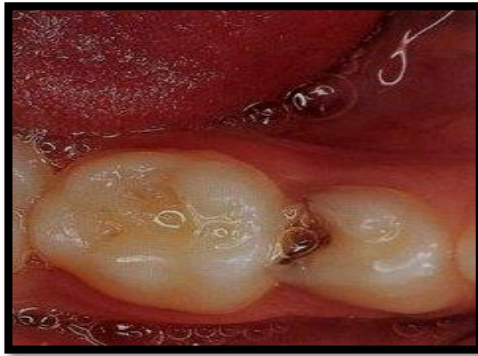Пациент Н., 11 лет. Жалобы на наличие полостей и белых пятен на передних зубах верхней челюсти. Объективно: на контактных поверхностях зубов 1.1 и 2.1 глубокие кариозные полости, не сообщающиеся с полостью зуба, выполненные размягченным светлым дентином, зондирование болезненно по дну полости, сообщения с полостью зуба нет, реакция на холодное – болезненная, кратковременно.



- Составьте план лечения, профилактики.

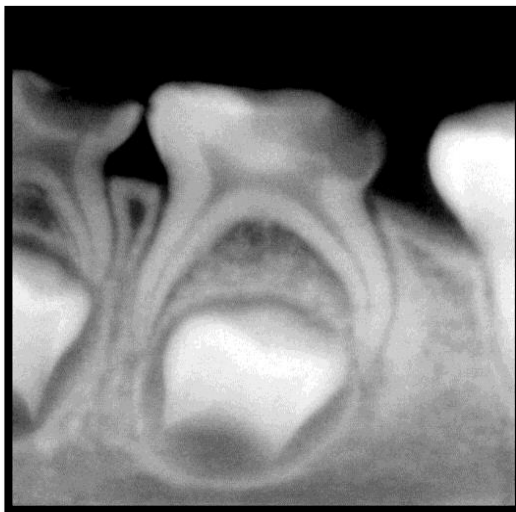Ребенку 5 лет. Обратились с целью плановой санации полости рта. Объективно: нарушение целостности более одной трети дистального краевого гребня 8.4 зуба. При удалении размягченного дентина обнаружено сообщение с полостью зуба, болезненное при зондировании, пульпа кровоточит.





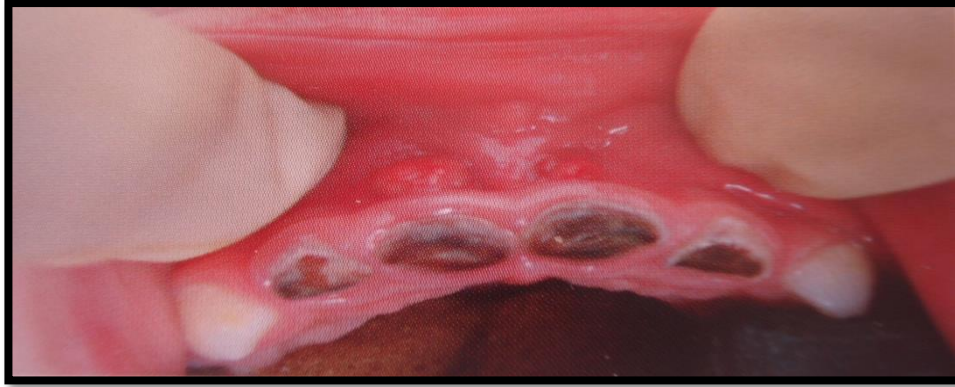- Выберите метод лечения, назовите этапы и медикаментозные препараты, используемые при лечении.

Ребенку 5 лет 6 месяцев. Жалоб не предъявляет. Обратился с целью профилактического осмотра. Объективно: на жевательно-дистальной поверхности второго моляра кариозная полость, выполненная некротизированными тканями, сообщающаяся с полостью зуба. Зондирование болезненно в глубине полости. Слизистая оболочка переходной складки в области зуба без патологических изменений, перкуссия безболезненная.



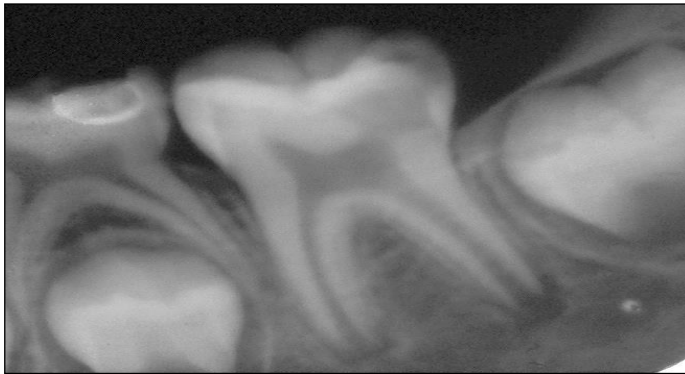
- Выберите метод лечения, назовите этапы и медикаментозные препараты, используемые при лечении.
- Каков прогноз для зачатка постоянного заместителя?

Ребенок С., 2 года 3 месяца. Мама предъявляет жалобы на разрушенные зубы ребенка. Заметила данное состояние зубов около полугода назад. При объективном обследовании выявлено: значительное разрушение коронок верхних резцов. Наличие свищевых ходов по переходной складке в области верхушек корней зубов 5.1 и 6.1 с выбухающими грануляциями и гнойным отделяемым.



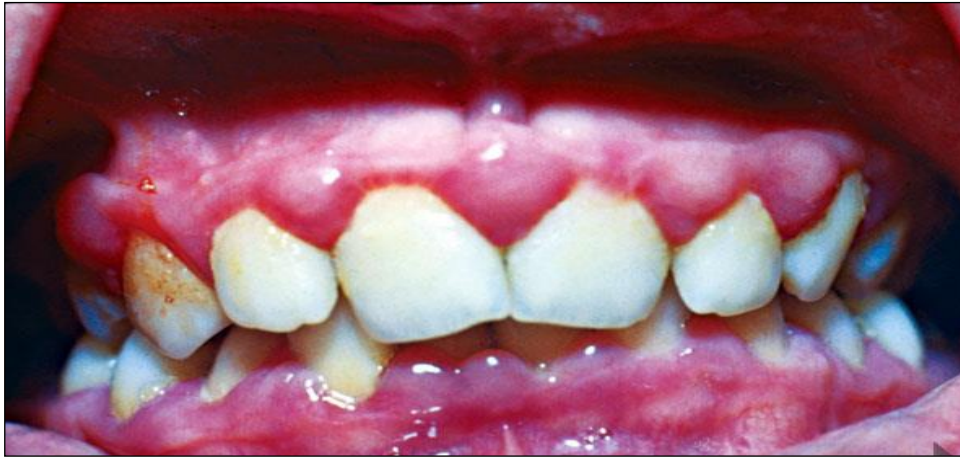- Укажите и обоснуйте возможные методы лечения, опишите их этапы, сформулируйте прогноз лечения.

Пациент К., 8 лет. Жалобы на периодические боли в зубе 4.6. Боли усиливаются от горячего и длительно не проходят. Неприятный запах изо рта. При осмотре: 4.6 изменен в цвете, на жевательно-дистальной поверхности глубокая кариозная полость, заполненная размягченным дентином и остатками пищи. При экскавации размягченного дентина вскрылась полость зуба. Зондирование коронковой пульпы безболезненно, зондирование в устьях корневых каналов болезненно.



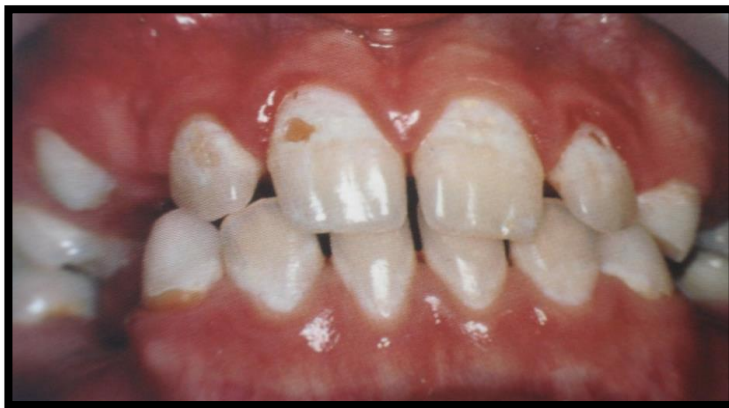- Укажите и обоснуйте возможные методы лечения, опишите их этапы, используемые медикаменты, сформулируйте прогноз лечения.

Пациент Р., 13 лет. Жалобы на разрастание десны и кровоточивость при приеме пищи и чистке зубов. Объективно: воспаление и гиперплазия десневого края в области всех зубов, межзубные сосочки гиперемированы, деформированы, отечны, легко кровоточат при зондировании.



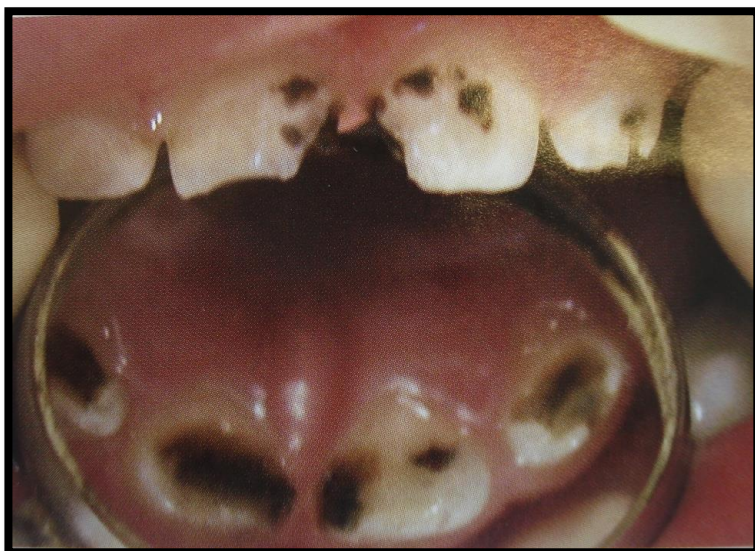- Составьте план лечения. Нужно ли привлекать других специалистов?

Пациент О., 10 лет. Беспокоят кратковременные боли от кислого в зубах верхней челюсти, наличие белых пятен и полостей. Объективно: на вестибулярной поверхности зубов верхней и нижней челюсти в пришеечной области дефекты средней глубины на фоне меловидной эмали, без блеска, шероховатые при зондировании. Полости слегка болезненные при зондировании, реакция на холодное безболезненная.



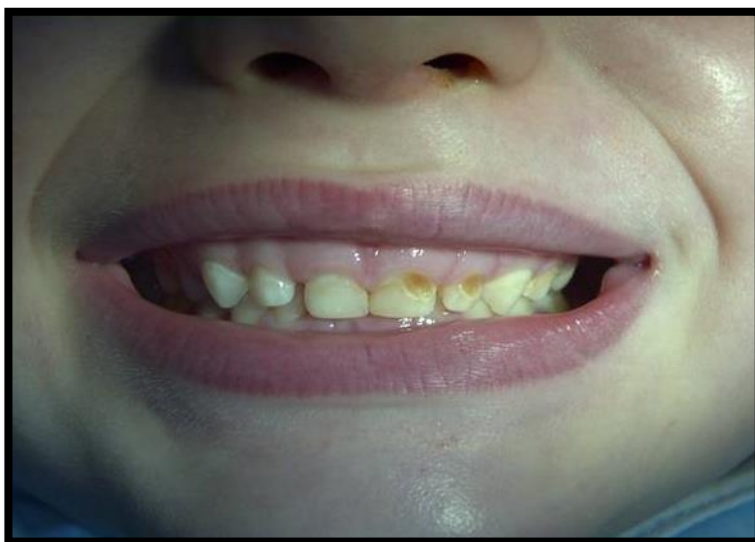- Составьте план лечения, профилактики. Назовите пломбировочные материалы, которые можно использовать в данном возрасте.

Ребенку 2 года, 10 месяцев, явился с целью профилактического осмотра. Жалоб на боль не предъявляет. Ранее зубы лечили методом серебрения.



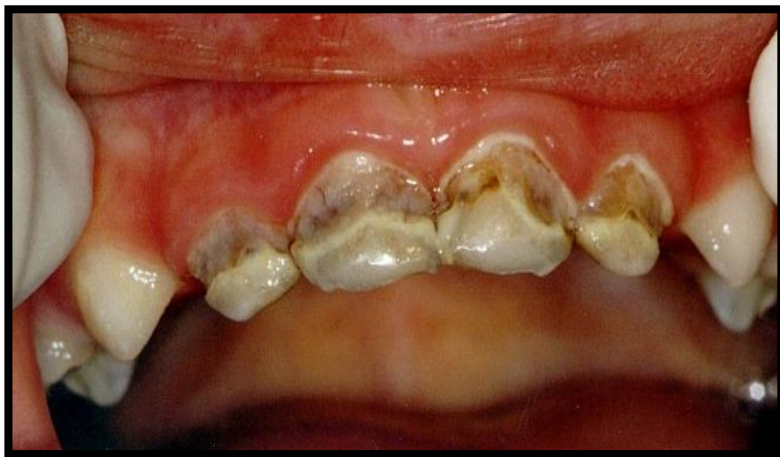- Укажите показания для лечения кариеса зубов методом серебрения.
- Какие препараты используют для данного метода, назовите этапы и кратность посещений.
- Является ли данный метод лечения этиопатогенетическим и предложите альтернативный подход к лечению данной патологии.

Пациент Б., 4 года. Со слов матери, ребенок жалуется на кратковременные боли при чистке зубов. При объективном обследовании выявлено, что на вестибулярной поверхности зубов 6.1 и 6.2 в пришеечной области неглубокие кариозные полости. При зондировании – дентин плотный, слегка болезненный по стенкам.



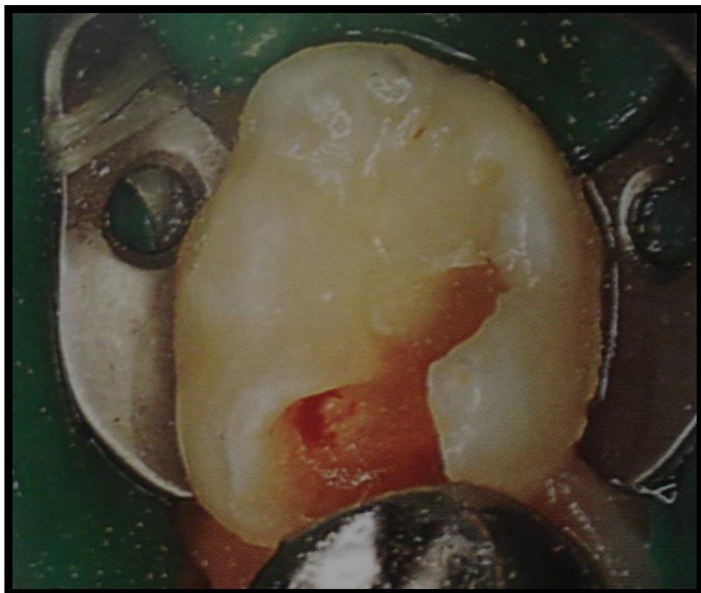- Какие методы лечения можно применить, какие материалы нужно использовать?

Ребенку 3 года. Маму беспокоят разрушенные передние зубы ребенка на верхней челюсти. Со слов матери ребенок с рождения находился на искусственном вскармливании. На первом году жизни страдал рахитом. При клиническом осмотре: циркулярные кариозные полости средней глубины на резцах верхней челюсти под обильным мягким налетом. При зондировании болезненности нет.



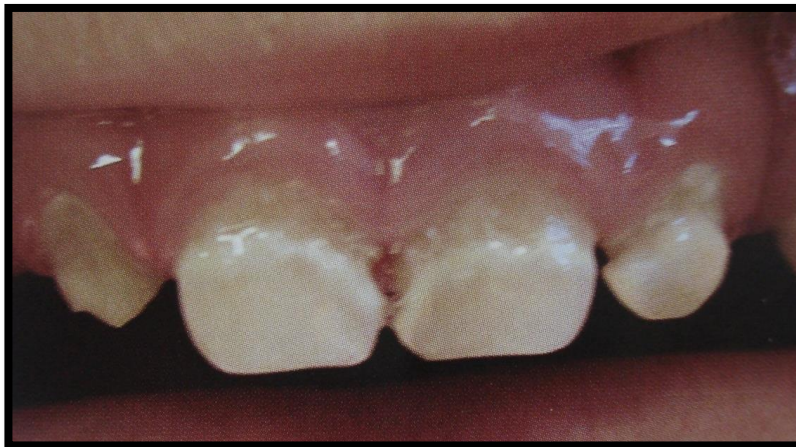
- Составьте и обоснуйте план лечения, назовите этапы и медикаментозные препараты, используемые при лечении.

Ребенку 5,5 лет. Маму беспокоит наличие полости в зубе на нижней челюсти справа. При удалении размягченного дентина из глубокой полости на жевательно-медиальной поверхности 8.5 зуба вскрылась болезненная кровоточащая пульпа.



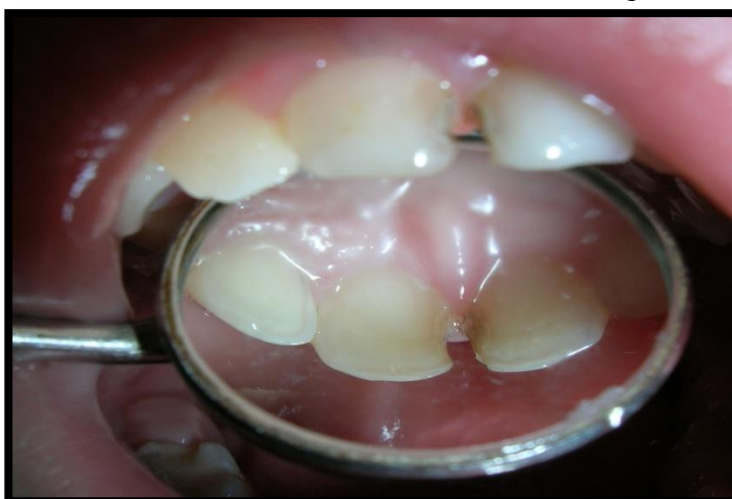- Составьте и обоснуйте план лечения, назовите этапы и медикаментозные препараты, используемые при лечении.

В клинику обратились родители с ребенком П., 2 лет, 5 месяцев с жалобами на разрушенность передних зубов на верхней челюсти. Из анамнеза выяснено, что изменение цвета коронок началось в возрасте 5-6 месяцев. Лечение не проводилось. Девочка находилась на искусственном вскармливании. При осмотре установлено: разрушение 2/3 коронок верхних резцов при отсутствии сообщения с полостью зуба; дентин плотный, пигментированный; меловидная эмаль зубов под обильным мягким налетом; изменений по переходной складке в области проекции вершусек корней – нет.



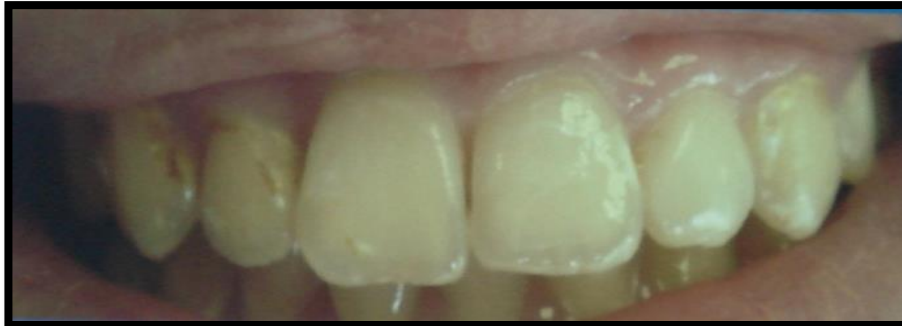- Выберите тактику лечения ребенка, назовите этапы и медикаментозные препараты, используемые при лечении.

Ребенку 5 лет. Жалоб не предъявляет. При клиническом осмотре обнаружено, что на контактной поверхности зубов 5.1, 6.1 имеются неглубокие кариозные полости, заполненные пигментированным дентином. При зондировании дентин плотный, определяется болезненность по эмалево-дентинной границе.



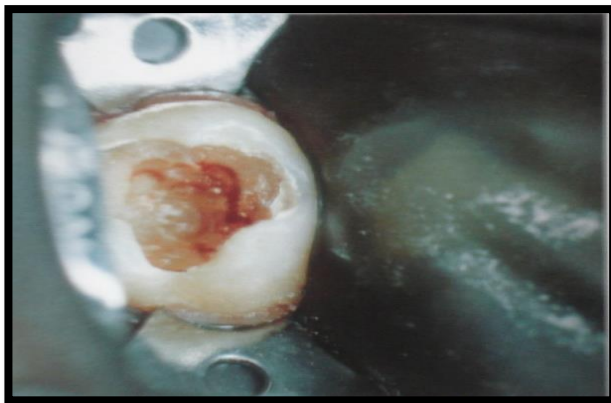
- Предложите тактику лечения.

Пациентка П., 15 лет, обратилась в клинику на наличие пятен коричневого цвета на передних зубах верхней челюсти. Пятна обнаружила после окончания ортодонтического лечения. Объективно: на вестибулярной поверхности зубов 1.3, 1.2, 1.1, 2.1, 2.2, 2.3 выявлены пятна и дефекты эмали



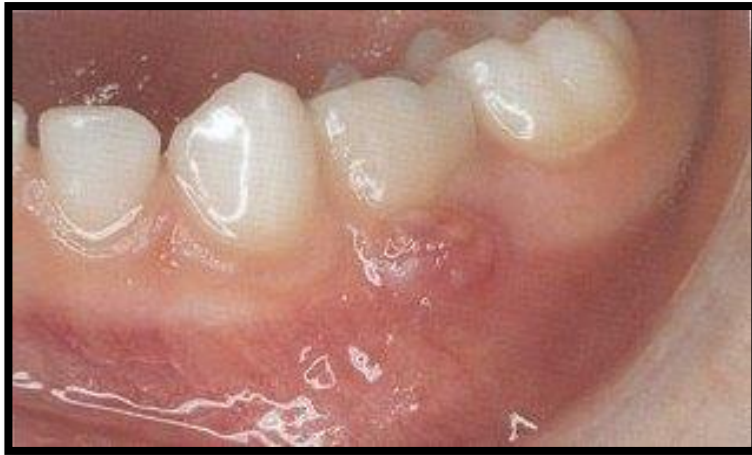- Составьте план лечения, профилактики.

Ребенок 8,5 лет. Жалуется на длительные боли от холодного в зубе на нижней челюсти справа в течение нескольких дней. Объективно: на жевательной поверхности зуба 4.6 обширная и глубокая кариозная полость, выполненная пластинами размягченного светлого дентина, легко снимающегося пластинами, при удалении которых определяется наличие сообщения с полостью зуба. Пульпа резко болезненная и кровоточит.



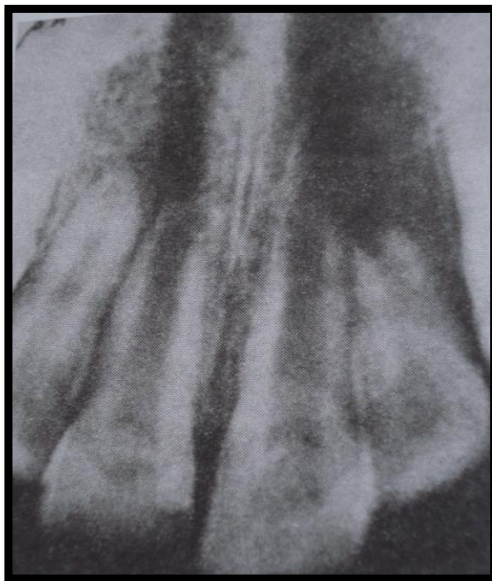- Составьте и обоснуйте план лечения, назовите этапы и медикаментозные препараты, используемые при лечении.

Пациент К., 5 лет. Жалобы на наличие припухлости на десне в области зуба на нижней челюсти слева. Ранее зуб лечен. Объективно: на жевательно-дистальной поверхности 7.4 зуба пломба из стеклоиономерного цемента, перкуссия зуба безболезненная, на слизистой оболочке альвеолярного отростка в области 7.4 зуба высокий свищевой ход с гнойным отделяемым.

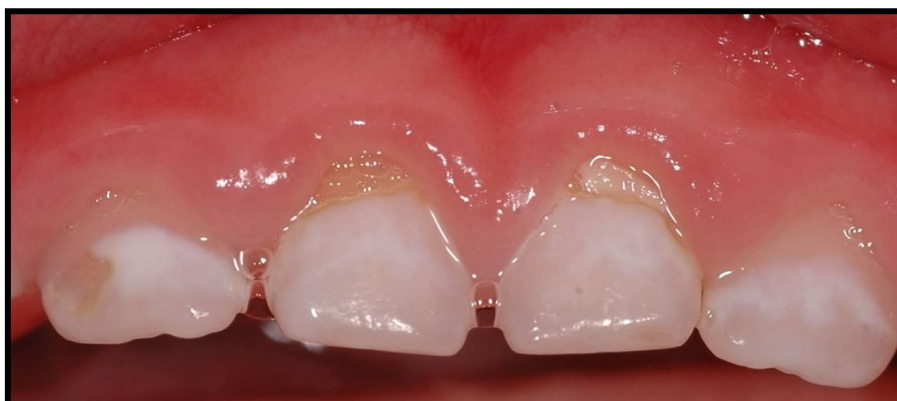

- Укажите и обоснуйте тактику лечения.

Пациент В., 9 лет. Объективно: глубокие кариозные полости в зубах 1.1, 2.1, 2.2, широко сообщающиеся с полостью зуба, зондирование полостей – безболезненное, перкуссия зубов – безболезненная. Тест на витальность зубов 1.1., 2.1, 2.2 – отрицательный; зуба 1.2. – положительный. Изменений по переходной складке – нет.



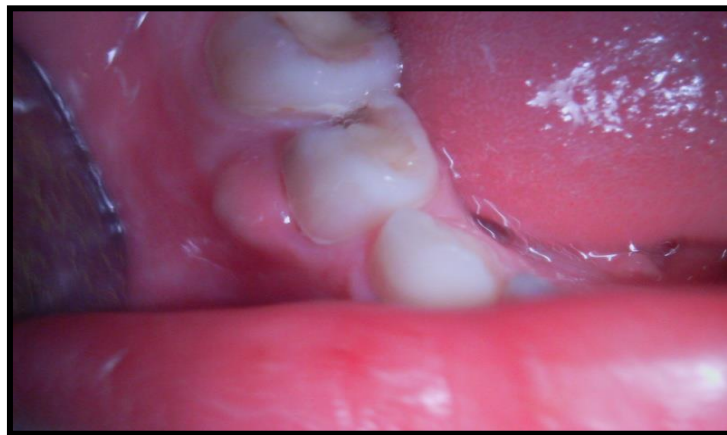- Выберите и обоснуйте план лечения, назовите этапы и медикаментозные препараты, используемые при лечении.





Ребенку 1г. 11 мес. Жалоб нет. Из анамнеза: у мамы вторая половина беременности протекала с токсикозом. Ребенок родился в срок, практически здоров. При клиническом осмотре: на вестибулярной поверхности 5.1, 6.1, 5.2, 6.2 зубов меловидные пятна с нечеткими контурами, на фоне которых в пришеечной области 5.1, 6.1, 5.2, 6.2 зубов выявлены кариозные полости, заполненные размягченным пигментированным дентином. Зондирование безболезненно. После удаления размягченного дентина дно кариозной полости плотное, пигментированное, кариозная полость в пределах эмалево-дентинной границы.

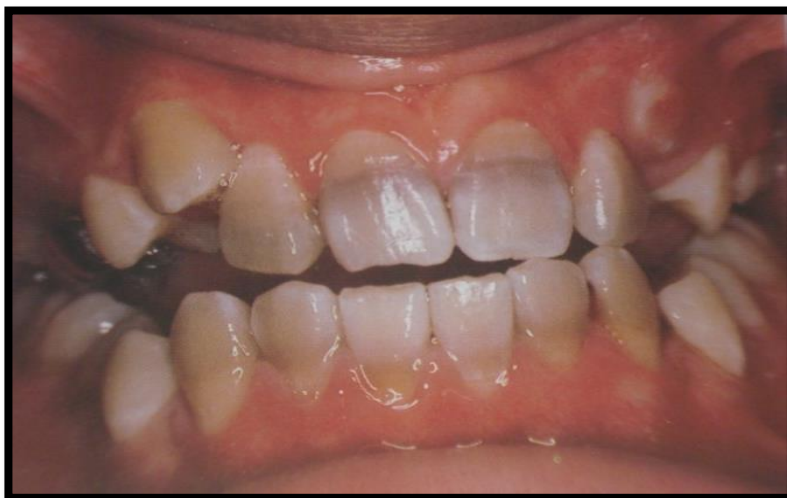- Составьте план лечения.



Ребенку 4 года. Жалобы на самопроизвольные боли в области нижних жевательных зубов справа. При клиническом осмотре: зуб 8.5 под пломбой. Краевое прилегание нарушено. Зуб изменен в цвете (ранее лечен резорцин - формалиновым методом). Перкуссия безболезненна. Слизистая оболочка десны в области корня 8.5 зуба не изменена. Пальпация проекции верхушек корней 8.5 зуба безболезненна. 8.4 – на жевательно-дистальной поверхности пломба с нарушенным краевым прилеганием, на дистальной контактной поверхности – кариозная полость. На слизистой оболочке десны, в области фуркации корней свищевой ход с серозно-гнойным отделяемым, гиперемия и сглаженность по переходной складке.

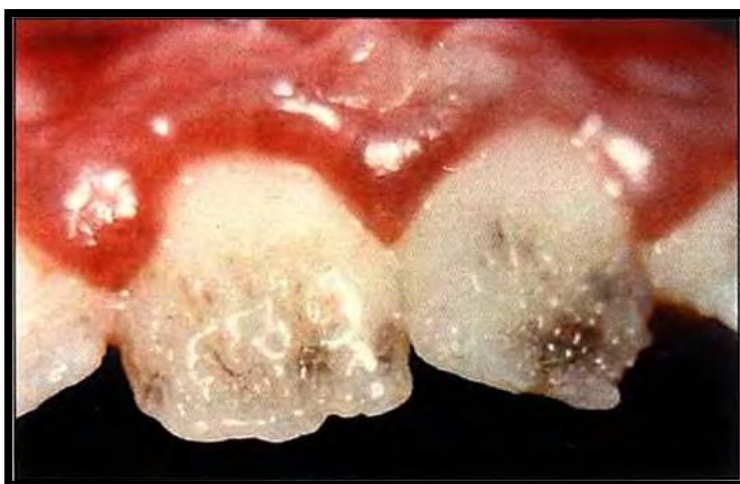- Выберите и обоснуйте метод лечения.

Мальчик 14 лет. Поступил с жалобами на измененный цвет зубов. Из анамнеза выяснено, что временные зубы были нормальной окраски. На первом году жизни лечился в стационаре по поводу диспепсии. Объективно: выраженное темно-серое и насыщенное желтое окрашивание коронок зубов с образованием полос.



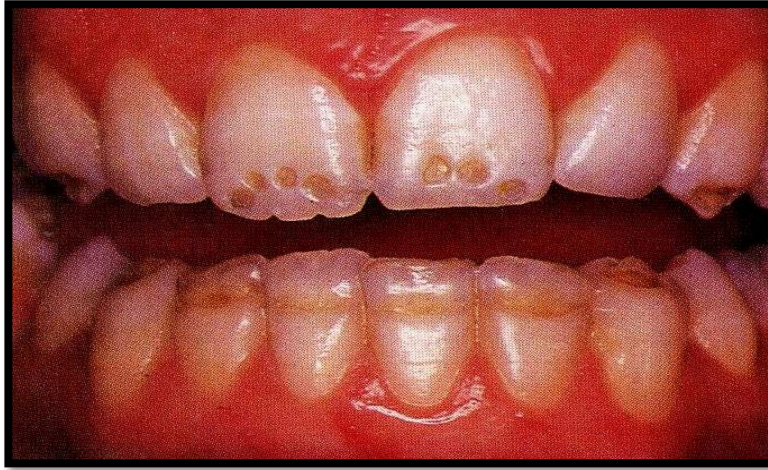- Какое лечение можно предложить для достижения косметического эффекта?

Пациентка Н., 14 лет. Поступила в клинику с жалобами на косметический дефект, который появился на коронках всех постоянных зубов в виде ямок и вертикальных бороздок, идущих от режущего края до шейки. При сборе анамнеза выяснено, что зубы прорезались с описанной выше клинической картиной.



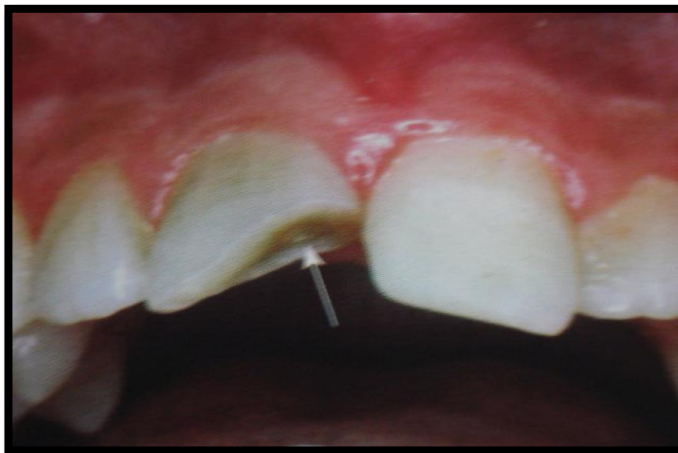
- Назовите специалистов, которых необходимо привлечь для уточнения диагноза.
- Какое лечение можно предложить для достижения косметического эффекта?

Пациент К., 14 лет. Беспокоят дефекты коронок верхних и нижних зубов. Объективно: поражение 1/3 коронок верхних медиальных резцов и клыков, всех нижних резцов и клыков в виде борозд и ямок параллельно режущему краю коронки. Дефекты светло-коричневой окраски, безболезненные при зондировании.



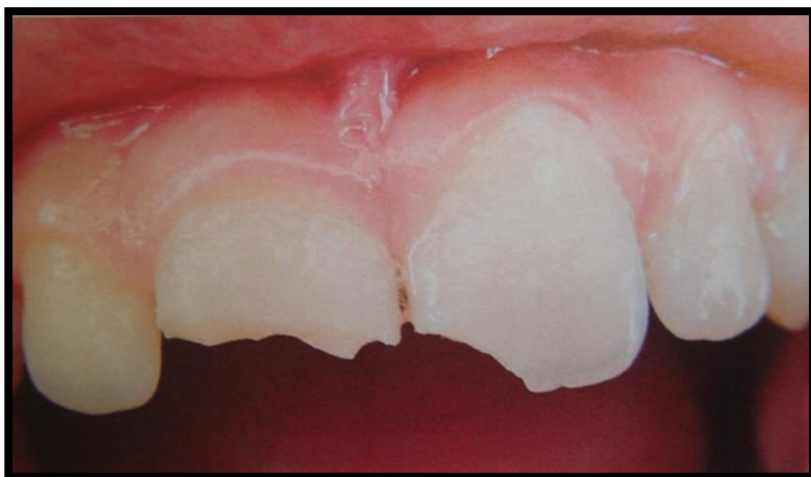- Выскажите предположение о причинах развития данной патологии.
- Какое лечение можно предложить для достижения косметического эффекта?

Ребенку 13 лет. Получил травму 3 недели назад. Объективно: коронка зуба 1.1. изменена в цвете, косой перелом коронки зуба с обнажением пульпы, темное пятно и желтоватый экссудат в области обнаженной пульпы. Зондирование линии перелома – безболезненно, тест на витальность зуба 1.1. – отрицательный.



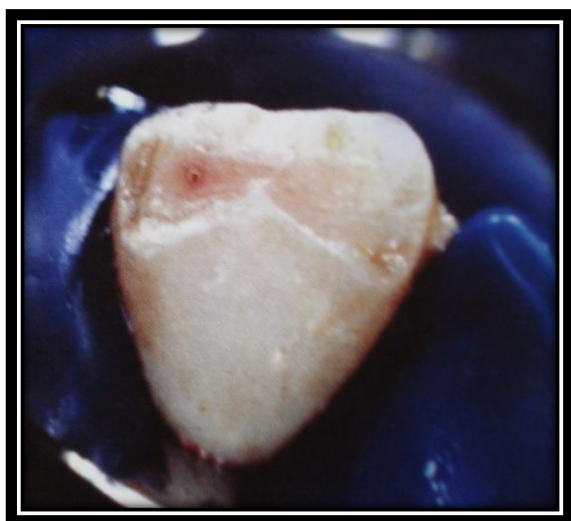- Выберите и опишите метод лечения.
- Какие материалы следует применять для лечения и восстановления зуба?

Ребенку 11 лет. Жалобы на откол коронок передних верхних зубов. Два дня назад получил травму в спортзале. Объективно: перелом коронок зубов 1.1 и 2.1 в пределах эмали и дентина без обнажения пульпы. Перкуссия зубов – безболезненная, подвижность – в пределах физиологической нормы, тест на витальность 1.1 и 2.1 – положительный, зондирование линии перелома – безболезненное.



- Выберите и опишите метод лечения.
- Какие материалы следует использовать для восстановления зубов.

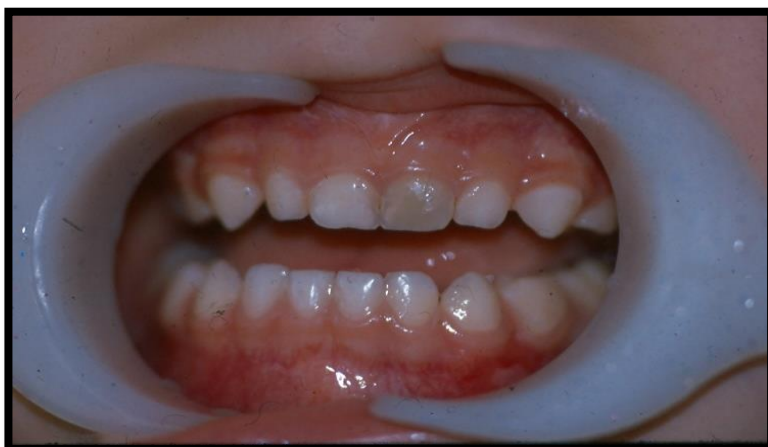Пациент К., 8,5 лет. Получил травму центрального резца верхней челюсти на качелях. За помощью обратился спустя 3 часа после падения. При объективном обследовании зуба 1.1 определен осложненный перелом коронки с точечным обнажением рога пульпы.



- Выберите и опишите метод лечения.
- Укажите сроки диспансерного наблюдения.

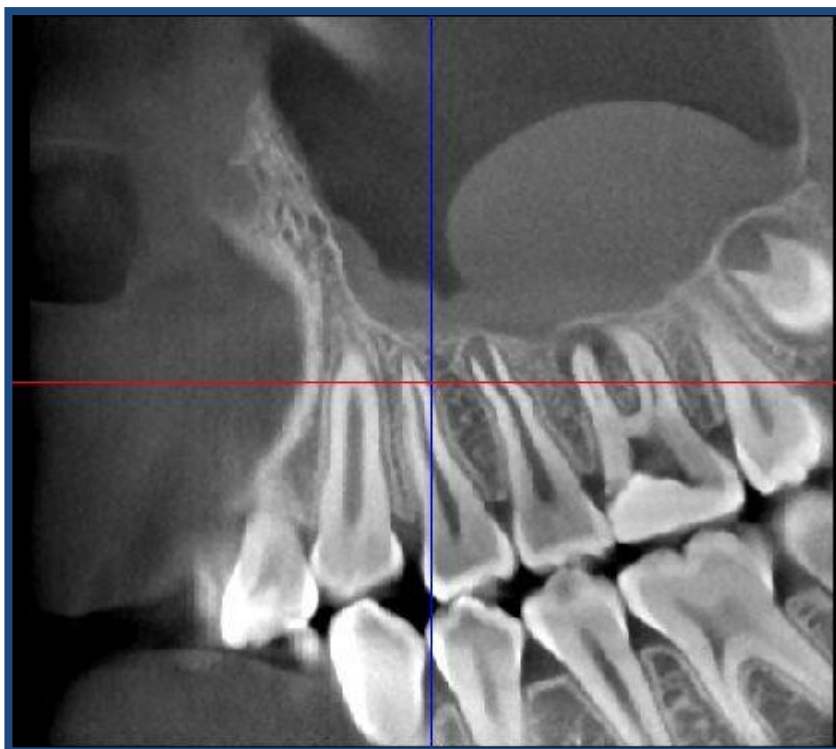
Пациент С., 3 года, 4 месяца. Жалобы со слов матери на изменение цвета коронки переднего зуба. Из анамнеза выяснено, что ребенок упал, катаясь на качелях, и ударился зубами несколько месяцев назад. Объективно: коронка зуба 6.2 серого цвета, перкуссия

зуба - безболезненная, подвижность – не выражена, изменений по переходной складке в области зуба – нет.



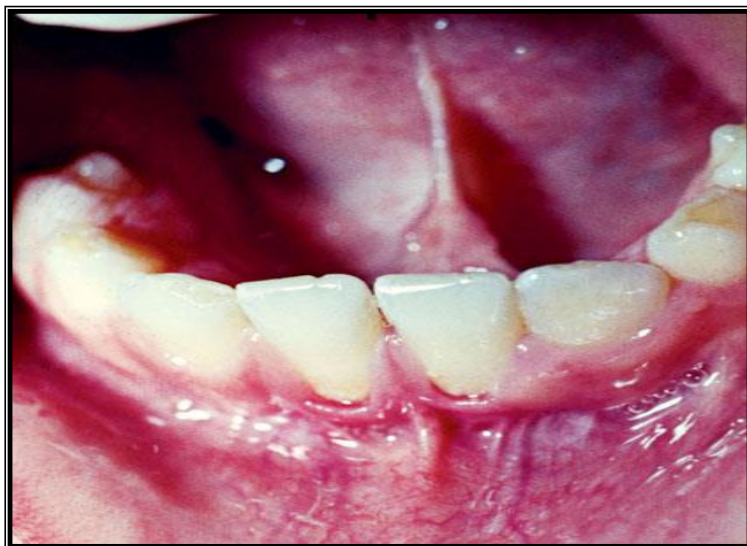- Укажите и обоснуйте тактику лечения, назовите этапы и медикаментозные препараты, используемые при лечении.

Пациент Н., 13 лет. Предъявляет жалобы на неприятные ощущения в зубе на верхней челюсти справа, усиливающиеся после жевания на данной стороне, а также дефект пломбы. Зуб 2.6 лечен три года.

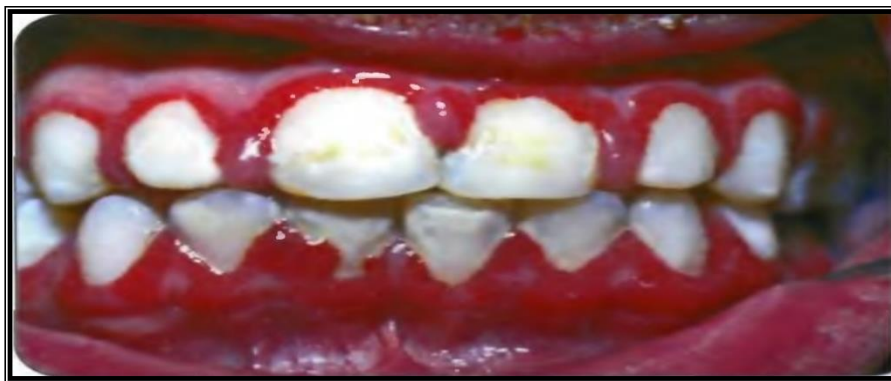

- Составьте план лечения.

При плановой санации у ребенка 8 лет выявлена гиперемия десны в области фронтальных зубов нижней челюсти, в других участках – изменений нет. Нижние резцы слегка подвижны, клиническая коронка почти равна анатомической, но цемент корня не обнажен. Межзубной сосочек отечен, гиперемирован, кровоточит при зондировании, отслаивается от поверхности зубов.



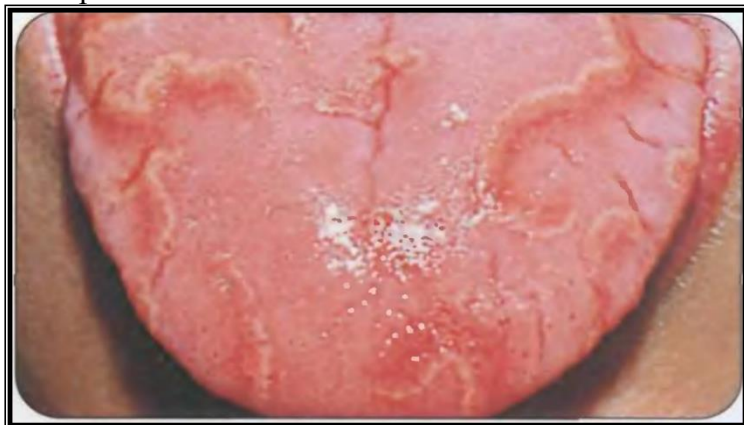- Составьте план лечения.



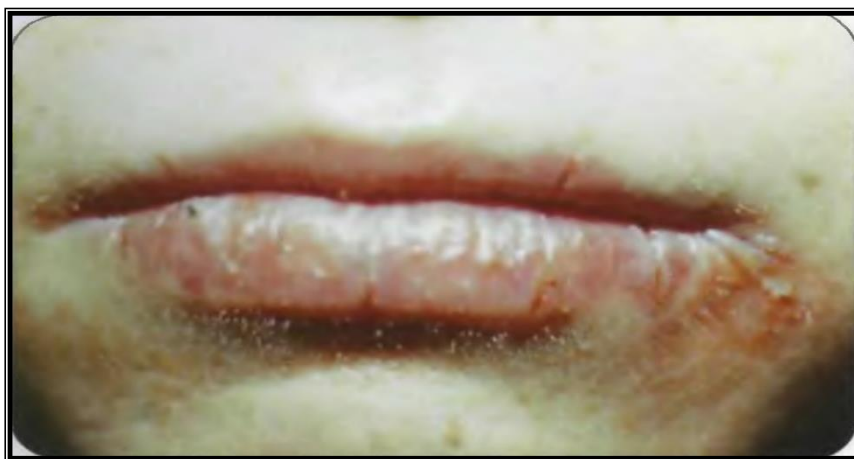Пациент 13 лет. Жалобы на увеличение объема десен, которое появилось год назад и сопровождается обильной кровоточивостью. Зубы чистит нерегулярно. Объясняет это тем, что щадит десну. При осмотре выявлена кровоточивость десен, десневые сосочки увеличены в объеме, отечны, ярко гиперемированы, легко отслаиваются от поверхности зубов, выраженная десквамация эпителия. В области фронтальных нижних зубов глубина пародонтальных карманов составляет 3,7 – 4, 5 мм.

- Составьте план лечения. Каков прогноз заболевания?

Пациент 12 лет обратился с жалобами на наличие ярко-розовых пятен на кончике и боковых поверхностях языка, чувство «легкого покалывания при употреблении острой пищи». Мать отмечает периодическое возникновение данных пятен. При осмотре: на кончике и боковых поверхностях языка участки ярко-красного цвета, окруженные беловато-серым ободком, нитевидные сосочки в центре пятен атрофированы, грибовидные - сохранены, при пальпации – очаги безболезненные, мягкие. Регионарные лимфатические узлы не пальпируются. Полость рта не санирована, гигиена неудовлетворительная.

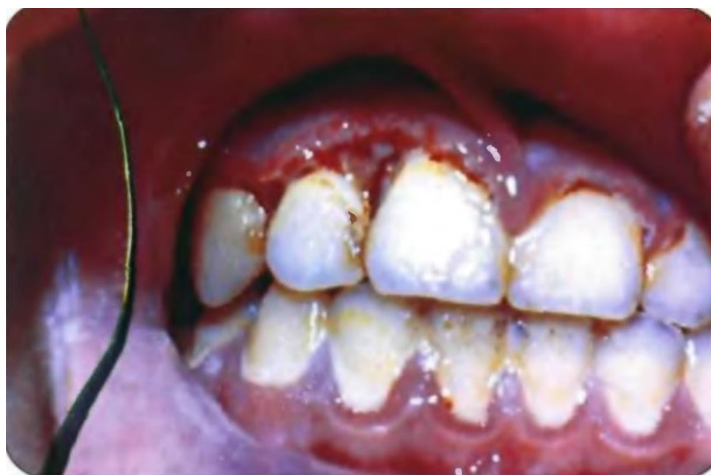

- Выскажите мнение о причинах патологии, составьте план лечения и дайте прогноз заболевания.



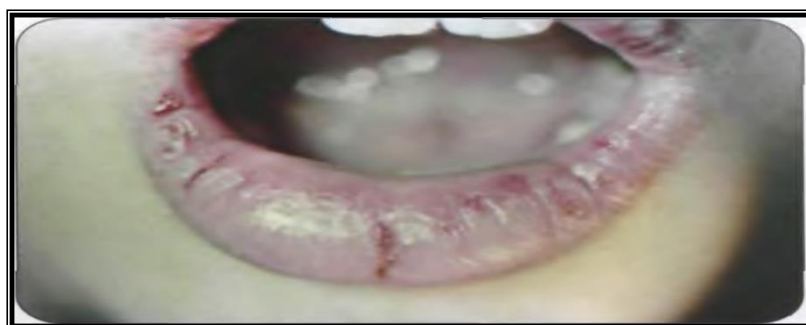Пациент 13 лет обратился с жалобами на эстетический недостаток, отек губ, зуд в губах и окружающей коже, невозможность широкого открывания рта из-за резкой болезненности. "Заеды", со слов матери, появились в семилетнем возрасте. Пользовались различными мазями, добиваясь временного улучшения. С 10 лет состояние углов рта и губ ухудшилось. Состоит на учете у дерматолога по поводу нейродермита, лечится без выраженного эффекта. Регионарные лимфатические узлы не пальпируются. Объективно: выраженный отек красной каймы обеих губ и прилегающей кожи, а также углов рта, единичные пузырьки, пустулы, мокнущие эрозии, покрытые корочками. Гигиена полости рта неудовлетворительная, имеются наддесневые зубные отложения.

- Выскажите мнение о причинах патологии, составьте план лечения и дайте прогноз заболевания.



Мальчик 13 лет явился с жалобами на боли в деснах, плохое общее самочувствие, повышение температуры до 37,6°C. Регионарные лимфатические узлы увеличены, плотно-эластической консистенции, слегка болезненны. Объективно: десна гиперемирована, отечна, по краю десны язвенно-некротический процесс. В области центрального и бокового резцов верхней челюсти десневой сосочек некротизирован, раневая поверхность покрыта грязно-серым налетом. На зубах в обильной количестве мягкий зубной налет.

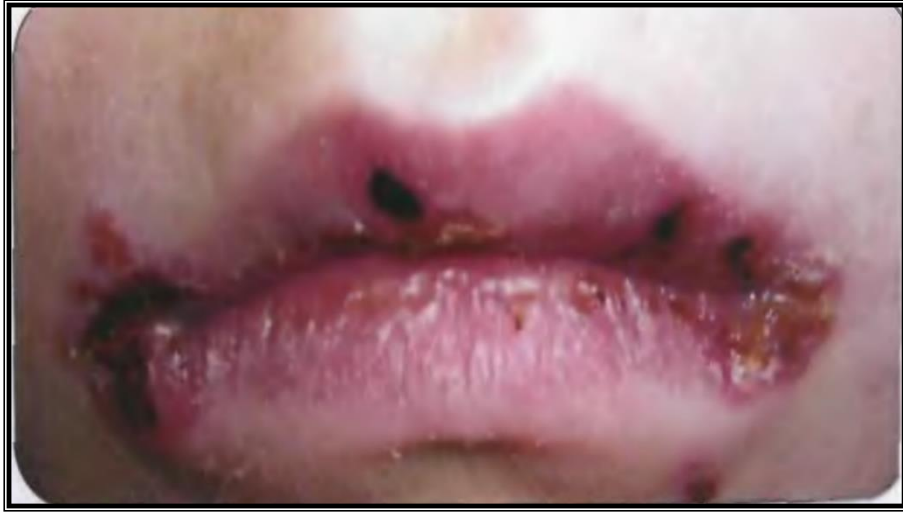- Выскажите мнение о причинах патологии, составьте план лечения и дайте прогноз заболевания.



Пациент 10 лет обратился с жалобами на сухость губ, стянутость, иногда жжение, эстетический недостаток. Изменения на губах, со слов матери, появились в 7-летнем возрасте. Имеется привычка облизывать губы. Летом все явления исчезают, а в холодное время года наступает рецидив. Регионарные лимфатические узлы не пальпируются. Объективно: губы отечны, красная кайма губ, особенно нижней, сухая, имеются трудно отделяемые чешуйки, множественные трещины, слизистая губы инфильтрирована. Эти изменения не переходят на периоральную кожу и углы рта. Полость рта не санирована, гигиена неудовлетворительная.

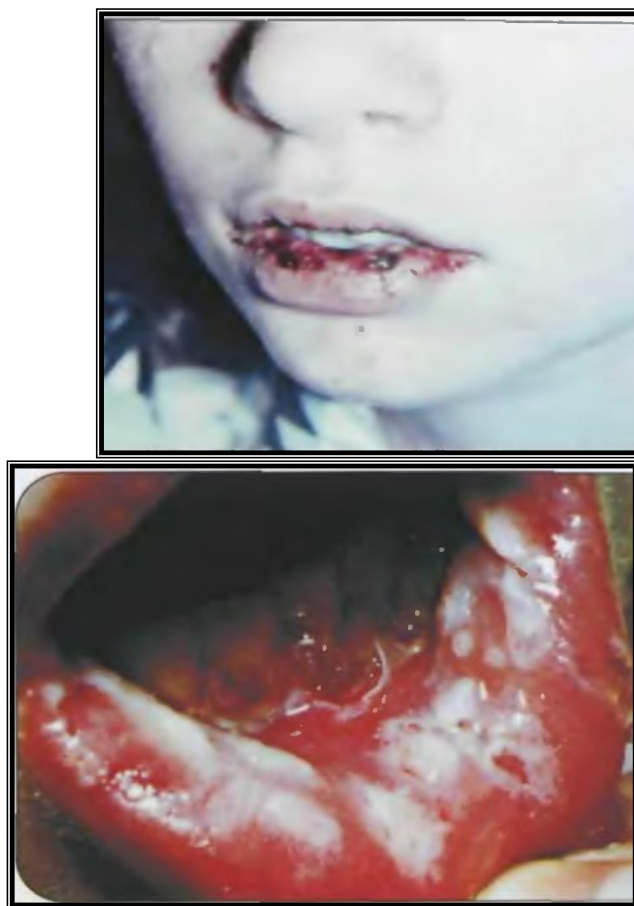

- Выскажите мнение о причинах патологии, составьте план лечения и дайте прогноз заболевания.



Пациенту 12 лет, жалуется на боли при разговоре, приеме пищи, на общее недомогание. Температура тела 38°C. Из анамнеза выяснено, что часто болеет простудными заболеваниями. Объективно: на красной кайме губ и прилегающих участках кожи пузырьки, корочки, на гиперемированной слизистой оболочке губ множественные сливающиеся болезненные эрозии, покрытые фибринозным беловато-желтым налетом.

- Составьте план этиотропного и патогенетического лечения.



Девочка, 12 лет. Общее недомогание, температура 38,9 °С, крупные кровянистые корки на губах, обширные подэпителиальные пузыри на слизистой нижней губы и в полости рта; эрозии, покрытые тяжелыми пластами эпителия, выраженная генерализованная гиперемия СОПР. На коже предплечий и голени: подэпителиальные пузыри на гиперемизированном основании, центр которого западает, вокруг корочки образуется валик, заполненный экссудатом.

- Выскажите мнение о причинах патологии, составьте план лечения и дайте прогноз заболевания.

**3) Типовые задания для оценивания результатов сформированности компетенции на уровне «Владеть» (решать усложненные задачи на основе приобретенных знаний, умений и навыков, с их применением в нетипичных ситуациях, формируется в процессе практической деятельности):**

- Составьте и обоснуйте план лечебных мероприятий, сформулируйте показания и противопоказания к терапевтическому вмешательству;
- Определите объем консервативного лечения заболеваний зубов, пародонта и слизистой оболочки полости рта с учетом возраста, нарушений гомеостаза, характера и тяжести основного заболевания и сопутствующей патологии;

**ПК-9** готовностью к ведению и лечению пациентов с различными нозологическими формами в амбулаторных условиях и условиях дневного стационара

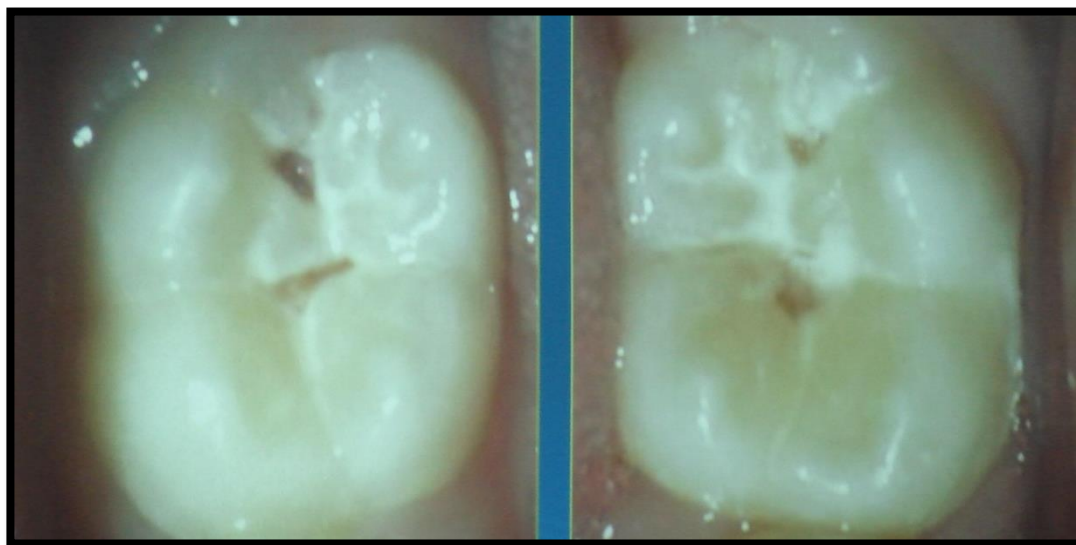
**1) Типовые задания для оценивания результатов сформированности компетенции на уровне «Знать» (воспроизводить и объяснять учебный материал с требуемой степенью научной точности и полноты):**

1. Роль зубной бляшки в возникновении кариеса и болезней пародонта.
2. Эндогенная фторпрофилактика: фторирование питьевой воды, соли, молока, использование фтористых таблеток.
3. Экзогенная фторпрофилактика: методы, средства, дозировка, организация процедур, оценка эффективности.
4. Механизм противокариозного действия макро- и микроэлементов.
5. Роль питания в этиологии и профилактике заболеваний зубов и пародонта.
6. Неминерализованные зубные отложения: методы их выявления, удаления и профилактики.
7. Минерализованные зубные отложения: состав, механизм образования и роль в возникновении заболеваний пародонта.
8. Цели, задачи, виды профилактики стоматологических заболеваний.
9. Понятие, основные цели и задачи первичной профилактики. Критерии оценки ее эффективности.
10. Понятие, основные цели и задачи вторичной профилактики. Критерии ее эффективности.
11. Герметизация фиссур: показания, противопоказания, оценка исходного уровня минерализации фиссур, материалы и методики проведения.
12. Фтористые лаки: состав, свойства, методика применения. Механизм кариеспрофилактического действия фтора.
13. Понятие кариесрезистентности и кариесвосприимчивости. Факторы, влияющие на кариесрезистентность твердых тканей зуба.
14. Классификация зубных паст. Основные компоненты зубных паст. Биологическое действие зубных паст. Требования, предъявляемые к зубным пастам.
15. Диспансеризация детей по степени активности кариеса зубов. Принципы формирования диспансерных групп.
16. Классификация жидких средств гигиены полости рта. Требования, предъявляемые к ним. Состав, свойства и принципы и правила их назначения.
17. Средства гигиены полости рта. Состав, свойства и принципы и правила их назначения.
18. Методика чистки зубов и обучение детей. Контролируемая чистка зубов в организационных детских коллективах. Принципы индивидуального подбора зубной щетки.
19. Профессиональная гигиена полости рта: кратность и содержание процедур, методы и средства скейлинга.
20. Роль жевательной резинки в профилактике кариеса зубов; состав, свойства, правила назначения.
21. Методы оценки уровня гигиены полости рта.
22. Значение минеральных элементов (макро- и микро-), витаминов в профилактике кариеса зубов.
23. Фторирование твердых тканей зуба: механизм действия, средства и метод применения.
24. Роль употребления кальция и фторсодержащих продуктов в профилактике кариеса зубов.

25. Теоретическое обоснование реминерализующей терапии при профилактики кариеса зубов. Средства и методы ремтерапии.
26. Предметы индивидуальной гигиены полости рта.
27. Методика определения и оценка индексов гигиены полости рта.
28. Механизм действия фтора как кариеспрофилактического элемента. Системное применение фторидов с профилактической целью.
29. Регистрация состояния тканей пародонта: проведение и оценка индексов КПИ, РМА, СРITN.
30. Антенатальная профилактика стоматологических заболеваний.
31. Системные методы фторпрофилактики кариеса зубов.
32. Местные методы фторпрофилактики кариеса.
33. Методы снижения метаболизма углеводов в полости рта после их приема.
34. Кариесрезистентность эмали и факторы, влияющие на нее.
35. Методы прогнозирования кариеса зубов.
36. Особенности ухода за полостью рта детей с различными стоматологическими заболеваниями. Индивидуальный подбор средств гигиены.
37. Глубокое фторирование твердых тканей зуба: механизм действия, средства и метод применения.

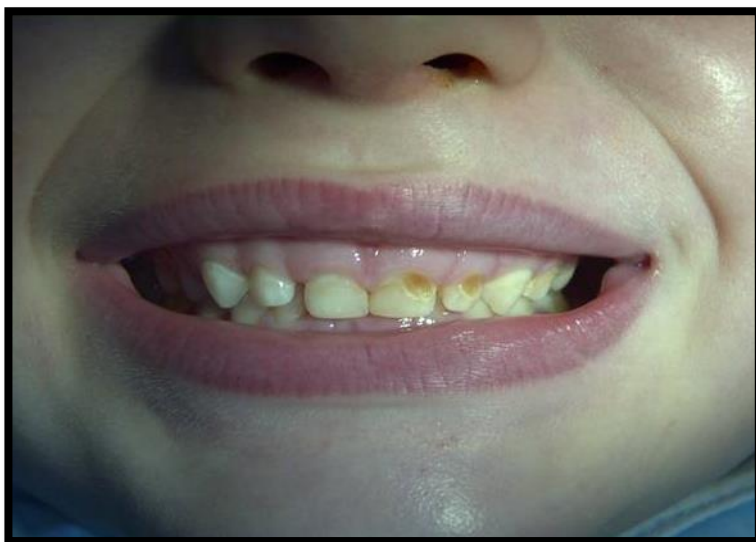**2) Типовые задания для оценивания результатов сформированности компетенции на уровне «Уметь» (решать типичные задачи на основе воспроизведения стандартных алгоритмов решения):**

Пациент К., 7 лет. Мать обеспокоена наличием полостей в зубах на нижней челюсти. Зубы прорезались полгода назад.



- Предложите причину развития данной патологии и укажите необходимые меры профилактики для ее предотвращения.

Пациент Б., 4 года. Со слов матери, ребенок жалуется на кратковременные боли при чистке зубов. При объективном обследовании выявлено, что на вестибулярной поверхности зубов 6.1 и 6.2 в пришеечной области неглубокие кариозные полости. При зондировании – дентин плотный, слегка болезненный по стенкам.



- Какие профилактические мероприятия показаны в данной клинической ситуации?

**3) Типовые задания для оценивания результатов сформированности компетенции на уровне «Владеть» (решать усложненные задачи на основе приобретенных знаний, умений и навыков, с их применением в нетипичных ситуациях, формируется в процессе практической деятельности):**

- Составьте и обоснуйте план профилактических мероприятий, сформулируйте показания и противопоказания к назначению мер профилактики.
- Предложите рациональную профилактику терапевтических стоматологических заболеваний пациенту детского возраста на основании клинических данных о состоянии его здоровья;